SUB REDACȚIA
RADU PĂUN

TRATAT DE MEDICINĂ INTERNĂ

BOLILE CARDIOVASCULARE

PARTEA II

Scanned with OKEN Scanner

TRATAT DE MEDICINĂ INTERNĂ

BOLILE CARDIOVASCULARE

Sub redacţia: prof. RADU PĂUN

PARTEA A II-A

Coordonator: prof. LEONIDA GHERASIM

Scanned with OKEN Scanner

ISBN 973-39-0028-1
ISBN 973-39-0029-X
ISBN 973-39-0030-3

Scanned with OKEN Scanner

COLECTIVUL DE AUTORI

Dr. *BRUCKNER I. ION* — Şef de lucrări, Clinica Medicală, Spitalul Colţea, I.M.F. Bucureşti

Prof. dr. *CARP COSTIN* — Clinica de Cardiologie, Spitalul Fundeni, I.M.F. Bucureşti

Dr. *CĂMPEANU ALEXANDRU* — Şef de lucrări, Clinica Medicală, Spitalul Caritas, I.M.F. Bucureşti

Dr. *DRĂGHICI DINU* — medic primar, Spitalul Fundeni, Bucureşti

Prof. dr. *DUDEA CORNELIU* — Clinica Medicală I, I.M.F., Tîrgu Mureş

Dr. *FĂGĂRĂŞANU DAN* — medic primar, Spitalul Fundeni, Bucureşti

Prof. dr. *GHERASIM LEONIDA* — Clinica Medicală III, Spitalul Clinic Municipal, I.M.F. Bucureşti

Dr. *ILIESCU MATEI* — medic primar, Spitalul Fundeni, Bucureşti

Dr. *ILIESCU VLAD* — medic, Spitalul Fundeni, Bucureşti

Conf. dr. *IOAN ALEXANDRU* — Clinica Medicală, Spitalul „23 August", I.M.F. Bucureşti

Prof. dr. *LITARCZEK GEORGE* — Catedra de Anestezie şi Terapie Intensivă, I.M.F. Bucureşti

Dr. *LUCA CONSTANTIN* — Şef de lucrări, Clinica Medicală I, I.M. Timişoara

Dr. *NANEA TIBERIU* — Asistent Universitar, Clinica Medicală, Spitalul Panduri, I.M.F. Bucureşti

Prof. dr. *NEGOIŢĂ CONSTANTIN* — Clinica Medicală I, I.M.F. Iaşi

Dr. *NUŢĂ MARCEL* — Şef de lucrări, Clinica Medicală, Spitalul Caritas, I.M.F. Bucureşti

Scanned with OKEN Scanner

Prof. dr. *NICOLAESCU VICTOR* — Clinica Medicală, Spitalul Caritas, I.M.F. București

Dr. *PIRVU VALENTIN* — Medic primar, Clinica Medicală III, Spitalul Clinic Municipal, București

Conf. dr. *POPESCU POMPILIU* — Clinica Medicală, Spitalul Panduri, I.M.F. București

Conf. dr. *STREIAN CAIUS* — Clinica Medicală I, I.M. Timișoara

Dr. *TULBURE DAN* — Șef de lucrări, Catedra de Anestezie și Terapie Intensivă, I.M.F. București

Scanned with OKEN Scanner

CUPRINS

PARTEA A II-A

CAPITOLUL XVIII

Pag.

ARITMIILE CARDIACE — C. Carp 7
Generalităţi asupra aritmiilor. Aritmogeneza — C. Carp 7
Medicamentele antiaritmice — C. Carp 28
Forme de aritmii şi tulburări de conducere 62
Aritmiile supraventriculare — C. Carp 62
Tulburările de ritm joncţional AV — C. Carp 89
Aritmiile ventriculare — C. Carp 91
Sindromul de preexcitaţie ventriculară — C. Luca, C. Streian 107
Tulburările de conducere AV — C. Streian, C. Luca 119
Tulburările de conducere intraventriculare — C. Streian, C. Luca . . . 135
Cardiostimularea artificială şi tratamentul cu pacemakere — D. Drăghici . 141
Electroconversia şi defibrilarea — D. Drăghici 172
Tratamentul chirurgical al aritmiilor cardiace maligne — D. Drăghici . . 180

CAPITOLUL XIX

ŞOCUL CARDIOGEN — C. Carp. 185

CAPITOLUL XX

SINCOPA — L. Gherasim, I. I. Bruckner 208

CAPITOLUL XXI

MOARTEA SUBITĂ CARDIACĂ — L. Gherasim, I. I. Bruckner 221

CAPITOLUL XXII

RESUSCITAREA CARDIORESPIRATORIE — G. Litarczek, D. Tulbure . . . 242

CAPITOLUL XXIII

CARDITA REUMATISMALĂ — V. Nicolaescu, Al. Câmpeanu 261

Scanned with OKEN Scanner

Pag.

CAPITOLUL XXIV

ENDOCARDITA INFECȚIOASĂ — V. Nicolaescu, M. Nuță 280

CAPITOLUL XXV

VALVULOPATIILE 314
Insuficiența mitrală — P. Popescu, T. Nanea 314
Sindromul prolapsului valvular mitral — Al. Ioan, P. Popescu 336
Stenoza mitrală — P. Popescu, Al Ioan 355
Dubla leziune mitrală — Al. Ioan 388
Stenoza aortică — V. Nicolaescu, Al. Câmpeanu 396
Insuficiența aortică — Al. Câmpeanu, V. Nicolaescu 417
Stenoza tricuspidiană — C. Dudea 449
Insuficiența tricuspidiană — C. Dudea 453
Insuficiența pulmonară — C. Dudea 459

CAPITOLUL XXVI

MIOCARDITELE ȘI CARDIOMIOPATIILE — L. Gherasim, V. Pârvu . . 463

CAPITOLUL XXVII

PATOLOGIA PERICARDULUI — C. Negoiță 643

CAPITOLUL XXVIII

CARDIOPATIILE CONGENITALE 719
Fiziopatologie, Clinică, Diagnostic — M. Iliescu, Vl. Iliescu 719
Tratamentul medical și chirurgical — D. Făgărășanu 800

CAPITOLUL XVIII

ARITMIILE CARDIACE

GENERALITĂŢI ASUPRA ARITMIILOR. ARITMOGENEZA

C. CARP

Date introductive. Aritmiile cardiace sînt tulburări în formarea impulsurilor sau a conducerii acestora. Semnificaţia lor clinică este extrem de variată, cu un spectru larg, de la lipsa oricărui pericol pînă la producerea morţii subite.

Aritmiile sînt o cauză majoră de morbiditate şi mortalitate şi incidenţa lor, în continuă creştere, este strîns legată în cea mai mare măsură cu cea a bolilor cardiovasculare şi de gravitatea acestora.

Generatoare de aritmii sînt cu prioritate cardiopatia ischemică, hipertensiunea arterială, valvulopatiile, dar într-o măsură din ce în ce mai mare la acestea se adaugă excesul de diuretice, preparatele digitalice, anestezicele şi agenţii antidepresivi.

Aritmiile pot determina, izolat sau mai frecvent în contextul bolii cardiace, angină pectorală, edemul pulmonar, şocul cardiogen şi moartea subită.

Recunoaşterea mai bună a aritmiilor prin metode din ce în ce mai perfecţionate, în special ECG cu înscriere îndelungată (Holter), oferă date mai exacte privind incidenţa, mecanismele, diagnosticul mai exact al tipurilor de aritmii, relaţia cu tulburările clinice şi răspunsul la tratament. Posibilităţile de tratament curativ şi preventiv al aritmiilor au crescut prin noi agenţi antiaritmici şi noi metode electrice şi chirurgicale.

Incidenţa în populaţie este greu de apreciat şi nu este cunoscută cu exactitate. Majoritatea datelor sînt obţinute de la bolnavii internaţi în spitale, dar variază prin modalităţile de selectare a celor internaţi, prin numărul examenelor electrocardiografice efectuate, informaţii din unităţile coronariene şi din studiile privind unele boli ca infarctul miocardic, cardiomiopatiile, sindromul WPW, toxicitatea digitalică şi altele.

Scanned with OKEN Scanner

Din studiile și experiența clinică, în ordinea frecvenței se situează extrasistolele atriale, joncționale și ventriculare, bradicardia sinusală, tahicardiile paroxistice supraventriculare, fibrilația atrială, *flutter*-ul atrial și, mai rar, tahicardia ventriculară și fibrilația ventriculară.

Etiologic. Factorii etiologici ai aritmilor sînt numeroși, dar dintre aceștia, pe primul loc se situează cardiopatia ischemică. Aritmiile fatale, fibrilația ventriculară și oprirea de cord, pot fi primele manifestări ale acestei afecțiuni. Infarctul miocardic se însoțește în proporție de 95% de aritmii variate, cel mai deseori asociații de mai multe tipuri.

Alte afecțiuni cardiace ce se însoțesc frecvent de aritmii sînt: valvulopatiile, cardiomiopatiile, bolile congenitale de cord, cardiopatia hipertensivă și altele.

Se notează și o relație a unor tipuri de aritmii cu unele etiologii, de exemplu: tahicardii supraventriculare cu bloc AV în intoxicația digitalică, tahicardii supraventriculare în sindromul WPW, tahicardiile idioventriculare în infarctul miocardic, tahicardiile ventriculare din displazia ventriculului drept.

Există, de asemenea, un număr mare de tulburări generale sau boli ale altor organe, ale sistemului nervos central, boli pulmonare cu hipoxie, hipertiroidismul sau hipotiroidismul, feocromocitomul, boli renale cu insuficiență sau tulburări electrolitice, diabetul zaharat, anemiile, stări toxice, boli infecțioase, tulburări electrolitice și ale echilibrului acido-bazic, care toate se pot asocia cu aritmii. Toxicitatea digitalică în ultimul timp a devenit o cauză comună de aritmii. Chiar și agenții antiaritmici pot fi sursă de aritmii prin dozaj inadecvat, asocieri cu efecte adverse sau în contextul unor boli cardiace severe.

Uneori apar aritmii și la persoane normale, în special la tineri: mai frecvent extrasistole, aritmii sinusale, blocuri AV de gradul I și, mult mai rar, fibrilație atrială și tahicardii paroxistice supraventriculare sau ventriculare.

Clasificarea aritmiilor se poate face pe mai multe criterii: mecanismul, localizarea, frecvența cardiacă, ritmul și asocierea de factori.

Clasificarea care are la bază principalele mecanisme de producere distinge: aritmii prin formarea impulsului, prin tulburări de conducere și prin asocierea tulburărilor în formarea și în conducerea impulsului (tabel XVIII-I).

Tabelul XVIII-I

Clasificarea aritmiilor cardiace (Chung)

I. *Tulburări în formarea impulsului*
- A. Tulburări în formarea impulsului sinusal
  1. Extrasistole sinusale
  2. Tahicardie sinusală
  3. Bradicardie sinusală
  4. Aritmie sinusală
     - a. respiratorie
     - b. nerespiratorie
  5. Centru rătăcitor în nodul sinusal
  6. Oprirea sinusală (pauză sau oprire)
- B. Tulburări în formarea impulsului ectopic
  1. Formarea pasivă a impulsului
     - a. bătăi și ritm atrial scăpate
     - b. bătăi și ritm AV joncțional scăpate
     - c. bătăi și ritm ventricular (bătăi și ritm idioventricular)
     - d. centru rătăcitor între nodul SA și AV
  2. Formarea de impuls activ
     - a. origine atrială

Scanned with OKEN Scanner

(1) Extrasistole atriale
(2) Tahicardie atrială
(a) paroxistică
(b) neparoxistică
(3) Centru rătăcitor în joncțiunea AV

b. origine ventriculară
(1) Extrasistole ventriculare
(2) Tahicardie ventriculară
(a) paroxistică
(b) neparoxistică
(3) *Flutter* ventricular
(4) Fibrilație ventriculară
(5) Ritm haotic

II. *Tulburări de conducere*

A. Bloc sinoatrial (SA)
1. Mobitz tip 1 (Wenckebach)
2. Mobitz tip II

B. Bloc intraatrial

C. Bloc atrioventricular (AV)
1. Bloc AV gradul I
2. Bloc AV gradul II
a. Mobitz tip I (Wenckebach)
b. Mobitz tip II
3. Bloc AV grad înalt (avansat)
4. Bloc AV complet (grad III)
5. Conducerea dual AV
6. Conducerea AV supranormală

D. Bloc intraventricular
1. Bloc de ramură dreaptă
a. complet
b. incomplet
2. Bloc de ramură stîngă
a. complet
b. incomplet
c. hemiblocuri
(1) hemibloc anterior stîng
(2) hemibloc posterior stîng
3. Bloc de ramură bilateral (bifascicular, trifascicular)
4. Bloc intraventricular nespecific (difuz)

E. Bloc ieșire.

III. *Tulburări mixte în formarea impulsului și conducere și aritmii puțin definite*

A. Disociație atrioventriculară (AV)
1. completă
2. incompletă

B. Sindrom WPW (S. preexcitație)
C. Bătăi, ritm, tahicardie reciprocă
D. Parasistolie
1. atrială
2. joncțională AV
3. ventriculară
4. combinată

E. Disociație atrială
F. Alternanță electrică
G. Ritm de sinus coronar
H. Ritm nodal coronar
I. Sindrom Lown-Ganong-Levine
J. Conducere ascunsă

IV. Ritm indus de *pacemaker* artificial

O anumită relație între tipul aritmiei și etiologie există și a fost arătată anterior, dar același tip de aritmie poate avea mai multe etiologii și severitatea depinde în general de cauză.

Clasificarea după localizarea la nivelul inimii a aritmiilor, utilă pentru practică, este prezentată în tabelul XVIII-II.

Tabelul XVIII-II

Tulburările de ritm în funcție de localizare

I. Nodul sinusal
1. Aritmie sinusală
2. Bradicardie sinusală
3. Tahicardie sinusală
4. Bloc sinoatrial
5. Oprirea centrului sinusal
6. Centru rătăcitor
7. Tahicardie paroxistică sinusală

II. Atriile
1. Extrasistole atriale
2. Tahicardie neparoxistică atrială
3. Tahicardie paroxistică atrială
4. *Flutter*-ul atrial
5. Fibrilația atrială
6. Oprirea activității atriale
7. Ritm sinus coronar
8. Ritm atriu stîng
9. Disociația interatrială

III. Joncțiunea AV
1. Ritm joncțional pasiv
2. Extrasistole joncționale
3. Tahicardie neparoxistică joncțională.
4. Tahicardie paroxistică joncțională
5. Tahicardie prin reintrare în nod AV și sindrom WPW
6. Disociație AV
7. Blocuri AV gr. I, II, III

IV. Ventriculi
1. Extrasistole ventriculare

Scanned with OKEN Scanner

2. Scăpări și ritm pasiv ventricular
3. Tahicardie neparoxistică V
4. Tahicardie paroxistică V
5. *Flutter* ventricular
6. Fibrilație ventriculară
7. Oprirea activității ventriculare

Clasificarea aritmiilor după frecvență cardiacă în bradiaritmii și tahiaritmii, deși mai puțin exactă, este utilă totuși în practică.

În clasificarea aritmiilor după frecvența ritmului ventricular nu sînt incluse aritmiile ce au o frecvență în limitele ritmului sinusal, de exemplu tahicardiile neparoxistice (atriale, joncționale, ventriculare), *flutter*-ul și fibrilația atrială, tahicardiile supraventriculare blocate și extrasistole cu orice localizare.

Cu o utilitate asemănătoare este și clasificarea în aritmii regulate și neregulate. În categoria ritmurilor regulate sînt incluse tahicardiile neparoxistice și paroxistice, *flutter*-ul atrial cu blocaj fix și *flutter*-ul ventricular, iar în categoria ritmurilor neregulate sînt cuprinse extrasistolele, fibrilația și *flutter*-ul atrial, tahicardiile supraventriculare blocate și altele mai rar întîlnite.

Aceste clasificări sînt utile în realizarea unei sistematizări și orientarea diagnostică pe datele clinice, diagnostic ce va deveni mai exact sau va fi confirmat de examenele electrocardiografice.

Tabelul XVIII-III

Clasificarea aritmiilor după frecvența cardiacă

I. Ritmuri bradicardice
   1. Bradicardie sinusală, bloc sinoatrial, oprire sinus
   2. Bloc AV gr. II, gr. III
   3. Sindrom de sinus carotidian
   4. Fibrilație sau *flutter* atrial cu ritm ventricular lent
II. Ritmuri tahicardice
   1. Tahicardie supraventriculară
   2. *Flutter* atrial
   3. Fibrilație atrială
   4. Tahicardie ventriculară (neparoxistică, paroxistică)
   5. *Flutter* ventricular
   6. Fibrilație ventriculară

DATE ANATOMICE ȘI ELECTROFIZIOLOGICE ASUPRA FORMĂRII ȘI CONDUCERII IMPULSULUI

Inima are un sistem specializat de formare și conducere a impulsului în vederea unei activități mecanice sincronizate și eficiente (a se vedea „Anatomia și fiziologia țesutului de conducere a inimii").

Nodul sinusal constituie *pacemaker*-ul fiziologic al inimii.

Structura nodului este formată din celule P cu rol de automatism și celule T, de tranziție, ce fac legătura cu celulele atriale comune. Automatismul nodului sinusal are o frecvență de 60—100 pe minut.

Impulsurile de la nivelul nodului sinusal difuzează în atriul drept și ulterior în cel stîng. Între nodul sinusal și nodul AV sînt trei căi sinonodale AV, anterioară, mijlocie și posterioară, care sînt insuficient definite ca fiind căi preferențiale sau specializate prin care impulsurile ajung mai rapid în zona AV. Un fascicul interatrial, Bachmann, favorizează de asemenea trecerea impulsului spre atriul stîng.

Scanned with OKEN Scanner

Nodul AV are legături cu căile internodale, conține celule de tip T și este format din zonele atrionodală (AN), nodală (N), și nodohisiană (NH). Structura histologică, formată din celule de tip calcic dispuse în variate direcții, explică viteza redusă a impulsului de 0,05 m/s, în comparație cu viteza de 0,8—1 m/s în mușchiul comun atrial sau ventricular și de 1—3 m/s în fasciculul His și fibrele Purkinje.

Se acceptă azi existența unei disociații longitudinale a nodului AV, fără o confirmare încă anatomică, cu două căi, una rapidă cu perioadă refractară prelungită și una lentă cu perioadă refractară scurtă. Această cale electrofiziologică dublă AV favorizează mecanismul de reintrare al tahiaritmiilor supraventriculare în această zonă.

Nodul AV se continuă cu fasciculul His, care se separă inițial în ramura stîngă și, ulterior, se continuă cu o ramură dreaptă și una stîngă, care se divide în trei fascicule: anterior, posterior și septal.

Ramurile și fasciculele se continuă cu fibrele Purkinje ce formează o rețea situată subendocardic și în treimea internă a grosimii peretelui ventricular.

Activitatea electrofiziologică ce precedă contracția inimii are un substrat ionic. Mișcarea transmembrară a ionilor Na, K, Ca și Cl are loc prin canalele specifice și prin transport activ sau pasiv, legați de complexe proteice.

Transportul și mișcarea activă a ionilor are loc prin activitatea pompei de Na^+—K^+, ce expulzează Na^+ din celule și introduce K^+ în celule împotriva gradientului chimic al acestor ioni, folosind ca substrat energetic adenozintrifosfatul (ATP).

Celulele cardiace au un potențial de repaus (faza 4) la celulele cardiace comune și un potențial de acțiune format din următoarele faze: depolarizarea rapidă (faza 0), repolarizarea rapidă timpurie (faza 1), platoul (faza 2), repolarizarea rapidă (faza 3) și depolarizarea diastolică spontană (faza 4) la celulele cu automatism (nodul sinusal, nodul AV și fibrele Purkinje).

Potențialul de repaus are o valoare intracelulară de —90 mV de Na^+. Echilibrul este menținut prin activitatea Na^+—K^+/ATPazei, care hidrolizează ATP pentru energie și realizează un schimb de 3 ioni Na spre exterior față de 2 ioni K spre interior.

La celulele cu automatism, potențialul de repaus este înlocuit cu depolarizarea diastolică spontană prin intrarea crescută a Na^+ în celule și o ieșire redusă de K^+.

În momentul cînd curba de depolarizare diastolică atinge pragul de descărcare, se declanșează depolarizarea sistolică. Autorepetarea fenomenului la nodul sinusal asigură ritmicitatea activității inimii.

Frecvența automatismului depinde de valoarea potențialului diastolic maxim (la începutul perioadei), înclinarea curbei de depolarizare și valoarea pragului de descărcare.

Automatismul mai înalt al nodului sinusal nu mai permite descărcarea nodului AV și a celulelor Purkinje care au un ritm de descărcare mai redus.

Impulsul de la nodul sinusal sau din alte zone cu automatism determină prin transmiterea la celulele atriale și la cele ventriculare o reducere a potențialului diastolic spre pragul de descărcare al celulei (—65

Scanned with OKEN Scanner

—70 mV) cu activarea canalelor de Na^+ (poziția de activare) și cu intrarea rapidă a ionilor de sodiu în celule. Se produce o depolarizare sistolică bruscă (1—2 m/s) cunoscută ca faza 0 cu un voltaj maxim (V max.), ce este un determinant al vitezei de conducere a impulsului. Potențialul de acțiune la celulele cu canale predominant de sodiu are un răspuns rapid în 1—2 m/s cu Vmax. crescut, iar la celulele cu canale de Ca (nod sinusal, nod AV) are un răspuns lent în 10—20 m/s și un Vmax. mai redus (fig. XVIII-1, XVIII-2).

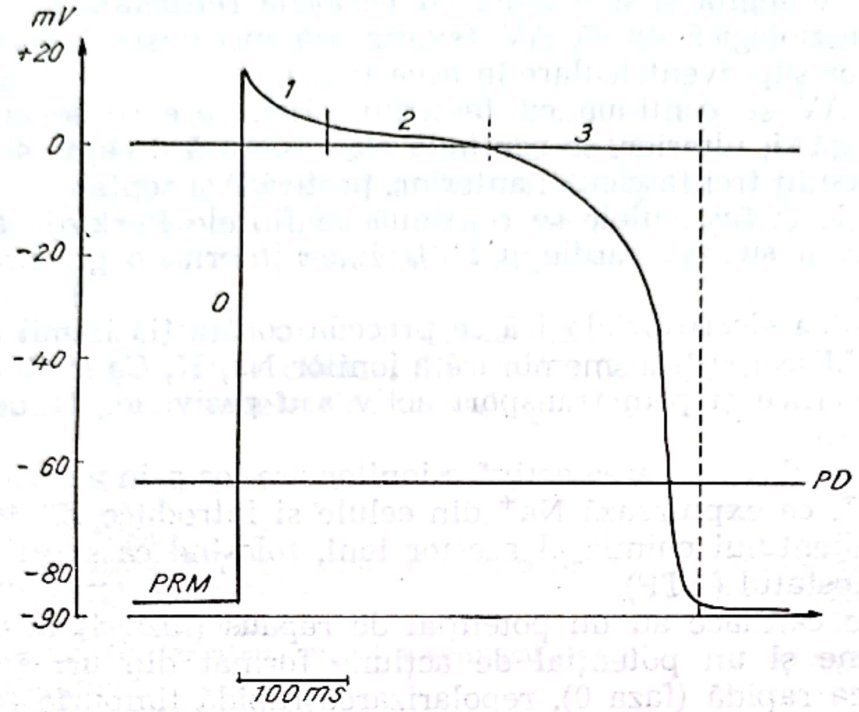

Fig. XVIII-1. — Activitatea electrică a celulei comune cu canale de Na^+.
PRM=Potențialul de repaus al membranei.
Potențialul de acțiune cu fazele 0, 1, 2, 3.
PD=Pragul de depolarizare.

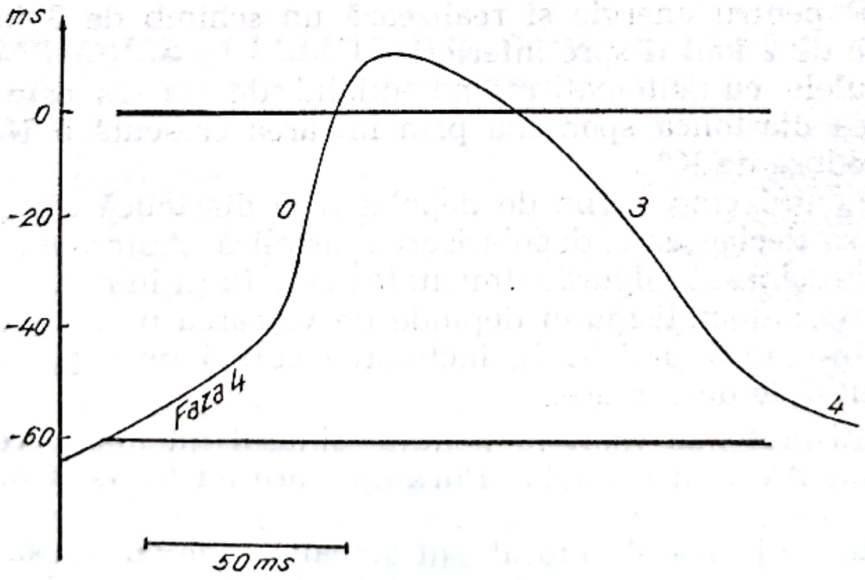

Fig. XVIII-2. — Activitatea electrică a celulei cu canale de Ca^{2+} cu activitate de automatism din nodul sinusal.

Scanned with OKEN Scanner

Depolarizarea sistolică (faza 0) este urmată de perioada de repolarizare, compusă din faza 1 — repolarizarea timpurie rapidă, faza 2 — platoul și faza 3 — repolarizarea finală rapidă.

În faza 1 are loc repolarizarea timpurie rapidă cu revenirea voltajului spre valoarea 0, prin inactivarea canalelor de Na^+, activarea canalelor de K^+ cu ieșirea acestor ioni. Urmează faza a doua cu un platou cu o durată de peste 100 ms și un voltaj între 0 și —20 mV, în care timp mișcarea prin canale a Na^+, K^+, Cl^- este mult redusă, în timp ce canalele de Ca^{2+} se deschid, cu pătrunderea Ca^{2+} în celule și apariția unui curent lent.

Repolarizarea finală rapidă, reprezentată de faza a treia, este consecința activării canalelor de K^+ cu ieșirea din celule a K^+ și inactivarea canalelor de Ca^{2+} și a curentului lent.

Cu această fază se termină potențialul de acțiune.

Cunoașterea unor parametri și valori de electrofiziologie sînt necesare.

Durata potențialului de acțiune începe cu depolarizarea sistolică (faza 0) și se încheie cu sfîrșitul repolarizării.

Forma potențialului de acțiune este diferită la celulele cu răspuns rapid tip sodic și la celulele cu răspuns lent tip calcic.

Perioada refractară efectivă corespunde în general duratei potențialului de acțiune și este intervalul de la începutul depolarizării pînă în momentul apariției unui răspuns la un stimul. La sfîrșitul acestei faze

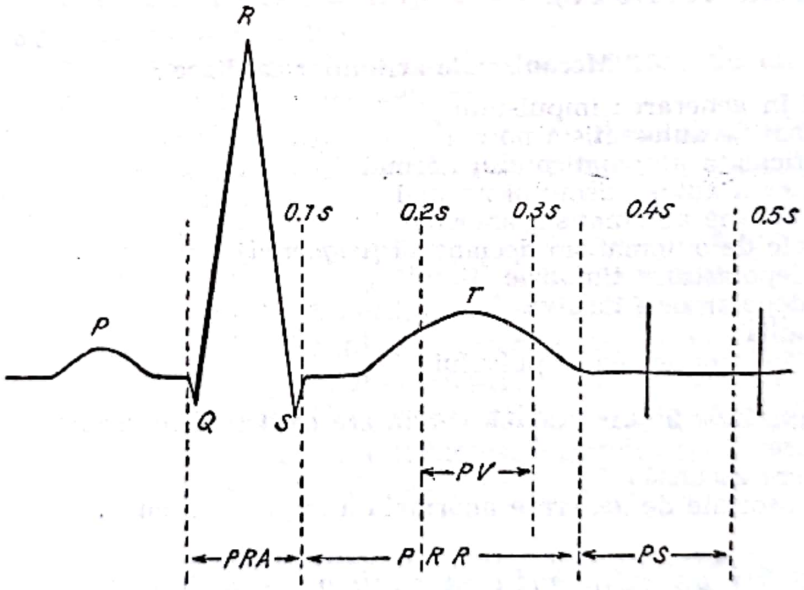

Fig. XVIII-3. — Electrocardiograma normală. Undele P, QRS, T.
PRA=Perioada refractară absolută. PRR=Perioada refractară relativă. PV=Perioada vulnerabilă. PS=Perioada supernormală.

este o scurtă perioadă, ce corespunde undei T, cu o excitabilitate crescută și conducere rapidă, cunoscută și ca fază vulnerabilă, ce este de evitat la aplicarea de stimuli din cauza pericolului fibrilației ventriculare (fig. XVIII-3).

Scanned with OKEN Scanner

PATOGENIE

Cunoașterea mecanismelor aritmiilor este necesară pentru realizarea unor relații cu factorii etiologici, identificarea unor forme clinice cu manifestări și prognostic diferit și alegerea măsurilor terapeutice, în special a agentului antiaritmic cu influență electivă, pe mecanismul ce inițiază și întreține aritmia.

Mecanismele ce stau la baza aritmiilor se grupează în două categorii principale: tulburări în formarea impulsului și tulburări în conducerea impulsului. Există și o a treia categorie la care aceste tulburări se pot asocia.

Mecanismele de producere a unor aritmii pot fi identificate dacă se analizează unii factori etiologici, tipul aritmiei, datele clinice și cele obținute prin aplicarea unor manevre vagale și testele electrofiziologice. Sînt situații însă la care elucidarea mecanismului aritmiei nu este posibilă, deoarece nu există criterii suficient de exacte de precizare. De multe ori ne limităm la a afirma probabilitatea mecanismului. Sînt și situații complexe cînd mecanismele sînt asociate, cînd acestea intervin în succesiune sau coexistă două sau mai multe aritmii.

Mecanismele aritmiilor cardiace ce se întîlnesc în clinică mai frecvent sînt prezentate în tabelul XVIII-IV.

I. **Tulburările în formarea impulsului** pot apărea prin automatism normal, prin automatism anormal și prin activitate de automatism declanșată (tabelul XVIII-IV).

Tabelul XVIII-IV

Mecanismele aritmiilor cardiace

I. Tulburări în generarea impulsului
  1. Mecanism de automatism normal
    a. Insuficiența automatismului normal
    b. Creșterea automatismului normal
  2. Mecanisme de automatism anormal
  3. Activitate de automatism declanșată *(triggered)*
    a. Postdepolarizare timpurie
    b. Postdepolarizare tardivă
  4. Parasistolia

II. Tulburări în conducerea impulsului
  1. Bloc
  2. Reintrare, bloc unidirecțional, conducere ce descrește gradat
  3. Reflectare
  4. Conducere ascunsă

III. Tulburări asociate de generare anormală a impulsului cu tulburări de conducere.

1. *Tulburări de ritm prin mecanism de automatism normal.* Automatismul spontan este o proprietate intrinsecă a celulelor specializate din nodul sinusal, atrii, nodul AV, fasciculul His, ramurile sale și fibrele Purkinje.

Scăderea lentă a potențialului membranei în perioada diastolică, cunoscută ca depolarizare diastolică lentă, inițiază stimulul celular în momentul atingerii pragului de descărcare și constituie mecanismul de bază al automatismului acestor celule. Electrofiziologic, are loc în perioada diastolică o gradată intrare în celule de sodiu, calciu și o ieșire mai slabă de potasiu. Se descrie un curent de *pacemaker* special.

Scanned with OKEN Scanner

Frecvența descărcării, a automatismului, depinde de trei parametri celulari: gradul depolarizării diastolice, valoarea pragului de descărcare și valoarea potențialului diastolic maxim. Ritmul crește prin scăderea potențialului diastolic maxim, creșterea pragului de descărcare și creșterea curbei de depolarizare (fig. XVIII-4). Scăderea ritmului are loc prin schimbări inverse ale parametrilor.

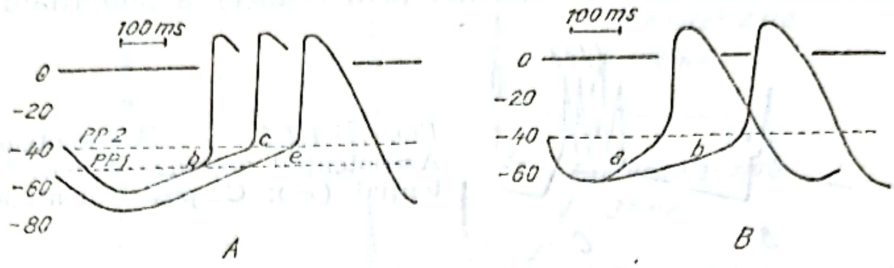

Fig. XVIII-4. — Creșterea automatismului normal fibre nod sinusal prin schimbare prag (PP) de la 2 la 1 (A) și prin schimbare potențial diastolic de la b la a (B).
(după B. Hoffman).

Nodul sinusal constituie centrul dominant cu o frecvență obișnuită între 60—100 pe minut. Centrii subsidiari sînt în condiții obișnuite în stare latentă, inhibați de centrul sinusal. Ei pot intra în acțiune atunci cînd centrul sinusal își reduce frecvența sau își încetează activitatea temporar sau de durată. Centrii subsidiari sînt situați în atrii, centrul sinusul coronar, zona AV și sistemul His-Purkinje și au un ritm cu o frecvență sub 50 pe minut ce scade, de sus în jos.

Nodul sinusal ca și nodul AV au celule cu canale de calciu cu răspuns lent și un voltaj diastolic sub —60 mV.

Frecvența acestor centri crește la o hiperactivitate simpatică și o creștere de catecolamine și scade la hiperactivitatea vagală. Automatismul celulelor din sistemul His-Purkinje, ce sînt de tip sodic cu răspuns fiziologic rapid, crește obișnuit în condiții patologice, prin scăderea potasiului extracelular și scade prin creșterea potasiului extracelular.

Este necesar de subliniat că centrii subsidiari își modifică frecvența nu numai prin mecanismul normal de automatism, adică prin creșterea depolarizării diastolice, ci și prin mecanisme de automatism anormal, în special în condiții de ischemie. Creșterea automatismului centrilor subsidiari duce la ritmuri accelerate sau tahicardii neparoxistice sau paroxistice atriale, joncționale și ventriculare, deseori mediate prin hiperfuncție simpatică.

Aritmiile prin automatism normal sînt caracterizate prin oprirea la stimulare cu depășire *(overdrive)* sau la o creștere a activității și frecvenței nodului sinusal.

În unele situații centrii subsidiari sînt inhibați, sau au o depresie a funcției de automatism ce nu devine evidentă decît atunci cînd nodul sinusal își reduce sau își oprește activitatea. În aceste condiții de absență a intrării prompte în acțiune a centrilor subsidiari poate apărea sincopa sau moartea subită.

2. *Mecanisme de automatism anormal.* Automatismul anormal apare prin reducerea potențialului diastolic maxim spre —60 mV.

Scanned with OKEN Scanner

Acest tip de automatism apare la celulele specializate Purkinje, la celulele specializate cu răspuns lent (—60 mV) din nodul sinusal și nodul AV, dar și la celulele din miocardul nespecializat (de lucru), atriale și ventriculare ce nu au normal depolarizare diastolică spontană. În mod obișnuit, afecțiunile cardiace și, în primul rînd, cardiopatia ischemică și unii agenți medicamentoși (digitala, substanțele antiaritmice, catecolaminele) generează automatism anormal prin reducerea potențialului mem-

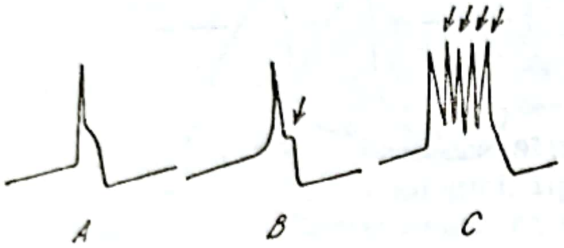

Fig. XVIII-5. — Automatism anormal. A=potențial acțiune normal; B=post potențial (↙); C=post potențiale repetate.

branei celulelor, generînd o depolarizare parțială și automatism repetitiv. Mecanismele ionice anormale, în funcție și de tipul celulelor, sînt reducerea ieșirii de K^+, modificarea transportului activ de Na^+—K^+ și modificări în funcția canalelor de calciu.

O caracteristică a aritmiilor prin automatism anormal este accelerarea după declanșare și faptul că o stimulare prin depășire *(overdrive)* nu oprește această aritmie. De asemenea și o activitate sinusală înaltă este fără efect, iar în pauzele sinusale se poate manifesta aritmia.

Tot în cadrul automatismului anormal se încadrează și aritmiile ce apar printr-o activitate oscilatorie variată, înainte și după repolarizarea completă și care în momentul atingerii pragului de descărcare declanșează aritmia ce se va menține o perioadă de timp.

Răspunsul la terapia antiaritmică a aritmiilor prin automatism anormal este diferit de cele cu automatism normal.

3. *Activitatea de automatism declanșată (triggered)* este rezultatul unui impuls interior sau mai multor impulsuri succesive din afara celulei. Aceste impulsuri declanșate sînt denumite variat: depolarizări tranzitorii, postpotențiale timpurii sau tardive, potențiale cu amplitudine joasă sau postpotențiale oscilatorii.

Impulsul declanșator este generat de o postdepolarizare ce apare în timpul repolarizării, cunoscută ca postdepolarizare timpurie, sau la sfîrșitul repolarizării cînd este numită postdepolarizare întîrziată sau tardivă. Cînd aceste postdepolarizări ating pragul de descărcare, ele produc o a doua depolarizare ce se poate repeta, generînd tahiaritmia.

Postdepolarizarea timpurie are loc în timpul repolarizării potențialului de acțiune și, cînd atinge potențialul prag pentru activarea curentului de intrare lent sau rapid, declanșează un al doilea potențial de acțiune înainte ca repolarizarea inițială să se fi terminat. Acest al doilea potențial de acțiune se poate repeta, generînd o activitate ritmică susținută ce se poate termina odată cu revenirea potențialului membranei la nivelurile înalte anterioare (fig. XVIII-6).

Depolarizarea declanșată izolată apare pe ECG înainte sau în mijlocul undei T. Cauzele sînt variate: reducerea potasiului celular, creșterea de catecolamine, agenți antiaritmici sau ischemie miocardică. Blocanții de calciu pot controla aritmiile declanșate de postdepolarizarea timpurie.

Scanned with OKEN Scanner

Postdepolarizarea întîrziată are loc după ce repolarizarea potențialului de acțiune s-a terminat, la potențiale de membrană joase sau înalte. În cazul în care amplitudinea postdepolarizării întîrziate atinge pragul de descărcare, apare activitatea declanșată *(triggered)*, care în acest caz are loc mai tîrziu în ciclul cardiac. În mod obișnuit acest ritm anormal apare în condițiile unui ritm de bază crescut, la o frecvență critică sau la o scur-

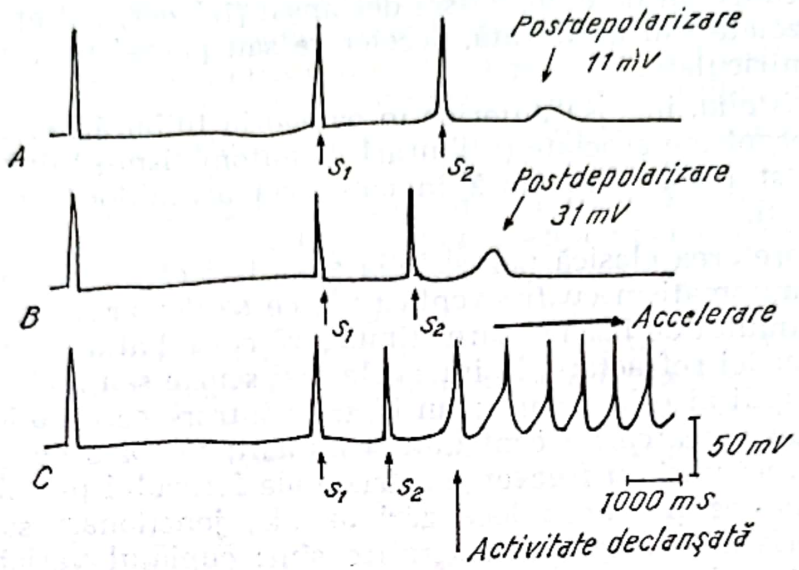

Fig. XVIII-6. — Automatism anormal de tip declanșat (după Zipes):
S_1S_2=stimuli electrici pereche.

tare a lungimii ciclului printr-o extrasistolă. Prin scurtarea lungimii ciclului, amplitudinea potențialului de postdepolarizare crește brusc și are loc activitatea declanșată *(trigger)*. O activitate declanșată se poate opri prin stimulare programată prematură sau prin depășire *(overdrive)*.

Postdepolarizare tardivă apare printr-o creștere de Ca^{2+} intracelular, posibil și la o intrare crescută de Na^+, la o creștere de catecolamine și de digitală. Acest fenomen s-a evidențiat la fibrele Purkinje, sinusul coronar, joncțiunea AV, prolapsul de valvă mitrală, la atrii și ventriculi.

Momentul apariției ritmului declanșat poate fi la mijlocul diastolei, impulsurile repetitive survenind cu o frecvență din ce în ce mai rapidă depășind ritmul de bază. S-au notat următoarele caracteristici ale tahicardiilor prin activitatea declanșată (Gallagher):

a. Ritmul declanșat susținut poate fi inițiat și terminat prin stimulare, ca și la mecanismul reintrării.

b. Ritmul declanșat crește gradat, ca un fenomen de încălzire.

c. Aceste aritmii apar la ritmuri de bază înalte.

d. Stimularea prin depășire poate accelera ritmul ectopic, comportament diferit la mecanismul reintrării.

e. Ritmurile declanșate apar în funcție de lungimea ciclului de bază spontan sau a stimulării artificiale.

f. Activitatea declanșată poate fi oprită de Verapamil.

BIBLIOTECA JUDEȚEANĂ „GH. ASACHI" IAȘI
549.996

Scanned with OKEN Scanner

Accelerarea ritmului declanșat prin stimularea programată prin depășire (artificială) se explică ipotetic prin creșterea depolarizării diastolice și modificarea activității pompei Na^+—K^+.

O stimulare unică prematură programată poate iniția sau opri o aritmie prin mecanism declanșat și diferențierea de mecanismul reintrării nu este posibilă.

Prin mecanismul de automatism declanșat *(trigger)* pot apărea ritmuri de scăpare izolate sau de durată, accelerate sau paroxistice, atriale, joncționale și ventriculare.

4. *Parasistolia,* inclusă anterior în categoria tulburărilor de ritm produse prin mecanisme asociate (tulburări de automatism+tulburări de conducere), a fost recent introdusă în categoria aritmiilor prin tulburarea automatismului.

În interpretarea clasică parasistolia avea trei elemente caracteristice: un focar de automatism cu frecvență fixă, ce se descarcă independent de activitatea ritmului de bază și care stimulează cordul atunci cînd îl găsește în afara perioadei refractare, la intervale mai scurte sau mai lungi, la rîndul lor, multiplii ai celor scurte; un bloc de intrare ce protejează centrul parasistolic de descărcările centrului dominant; un bloc de ieșire ce explică unele descărcări cu frecvențe diferite ale focarului parasistolic. Aritmiile parasistolice pot avea localizări atriale, joncționale sau ventriculare. Caracteristicile electrocardiografice sînt: cuplajul variabil, complexele de fuziune și faptul că intervalele lungi interectopice sînt un multiplu al celor scurte.

În ultimul timp s-au adus date care explică variația de frecvență a centrului parasistolic nu printr-un bloc de ieșire sau de intrare, ci printr-o modulare a centrului ectopic de către centrul dominant, care realizează în jurul focarului o zonă cu excitabilitate redusă printr-o interacțiune electrotonică. Această modulare a centrului parasistolic de către bătăile sinusale se manifestă sub forma unei curbe bifazice, o bătaie sinusală ce cade în prima jumătate a ciclului ectopic întîrzie liberarea impulsului parasistolic, iar o bătaie ce cade în a doua jumătate a acestui ciclu grăbește producerea impulsului.

Trecerea între cele două faze are loc brusc la un punct al curbei numit punctul de inversare (Schamroth). Uneori curba dintre fază-răspuns are un aspect trifazic, atunci cînd impulsul centrului ectopic cade în faza supranormală, provocînd în loc de o întîrziere o accelerare a descărcării focarului parasistolic. Datorită acestor influențe ale ritmului de bază asupra focarului parasistolic, apar variate manifestări clinice și electrocardiografice: bigeminism, trigeminism, tahicardii, perioade de liniște, extrasistole cu cuplaj fix și intervale interectopice ce nu se corelează matematic fix.

II. **Aritmii prin tulburări în conducerea impulsului.** Viteza de conducere a unui impuls depinde de numeroși factori: gradul creșterii potențialului de acțiune (faza 0), amplitudinea potențialului de acțiune, valoarea potențialului prag, rezistența internă și externă a membranei la stimuli, valoarea potențialului diastolic, durata perioadei refractare, structura țesuturilor și influența sistemului nervos autonom.

Scanned with OKEN Scanner

Tulburările de conducere ale impulsului se manifestă sub variate forme: scăderea progresivă și gradată în intensitatea impulsului, întîrzierea conducerii, blocul unidirecțional și blocul impulsului.

Conducerea impulsului ce scade progresiv ca viteză și intensitate este un fenomen ce apare frecvent în zona joncțională la fibrilația atrială. Întîrzierea conducerii impulsului este un fenomen frecvent observat la nivel atrial, joncțional și ventricular. Blocarea unui impuls poate fi unidirecțional sau completă. Zonele unde fenomenele de bloc se produc frecvent sînt cele sinoatriale, atrioventriculară și sistemul His-Purkinje.

Mecanismele prin care apar aritmii ca urmare a tulburărilor de conducere sînt, în primul rînd, reintrarea, la care se adaugă reflectarea și conducerea ascunsă a impulsului, într-o măsură mai puțin definită la om.

Mecanismul reintrării impulsului are la bază o blocare tranzitorie sau unidirecțională a impulsului, cu persistența unei căi excitabile care permite impulsului să revină și să reexcite regiunea deja excitată.

Pentru ca mecanismul reintrării impulsului să se perpetueze este necesar ca lungimea undei impulsului să fie mai mică sau egală față de lungimea circuitului, pentru ca țesutul ce va fi excitat din nou să-și recapete excitabilitatea și să iasă din perioada refractară relativă.

Relațiile dintre lungimea circuitului, viteza conducerii și perioada refractară sînt esențiale pentru fenomenul reintrării. Lungimea undei de reintrare se poate calcula prin înmulțirea vitezei medii a impulsului, cu perioada refractară cea mai lungă a elementelor circuitului.

Reintrarea este totdeauna facilitată de încetinirea vitezei conducerii, de scurtarea perioadei refractare, de căi divergente alfa și beta la zona AV, de fibrele cu conducere lentă (Ca^+) și de fibrele de conducere rapidă (Na^+) modificate prin ischemie.

Dacă la o aritmie prin mecanism de reintrare se prelungește perioada refractară sau se crește viteza impulsului, se poate opri prin aceste schimbări mecanismul reintrării și, deci, aritmia.

Ritmul reintrării este determinat de viteza conducerii într-un circuit definit (fix anatomic) și de durata perioadei refractare a țesutului, în cazul unei căi cu mecanism circular continuu. În ultimul caz, frontul undei circulante lovește continuu coada undei refractare a circuitului reintrării (Allessie).

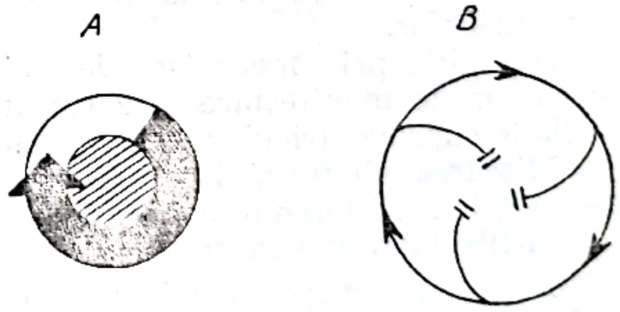

Fig. XVIII-7. — Tahicardii cu reintrare la nivel atrial:
A=cu obstacol anatomic (Mines).
B=cerc fără obstacol (Allessie).

Zonele din cord unde, mai frecvent, se realizează ușor bloc unidirecțional și asimetric în conducerea impulselor sînt: zona joncțională AV, fibrele Purkinje și căile accesorii AV.

Demonstrarea mecanismului prin reintrare se bazează pe o serie de criterii sintetizată în tabelul XVIII-V.

Scanned with OKEN Scanner

Criterii de diagnostic pentru aritmii prin reintrare

1. Stimul programat inițiază și termină tahicardia
2. Stimularea prin depășire oprește aritmia
3. Intervalele de cuplaj sînt reproductibile
4. Demonstrarea excitației continue a circuitului
5. Relația inversă între intervalul de cuplaj al extrasistolei sau stimulului și intervalul dintre extrasistolă și primul complex al tahicardiei
6. Oprirea tahicardiei prin stimul este abruptă.

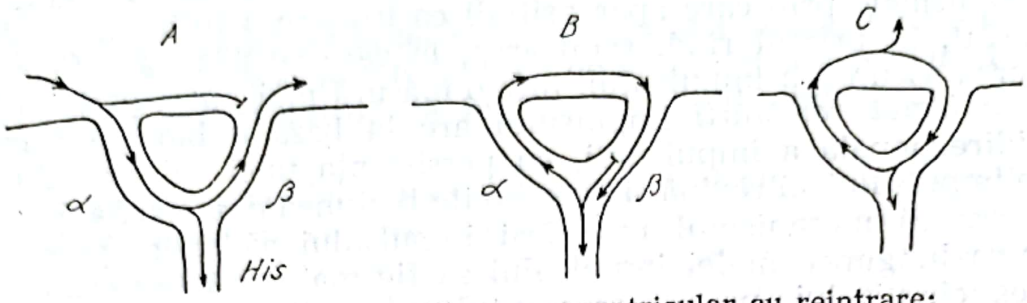

Fig. XVIII-8. — A — Ritm supraventricular cu reintrare: B — Ritm hisian cu reintrare. C — Reintrare în joncțiune.

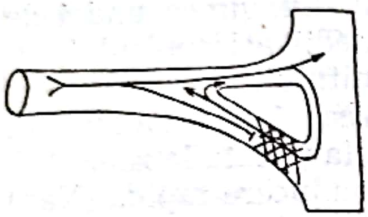

Fig. XVIII-9. — Ritm cu reintrare la fibrele Purkinje.

Reflectarea este o formă particulară de reintrare ce apare printr-un mecanism de întîrziere a conducerii unui impuls într-o zonă limitată, cu revenirea acestuia înapoi la punctul de plecare. Reflectarea poate fi unică sau repetitivă. Timpul pe care îl realizează impulsul în mersul înainte și înapoi este mai mare ca perioada refractară a segmentului proximal.

Frecvența aritmiilor prin acest mecanism nu este bine precizată; este posibil ca unele parasistolii să apară prin mecanism de reflectare.

Conducerea ascunsă este un fenomen relativ frecvent și este mai bine cunoscut în fibrilația atrială în zona AV, explicînd neregularitatea ritmului ventricular.

Aritmiile prin mecanism de reintrare sînt cele mai frecvente, iar forma lor de manifestare este variată: extrasistole, tahicardii, *flutter* și fibrilație supraventriculare sau ventriculare.

Mișcarea circulară în *flutter*-ul atrial a fost descrisă de Lewis și Iliescu, fiind azi unanim acceptată.

În fibrilația atrială pot fi multiple unde cu mișcare circulară variată.

Tahicardiile supraventriculare în majoritatea cazurilor sînt prin mecanism de reintrare.

Cele mai multe tahicardii supraventriculare își realizează reintrarea în zona joncțională AV printr-o disociație funcțională longitudinală într-o cale alfa cu conducere lentă și perioadă refractară scurtă și o cale beta cu conducere rapidă și perioadă refractară prelungită. Frecvent în tahicardiile supraventriculare cu reintrare în joncțiune sensul circuitului este

Scanned with OKEN Scanner

calea lentă AV — calea rapidă VA și mai rar calea rapidă AV — calea lentă VA. Alte zone de reintrare în tahicardiile supraventriculare sînt: atriu-nod sinusal, interatrial și la nivelul atriilor, sub forma unor mici circuite continue cu propagare radiară (Allessie) ce se diferențiază greu de un focar de automatism.

În cele trei sindroame de preexcitație cu căi anatomice accesorii, LGL, WPW și Mahaim apar tahicardii prin reintrare, datorită conducerii inegale a impulsului, mai lentă pe calea naturală AV și mai rapidă pe calea accesorie. Cele mai multe tahicardii în sindroamele de preexcitație au sensul scurtcircuitării, atriu-zona AV și întoarcerea pe calea accesorie.

Tahiaritmiile prin reintrare la nivel ventricular își au circuitele la nivelul fibrelor Purkinje, la nivelul ramurilor și miocardului ventricular comun sau numai la nivelul miocardului ventricular printr-o fragmentare a conducerii. S-au descris cazuri cu activitate electrică continuă la nivelul ventricular ce sînt reproductibile de la un ciclu la altul, generînd tahicardii susținute și cazuri cu activitate continuă dar dezorganizată, ce induc *flutter* ventricular, tahicardii pleomorfe ventriculare și fibrilație ventriculară.

TULBURĂRILE HEMODINAMICE ÎN ARITMII

Se știe că debitul cardiac depinde de patru factori principali: contractilitatea inimii, presarcina, postsarcina și ritmul. O creștere a ritmului sinusal în anumite limite va mări debitul prin frecvență, dar și prin creșterea contractilității. În condițiile unui ritm lent, fix, ca în blocul AV total, la efort nu va crește debitul cardiac.

Tulburările de ritm pot afecta metabolismul inimii, activitatea cardiocirculatorie și funcția unor organe majore.

Aceste efecte și modificări fiziopatologice depind de tipul aritmiei, capacitatea inimii și circulației de a compensa tulburările induse de aritmii, de prezența sau absența unei afecțiuni cardiocirculatorii și de starea circulației la nivelul creierului, cordului, rinichilor, splanhnelor și a extremităților.

Aritmiile generează tulburări corelate cu multiple elemente: localizarea, frecvența inimii, tipul și gradul neregularității, prezența sau absența contracției atriale eficiente, sincronizarea activității electrice și mecanice atrioventriculare, răspunsul mecanic la activitatea electrică, funcția normală a valvelor AV și alți factori.

Performanța miocardică va fi mai direct afectată prin reducerea volumului diastolic și mai rar prin creșterea acestuia, de reducerea contracției ca o consecință a aritmiei sau a unei afecțiuni cardiace, de starea circulației coronare și de sincronizare sau nu a contracției atrioventriculare. La acești factori, în condițiile aritmiilor, se adaugă și alte mecanisme sau fenomene ce influențează performanța inimii; funcția atrială prin contracție și rolul de rezervor, potențarea contracției inimii postextrasistolice și răspunsul mecanic alternant la ritmuri foarte rapide, fenomen denumit „AFORMED" de la inițialele *„alternating failure of response mechanical to electric depolarization"* și care prin menținerea intervalului diastolic asigură debitul și tensiunea arterială.

Scanned with OKEN Scanner

Factorii prin care aritmiile produc tulburări sînt numeroși: localizarea aritmiilor la nivel ventricular poate fi mai severă prin realizarea unei disociații între activitatea atrială și ventriculară, prin contracția anormală ventriculară, prin scăderea mai pronunțată a debitului cardiac și apariția stărilor cu debit cardiac scăzut și prin pericolul trecerii spre fibrilație ventriculară.

Frecvența cardiacă constituie un factor important cînd este peste 160—180/minut, prin reducerea intervalului diastolic, creșterea consumului de oxigen și reducerea fluxului coronarian. Aceste efecte se accentuează la vîrstnici, la bolnavi cu stenoză mitrală, stenoză aortică, cardiomiopatie hipertrofică, infarct miocardic și cardiomiopatii. La aceste cazuri este mai pronunțată scăderea debitului cardiac și a tensiunii arteriale, fluxul coronarian scade semnificativ și simptomele sînt severe (cianoză, dureri toracice, dispnee, lipotimii, sincope, tulburări neurologice, gastrointestinale și renale). Ritmurile bradicardice prin blocuri AV sau boala nodului sinusal, mai ales la persoane cu afecțiuni cardiace și la vîrstnici, pot genera lipotimii, sincope, angină pectorală, insuficiență cardiacă și mai rar renală.

Ritmul neregulat indus de extrasistole frecvente mai ales ventriculare și de fibrilație sau *flutter* atrial, la care se asociază frecvența înaltă și absența contracției atriale efective, constituie frecvent o cauză de tulburări clinice și insuficiență cardiacă, mai ales în condiții de boli cardiace. Disociația mecanică între contracția atrială și ventriculară la ritmurile nodale, ventriculare, blocurile totale AV și disociațiile AV cu ritmuri active, influențează performanța inimii în special prin reducerea umplerii ventriculare.

Factorii amintiți prin care aritmiile produc tulburări cardiovasculare își amplifică acțiunea în prezența bolilor cardiovasculare, astfel încît se remarcă o creștere, în aceste condiții, a anginei pectorale, insuficienței cardiace, tulburărilor circulatorii la nivelul principalelor organe și la extremități.

Aritmiile rapide reduc fluxul sanguin coronar, moderat în cazul extrasistolelor ventriculare (5—25%) și fibrilației atriale (30—40%), mai important în tahicardiile ventriculare (60%) și aproape total în fibrilația ventriculară. Prin aceste reduceri apar modificări ECG, noi aritmii mai grave, angină pectorală, infarct miocardic, insuficiență cardiacă și șoc. S-a descris și un sindrom al undei T posttahicardic. În acest context apar și tulburări în metabolismul miocardic, prin creșterea acidului lactic, ieșirea exagerată de K^+ din celule ce favorizează menținerea aritmiilor și fibrilația ventriculară. Acumularea de K^+ în afara celulelor, prin diferențele de potențial electric, generează curenți locali cu apariția de noi impulsuri ectopice.

Efectele aritmiilor asupra altor organe. Circulația cerebrală este redusă în aritmii, mai pronunțat la frecvențele înalte din fibrilația atrială, *flutter*-ul atrial (20—25%) și tahicardiile ventriculare (40%). În condițiile unei vascularizații cerebrale normale pot să nu apară tulburări, dar în cazul afecțiunilor vasculare latente se notează lipotimii, sincope, convulsii, paralizii, tulburări de vedere, stări confuzionale, psihoze și fenomene de focar.

Scanned with OKEN Scanner

Scăderea debitului cardiac în aritmiile severe poate determina o vasoconstricție pronunțată renală cu apariția posibilă a unui grad de insuficiență renală. Vasoconstricția la nivelul circulației mezenterice în aceleași condiții generează uneori pareze intestinale, ulcerații, diaree, sîngerări digestive și gangrenă intestinală.

În condițiile unor leziuni vasculare preexistente ale extremităților, fenomenele ischemice se accentuează.

Tulburările pe care le produc aritmiile sînt mai frecvente și mai pronunțate la persoanele cu afecțiuni cardiovasculare și ale principalelor organe. De aceea, în tratamentul aritmiilor se vor lua în considerare toți acești factori.

DIAGNOSTICUL CLINIC AL ARITMIILOR

Diagnosticul aritmiilor la patul bolnavului constituie un act ce-și menține importanța, deoarece uneori nu este posibilă efectuarea unei electrocardiograme, alteori este necesară recunoașterea aritmiilor și aplicarea unei terapii imediate, iar unele aritmii sînt tranzitorii.

Pe baza experienței și a cunoștințelor acumulate se consideră că majoritatea aritmiilor pot fi diagnosticate clinic și că o atitudine terapeutică poate fi luată la nevoie și în absența examenului ECG. Anamneza realizată cu atenție va căuta să evidențieze date privind vîrsta pacientului, existența unor afecțiuni cardiace (de ex. valvulopatii, hipertensiune arterială, cardiopatie ischemică, cardiomiopatii, sindrom WPW, purtători de *pacemaker*), prezența insuficienței cardiace, administrarea unor medicamente (digitală, diuretice, medicație tiroidiană, substanțe simptomatice).

Vîrsta este de luat în considerare, deoarece tipul aritmiilor este limitat la copii, la aceștia întîlnindu-se mai des aritmia sinusală, extrasistole și uneori tahicardia paroxistică supraventriculară. La vîrstnici sînt prezente toate tipurile de aritmii, datorită incidenței crescute a cardiopatiei ischemice, a hipertensiunii arteriale, a insuficienței cardiace și a proceselor degenerative vasculare miocardice.

Este util a se obține informații și date privind aritmiile din trecut, tipul, durata, tulburările produse, răspunsul la metodele terapeutice aplicate și caracterul lor repetitiv.

Manifestările aritmiilor sînt variate și nu sînt totdeauna în raport cu severitatea și prognosticul acestora. Ele sînt corelate cu tipul aritmiei, frecvența și regularitatea sau nu a ritmului, starea inimii și vîrsta. Palpitațiile se situează pe primul loc urmate de lipotimii, vertije, tulburări de vedere, sincope, convulsii, oboseală, dispnee. În prezența unor afecțiuni cardiace (ateroscleroză coronariană, valvulopatii, hipotensiune arterială), aritmiile severe, cu alură ventriculară rapidă și de durată, favorizează în mai mare măsură insuficiența cardiacă, angina pectorală, infarctul miocardic, șocul cardiogen și moartea subită.

Aritmiile cu ritm foarte lent mai frecvent se însoțesc de dispnee, lipotimii și sincope.

Palpitațiile, simptom frecvent, sugerează prezența unei aritmii. Perceperea bătăilor inimii poate fi crescută în condiții de sensibilitate mărită

Scanned with OKEN Scanner

și a unei stări de anxietate. Palpitațiile sînt remarcate mai des noaptea în aritmiile recente, la efort, după mese și la emoții. Obținerea de informații privind durata, cadența, frecvența, unele neregularități ale palpitațiilor este utilă pentru diagnostic. Deseori este posibil a reconstitui tipul aritmiei din cele relatate de bolnavi.

De mare utilitate este și analiza condițiilor de apariție și factorii favorizanți, declanșatori ai aritmiilor: efortul, emoțiile, mesele abundente, consumul de alcool și cafea, fumatul și administrarea unor medicamente (digitale, diuretice, substanțe simptomatice).

Dacă palpitațiile au o valoare de semnal în a atrage atenția asupra unei aritmii posibile, alte simptome indică severitatea și contextul unei afecțiuni cardiace.

Printre acestea trebuie notate dispneea, sincopa, oboseala, lipotimiile. Mai pot apărea edem pulmonar în fibrilația atrială cu stenoză mitrală strînsă, sincope în stenoza aortică cu aritmii, lipotimii și hipotensiune în fibrilația sau *flutter*-ul atrial din sindromul WPW, șoc în tahiaritmiile din infarctul miocardic și angina pectorală în aritmiile rapide la bolnavii cu stenoză aortică și/sau cardiopatie ischemică.

Aceste exemple subliniază obligația ca orice aritmie să fie tratată în context și, deci, raportată la boala cardiovasculară de fond.

Examenul fizic este esențial, prin datele pe care le poate furniza pentru stabilirea diagnosticului aritmiei și a afecțiunilor cardiovasculare sau ale altor organe sau sisteme.

Examenul va fi complet, dar pentru diagnosticul aritmiilor se va concentra asupra următoarelor aspecte: frecvența ritmului inimii, regularitatea sau neregularitatea ritmului, răspunsul la compresiunea sinusului carotidian dacă este necesar, caracterele zgomotului I, pulsul arterial, pulsul venos și presiunea arterială.

Prezența unui ritm regulat la auscultația inimii se va corela cu frecvența ventriculară, ceea ce va sugera anumite tipuri de aritmii. Astfel:

— Ritm sub 40/min: bloc AV gr. III, bloc AV gr. II 2 : 1
— Ritm 40—60/min: ritm joncțional pasiv, bradicardie sinusală
— Ritm 60—120/min: ritm sinusal, tahicardie neparoxistică supraventriculară sau ventriculară
— Ritm 100—160: tahicardie sinusală
— Ritm 160—250: tahicardie paroxistică supraventriculară sau ventriculară, *flutter* atrial 2 : 1
— Ritm 250—350: *flutter* atrial 1 : 1, *flutter* ventricular, tahicardie ventriculară (rar).

Constatarea unui ritm neregulat cere o atenție suplimentară de examinare. Adesea este nevoie de a asculta perioade mai lungi de timp, la nevoie a folosi și compresiunea sinusului carotidian și a lua în considerare frecvența apreciată pe un minut. Astfel, un ritm neregulat cu o frecvență de 60—110/min atrage atenția asupra următoarelor aritmii: aritmie sinusală, extrasistole, fibrilație atrială, *flutter* atrial cu bloc AV variabil, bloc AV gr. II tip I și II (cu variația blocajului AV) și disociație cu interferență de ritmuri. La frecvență peste 110/min și un ritm neregulat, aritmia prezentă poate fi fibrilație atrială, *flutter* atrial cu blocaj AV variabil, tahicardie supraventriculară cu bloc AV variabil sau o aritmie cu frecvență înaltă cu extrasistolie.

Scanned with OKEN Scanner

În diagnosticul clinic al aritmiilor este util a cunoaște și alte aspecte: debutul sau sfîrșitul brusc sau lent al unei tahiaritmii regulate, durata aritmiei, ritmul constant sau cu variații.

Compresiunea sinusului carotidian (CSC) poate ajuta la realizarea unui diagnostic clinic și electrocardiografic în funcție de răspunsul tahiaritmiilor. Următoarele aspecte în principalele boli aritmice pot fi obținute prin compresiune sinocarotidiană:

— Tahicardie sinusală: rărire și revenire gradată
— Tahicardie paroxistică supraventriculară: oprire, lipsă răspuns, rar: blocare AV sau accelerare
— Fibrilația atrială: rărire cu menținerea neregularității
— *Flutter* atrial: rărire bruscă cu revenire la ritmul anterior după încetarea compresiunii
— Tahicardie ventriculară: absență de răspuns

Compresiunea sinusului carotidian poate diferenția o tahicardie regulată cu frecvența de 150/m cu complexe QRS largi în cele trei posibilități: tahicardie supraventriculară cu bloc de ramură (oprire), *flutter* atrial cu bloc de ramură (rărire cu revenire) și tahicardie ventriculară (lipsă de efect).

Compresiunea sinusului se efectuează unilateral la unghiul mandibulei, sub 5 secunde și cu auscultație continuă a inimii sau monitorizare electrocardiografică. Manevra se va efectua cu atenție și prudență la vîrstnici, în intoxicația digitalică și în leziuni obstructive carotidiene. S-au notat complicații sub formă de asistolă, ictus, aritmii ventriculare, convulsii și altele.

Auscultația atentă a zgomotului întîi poate fi utilă pentru diagnosticul aritmiilor. Astfel zgomotul I există constant în tahicardia sinusală, tahicardia paroxistică atrială, *flutter*-ul atrial 2 : 1 și blocul AV 2 : 1. Variația în intensitatea zgomotului I este observată în fibrilația atrială, *flutter*-ul atrial cu bloc AV variabil, tahicardia ventriculară, blocul AV total, disociația sinojoncțională sau ventriculară și în alternanța mecanică.

Zgomotul I poate crește în intensitate cînd intervalul PR este scurt și scade cînd PR este prelungit. Același zgomot poate fi auzit în perioada diastolică la blocul AV total și intermitent la tahicardia paroxistică ventriculară.

Palparea pulsului simultan cu auscultația inimii ajută la identificarea extrasistolelor izolate, la aprecierea duratei pauzelor postextrasistolice, la identificarea extrasistolelor fără puls, a alternanței pulsului, a decalajului între frecvența inimii și a pulsului în fibrilația atrială.

Observarea pulsului venos poate evidenția unde mari numite „unde de tun" prin contracția atrială, cînd valvulele tricuspidei sînt închise, sau prin contracția simultană a atriilor și ventriculilor. Acest fenomen apare intermitent în blocul AV total, extrasistolele joncționale, tahicardiile ventriculare, disociațiile sinojoncționale și continuu în tahicardiile joncționale și în tahicardiile ventriculare cu conducere ventriculoatrială. În *flutter*-ul atrial cu bloc AV 2 : 1 sau 3 : 1 în intervalul diastolic se observă unde venoase la jugulare, expresie a unor contracții atriale slabe.

Scanned with OKEN Scanner

Măsurarea tensiunii arteriale, prin variația valorii tensiunii sistolice, poate fi utilă în diagnosticul tahicardiei ventriculare datorită disociației între activitatea atrială și cea ventriculară, și a tahicardiei joncționale cu blocare retrogradă a conducerii.

Examenul clinic atent ajută deseori la diagnosticul diferențial al aritmiilor, prin modul debutului, frecvență, ritm, durată, caracterele zgomotelor cardiace, ale pulsului venos și arterial, răspunsul la compresiunea sinusului carotidian și uneori la efort.

Urmărirea clinică a bolnavilor cu aritmii este necesară pentru aprecierea evoluției, răspunsul la tratament și corelarea datelor clinice cu metodele de explorare.

METODE DE DIAGNOSTIC ÎN ARITMIILE CARDIACE

Examenul electrocardiografic este de regulă efectuat la bolnavii cu aritmii pentru un diagnostic mai exact și pentru aprecierea răspunsului la tratament.

La analiza traseelor electrocardiografice se urmăresc multiple aspecte: prezența sau nu a ritmului sinusal, existența unui ritm dominant ectopic, un ritm ectopic intermitent, originea ritmului ventricular, mecanismul posibil al aritmiei, tulburările de conducere, morfologia undelor P, QRS și T, durata intervalelor PP, PR, RR și QT. Răspunsul la compresiunea sinusului carotidian este analizat de asemenea pe electrocardiogramă în diagnosticul unor aritmii. În același scop se folosesc derivații și înregistrări speciale, esofagiene, în atriul drept și se monitorizează activitatea electrică.

Sînt și alte metode ce se utilizează în situații speciale la bolnavii cu aritmii: testul de efort, metoda Holter, electrograma His, transmiterea transtelefonică sau telematică a ECG, metoda hărții *(mappring)* de suprafață și endocavitară, testele electrofiziologice de provocare și oprire a aritmiilor și tehnici de mediere a semnelor electrice cardiace de slabă intensitate.

În alegerea metodelor de diagnostic se va avea în vedere severitatea aritmiei, utilitatea, riscul, costul, aplicarea în succesiune de la cele mai simple la cele mai complicate și condițiile tehnice, precum și experiența serviciului.

Testul de efort electrocardiografic în detectarea aritmiilor are avantajul de a fi ușor de efectuat: el poate fi indicat la aritmii induse de efort, în cardiopatia ischemică, stenoza subaortică și prolapsul de valvă mitrală, cînd există o suspiciune de aritmii, precum și la testarea unor medicamente antiaritmice. Testul de efort evidențiază extrasistole ventriculare (50—75%) și mai rar tahicardii ventriculare. În același timp se pot evidenția și modificări ale segmentului ST la bolnavii cu cardiopatie ischemică. Riscul acestei tehnici este extrem de redus.

Metoda Holter are o largă răspîndire, avînd avantajul înregistrării activității electrice pe bandă electromagnetică perioade de 12—24 ore, cu prelucrarea automată. Este utilă în detectarea aritmiilor tranzitorii, — în special la bolnavii cardiaci cu risc aritmic semnificativ (convalescență

Scanned with OKEN Scanner

de infarct miocardic, cardiomiopatii, stenoză aortică etc.), a mecanismelor, a efectelor terapiei antiaritmice și a modificărilor morfologice la bolnavii cu cardiopatie ischemică.

Electrograma His evidențiază activitatea fasciculului His și permite a se preciza sediul unor tulburări de conducere la bolnavii cu bloc AV gr. II cu bloc de ramură și sincope, bloc bifascicular sau trifascicular cu sincope, la care un interval HV peste 80—90 ms identifică bolnavii cu

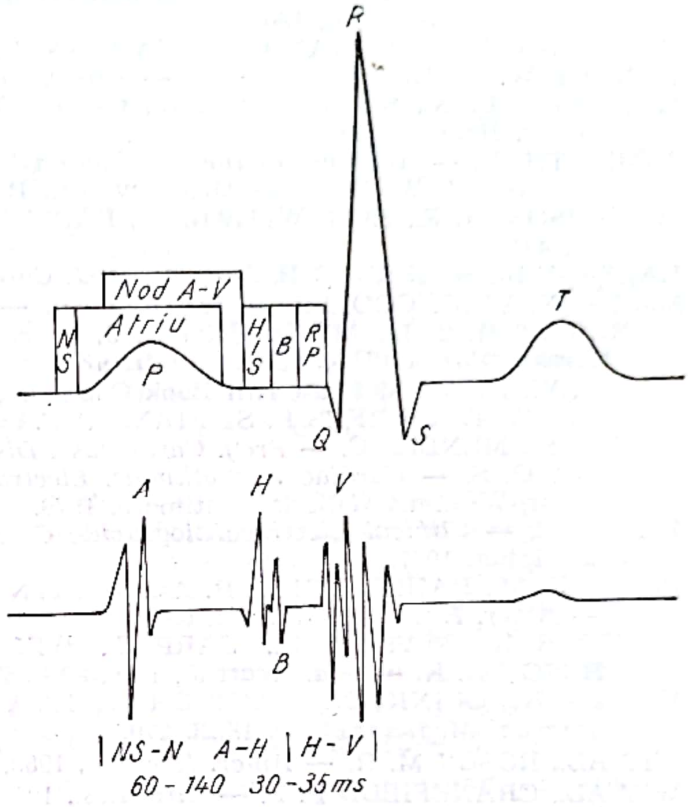

Fig. XVIII-10. — Electrocardiograma și electrograma His:
NS=nod sinusal; nod AV=nod atrioventricular; B=ramuri; PR=rețeaua Purkinje; A= electrograma atrială; B=electrograma His; V=electrograma ventriculară.

risc. Tehnica este utilă și în diferențierea tahicardiilor ventriculare de tahicardiile supraventriculare cu bloc de ramură sau aberație.

Metoda hărții de suprafață și endocavitară este rezervată unor cazuri speciale cu sindrom WPW și în tahicardii ventriculare susținute severe.

Testele electrofiziologice utilizate în aritmii tind a fi mai larg aplicate în identificarea căilor accesorii, în evidențierea sediului tulburărilor de conducere, în provocarea și oprirea unor tahicardii ventriculare și supraventriculare și în testarea unor agenți antiaritmici cu scop preventiv.

Prin tehnici de amplificare și mediere a semnalelor se înregistrează la suprafață activitatea fasciculului His și potențialele tardive la unii bolnavi. Aceste metode nu au intrat în practica curentă.

BIBLIOGRAFIE SELECTIVĂ

ALLESSIE M. A., BONKE F. I. M., SCHOPMAN F. J. G. — *Circ. Res.*, 1976, 39, 168.
BIGGER J. T. — *Amer. J. Cardiol*, 1984, 54, 9, 3D.
BIGGER J. T. and GOLDREYER B. N. — *Circulation*, 1970, 42, 673.

Scanned with OKEN Scanner

BLUZHAS J., LUKSHIENE D., SHLAPIKIENE B., RAGAISHIS J. — *JACC*, 1986, 8, 1.
BOINEAU J. P., COX J. L. — *Circulation*, 1973, 48, 702.
CARP C. — *Internal Medicine*, 1979, 17, 4, 93.
CARP C., CALUGĂRU V., CÎMPEANU A., PLEŞA O., CUEŞDAN L. — *Med. Int.* (Buc.), 1979, 31, 1, 17.
CHUNG E. K. — *Manual of Cardiac Arrhythmias*. Ed. Yorke Medical Books 1986.
COTOI S., POP T., GAVRILESCU S. — *Rev. Roum. Med. Int.*, 1971, 8, 219.
DAMATO A. N., LAU S. H., HELFANT R. H., STEIN E., PATTON R. D., SCHERLAG B. J., BERKOWITZ W. D. — *Circulation*, 1969, 39, 297.
DREIFUS L. S., LIKOFF W. — *Mechanisms and therapy of cardiac arrhythmias*. Ed. Grune, Stratton, 1965.
GAVRILESCU S., STREIAN C., LUCA C. — *Aritmiile cardiace*. Ed. Facla, 1976.
HARVEY W. P., RONAN J. A. Jr. — *Progr. Cardiovasc. Dis.*, 1966, 8, 419.
HOROWITZ L. N., SPIELMAN S. R., GREENSPAN A. M., JOSEPHSON M. E. — *Amer. Heart J.*, 1982, 103, 604.
JAMES TH. N. — *Anatomy of the Conduction System of the Heart*. În: „The Heart" (sub red. J. W. Hurst — Mc.Grow-Hill, Book Company, 1978, p. 47.
JOSEPHSON M. E., HOROWITZ L. N., FARSHIDI A. şi colab. — *Circulation*, 1979, 57, 431.
LAZZARE R., SCHERLAG B. J. — *Amer. J. Cardiol.*, 1984, 53, 5, 13.
Mac LEAN, WAH, COOPER T., WALDO AL. — *Cardiovasc. Med.*, 1978, 3, 965.
MARRIOTT H. J. L., MYERBUNG R. J. — *Recognition and treatment of cardiac Arrhytmias and conduction disturbances*. În: „The Heart" (sub red. J. W. Hurst). McGraw-Hill Book Company, 1978, p. 637.
MAZGALOV T., DREIFUS L. S., BIANCHI F. şi colab. — *Anat. Rec.*, 1981, 201, 179.
MOE G. K., MENDEZ C. — *Prog. Cardiovasc. Dis.*, 1966, 8, 5, 461.
NARULA O. S. — *Cardiac Arrhythmias, Electrophysiology, Diagnosis and Management*, Williams Wilkins, Baltimore, 1979.
RIOS J. C. — *Clinical Electrocardiographic Correlations.*, Ed. F. A., Company, Philadelphia, 1977.
ROSEN K. M., BAUERNFEIND R. As., SWIRYN S., STRASBERG B., PALILEO E. V. — *Amer. Heart J.*, 1981, 101, 691.
SPRITZER R., MATHES L., CARP C., WEISENSEL A., DONOSO E., FRIEDBERG CH. K. — *Am. Heart J.*, 1970, 80+367.
VLAICU R., OLINIC N., RAUTSCH S., HUANG BOO ZHU, VLĂDUŢIU T. — *Internal Medicine*, 1980, 18, 3, 279.
WIT AL., ROSEN M. R. — *Amer. Heart J.*, 1983, 106, 798.
WIT AL., CRANEFIELD P. F. — *Circ. Res.*, 1976, 38, 85.
WELLENS H. J. J. — *Circulation*, 1978, 57, 845.
ZIPES D. P., FOSTER P. F., TROUP P. şi colab. — *Amer. J. Cardiol.*, 1979, 44, 1.
ZIPES D. P. — *Genesis of Cardiac Arrhythmias: electrophysiological consideration*. În: „Heart Disease" (sub red. Braunwald E.), Ed. 2, 1984, p. 605.

MEDICAMENTELE ANTIARITMICE

C. CARP

Introducere. Cunoaşterea exactă a mecanismelor de producere şi de menţinere a aritmiilor a determinat o aplicare mai raţională a substanţelor antiaritmice.

Tratamentul preventiv şi curativ antiaritmic necesită însă luarea în considerare a unui complex de factori într-o succesiune ce-i va asigura eficienţa (40).

În prevenirea şi tratamentul aritmiilor identificăm mai multe etape:

1. Diagnosticul exact al aritmiei.

Scanned with OKEN Scanner

2. Identificarea factorilor etiologici, favorizanți și precipitanți ai aritmiilor.
3. Mecanismele electrofiziologice ale aritmiei.
4. Alegerea metodei terapeutice optime.
5. Cunoașterea efectelor electrofiziologice și farmacologice ale medicamentului antiaritmic.
6. Prevenirea și combaterea efectelor adverse ale medicamentelor antiaritmice.
7. Determinarea eficienței clinice.

Diagnosticul aritmiei este realizat obișnuit prin examen clinic și electrocardiografic. În aritmii complexe se utilizează uneori metode speciale.

Identificarea factorilor etiologici și a celor favorizanți este necesară în special pentru profilaxia aritmiilor. Corectarea factorilor reversibili, îmbunătățirea contractilității, reducerea presarcinii și postsarcinii, îndepărtarea ischemiei, scăderea consumului de oxigen, sînt măsuri ce contribuie la controlul aritmiilor (2, 4, 13, 21).

Determinarea mecanismelor electrofiziologice ale aritmiilor nu este, uneori, posibilă. În anumite cazuri pot fi identificate tulburări de automatism normal sau anormal, tulburări de conducere, mecanisme de reintrare, mai ales în sindromul WPW sau un mecanism parasistolic (25). Această precizare ajută la alegerea unei metode terapeutice mai eficiente.

În alegerea metodei terapeutice se are în vedere tipul aritmiei, cauza, mecanismul electrofiziologic, gravitatea clinică, răspunsul la o terapie anterioară, precum și alți factori. Terapia obișnuită constă în administrarea de substanțe antiaritmice și, în situații speciale, șocul sau stimularea electrică, intervenții chirurgicale sau combinarea metodelor (10, 34, 40).

Determinarea eficacității clinice are loc prin examene clinice repetate, înregistrări electrocardiografice, monitorizare și utilizarea metodei Holter de înregistrare a activității electrice pentru perioade de 12—24 ore (7, 32).

Calcularea proporției de extrasistole reduse într-o perioadă de timp, cînd pacientul primește un medicament antiaritmic, constituie un mijloc mai obiectiv.

Testarea capacității preventive a unui medicament prin provocarea aritmiei prin stimuli electrici și repetarea, după administrarea substanței antiaritmice, cu absența reproducerii aritmiei, este un bun criteriu al eficacității preventive. Aceste testări sînt rezervate cazurilor cu tahicardii ventriculare severe, persistente și repetitive (18).

EFECTELE ELECTROFIZIOLOGICE ALE MEDICAȚIEI ANTIARITMICE

Substanțele antiaritmice au acțiuni individuale specifice, acțiuni comune și efecte indirecte, prin intermediul sistemului nervos vegetativ. Aceste acțiuni se pot modifica în condiții cardiace patologice (33).

Celulele cardiace au o perioadă de repaus în diastolă și o perioadă activă de depolarizare și repolarizare în sistolă. Celulele cardiace sînt de două feluri: celule cu răspuns rapid cu canale de sodiu și calciu și celule cu răspuns lent cu canale de calciu.

Scanned with OKEN Scanner

Celulele cu răspuns rapid în perioada de repaus (faza 4) au un potențial electric în interiorul celulei de —80, —90 mV, în care timp membrana are o permeabilitate selectivă pentru K^+, existînd un gradient chimic cu o cantitate mai mare de Na^+ în exterior și de K^+ în interior. Apariția unui stimul reduce potențialul transmembranar la un nivel critic — potențialul de prag — moment al declanșării depolarizării rapide cunoscut ca faza 0 și al apariției potențialul de acțiune ce atinge un grad maxim (Vmax). Faza 0 este urmată de faza 1, rapidă, de repolarizare incompletă, se continuă cu un platou — faza 2 — și urmează apoi faza 3 de revenire lentă la potențialul de repaus — faza 4.

La nivel celular substanțele antiaritmice vor acționa asupra schimburilor de ioni de Na, Ca și K în timpul perioadei de depolarizare și repolarizare sistolică și în perioada diastolică, în special la celulele cu automatism. Celulele nodului sinusal și ale nodului AV se caracterizează prin prezența în membrana celulară de canale lente pentru calciu, cu răspuns lent și conducere lentă. Aceste celule prezintă fenomenul de depolarizare diastolică, existent și la fibrele Purkinje ce le conferă proprietatea de automatism (fig. XVIII-11).

Celulele atriale, ventriculare, sistemul de conducere și fibrele Purkinje au canale rapide pentru sodiu și canale de calciu și au răspuns și conducere rapidă. Substanțele antiaritmice ce reduc sau blochează canalele rapide pentru sodiu sînt: chinidina, procainamida, disopiramida, mexiletin, lidocaina, difenilhidantoina și propranololul. Prin acest efect, depolarizarea sistolică (Vmax al fazei 0) și conducerea impulsului se reduc, iar depolarizarea diastolică scade. Aceste acțiuni influențează atît automatismul cît și conducerea impulsului, determinînd oprirea sau prevenirea aritmiei.

Celulele normale numai cu canale lente pentru Ca^{2+} se află în nodul sinusal și nodul AV. În condiții patologice (ischemie, exces de catecolamine) celulele cu canale rapide pentru Na^+ (atriu, ventricul, fibre Purkinje) se pot modifica în sensul unor celule cu răspuns lent, asemănător celulelor cu canale pentru Ca^{2+}.

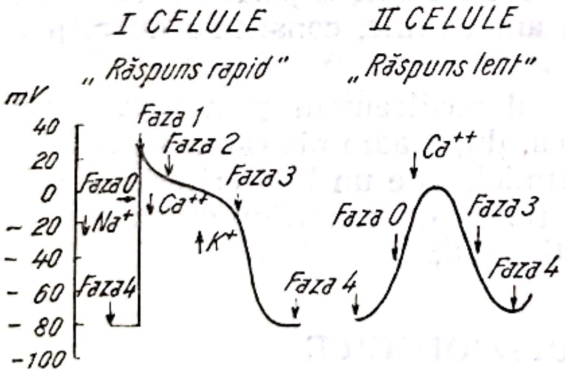

Fig. XVIII-11. — I. Celule cu răspuns rapid și canale de Na^+ în țesut Purkinje, atrii și ventriculi.
II. Celule cu canale lente de Ca^{2+} cu răspuns lent, în nodul sinusal și nodul AV

Verapamilul (Isoptin) blochează canalele de Ca^{2+} și, prin aceasta, scade depolarizarea sistolică, reducînd automatismul și scăzînd conducerea la nivel AV. Automatismul celulelor Purkinje este, de asemenea, redus. Substanțele beta-blocante, prin anihilarea efectelor catecolaminelor, scad intrarea de Ca^{2+} în celule și, astfel, acționează în sens antiaritmic.

Scanned with OKEN Scanner

Intrarea de Na^+ și Ca^{2+} în celule caracterizează depolarizarea sistolică, în timp ce repolarizarea sistolică este caracterizată prin ieșirea de K^+ din celule.

Chinidina și procainamida scad ieșirea K^+ din celule cu creșterea duratei potențialului de acțiune, în timp ce lidocaina, difenilhidantoina și propranololul cresc ieșirea K^+ din celule și, prin aceasta, scad durata acestuia. Se observă că unele substanțe antiaritmice acționează atît la canalele de sodiu, cît și de potasiu (DPH, lidocaina, propranololul, mexiletinul).

Efectele substanțelor antiaritmice asupra fluxului ionilor la nivel celular permit, în prezent, o înțelegere mai clară a proprietăților electrofiziologice ale acestora. Acțiunile antiaritmice ale acestor substanțe se grupează în 2 categorii:

1. Efecte asupra celulelor cu rol de *pacemaker* (inițierea impulsurilor).
2. Efecte asupra propagării impulsului prin:
   a. Depresia fazei 0 a potențialului transmembrană;
   b. Prelungirea perioadei refractare efective.

1. **Efecte asupra celulelor cu rol de pacemaker.** Aritmiile, prin tulburarea automatismului normal rezultat al creșterii pragului de descărcare și a depolarizării diastolice, sînt influențate de majoritatea medicamentelor antiaritmice. Chinidina și procainamida la nivelul fibrelor Purkinje scad pragul de descărcare spre 0 și depolarizarea diastolică. Lidocaina, fenitoina și propranololul scad depolarizarea diastolică a fibrelor Purkinje prin scăderea ieșirii K^+ din celule. Verapamilul scade, de asemenea, depolarizarea diastolică. Toate aceste medicamente în doze mari pot scădea automatismul nodului sinusal, mai ales în caz de disfuncție a acestuia. Verapamilul, propranololul, amiodarona scad activitatea nodului sinusal, în timp ce chinidina și disopiramida în doze terapeutice, prin acțiune vagolitică, pot crește ritmul sinusal.

Lidocaina și difenilhidantoina reduc automatismul anormal exprimat prin descărcări spontane ale potențialelor oscilatorii ce apar mai ales la intoxicația digitalică și uneori la doze mari de chinidină.

2. **Efectele asupra propagării impulsurilor.** Scăderea vitezei de propagare a impulsului stă la baza aritmiilor prin mecanism de reintrare (fig.

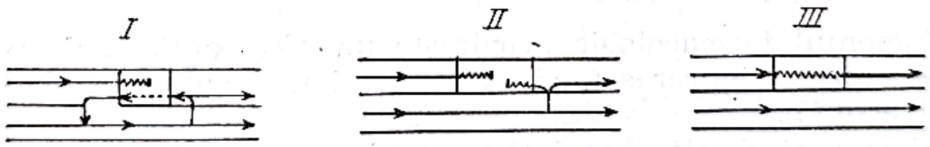

Fig. XVIII-12. — I. Mecanismul de reintrare a impulsului prin blocarea unilaterală a impulsului și cu reîntoarcerea acestuia pe zona blocată anterior.
II. Oprirea reintrării printr-o blocare mai avansată prin antiaritmice de tipul chinidinei.
III. Dispariția reintrării prin ameliorarea conducerii la antiaritmice de tipul lidocainei.

XVIII-12). Gradul creșterii depolarizării sistolice se corelează cu viteza conducerii impulsului. Curba răspunsului membranei la stimuli este obținută din doi parametri: gradul creșterii depolarizării sistolice și voltajul activării. Medicamentele ce deplasează curba răspunsului membra-

Scanned with OKEN Scanner

nei la dreapta încetinesc conducerea stimulului. Fenomenul de reintrare a impulsurilor depinde de un bloc unidirecțional sau o lipsă de relație între viteza conducerii impulsului și refractaritate. Medicamentele care reduc viteza impulsului sau îl blochează pot opri o aritmie prin reintrare, prin întreruperea scurtcircuitării impulsului. Chinidina, procainamida și beta-blocantele acționează în acest sens (prelungesc perioada refractară efectivă). Această acțiune de depresie a conducerii poate determina, mai ales la doze mari sau la un miocard suferind, efecte aritmogene toxice. Un alt grup de substanțe ameliorează tulburarea de conducere ce favorizează reintrarea și duc la dispariția aritmiei printr-un mecanism invers și anume prin restabilirea conducerii normale (reduc perioada refractară efectivă și durata potențialului de acțiune). Lidocaina și difenilhidantoina acționează prin acest mecanism.

EFECTELE SUBSTANȚELOR ANTIARITMICE ASUPRA ELECTROCARDIOGRAMEI

Ritmul sinusal poate fi scăzut prin chinidină, propranolol și digitală.

Intervalul P—R crește la încetinirea conducerii impulsului în zona AV prin administrarea în doze mari de propranolol, procainamidă și digitală. Chinidina, prin efect vagolitic, accelerează conducerea AV, în timp ce lidocaina și fenitoina nu modifică conducerea AV sau o accelerează.

Intervalul H—V (His—ventricul) poate fi prelungit de chinidină, procainamidă și disopiramidă, în timp ce propranololul, lidocaina și difenilhidantoina nu-l influențează.

Durata complexului QRS și intervalul Q—T cresc, la doze mari de chinidină, procainamidă și disopiramidă.

Urmărirea modificărilor electrocardiografice în timpul administrării medicației antiaritmice poate indica, la apariția unor modificări, necesitatea reducerii dozelor sau chiar oprirea terapiei.

FARMACOCINETICA ȘI FARMACODINAMICA SUBSTANȚELOR ANTIARITMICE

Tratamentul farmacologic urmărește un efect antiaritmic preventiv sau curativ prin asigurarea unei concentrații terapeutice în plasmă, fără efecte adverse (5).

Efectele antiaritmice prezintă variații generate de factori farmacochinetici: absorbție, distribuție, eliminare și factori farmacodinamici ce modifică răspunsul antiaritmic la un anumit nivel plasmatic (fig. XVIII-13).

Absorbția substanțelor antiaritmice depinde de calea de administrare. Timpul necesar la un agent antiaritmic să atingă concentrația maximă în ser exprimă gradul absorbției substanței.

Medicamentul administrat oral după absorbția prin tubul digestiv este preluat de ficat într-o cantitate ce variază în funcție de medicament, unde este metabolizat, deseori cu producerea de noi compuși, unii cu acțiune antiaritmică (17).

Scanned with OKEN Scanner

Această preluare hepatică a substanței este cunoscută ca eliminare la „prima trecere" sau „presistemică" *(first-pass effect)*. Cantitatea de substanță ce se distribuie în circulația sistemică după absorbția digestivă sau administrarea i.v., constituie biodisponibilitatea agentului antiaritmic.

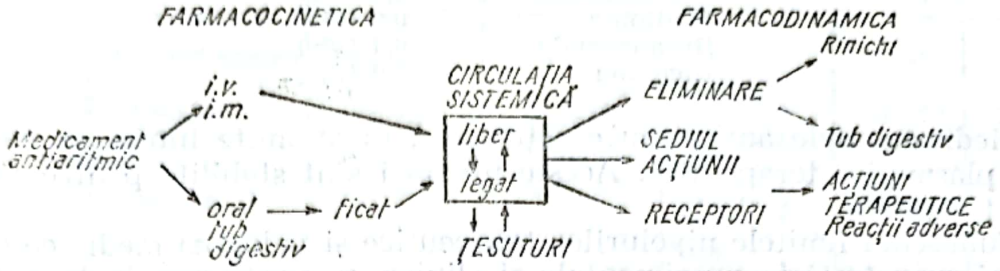

Fig. XVIII-13. — Farmacocinetica și farmacodinamia substanțelor antiaritmice.

Verapamilul și propranololul administrate oral au o mare eliminare la prima trecere, deoarece ficatul metabolizează o mare parte a acestor substanțe și reduce, astfel, biodisponibilitatea sistemică. Lidocaina oral se absoarbe puțin și are o biodisponibilitate joasă, în timp ce la administrarea i.v. aceasta este maximă.

Distribuția substanței antiaritmice are loc în întregul organism considerat ca un singur compartiment la agenții administrați oral sau cu două compartimente la administrarea i.v. rapidă, unul central (circulația sistemică) și altul periferic, constituit din țesuturi și spațiul interstițial.

Concentrația plasmatică a fiecărui agent, fie că este administrat parenteral sau oral, formează în timp o curbă ce are o fază de distribuție și o fază de eliminare.

Faza de distribuție este rapidă la medicamentele adiministrate parenteral și care dispar rapid din circulație (lidocaina) și mai lentă la cele administrate oral și la care legarea de țesuturi este persistentă (amiodarona și digitala).

Volumul de distribuție exprimă relația dintre cantitatea medicamentului și concentrația acestuia în plasmă.

$$VD = \frac{\text{cantitatea medicamentului în organism}}{\text{concentrația în plasmă a medicamentului}}$$

Volumul de distribuție aparent al agentului antiaritmic în faza de eliminare a curbei se calculează împărțind doza injectată la concentrația plasmatică la timpul 0, al administrării i.v. (CPO).

$$VD = \frac{\text{Doza i.v.}}{\text{CPO}}$$

Volumul de distribuție aparent este mai mare, în general, decît compartimentul circulator la mulți agenți antiaritmici, deoarece o parte a medicamentului este distribuit în țesuturi (tabelul XVIII-VI).

Tabelul XVIII-VI

Volumul de distribuție aparent al unor agenți antiaritmici

Lidocaina	1,7 L/kg
Chinidina	2,5 L/kg
Procainamida	1,6 L/kg
Fenitoina	0,6 L/kg
Disopiramida	0,8 L/kg
Digoxina	7,0 L/kg

Medicamentele antiaritmice acționează în anumite limite de concentrații plasmatice terapeutice. Aceste niveluri sînt stabilite pentru fiecare agent terapeutic.

Cunoscînd limitele nivelurilor terapeutice și valoarea medie ce se determină prin testări experimentale și clinice, se poate stabili doza de întreținere și se calculează doza de încărcare pentru atingerea, într-un timp dat, a nivelurilor terapeutice. Nivelul plasmatic terapeutic al agentului antiaritmic este în echilibru cu efectul la locul de acțiune. Nivelul plasmatic exprimă concentrația totală a substanței, deși este de reținut faptul că numai fracția liberă din plasmă participă în mod direct la acțiunea antiaritmică.

Limitele terapeutice, exprimate ca „fereastră terapeutică", ajută medicul să evite dozele toxice și să aprecieze lipsa de răspuns sau intoleranța unui pacient la agentul administrat (tabelul XVIII-VII).

Tabelul XVIII-VII

Caracteristici clinice ale agenților antiaritmici

Agent	Doze i.v. (mg)		Doze oral (mg)		Nivel plasmă terapeutic mcg/ml	T 1/2 ore
	Încărcare	Menținere	Încărcare	Menținere		
Chinidină	6—10 mg/kg	—	600—1 000	300—600 la 6 ore	3—6	5—9
Lidocaină	0,3—0,5 mg/kg/m 1—3 mg/kg 20—50 mg/m	1—4 mg/m	—	—	1—5	1—2
Procainamida	3—13 mg/kg 0,2—0,5 mg/kg/m	2—6 mg/m	500—1 000	350—1 000 la 3—6 ore	4—6	3—5
Disopiramida	1—2 mg/kg în 45 min	1 mg/kg/h	300—400	100—400 la 6—8 ore	2—5	6—9
Fenitoina	100 mg în 5 min <1 000 mg	—	1 000	100—400 la 12—24 ore	10—18	18—36
Mexiletin	250—500 mg în 12 h	0,5—1 g în 24 h	400—600	200—400 la 6—8 ore	1—2	10—26
Aprindine	200 mg la 2 mg/m 100 mg la 2 mg/m după 30 min 100 mg la 2 mg/min după 6 ore	—	100 la 6 h 75 la 6 h 50 la 6 h	25—50 la 6—12 ore	1—2	20—30

Scanned with OKEN Scanner

Tabelul XVIII-VII (continuare)

Agent	Doze i.v. (mg)		Doze oral (mg)		Nivel plasmă terapeutic mcg/ml	T 1/2 ore
	Încărcare	Menținere	Încărcare	Menținere		
Encainide	0,6—0,9 mg/kg	—	—	25—50 la 6 ore	0,5—1	3—4
Tocainide	0,5—0,75 mg/kg/m în 15 min	—	400—600	400—800 la 8—12 ore	6—12	10—17
Flecainide	1—2 mg/kg	—	—	100—200 la 8—12 ore	0,4—1	14—20
Lorcainide	1—2 mg/kg	—	—	100—200 la 12 ore	0,15—0,30	7—23
Propafenonă	1—2 mg/kg	—	600—900	150—300 la 6 ore	1—3,2	3—4
Propranolol	0,25—0,5 mg la 5 min	—	—	10—200 la 6—8 ore	0,04—0,9	3—6
Bretilium	5—10 mg/kg 1—2 mg/kg/m	0,5—2 mg/m	—	4 mg/kg/zi	0,5—1,5	8—14
Amiodarone	5—10 mg/kg	—	800—1 200 1—4 săpt.	200—800 pe zi	1—5	30—50 zile
Bethanidine	5—20 mg/kg	—	20—30 mg/kg	5—10 mg/kg la 8 ore	—	14
Verapamil	5—10 mg în 1—2 min	0,005 mg/kg/min	—	80—120 la 6—8 ore	0,10—0,15	3—8

Concentrația în plasmă a unui agent antiaritmic este utilă în practică numai dacă nu sînt variații mari la bolnavi, dacă fracția legată de proteine nu are oscilații și dacă nu sînt prezente anumite afecțiuni ce modifică raportul dintre fracția liberă și cea legată de proteine, cum sînt bolile hepatice și bolile renale. Are importanță și sistemul enzimatic hepatic al acetiltransferazei, mai activ la unele persoane (acetilatori „rapizi") și mai slab la altele („acetilatori lenți") cu o scădere a metabolismului hepatic al agenților antiaritmici (22).

Un factor important care schimbă relația nivel plasmatic—efect terapeutic este apariția prin metabolizarea hepatică a unor metaboliți cu efect antiaritmic ce își adaugă acțiunea și impun, în cazul administrării cronice, o reajustare a dozelor, mai ales la apariția unor efecte adverse (tabel XVIII-VIII).

Tabelul XVIII-VIII

Metaboliți ai agenților antiaritmici

Agentul antiaritmic	Metabolitul antiaritmic
Chinidina	3-Hidroxichinidina
Lidocaina	Monoetilglicine xilide
Procainamida	N-acetil procainamida
Disopiramida	N-desisopril disopiramida
Amiodarona	N-desetilamiodarona
Verapamilul	Nor-verapamil

Scanned with OKEN Scanner

Calcularea dozei de încărcare necesară atingerii nivelului terapeutic are loc prin înmulțirea concentrației dorite cu volumul de distribuție.

De exemplu, doza de încărcare a lidocainei la o persoană de 80 kg se calculează înmulțind concentrația plasmatică terapeutică de 2 mg/L cu volumul de distribuție (1,7 l/kg × 80 kg) = 272 mg. Pentru fenitoină la aceeași persoană de 80 kg se înmulțește nivelul terapeutic în plasmă (10 mg/L) cu volumul de distribuție (0,6 L/kg × 80) = 480 mg, cantitate ce constituie doza orală de încărcare.

Procesul de eliminare a agenților antiaritmici constituie oglinda procesului de absorbție și se corelează cu metabolismul hepatic, nivelul plasmatic terapeutic și proporția de substanță liberă sau legată în circulație.

Eliminarea are loc prin două căi principale: metabolismul hepatic-calea digestivă și prin filtrație-secreție renală. Fiecare agent sau metabolit antiaritmic are un *clearance* propriu ce exprimă volumul de plasmă din care substanța este îndepărtată într-un minut.

Clearance-ul total al agentului (cl) cuprinde *clearance*-ul renal (Cl r) și *clearance*-ul nerenal (Cl nr), practic cel hepatic.

Timpul de eliminare a agentului antiaritmic din organism este influențat de *clearance*-ul substanței și de distribuția medicamentului respectiv, nivelul plasmatic. Un volum de distribuție mare prelungește timpul de eliminare, iar un *clearance* crescut îl scurtează.

Valoarea ce exprimă eliminarea medicamentului este timpul de înjumătățire a concentrației plasmatice a substanței ($T^{1}/_{2}$).

Medicamentele cu $T^{1}/_{2}$ scurt se administrează parenteral, de exemplu, lidocaina, iar cele cu timp prelungit se administrează oral, obișnuit la un interval ce egalizează jumătatea timpului de eliminare.

La administrarea agenților antiaritmici este necesar de a se lua în considerare și timpul sau gradul de acumulare, care, în general, e egal cu al eliminării substanței. Acumularea rapidă la un $T^{1}/_{2}$ redus și lentă la cele cu timp de eliminare prelungit.

Cunoscînd timpul de acumulare din $T^{1}/_{2}$, vom stabili doza de încărcare ce este necesară la medicamentele cu eliminare lentă.

La medicamentele cu eliminare rapidă ce se administrează i.v. nu este nevoie de un timp de acumulare și nici de încărcare.

Avînd aceste elemente vom stabili o stare de echilibru sau un nivel plasmatic terapeutic al agentului, în care timp cantitatea de agent antiaritmic primită este aproximativ egală cu cea eliminată.

Concentrația relativ constantă ce exprimă starea de echilibru depinde de ritmul și calea de administrare și de *clearance*-ul medicamentului.

Cantitatea administrată în perfuzie pentru starea de echilibru (I) este produsul *clearance*-ului agentului (Cl) cu concentrația terapeutică în plasmă (CP).

$$I = Cl \times CP$$

Pentru lidocainǎ Cl=860 ml/min, CP=3,5 mcg/ml, deci I=860 ml/min×3,5 mcg/ml=3 mg/min.

Concentrația la starea de echilibru a lidocainei va fi:

$$\frac{3\,000 \text{ mcg/min}}{860 \text{ ml/min}} = 3{,}5 \text{ mcg/ml}$$

Scanned with OKEN Scanner

La administrarea intermitentă, obișnuită orală, starea de echilibru a substanței în plasmă depinde de intervalul de administrare a dozelor, de absorbție și de eliminarea substanței.

Este important să cunoaștem că nivelul plasmatic al unor agenți, ce sînt parțial metabolizați în ficat, variază cu acest proces, iar o depășire a capacității maxime de metabolizare duce la o creștere rapidă și periculoasă a nivelului plasmatic. Fenitoina intră în această categorie. Alți factori de variabilitate sînt scăderea legării de proteine a unor agenți în boli renale, hepatice, competiția cu alte medicamente asociate, modificări ale electroliților serici și la administrarea unor agenți antiaritmici, apariția de metaboliți antiaritmici activi. La vîrstnici, datorită reducerii eliminării renale și a proteinelor, dozele, în general, vor fi mai reduse și urmărirea mai atentă.

CLASIFICAREA SUBSTANȚELOR ANTIARITMICE

Clasificările antiaritmicelor sînt cu valoare limitată, deoarece aceste medicamente au acțiuni multiple, iar acțiunile în condiții patologice sînt modificate.

Clasificarea mai recentă se bazează pe acțiunile la nivelul membranelor celulare, a receptorilor și canalelor, în funcție de starea de repaus, activă sau inactivă.

Legarea agentului antiaritmic de canale le înhibă și le blochează, chiar în stare activă. Asocierea și disocierea au loc la un ritm constant.

În caz de stimulare mai rapidă acțiunea inhibitoare poate fi mai mare, datorită unei interacțiuni preferențiale cu canalele active sau inactive și mai slabă cu canalele în repaus. La o frecvență lentă, cu diastolă mai prelungită, un număr mai mare de receptori devin liberi și acțiunea antiaritmică este mai redusă.

Pe baza efectelor asupra proprietăților electrofiziologice ale celulelor miocardice agenții antiaritmici au fost clasificați înainte în două clase majore. Cunoașterea mai exactă a proceselor electrofiziologice și apariția de noi agenți antiaritmici au dus la o nouă clasificare propusă de Vaughan-Williams în 4 clase (tabelul XVIII-IX), mai completă și mai utilă pentru practică (37, 40).

Tabelul XVIII-IX

Clasificarea agenților antiaritmici (V. Williams)

Clasa I	— *Anestezice locale* —	Reduce depolarizarea sistolică (Vmax).
	Chinidina	Efect direct pe membrană prin acțiune inhi-
	Procainamida	bitorie a intrării rapide de Na^+.
	Lidocaina	
	Difenilhidantoina	
	Disopiramida	
	Mexiletine	
	Aprindine	
	Encainide	
	Tocainide	
	Flecainide	
	Lorcainide	
	Propafenone	

Scanned with OKEN Scanner

Tabelul XVIII-IX (continuare)

Clasa II — *Beta-blocante* — Blocare beta-adrenergică
Propranolol
Oxprenolol
Alprenolol
Pindolol
Practolol

Clasa III — *Prelungirea duratei potențialului de acțiune* prin inhibiția ieșirii de K+.
Bretilium
Amiodarone
Bethanidine
Sotalol

Clasa IV — *Blocanți ai canalelor lente pentru Calciu*
Verapamil
Diltiazem

Gruparea agenților antiaritmici pe criteriile acțiunii electrofiziologice majore permite o alegere mai ușoară a medicamentului adecvat tipului aritmiei și mecanismului ei, în măsura în care acesta a putut fi precizat.

Asocierea de medicamente este necesară, uneori, pentru evitarea efectelor adverse a dozelor mari ale unui singur medicament și pentru potențarea acțiunii antiaritmice ce se poate mai ușor realiza pe baza acestei clasificări.

Clasa I. Agenții cu acțiune anestezică locală sînt clasificați în trei subclase (tabelul XVIII-X).

Clasificarea electrofiziologică a agenților antiaritmici se bazează pe acțiunea asupra mișcării, a conductanței ionilor prin membranele celulare

Tabelul XVIII-X

Agenții antiaritmici din clasa I
(Substanțe stabilizatoare ale membranei)

Subclasa	Acțiuni electrofiziologice caracteristice	Agenții
I.a. „tip chinidinic“	Depresia depolarizării sistolice (Vmax a fazei 0) Prelungirea repolarizării Prelungirea moderată a conducerii	Chinidina Procainamida Disopiramida Aprindina
I.b. „tip lidocaină“	Scurtarea repolarizării Creșterea pragului de fibrilație Efect slab asupra depolarizării (Vmax a fazei 0)	Lidocaina Fenitoina Mexiletin Tocainide
I.c. „tip chinidinic“ cu absența prelungirii duratei potențialului de acțiune	Depresia marcată a depolarizării sistolice (Vmax a fazei 0) Prelungirea conducerii impulsului Efect slab asupra repolarizării	Encainide Flecainide Lorcainide Propafenona

Scanned with OKEN Scanner

cardiace. Agenţii din *clasa I* scad conductanţa ionilor de sodiu la nivelul celulelor cu răspuns rapid.

Agenţii din subclasa I produc o depresiune a depolarizării sistolice (V max a fazei O), prelungesc perioada refractară şi scad viteza de conducere.

Agenţii din subclasa I-b cresc conductanţa ionilor de K, cu scurtarea perioadei refractare şi cresc pragul pentru fibrilaţia ventriculară.

Agenţii din subclasa I-c produc o depresiune marcată a depolarizării sistolice (V max a fazei O) cu efect slab asupra repolarizării şi cu prelungirea conducerii impulsului.

Clasa II cuprinde agenţii antiaritmici ce acţionează prin blocarea receptorilor beta-adrenergici suprimînd astfel aritmiile induse prin catecolamine. În doze mari pot reduce influxul de ioni de sodiu şi creşte ieşirea ionilor de potasiu, în special la nivel ventricular şi al fibrelor Purkinje.

Clasa III cuprinde agenţi care prelungesc durata potenţialului de acţiune a celulelor miocardice prin efect inhibitor pe ieşirea din celule a potasiului depolarizant. Tosilatul de bretiliu şi amiodarona prelungesc durata potenţialului de acţiune şi perioada refractară efectivă fără a avea alte acţiuni ale drogurilor din clasa I. Ele acţionează antiaritmic şi prin combaterea efectelor catecolaminelor asupra cordului.

Bretilium are proprietatea unică de a realiza defibrilarea chimică a ventriculilor şi, prin aceasta, poate avea un semnificativ rol în prevenirea morţii subite. Amiodarona a devenit în ultimul timp un agent terapeutic de elecţie în aritmiile supraventriculare din sindromul WPW şi este folosită larg în profilaxia aritmiilor.

Clasa IV cuprinde medicamente ce blochează canalele lente de Calciu care este răspunzător de automatismul celulelor din nodus sinusal şi nodul AV.

Verapamilul şi diltiazemul sînt agenţi antiaritmici ce acţionează printr-o acţiune antagonică selectivă faţă de calciu, în special la nivelul nodului AV şi a nodului sinusal ce conţine celule cu canale de calciu cu răspuns şi conducere lente.

Are loc, astfel, o încetinire a conducerii, prelungirea perioadei refractare şi reducerea automatismului.

Unele substanţe utilizate în aritmii nu au acţiune antiaritmică directă; în această categorie intră digitala şi atropina.

Digitala, prin acţiunea sa inotrop pozitivă şi colinergică, poate scădea automatismul ectopic. Prin prelungirea duratei potenţialului de acţiune şi prin acţiunea colinergică ea poate reduce conducerea impulsurilor, în special în zona AV şi scădea, astfel, frecvenţa ventriculară în *flutter*-ul şi fibrilaţia atrială.

Atropina, prin acţiunea sa anticolinergică, prin scurtarea duratei potenţialului de acţiune şi a perioadei refractare efective, accelerează ritmurile lente (8).

Scanned with OKEN Scanner

AGENȚII ANTIARITMICI

(a se vedea tabelele XVIII-IX și XVIII-X)

CHINIDINA

Chinidina este un antiaritmic standard cu care obișnuit se compară celelalte substanțe cu acțiune antiaritmică. Ca structură, chinidina este un dextroisomer al chininei, extrasă din scoarța arborelui cinchona.

Chinidina scade intrarea de Na^+ în celulă cu inactivarea canalelor de sodiu și ieșirea de K^+ în perioada sistolei.

Efectele electrofiziologice directe cele mai semnificative sînt:

1. Reducerea depolarizării diastolice (faza 4) și a deplasării pragului de descărcare spre 0 în celule cu automatism, în special la celulele Purkinje cu rol de *pacemakeri* ectopici. Efectul este redus la celulele cu automatism normal.
2. Scăderea depolarizării sistolice (faza 0 și V max).
3. Prelungirea perioadei refractare efective mai mult decît durata potențialului de acțiune, cu încetinirea conducerii. La nivelul nodului AV conducerea poate fi accelerată printr-o acțiune vagolitică.
4. Scăderea răspunsului membranei la stimuli cu creșterea pragului excitabilității la țesutul atrial și ventricular.
5. La doze mari, pot apărea ritmuri ectopice prin automatism anormal al fibrelor Purkinje.

Prin aceste acțiuni chinidina în doze terapeutice oprește sau scade activitatea focarelor de automatism ectopic (aritmii), scade conducerea impulsurilor la nivelul atriilor, fibrelor Purkinje și ventriculilor și reduce excitabilitatea inimii.

Chinidina în doze toxice scade conducerea în toate țesuturile cardiace, cu o prelungire și mai pronunțată a perioadei refractare efective față de aceea a duratei potențialului de acțiune, cu prelungirea conducerii His-Purkinje, cu lărgirea complexului QRS și prelungirea intervalului Q—Tc. În fibrele Purkinje pot apărea descărcări de automatism anormal cu aritmii ventriculare polimorfe și bizare. De regulă, lărgirea complexului QRS se corelează mai bine cu nivelurile terapeutice mai înalte, în timp ce prelungirea intervalului Q—Tc cu nivelurile toxice. Efectele depresive ale chinidinei sînt mai pronunțate la o frecvență mai înaltă a inimii.

Sînt de notat și alte efecte ale chinidinei: activitate anticolinergică semnificativă în zona AV cu ameliorarea conducerii și creșterea ritmului, efect de alfa-blocare la niveluri periferice cu vasodilatație, tahicardie sinusală și o acțiune inotrop negativă la doze mari și, mai ales, la administrarea parenterală.

Acțiunile antiaritmice. 1. Efectele asupra tahiaritmiilor prin tulburarea automatismului. Chinidina, prin acțiunea anticolinergică și creșterea activității simpatice, poate accelera ritmul sinusal. În doze mari poate rări ritmul sinusal printr-o acțiune depresivă directă, mai ales în caz de disfuncție a nodului sinusal. Chinidina oprește și previne aritmiile prin automatism cu punct de plecare la fibrele Purkinje, atrii sau ventriculi. Efectul este mai redus la aritmiile prin automatism anormal (postdepolarizare întîrziată).

Scanned with OKEN Scanner

La blocurile AV gr. II și gr. III izolate sau cu aritmii ventriculare, chinidina este de evitat, deoarece există pericolul opririi cordului. Chinidina poate fi administrată cu prudență la pacienții cu bloc de ramură preexistent, dar va fi suprimată dacă blocul apare în cursul tratamentului.

2. Efecte asupra tahiaritmiilor prin reintrare. Prin creșterea mai pronunțată a perioadei refractare la atrii, ventriculi și fibre Purkinje, chinidina accentuează tulburarea de conducere ce favorizează mecanismul de reintrare și-l blochează oprind, astfel, tahiaritmia. Prin același efect asupra căilor de preexcitație se pot preveni și opri tahiaritmiile supraventriculare din sindromul WPW.

Farmacocinetică. Chinidina se administrează oral și, mai rar, parenteral (i.m. sau i.v.). Se absoarbe complet prin tubul digestiv avînd T 1/2 de 30 de minute, iar concentrația plasmatică maximă la 90 de minute. T 1/2 în plasmă este de 5—9 ore, iar limitele terapeutice de 2,3—6 mg/l. În plasmă, chinidina este legată 80% de albumine, iar raportul distribuției miocard/plasmă este de 10 : 1. Este metabolizată în proporție de 90% în ficat și este eliminată prin rinichi în cea mai mare parte sub formă de hidroxilați și 10—40% în formă neschimbată. Biodisponibilitatea chinidinei la administrarea orală este de 80%. La bolnavii cu insuficiență cardiacă, afecțiuni renale și hepatice, dozele de chinidină trebuie reduse pentru a preveni creșterea nivelului plasmatic și toxicitatea.

Administrare. Chinidina sulfurică se administrează oral, în doze de 200—300 mg la 6 ore cu care se ating nivelurile plasmatice stabile la 48—72 ore, iar în doze de 300—500 mg la 6 ore, în 24 ore. Pentru cardioversie se pot administra doze de 200 mg la 2 ore (5 doze) cu creștere a 200 mg pe zi pînă se obține efectul terapeutic (doza totală de 1,2—2 g/24ore) sau apar fenomene adverse. Rareori sînt folosite doze de încărcare de 600—800 mg pentru atingerea rapidă a unor concentrații eficiente. Administrarea intravenoasă a gluconatului de chinidină 6—10 mg/kg la ritm de 0,3—0,5 mg/kg/min, nu este, în general, recomandată din cauza hipotensiunii prin vasodilatație, consecința alfa-blocării adrenergice.

Indicații terapeutice. Chinidina este eficientă pe cale orală în tratamentul curativ al tahiaritmiilor acute și cronice, *flutter*-ului atrial, fibrilației atriale, tahicardiei paroxistice atriale, în special în sindromul WPW (19), extrasistolelor atriale și ventriculare. La bolnavii cu *flutter* atrial sau fibrilație atrială, pregătiți pentru cardioversie, înaintea chinidinei se va administra digitală, propranolol sau verapamil, pentru a se rări ritmul ventricular și a preveni accelerarea ventriculară prin acțiunea anticolinergică a chinidinei în zona AV. Ulterior, după restabilirea ritmului sinusal se administrează chinidina profilactic pentru prevenirea reapariției *flutter*-ului sau fibrilației atriale.

Chinidina este utilizată și în tratamentul profilactic al tahiaritmiilor supraventriculare prin oprirea extrasistolelor ce le declanșează (38). Este medicamentul de elecție în prevenirea tahiaritmiilor ventriculare (EV, TPV) și al morții subite la pacienții ce au fost reanimați din fibrilație ventriculară. Prin prelungirea perioadei refractare, chinidina poate încetini conducerea în fasciculele accesorii și ar putea rări alura ventriculară la bolnavii cu sindrom WPW, cu *flutter* sau fibrilație atrială.

Scanned with OKEN Scanner

În aritmiile ventriculare cu interval Q—Tc prelungit, cu blocuri AV, mai ales după digitală, chinidina nu este indicată.

Reacții adverse la administrarea chinidinei apar la 20—30% din cazuri și sînt determinate de doză — la nivel plasmatic peste 10 mg/l —, starea ficatului și rinichilor și asocierea cu unele medicamente. Tulburările digestive sînt cele mai frecvente: colici, grețuri, vărsături, diaree, dureri abdominale și anorexie.

Tulburările cardiocirculatorii sînt dependente de doze și nivelul plasmatic. Modificările electrocardiografice se exprimă gradat prin lărgirea complexului QRS, prelungirea intervalului Q—Tc, blocuri AV, sinoatriale și asistolă. O lărgire a complexului QRS cu 25% indică prudență și reducerea dozelor, iar cu 50% impune oprirea tratamentului. Prelungirea intervalului Q—T favorizează aritmiile ventriculare de tipul tahicardiilor ventriculare, tipul torsada vîrfurilor și fibrilația ventriculară, ce pot genera sincopă și moartea subită.

Tulburările hemodinamice prin scăderea performanței cardiace și vasodilatație sistemică sînt mai mari la persoane cu insuficiență cardiacă, hipersensibilitate la chinidină, în poziția ortostatică și depleția de volum.

Fenomene neuropsihice apar în intoxicația ușoară sub formă de cefalee, tulburări de vedere, scăderea auzului, tinitus, iar în formele mai severe, diplopie, fotofobie, vertij, delir, confuzie și psihoze. Poate surveni și oprirea respirației secundar acțiunii asupra sistemului nervos. Reacțiile de hipersensibilitate apar sub formă de rash, urticarie, febră și tulburări hematologice sub forma trombocitopeniei, purpurei și hemolizei. Combaterea toxicității chinidinei se face, în primul rînd, prin oprirea tratamentului și administrarea de lactat molar de sodiu, glucagon, catecolamine (isoproterenol), lidocaină, fenitoină, fenobarbital, stimulare temporară și, în cazuri foarte severe, prin dializă.

Interacțiunile farmacocinetice ale chinidinei cu alte substanțe trebuie cunoscute. Astfel, fenobarbitalul și fenitoina, prin efect enzimatic, scurtează timpul de acțiune al chinidinei, crescîndu-i eliminarea. Chinidina crește nivelul seric al digitalei de două ori, prin deplasarea digoxinei din țesuturi și scăderea eliminării renale, precum și timpul de protrombină la administrarea de preparate cumarinice. Hidralazina și prazosinul accentuează efectul de alfa-blocare al chinidinei cu hipotensiune posturală. Furosemidul, prin scăderea volumului circulant, favorizează, de asemenea, hipotensiunea la chinidină.

PROCAINAMIDA

Procainamida face parte din aceeași clasă cu chinidina și are o aplicabilitate largă în aritmii.

Efectele electrofiziologice ale procainamidei sînt similare celor ale chinidinei: scăderea automatismului, reducerea excitabilității, a conducerii în special, prin prelungirea perioadei refractare efective și a răspunsului membranei la stimuli.

Prelungirea duratei perioadei efective la procainamidă este mai mare ca prelungirea duratei potențialului de acțiune. Acțiunea anestezică locală este mai pronunțată în comparație cu a chinidinei. În condițiile in-

Scanned with OKEN Scanner

farctului experimental, procainamida reduce diferențele în perioadele refractare ale țesuturilor miocardice, oprind sau prevenind aritmiile prin reintrare. Dozele mari duc la prelungirea intervalului Q—Tc. Obișnuit nu influențează activitatea nodului sinusal. Acțiunile extracardiace ale procainamidei sînt absente sau mai reduse în comparație cu cele ale chinidinei. Acțiunea anticolinergică este slabă, iar cea de alfa-blocare este absentă. Hipotensiunea arterială poate apărea la doze mari, prin scăderea inotropismului și vasodilatației periferică.

N-acetilprocainamida, principalul metabolit al procainamidei accentuează acțiunea antiaritmică, dar în doze mari poate induce aritmii ventriculare prin automatism anormal.

Farmacocinetică. Procainamida se absoarbe aproape în totalitate la administrarea orală, vîrful concentrației plasmatice fiind atins la 60 de minute, iar durata medie de acțiune persistînd 8 ore. La administrarea i.m. vîrful de concentrație plasmatică este atins după 15—60 de minute. În circulație, procainamida este legată de proteine în proporție de 15—20%, biodisponibilitatea este de 80%, raportul concentrației miocard/plasmă este de 3 : 1, iar T este de 3—4 ore. O jumătate de cantitate de procainamidă este metabolizată în ficat și transformată în N-acetilprocainamidă, care are proprietăți antiaritmice, un $T_{1/2}$ mai lung și este eliminată prin rinichi. Aproximativ 40—70% din procainamidă este eliminată neschimbată prin rinichi. În condiții de insuficiență cardiacă, insuficiență renală, concentrația procainamidei și N-acetilprocainamidei crește cu posibila apariție de fenomene toxice.

Administrare. Procainamida se administrează oral și parenteral sau i.m. Concentrația terapeutică în plasmă este de 4—10 mg/l. Valorile peste 10 mg/l se însoțesc de efecte adverse. Administrarea i.v. se face în două moduri: prin perfuzie continuă a 20 mg/min sau injectare i.v. a 100 mg la interval de 3—5 minute pînă la oprirea aritmiei sau atingerea unei doze de 1 000 mg. După controlul aritmiei se menține o perfuzie cu ritm constant de 20—80 mcg/kg/min sau 1—5 mg/min cît este necesar pentru prevenirea repetării aritmiei. Administrarea i.m. se face la interval de 3—4 ore cu doze de 250 mg, iar pe cale orală la 4 sau 6 ore interval, doza totală zilnică fiind de 2—6 g. Vîrful concentrației este la o oră, iar $T_{1/2}$ de 2,5—4 ore. Procainamida este mai eficace în aritmiile ventriculare decît în cele atriale.

Procainamida are o indicație prioritară în tahicardia paroxistică supraventriculară, *flutter* și fibrilație atrială asociate sindromului WPW. Este utilă în tratamentul tahicardiei supraventriculare cu reintrare prin blocarea căii retrograde rapide din joncțiune. Se administrează în aritmiile ventriculare, în special în infarctul miocardic. Este, de asemenea, utilă pe cale orală, 500—1 000 mg la 5 ore, în profilaxia aritmiilor atriale și ventriculare. Nu este recomandată la pacienții cu bloc AV sau hipersensibilitate la anestezice locale.

Reacții adverse se observă în administrarea cronică în doze de peste 6 g/zi. Tulburările cardiace sînt exprimate electrocardiografic prin prelungirea intervalului Q—Tc ce favorizează aritmii ventriculare și hipotensiune, disfuncție de nod sinusal și tulburări de conducere.

Scanned with OKEN Scanner

Pot apărea tulburări digestive variate sub formă de anorexie, greţuri, vărsături sau diaree şi, uneori, tulburări nervoase: ameţeli, psihoze, halucinaţii şi stări depresive. Mai severe sînt reacţiile de hipersensibilitate: agranulocitoză, vasculite şi sindrom lupic (febră, artralgii, pericardită), care cedează la oprirea terapiei. Administrarea de prednison favorizează dispariţia fenomenelor.

DISOPIRAMIDA

Disopiramida are efecte antiaritmice asemănătoare chinidinei şi procainamidei, făcînd parte din aceeaşi clasă (Williams).

Efecte electrofiziologice şi antiaritmice. Disopiramidă scade ritmul sinusal şi prelungeşte conducerea AV, efecte contracarate printr-un efect de blocare colinergică indirectă. Prin reducerea depolarizării sistolice (V max a fazei O) şi prelungirea perioadei refractare efective şi a duratei potenţialului de acţiune, disopiramida poate aboli tahiaritmiile prin reintrare, în special la nivel ventricular.

Disopiramida, prin prelungirea duratei potenţialului de acţiune la fibrele musculare normale din jurul infarctului, face să dispară neomogenitatea electrică prevenind, astfel, aritmiile prin reintrare.

Automatismul ectopic poate fi, de asemenea, oprit prin scăderea depolarizării diastolice la fibrele Purkinje. Disopiramida prelungeşte, în doze mari, conducerea His-Purkinje şi poate induce un bloc intrahisian. Prin creşterea perioadei efective şi a timpului de conducere în căile accesorii, disopiramida poate fi utilă în aritmiile supraventriculare din sindromul WPW. Efectul său depresiv asupra miocardului este mai marcat ca cel al chinidinei, de aceea trebuie evitată în cardiomiopatii şi insuficienţa cardiacă severă, deoarece poate duce la şoc şi moarte.

Farmacocinetică. Disopiramida se administrează oral fiind absorbită aproape total (80%), iar vîrful maxim al concentraţiei în plasmă este atins la 2—3 ore. Nivelurile plasmatice terapeutice sînt între 2—5 mg/l, iar biodisponibilitatea este în jur de 80%. Substanţa este legată 30% de albumină, iar eliminarea are loc prin rinichi, 50% sub aceeaşi formă şi 20% sub formă de metabolit mono-N-dealchilat. $T^1/_2$ este de 6—9 ore, mai prelungit la cei cu insuficienţă cardiacă şi renală.

Administrare. Disopiramida sub formă de capsule de 100—300 mg este administrată la 6 ore interval în doză zilnică de 400—1 200 mg. Obişnuit se administrează iniţial o doză de încărcare 300—400 mg. Administrarea i.v. are loc ca bolus în doză de 1—2 mg/kg în 5—10 min şi, dacă este necesar, se continuă cu o perfuzie 1 mg/kg/oră (27).

Indicaţii terapeutice. Disopiramida are aceleaşi indicaţii în tahiaritmii ca şi chinidina, dar cu efecte adverse mai reduse. Este eficientă, preventiv, în aritmiile atriale, dar mai mult în cele ventriculare (extrasistole, tahicardie). Preparatul este eficient preventiv şi în tahiaritmiile supraventriculare cu sindrom WPW, prin prelungirea conducerii anterogradă la fasciculul accesoriu. De asemenea, măreşte alura ventriculară la bolnavii cu fibrilaţie sau *flutter* atrial în sindromul WPW. În aritmiile ventriculare din infarctul miocardic, disopiramida este puţin folosită. Asociată cu mexil-

Scanned with OKEN Scanner

etina se poate administra pentru prevenirea tahicardiilor ventriculare repetitive și a fibrilației ventriculare la cazuri selectate.

Reacții adverse. Disopiramida poate determina tulburări digestive, grețuri, vărsături, colici și diaree, poate induce tahicardii ventriculare asociate cu intervalul QT prelungit, uneori sub forma torsadei vîrfurilor.

Tulburările hemodinamice sînt uneori severe prin depresie miocardică, hipotensiune și rezistență vasculară periferică crescută.

Efectul anticolinergic al substanței determină uneori uscăciunea mucoaselor, tulburări de vedere, retenție de urină, agravarea glaucomului și constipație. Se va administra cu mare prudență la cei cu hipertrofie de prostată și glaucom. Bolnavii cu insuficiență cardiacă în trecut și vîrstnicii cu cardiopatie ischemică, vor fi observați cu atenție în cursul tratamentului.

APRINDINE

Aprindine (Fiboran, Fibocil) este un anestezic local și agent antiaritmic. Electrofiziologic prelungește conducerea la nivelul AV și HV, scurtează durata potențialului de acțiune și a perioadei refractare efective și scade depolarizarea sistolică și diastolică la fibrele Purkinje. La fibrele miocardului de lucru prelungește perioada refractară și scade depolarizarea sistolică. Administrată oral se absoarbe bine, se leagă de proteine 85—90%, este metabolizată în ficat în proporție de 85% și este eliminată în principal prin urină (65%) și scaun (35%).

Tratamentul se face oral, cu o doză de încărcare de 200—400 mg (50—100 mg la 6 ore), iar ulterior 100—200 mg/zi în 2 doze. Nivelul terapeutic este de 1—2 mg/l. Medicamentul este eficient în tahiaritmii ventriculare și supraventriculare, în special în infarctul miocardic și cele prin toxicitate digitalică. Este indicată mai ales cînd alți agenți antiaritmici nu au fost eficienți. Eficacitatea în extrasistole ventriculare este de 70%. Acest preparat dă rezultate și în tahiaritmiile supraventriculare din sindromul WPW, prin prelungirea conducerii în calea accesorie și calea AV. Aprindine controlează eficient și aritmiile din prolapsul de valvă mitrală. Efectele adverse sînt cu incidență redusă; în doze mari scade ușor contractilitatea și pot apărea tremurături, amețeli, diplopie și halucinații, ataxie și convulsii. La tratamentul cronic s-au notat cazuri rare de icter colestatic, agranulocitoză și tahiaritmii ventriculare prin prelungirea intervalului Q—T.

AJMALINA

Ajmalina (Gilurytmal) are efectele electrofiziologice ale agenților din subclasa I-a, dar cu particularitatea de a bloca impulsurile și pe căile accesorii.

Se administrează parenteral i.v. 25—50 mg cu repetare fără a se depăși 300 mg în 12 ore.

Este indicată în tahiaritmiile supraventriculare din sindromul WPW. Sînt notate efecte adverse sub formă de blocuri AV, hipotensiune, scăderea contractilității, tulburări hepatice și agranulocitoză.

Scanned with OKEN Scanner

Preparatul Prejmaline (Neo-gilurytmal) se utilizează pe cale orală 60 mg/zi. Este indicat în profilaxia extrasistolelor și tahiaritmiilor supraventriculare și ventriculare. Experiența este limitată. Efectele adverse sînt reduse.

PROPAFENONA

Propafenona (Rytmonorm) este un nou antiaritmic ce are o utilizare crescîndă în scop curativ și preventiv, în tahiaritmiile ventriculare severe refractare.

Preparatul reduce depolarizarea sistolică, prelungește perioada refractară și timpul de conducere.

Nivelul terapeutic plasmatic este de 1—3,2 mg/l, iar $T^1/_2$ este de 3—4 ore. Se administrează parenteral i.v., 0,5—1 mg/kg corp, iar oral inițial 600—900 mg, iar ulterior 150—300 mg la 6—8 ore.

Atenție, la apariția tulburărilor de conducere AV și a insuficienței ventriculare stîngi.

LIDOCAINA

Lidocaina (xilina) este agentul antiaritmic de elecție în tratamentul de urgență al aritmiilor ventriculare, în special în infarctul miocardic și are cel mai redus efect depresiv asupra miocardului (24).

Efectele electrofiziologice și antiaritmice. Lidocaina crește ieșirea K^+ din celule în timpul repolarizării, cu scurtarea duratei potențialului de acțiune și a perioadei refractare efective, în special la fibrele Purkinje și fibrele musculare ventriculare. Prin aceste efecte sînt abolite tahiaritmiile prin mecanism de reintrare. Prin reducerea intrării de Na^+ în timpul sistolei și prin abolirea postdepolarizării tardive, lidocaina oprește sau previne aritmiile ventriculare prin automatism anormal. În doze mari poate accentua tulburările de conducere A—V și scădea inotropismul.

S-a notat la puține cazuri și un efect de reducere a conducerii pe calea accesorie în fibrilația și *flutter*-ul atrial din sindromul WPW, cînd însă calea accesorie în sindromul WPW are o perioadă refractară efectivă scurtă lidocaina nu este eficientă. Lidocaina nu influențează automatismul nodului sinusal, dar reduce automatismul normal și anormal ventricular, în special la fibrele Purkinje.

Lidocaina are cel mai redus efect depresiv asupra miocardului și produce o depresiune selectivă a conducerii în țesuturi anormale cu o prelungire a perioadei refractare. În infarctul ventricular, lidocaina poate transforma zonele cu bloc unidirecțional în bloc bidirecțional cu abolirea aritmiilor prin reintrare, dar poate induce și un bloc unidirecțional cu favorizarea reintrării.

Ea nu influențează celulele cu canale lente de calciu și nu produce modificări la nivelul nodului sinusal și al nodului A—V normal.

Lidocaina, în condiții de ischemie, disfuncție a nodului sinusal, tulburări de conducere AV sau la zona His-Purkinje, poate să inducă și să accentueze tulburările de conducere.

Farmacocinetică și administrare. Lidocaina se administrează numai parenteral, i.v. sau i.m. După administrarea i.v. acțiunea antiaritmică

Scanned with OKEN Scanner

apare imediat. Substanța este legată 30% de albumine, are $T_{1/2}$ de 10 minute, o concentrație plasmatică terapeutică de 1—5 mcg/ml și $T_{1/2}$ de 1—2 ore, dar la bolnavii cu infarct se prelungește la 3—4 ore, în insuficiență cardiacă și în șoc la 10 ore și chiar mai mult, necesitînd reducerea dozelor. Lidocaina este metabolizată în ficat. În scop curativ antiaritmic lidocaina se administrează i.v. ca bolus 1 mg/kg, cu repetare la 5 min pînă la obținerea efectului sau la atingerea unei doze totale de 5 mg/kg. Se continuă ulterior cu o doză de 1—4 mg/min în perfuzie. O altă metodă constă în administrarea unei doze inițiale de 1—2 mg/kg, cu repetare la 20 de minute a unei doze de 0,5 mg/kg, continuată cu perfuzia unei doze de 1—4 mg/minut cît este necesar. În scop profilactic, lidocaina se administrează inițial ca bolus 1—2 mg/kg, continuat cu 1—4 mg/minut și urmat de un nou bolus de 0,5 mg/kg la 30 de minute, pentru menținerea unui nivel plasmatic antiaritmic.

Profilactic, lidocaina se poate administra și 4—5 mg/kg sau 200—300 mg în mușchiul deltoid, la bolnavii cu infarct miocardic acut înaintea transportului la spital. Prin această administrare nivelul terapeutic este atins în 15 minute și persistă 90 de minute. Cantitatea de lidocaină va fi mai redusă la bolnavii cu insuficiență cardiacă și șoc. Lidocaina nu este administrată oral din cauza metabolizării sale hepatice excesive la prima trecere și a variabilității mari a biodisponibilității în circulația sistemică (16).

Indicații clinice. Lidocaina constituie tratamentul de elecție curativ în tahiaritmiile ventriculare, extrasistole, tahicardie sau fibrilație, la bolnavii cu infarct miocardic, intervenții pe cord sau intoxicație digitalică. Este folosită curent în profilaxia tahiaritmiilor ventriculare și în special a fibrilației ventriculare la bolnavii cu infarct miocardic și la bolnavii cu tahicardii ventriculare recurente și după reanimări la cazurile cu fibrilație ventriculară (29).

Reacțiile adverse sînt reduse și apar după doze mari la bolnavi cu insuficiență cardiacă, afecțiuni hepatice și la vîrstnici. Rar s-a notat bloc AV, hipotensiune și bradicardie sinusală. Mai semnificative sînt tulburările nervoase: ameteli, parestezii, convulsii, tulburări respiratorii. Asocierea lidocainei cu cimetidina sau cu propranololul îi poate crește nivelul plasmatic și favoriza apariția de reacții adverse. Lidocaina nu modifică electrocardiograma și nu influențează contractilitatea. În doze mari și în afectări miocardice severe poate produce depresie cardiacă.

DIFENILHIDANTOINA

Difenilhidantoina (Fenitoin) se folosește în tratamentul epilepsiei și, în special, în aritmiile induse de digitală.

Efectele electrofiziologice și antiaritmice sînt apropiate de ale lidocainei.

Difenilhidantoina (DPH) în doze terapeutice crește influxul de Na^+ și efluxul de K^+ în timpul activității celulei. Activitatea nodului sinusal nu este modificată în doze terapeutice. Automatismul normal și anormal al fibrelor Purkinje este redus de DPH, iar pragul de producere a fibri-

Scanned with OKEN Scanner

lației atriale și ventriculare este crescut. Prin aceste acțiuni DPH acționează asupra aritmiilor prin tulburarea automatismului, în special în cele induse de digitală. Agentul influențează direct conducerea AV intraventriculară. Potențialul de acțiune sistolic (V max al fazei O) la celule parțial depolarizate poate fi crescut cu o ameliorare a propagării impulsului.

Deoarece DPH scurtează perioada refractară mai mult decît durata potențialului de acțiune, are loc o îmbunătățire a conducerii și, astfel, se pot opri aritmiile prin reintrare. În prezența unei hiperpotasemii DPH poate produce tulburări de conducere. Printr-o acțiune asupra sistemului nervos central, DPH reduce traficul de impulsuri simpatice ce le primește inima și accelerează conducerea AV printr-o reducere a tonusului vagal. DPH poate scurta intervalul Q—Tc al electrocardiogramei. Nu s-au notat tulburări hemodinamice semnificative la DPH.

Farmacocinetică. DPH este utilizată pe cale orală și parenteral i.v. Absorbția digestivă este lentă, incompletă și variabilă, substanța se leagă în mare parte de albumine și are un vîrf de concentrație în plasmă la 4—6 ore. Majoritatea substanței este metabolizată în ficat prin hidroxilare și conjugare cu acidul glucuronic și este eliminată prin rinichi. $T^1/_2$ este de 24 ore (15—36). La administrarea i.v. DPH se leagă de albumină 90%, avînd o distribuție lentă în organism. Nivelurile terapeutice sînt între 10—18 mg/l, dar cînd depășesc 20 mg/l pot apărea fenomene toxice. Depășirea saturării enzimelor hepatice ce metabolizează substanța și o eliminare fixă în timp fac ca la creșterea dozelor să apară repede toxicitatea.

Administrare. Doza orală poate fi unică sau dublă. Se recomandă următoarea schemă: 15 mg/kg în prima zi; 7,5 mg/kg în a 2-a și a 3-a zi; ulterior 4—6 mg/kg pe zi (300—400 mg). În cazul că se începe cu 4—6 mg/kg/zi de la început, nivelurile terapeutice se ating în 3—5 zile.

Administrarea i.v. (Dilantin) este indicată la aritmii severe în doze de 100 mg la 5 minute pînă la controlul aritmiei, apariția de fenomene adverse (hipotensiune) sau atingerea dozei de 800—1 000 mg. Vehiculul DPH fiind alcalin poate produce flebite, de aceea se va administra în vene mai mari.

Indicații clinice. DPH este utilă în special în tahiaritmiile atriale și ventriculare produse de digitală. În cazul cînd alți agenți antiaritmici au fost fără efect, DPH se poate aplica în fibrilația sau *flutter*-ul atrial paroxistic și în aritmiile ventriculare la bolnavii cu infarct miocardic, intervenții pe cord și la anestezice. În scop profilactic poate fi utilă în aritmiile ventriculare din cardiopatia ischemică. Se poate asocia cu chinidină sau procainamidă în tratamentul aritmiilor.

Reacții adverse. La niveluri plasmatice de peste 20 mg/l, produse prin doze mari sau datorită eliminării reduse la vîrstnici ori interacțiunii cu alte medicamente (hidrazidă, cloramfenicol, cumarină), apar fenomene toxice, nervoase, digestive (grețuri, vărsături), cardiace, respiratorii ș.a. Fenobarbitalul crește metabolismul hepatic al DPH. Fenomenele nervoase constau în ameteli, vertije, nistagmus, ataxie, letargie și comă. Tulburările cardiace pot apărea la administrarea parenterală rapidă, sub formă de hipotensiune, bradicardie, blocuri AV, oprirea activității sinusale.

Scanned with OKEN Scanner

Administrarea cronică prelungită a dus, uneori, la apariția unor fenomene particulare: hipocalcemie și osteomalacie, hiperglicemie, anemie megaloblastică prin scăderea acidului folic, tablou de lupus eritematos, hiperplazie gingivală (20%), pseudolimfom, pseudolinită gastrică, nevrite periferice și leziuni hepatotoxice. Cînd se administrează cu chinidină, $T^1/_2$ al DPH scade cu 50%.

MEXILETINE (Mexitil)

Preparatul este un anestezic local și antiaritmic. *Electrofiziologic* reduce, la fibrele Purkinje, depolarizarea sistolică (Vmax), durata potențialului de acțiune, perioada refractară efectivă, automatismul și crește pragul pentru fibrilația ventriculară. Determină o prelungire redusă și inconstantă a duratei perioadei refractare efective la zonele AV și His—Purkinje. Mexiletinul poate accentua o boală a nodului sinusal (6).

Farmacocinetica mexiletinului se caracterizează printr-o absorbție completă la administrarea orală, un vîrf al concentrației plasmatice la 2—4 ore, legare de albumine în proporție de 70%, metabolizare hepatică în jur de 90%, cu o biodisponibilitate de 90% și cu eliminare renală, majoritatea sub formă de produși metabolici. Nivelurile terapeutice în plasmă sînt de 0,5—2 mg/l, iar $T^1/_2$ este de 10—26 ore. Se administrează oral 200—400 mg la 6—8 ore și i.v., inițial 150—250 mg, ulterior 3 mg/minut timp de o oră și în continuare 1,5 mg/minut. Este indicat în tratamentul curativ și preventiv al aritmiilor ventriculare. Este considerat medicamentul de electie, după lidocaină, în aritmiile ventriculare la bolnavii cu infarct miocardic acut. Se poate asocia cu amiodarona, chinidina și disopiramida. Este contraindicat în insuficiența ventriculară stîngă severă, hipotensiune, șoo și blocuri A—V. Efectele adverse sînt relativ frecvente (35%) sub formă de: tremurături, nistagmus, amețeli, diplopie, grețuri, vărsături. La administrarea parenterală poate apărea bradicardie și hipotensiune.

TOCAINIDA

Tocainida (Xylotocan) este un agent antiaritmic analog lidocainei și mexiletinei. Sînt notate următoarele efecte electrofiziologice: scurtarea duratei potențialului de acțiune, a perioadei refractare, a depolarizării sistolice și creșterea pragului pentru fibrilație ventriculară (30).

Administrat oral preparatul se absoarbe rapid, atinge un vîrf de concentrație la 1—2 ore, are o biodisponibilitate de 100% și $T^1/_2$ de 10—17 ore. Eliminarea se face prin rinichi sub formă nemodificată (40%) și sub formă de metaboliți inactivi. Preparatul se administrează oral, inițial 400—600 mg și ulterior 400—800 mg de 2—3 ori pe zi. În administrarea i.v. doza este de 0,5—0,7 mg/kg în 15 minute. Nivelul terapeutic este de 5—12 mg/l. Se utilizează în scop curativ și profilactic în tahiaritmiile ventriculare, extrasistole, tahicardie și fibrilație ventriculară, atunci cînd nu răspund la agenții antiaritmici anteriori. În ultimul timp se folosește mai mult în aritmiile ventriculare din infarctul miocardic. Tocainida este utilizată preventiv în tahicardiile ventriculare recurente, mai ales dacă nu au răspuns la lidocaină, la cele cu interval Q—T prelungit și în tahi-

Scanned with OKEN Scanner

aritmiile din sindromul WPW. Reacțiile adverse sînt ușoare sau moderate: grețuri, vărsături, cefalee, parestezii, tremurături, tulburări de vedere, amețeli, diplopie, anxietate și, mai rar, aritmii ventriculare și fibroză pulmonară. La administrarea parenterală uneori scade ușor tensiunea arterială.

ENCAINIDA

Encainida, flecainida și lorcainida, antiartitmice din subclasa I.c. se dovedesc eficiente în special în tahiaritmiile ventriculare prin reducerea depolarizării sistolice (Vmax a fazei 0).

Encainide scade amplitudinea potențialului de acțiune (Vmax a fazei 0) a fibrelor Purkinje, reduce durata potențialului de acțiune și excitabilitate ventriculară, dar prelungește perioada refractară efectivă la nivelul atriilor, ventriculilor, zonei joncționale și His—Purkinje (26).

Prin aceste acțiuni se realizează efectele antiaritmice și se pot produce prelungiri ale intervalelor P—R, QRS, Q—T și ale conducerii căilor accesorii. În insuficiența cardiacă preparatul poate scădea tensiunea arterială, contractilitatea și debitul cardiac. Se administrează oral și parenteral (i.v.). Este metabolizat în ficat, are o biodisponibilitate în limite largi, $T^1/_2$ de 3—4 ore și niveluri terapeutice între 0,5—1,7 mcg/ml. Parenteral se administrează 1 mg/kg în 10—20 de minute. Dozele orale sînt de 100—300 mg la 6 ore interval. Este indicat ca tratament preventiv și curativ în tahicardiile supraventriculare cu reintrare, extrasistole ventriculare, tahicardii ventriculare recurente și în prevenirea tahicardiilor supraventriculare din sindromul WPW. Reacțiile adverse sînt reduse: amețeli, tulburări de vedere, parestezii, ataxie, diplopie, cefalee, grețuri și, mai rar, hipotensiune, blocuri AV și aritmii ventriculare.

FLECAINIDE (Tambocor)

Efectele electrofiziologice ale flecainidei sînt asemănătoare encainidei. Preparatul se administrează oral și parenteral. Vîrful de concentrație plasmatică este la 1,5 ore, $T^1/_2$ este de 7—22 ore la administrarea i.v. și de 13—27 ore la administrarea orală. Doza de administrare i.v. este de 1—2 mg/kg (sub control electrocardiografic), iar dozele orale sînt de 100—200 mg la 12 ore. Preparatul este util în aritmiile atriale și ventriculare. Reacțiile adverse sînt: tulburări de vedere, cefalee, dureri toracice și, rar, exacerbarea aritmiilor ventriculare.

LORCAINIDE

Lorcainide (Remivox) are efecte electrofiziologice asemănătoare cu encainide. Se administrează oral și parenteral. Nivelurile terapeutice plasmatice sînt de 0,15—0,30 mcg/ml, iar $T^1/_2$ de 5—12 ore. Doza administrată parenteral este de 1—2 mg/kg, iar doza orală este de 100—200 mg la 12 ore. Este indicată în aritmiile ventriculare refractare. Reacțiile adverse constau din tulburări de conducere, amețeli, tremurături, insomnie, transpirații.

Noi agenți antiaritmici sînt în curs de testare clinică și experiența ce se va acumula va selecta pe cei mai eficienți și cu reacții adverse mai

Scanned with OKEN Scanner

reduse. Menționăm dintre aceștia: bethanidine, clofilum, ethmozine, pirmenol, cibenzoline, indecainide, bepridil, sotalol etc. (23).

Agenții blocanți beta-adrenergici. Aceste substanțe se folosesc curent în tahiaritmii, hipertensiune și angină pectorală.

Preparatul cel mai utilizat este propranolul cu ale cărui proprietăți se compară și ceilalți agenți beta-blocanți.

În tabelul XVIII-XI este redată o clasificare recentă în 5 grupe a substanțelor beta-blocante, pe baza următoarelor criterii: capacitatea de betablocare, acțiunea selectivă asupra receptorilor beta 1, beta 2 din arteriole și bronșii, acțiunea de beta-stimulare intrinsecă și activitatea anestezică de membrană asemănătoare chinidinei.

Această clasificare permite să se aleagă preparatul ce nu va genera efecte adverse la anumiți pacienți. Astfel, la pacienții cu afecțiuni pulmonare și vasculare periferice se vor evita preparatele ce produc beta-2-blocare. Pentru cei cu tendință la tulburări de conducere, la bradicardie sinusală și la insuficiență ventriculară stîngă, se vor indica preparate cu acțiune simpatomimetică intrinsecă.

Tabelul XVIII-XI

Clasificarea agenților beta-blocanți
(Miller)

Grup — Denumire	Capacitatea de beta-blocare	Selectivitatea			Beta-stimulare	Activitate de membrană
		B1 cord	B2 arteriole	B2 bronșii		
1. Dicloro-isoproterenol	0	++	+	+	+++	+
Pronetalol	0,1	++	+	+	++	+
Oxiprenolol	2,1	++	+	+	++	+
Alprenolol	1,0	++	+	+	++	+
2. Propranolol	1,0	++	+++	+++	0	+
3. Pindolol	0,4	++	+	++	+	0
4. Sotalol	0,1	++	+	+	0	0
Timolol						
5. Tolomalol	1,0	++	0	0	0	0
Acebutolol						
Metoprolol						

PROPRANOLOLUL

Acțiuni electrofiziologice și antiaritmice. Propranololul are 2 forme stereoisometrice: D-propranolol cu efect beta-blocant redus, dar cu acțiune directă asupra membranei și L-propranolol cu efect beta-blocant puternic și cu activitate directă, anestezică, de stabilizare a membranei celulare, asemănătoare chinidinei. La nivel celular, propranololul reduce intrarea Na^+ și crește ieșirea K^+, iar la nivelul membranei blochează receptorii beta 1 și beta 2 în mod competitiv și reversibil. Prin efectul de blocare beta 1 reduce automatismul nodului sinusal și al altor centri de automatism (fibre Purkinje) cu reducerea depolarizării diastolice și creșterea pragului de fibrilație, în special cînd catecolaminele sînt crescute. În doze mari propranololul reduce depolarizarea sistolică, durata poten-

Scanned with OKEN Scanner

țialului de acțiune, conducerea impulsului și răspunsul membranei la stimuli. Propranololul reduce, de asemenea, ritmurile prin răspunsuri lente produse de catecolamine. Tahicardiile prin mecanism de reintrare pot fi oprite de propranolol prin reducerea potențialului de acțiune, precum și prin prelungirea perioadei refractare efective la fibrele Purkinje, nodul sinusal, atrii și nodul AV. Propranololul nu determină prelungirea conducerii la nivel His—Purkinje, dar, în concentrații mari, are efecte asemănătoare chinidinei, reducînd depolarizarea sistolică și răspunsul fibrelor Purkinje.

Prin încetinirea conducerii AV și prelungirea perioadei refractare, propranololul reduce alura ventriculară în fibrilație și *flutter*-ul atrial. Propranololul, mai ales în doze crescute, reduce contractilitatea inimii și crește rezistența vasculară sistemică prin vasoconstricție (28).

Farmacocinetică. Propranololul administrat oral are o absorbție bună, dar o variabilă și crescută metabolizare hepatică la prima trecere. Aproximativ 90% este legat de albumină, iar $T^1/_2$ este de 36 ore. Biodisponibilitatea este de 20—50% la administrarea orală. Nivelurile terapeutice variază între 20—100 mg/l. Farmacocinetica variază la tipurile de beta-blocante.

Administrare. Oral se administrează o cantitate între 40—180 mg/zi în doze la 6—8 ore și, mai rar, cantități de 300—400 mg. Parenteral, i.v. propranololul se administrează 1 mg la 3—5 minute pînă la o doză de 5 mg, sub controlul tensiunii arteriale și al activității electrice. Se poate administra i.v. 0,5 mg/min pînă la o doză totală de 0,1 mg/kg sau pînă la obținerea rezultatului. Propranololul nu se va administra parenteral la bolnavii cu disfuncția ventriculului stîng, disfuncția nodului sinusal și blocuri A—V.

Propranololul și alți agenți beta-blocanți au eficiență în tahiaritmiile supraventriculare: oprirea tahicardiei paroxistice atrială, rărirea ritmului ventricular și, mai rar, oprirea aritmiei în fibrilație și *flutter*-ul atrial. Asocierea cu chinidină favorizează oprirea tulburării de ritm, iar cu digitala se asigură mai rapid rărirea ritmului ventricular. Propranololul, izolat sau asociat cu chinidina, este eficient și în tahiaritmiile supraventriculare din sindromul WPW, deși nu are un efect direct pe fasciculele accesorii. Rezultatele în aritmiile ventriculare sînt mai reduse. Un răspuns mai favorabil se observă în aritmiile favorizate de prolapsul de valvă mitrală, hipertiroidism, efort, emoții, digitală și în aritmiile ventriculare cu intervalul Q—Tc prelungit. Acțiunea propranololului asupra ischemiei miocardice poate avea un efect indirect preventiv, favorabil asupra aritmiilor. Reducerea morții subite prin propranolol la bolnavi după infarct miocardic are loc în parte și prin acțiunea sa antiaritmică.

Reacții adverse. Propranololul poate determina, favoriza sau agrava insuficiența ventriculară stîngă, hipotensiunea arterială, șocul cardiogen, bradicardia sinusală, blocul AV și asistola. Aceste complicații apar mai des la administrarea i.v. Sînt cunoscute și alte reacții adverse: obstrucție bronșică, grețuri, diaree, erupții cutanate, sindrom Raynaud, hipoglicemie, insomnie, depresie, oboseală etc. Noile preparate beta-blocante cu

Scanned with OKEN Scanner

beta-blocare pulmonară mai redusă (metoprolol, atenolol) sînt de preferat la bronșitici.

Administrarea de propranolol la bolnavii cu cardiopatie ischemică nu trebuie întreruptă brusc, deoarece se poate produce agravarea anginei, infarct miocardic și aritmii.

BRETILIUM TOSILAT

Tosilatul de Bretilium a fost utilizat inițial în hipertensiunea arterială, iar în prezent în tahiaritmiile ventriculare cu risc letal.

Efecte electrofiziologice și antiaritmice. Bretilium are un efect dominant de inhibiție asupra sistemului nervos adrenergic, cu reducerea liberării de noradrenalină și efect direct asupra membranei celulelor miocardice. Efectele antiaritmice sînt rezultatul reducerii eliberării de catecolamine, creșterii pragului pentru fibrilația ventriculară, prelungirii duratei potențialului de acțiune și a perioadei refractare efective, cu reducerea disparității dintre zonele miocardice sănătoase și ischemice cu oprirea aritmiilor ventriculare prin reintrare. În doze mari, bretilium poate să determine tahicardie cu creșterea tensiunii arteriale prin liberare inițială de catecolamine, iar ulterior hipotensiune și o creștere a inotropismului.

Farmacocinetică. Administrat oral se absoarbe în cantitate redusă și se metabolizează parțial. Biodisponibilitatea este sub 50%. După injectare i.v. efectele apar în cîteva minute. Nu există o bună corelație între nivelul plasmatic și acțiunea terapeutică. Nivelurile terapeutice în plasmă sînt 0,5—1,5 mcg/ml, iar $T^1/_2$ între 8—14 ore. Bretilium se elimină prin rinichi.

Administrare. Tratamentul se aplică, de regulă, parenteral i.v. 5—10 mg/kg în soluție de glucoză 5% 100 ml, în perfuzie 10—20 min, sau ca bolus cu repetare la 15—30 de minute pînă la o doză ce nu va depăși 30 mg/kg. Ulterior, pentru prevenirea aritmiei se continuă cu 2 mg/min în perfuzie sau i.m. 5—10 mg/kg la 6—8 ore. Administrarea i.m. în scop curativ se aplică mai rar, 600—800 mg inițial, apoi 200 mg la 2 ore pînă la un total de 2 000 mg. O altă formulă este administrarea a 5 mg/kg la 6—8 ore. Calea orală de 200—400 mg la 8 ore sau 600 mg la 12 ore este rar utilizată, deoarece absorbția este redusă și cu mari variații.

Indicații clinice. Bretilium se aplică preventiv și curativ numai în tahiaritmiile ventriculare periculoase pentru viață și, în special, la bolnavii cu infarct miocardic. Are indicație fermă în fibrilația ventriculară ce nu a răspuns la șocul electric, fiind considerat un defibrilator chimic, și în prevenirea tahicardiilor ventriculare recurente ce nu au răspuns la antiaritmicele de tipul lidocainei, chinidinei, disopiramidei sau procainamidei (3).

Reacțiile adverse se limitează la hipotensiune, în special posturală, și la tulburări digestive. Aceste fenomene se produc mai ușor la asocierea cu diuretice și vasodilatatoare arteriale. La administrarea inițială, poate

Scanned with OKEN Scanner

apărea hipertensiune tranzitorie și accentuarea aritmiilor (grețuri, vărsături). În administrarea orală cronică se pot produce dureri la nivelul glandelor parotide și hipersalivație.

AMIODARONA

Amiodarona (Cordarone), derivată din benzofuran, a fost utilizată inițial în angina pectorală și în prezent din ce în ce mai mult în aritmii.

Efectele electrofiziologice și antiaritmice sînt rezultatul unor acțiuni complexe: interacțiune cu glanda tiroidă, efect ușor de blocare alfa și beta și anestezic local. Durata potențialului de acțiune și perioada refractară efectivă sînt prelungite la nivelul atriilor, ventriculilor și, în special, în zona AV și fasciculele accesorii (WPW) (31).

Mai probabil modul de acțiune ar fi prin blocarea cardio-selectivă T_4, conversia T_4 la T_3 sau blocarea receptorului T_3 nuclear. Automatismul este scăzut prin reducerea depolarizării diastolice și poate apărea bradicardie sinusală. Intervalul P—R și Q—T pot fi prelungite la administrarea cronică. Amiodarona, prin efect relaxant vascular, scade rezistența vasculară periferică și coronariană, reduce munca inimii și consumul de oxigen. În doze mari scade inotropismul (39).

Farmacocinetică. Administrat oral, preparatul este absorbit 50% și se acumulează lent în țesuturi, astfel că efectul antiaritmic maxim se manifestă după 2—4 săptămîni, $T_{1/2}$ este la o medie de 5 ore. În administrarea i.v. acțiunea preparatului începe la 5—10 min.

Administrare. Preparatul se administrează oral într-o singură doză ce variază între 200—800 mg, uneori după o perioadă de încărcare de 800—1 000 mg, 1—4 săptămîni. Parenteral i.v. se introduce o doză de 300 mg cu repetare pînă la 5—10 mg/kg.

Indicații terapeutice. Amiodarona este eficientă în tratamentul curativ (92%) și preventiv în tahiaritmiile supraventriculare și ventriculare. Se utilizează în special cînd tahiaritmiile sînt rezistente la antiaritmicele obișnuite. Constituie în prezent tratamentul curativ și preventiv de elecție în tahiaritmiile supraventriculare din sindromul WPW, în special în *flutter*-ul și fibrilația atrială ce pot genera moartea subită. Tahiaritmiile ce au la bază un mecanism de reintrare răspund mai bine la amiodaronă. În ultimul timp amiodarona pe cale i.v., 5 mg/kg ca bolus în 15 minute, continuat cu o perfuzie de 600—1 200 mg/zi, 3—5 zile, se utilizează în tahicardiile ventriculare severe recurente, la bolnavii cu infarct miocardic, cardiomiopatii primitive sau secundare și cu cardiopatie ischemică.

Reacții adverse au fost notate la 20—25% din cazurile cu tratament cronic. În doze mari, poate produce bradicardie sinusală și accentuarea tulburărilor de conducere A—V. La administrarea prelungită apar, uneori, depozite corneene pigmentare, disfuncție tiroidiană cu hipotiroidie (inhibiția conversiei T_4 în T_3) sau hipertiroidie, leziuni pulmonare (5—17%), hepatită toxică, tulburări pigmentare, insomnie, neuropatie.

Aceste reacții dispar lent, de regulă, la reducerea sau oprirea tratamentului.

Scanned with OKEN Scanner

VERAPAMIL

Verapamilul (Isoptin, Iproveratril) este un derivat de papaverină cu efect de blocare a fluxului de calciu prin canalele lente din celulele miocardice în special din nodul sinusal şi nodul AV.

Acţiuni electrofiziologice şi antiaritmice. Verapamilul reduce depolarizarea diastolică în nodul sinusal cu bradicardie. La nivelul nodului sinusal şi a nodului AV, verapamilul scade depolarizarea sistolică (Vmax) şi amplitudinea potenţialului de acţiune. În nodul AV prelungeşte, totodată, perioada refractară efectivă şi timpul de conducere.

Forma dextrogiră are o uşoară acţiune anestezică locală şi de discretă blocare a canalelor de Na^+, în timp de forma levogiră blochează semnificativ şi selectiv canalele lente de Ca^{2+}.

Efectul antiaritmic cel mai semnificativ este în tahicardiile supraventriculare prin mecanism de reintrare. Verapamilul, prelungind conducerea şi perioada refractară efectivă în zona AV, răreşte ritmul ventricular la bolnavii cu fibrilaţie sau *flutter* atrial.

Verapamilul, prin inhibarea fluxului în canalele de Ca^{2+} şi prin influenţarea cuplării excitaţie-contracţie la nivelul muşchiului cardiac, reduce contracţia inimii cu scăderea dP/dt şi creşterea presiunii telediastolice a ventriculilor. Totodată scade contracţia muşchiului neted din pereţii vaselor, cu vasodilataţia coronarelor şi a arteriolelor şi, prin aceste acţiuni, are o largă utilizare în angina pectorală şi hipertensiunea arterială.

Farmacocinetică şi administrare. Pe cale orală absorbţia Verapamilului este completă, cu un vîrf de concentrare plasmatic la 5 ore şi un $T^1/_2$ de 3—8 ore. Parţial este legat de albumină (30%) şi este, în cea mai mare parte, eliminat neschimbat prin rinichi. Biodisponibilitatea este de 10—30%, explicată printr-o metabolizare hepatică la prima trecere. După administrare i.v. acţiunea începe la 1—2 minute şi atinge un nivel maxim în 10—15 minute. În clinică se indică oral o cantitate de 40—120 mg la interval de 6—8 ore. Pe cale i.v. se introduce lent 5—15 mg şi, ulterior, pentru profilaxie, se poate da în perfuzie 0,005 mg/kg/min. Nivelul terapeutic în ser este de 0,10—0,15 mcg/ml. Principalul metabolit este norverapamilul şi are acţiune antiaritmică (15).

Indicaţii clinice. Verapamilul este considerat cel mai eficient medicament în tahiaritmiile supraventriculare prin mecanism de reintrare (20). Este util în *flutter*-ul şi fibrilaţia atrială pentru realizarea unui răspuns ventricular mai rar. Rezultate bune s-au notat şi în tahicardia supraventriculară din sindromul WPW şi din prolapsul de valvă mitrală. În fibrilaţia atrială din sindromul WPW poate creşte răspunsul ventricular şi, deci, este contraindicat.

Efectele profilactice, în administrare izolată sau asociată cu chinidina sau digitala, sînt moderate. Efectul în tahiaritmiile ventriculare sînt mai reduse.

Reacţii adverse. Rareori au fost notate creşteri trecătoare ale transaminazelor şi/sau fosfatazei alcaline. Verapamilul va fi evitat în disfuncţia de sinus, bloc AV, insuficienţă cardiacă şi hipotensiune. Nu este indicată asocierea administrării verapamilului parenteral cu preparate beta-

Scanned with OKEN Scanner

blocante, chinidină și disopiramidă. Complicațiile mai obișnuite la verapamil sînt: insuficiența cardiacă, bradicardia sinusală, blocul AV, asistola și hipotensiunea arterială. Agravările sau complicațiile produse de verapamil se combat cu glucoză, calciu, atropină sau isoprenalină. Verapamilul în asociere cu digitala crește nivelul seric al acesteia prin scăderea eliminării cu aproximativ 30%, necesitînd scăderea dozei.

DILTIAZEM

Diltiazemul este un inhibitor al canalelor de Ca^{2+} folosit în angina pectorală, dar, recent, și în tratamentul tahiaritmiilor supraventriculare. Efectele electrofiziologice sînt asemănătoare verapamilului. Se administrează parenteral i.v., 7,5—15 mg și oral 60—90 mg la 8 ore.

Este indicat, în primul rînd, în tahicardiile paroxistice supraventriculare și în *flutter*-ul și fibrilația atrială, în care se obține trecerea în ritm sinusal sau rărirea frecvenței ventriculare. Poate fi util și în cardiopatia ischemică cu tahiaritmii ventriculare, dar rezultatele sînt mai reduse.

Efectele adverse sînt rare și reduse ca intensitate.

Are aceleași contraindicații ca și verapamilul.

AGENȚI CE NU AU ACȚIUNI ANTIARITMICE DIRECTE UTILIZAȚI ÎN TRATAMENTUL ARITMIILOR

DIGITALA, agentul terapeutic de bază în insuficiența cardiacă, este comun folosit în tahiaritmiile supraventriculare. Deoarece limitele dintre dozele terapeutice și toxice sînt înguste, mai ales la vîrstnici și în boli cardiace avansate, apar frecvent aritmii prin toxicitate digitalică ce necesită o terapie diferențiată.

Digitala poate preveni sau, uneori, opri aritmiile prin efectul său direct inotrop pozitiv asupra activității mecanice a inimii și prin ameliorarea funcției cardiace.

Folosirea digitalei în tahiaritmiile supraventriculare se datorează efectului vagal mediat central asupra inimii prin scăderea conducerii la nivelul joncțiunii AV și prelungirea perioadei refractare în aceeași zonă. La nivelul atriilor digitala scurtează perioada refractară efectivă.

Digoxina administrată în fibrilația atrială rărește frecvența ventriculară prin încetinirea conducerii AV și prelungirea perioadei refractare la acest nivel. Uneori, la administrarea digoxinei fibrilația atrială trece în ritm sinusal (12).

Flutter-ul atrial tratat cu digitală va avea un ritm ventricular mai rar prin creșterea blocajului la nivel AV, poate trece în fibrilație atrială prin scăderea perioadei refractare la nivelul atriilor și, uneori, aceasta trece în ritm sinusal.

Tahicardia supraventriculară cu reintrare în regiunea joncțională poate fi oprită la administrarea digoxinei i.v. prin creșterea acțiunii vagale la acest nivel, ce poate fi amplificată prin compresiunea sinusului carotidian.

Digoxina nu este folosită în tahicardiile supraventriculare cu QRS larg din sindromul WPW și în *flutter*-ul sau fibrilația atrială din sindromul WPW, deoarece, prin scurtarea perioadei refractare la nivelul fasci-

Scanned with OKEN Scanner

cului accesoriu și al atriilor, crește ritmul atrial și conducerea prin fasciculul accesoriu spre ventriculi în condițiile unei blocări a zonei AV prin digoxină. În aceste condiții alura ventriculară crește foarte mult și poate apărea fibrilația ventriculară cu moarte subită.

Digoxina poate rări ritmul sinusal în condițiile insuficienței cardiace și a bolii nodului sinusal, iar conducerea AV poate fi prelungită cu apariția de bloc AV gr. I, gr. II, perioada Wenckebach și, mai rar, bloc gr. II tip II și gr. III.

ATROPINA este utilizată pentru acțiunea sa vagolitică în bradicardia sinusală, blocul sinoatrial intermitent, blocuri AV în condiții reversibile. Se administrează i.v. în doze de 0,5—1 mg sulfat de atropină.

Contraindicațiile principale sînt adenomul de prostată, glaucomul și constipația.

În ritmurile lente se mai folosesc preparatele Orciprenalina (Alupent) și Isoprenalina (Aludrin) (14).

ASOCIEREA AGENȚILOR ANTIARITMICI ÎN TRATAMENTUL TAHIARITMIILOR

Rațiunea asocierii agenților antiaritmici în tratamentul preventiv și curativ al tahiaritmiilor severe sau maligne decurge din necesitatea optimizării efectelor antiaritmice, prevenirii mai eficiente a morții subite și reducerii reacților adverse.

În asocierea agenților antiaritmici se iau în considerare datele clinice, tipul aritmiei, semnificația aritmiei, mecanismul electrofiziologic al aritmiei, farmacologia agenților antiaritmici, experiența medicului și condițiile concrete privind disponibilitatea agenților antiaritmici, complianța pacientului la tratament și condițiile de urmărire (1).

Asocierile agenților antiaritmici mai frecvent și mai eficient utilizate în anumite tahiaritmii sînt prezentate în tabelul XVIII-XII.

Tabelul XVIII-XII

Asocierea agenților antiaritmici și tahiaritmiile în care se utilizează

Asocierea	Tahiaritmia	Observații
Digitală și Propranolol	*Flutter* și fibrilație atrială	Potențarea acțiunii pe zona A-V
Digitală și Verapamil	Idem	
	Tahicardia paroxistică supraventriculară	Potențarea blocării reintrării impulsului
Digitală și agenți clasa I	*Flutter*, fibrilație atrială	Prevenire
Chinidină și Mexiletin	Tahiaritmii ventriculare	Potențare, prelungire perioadă refractară
Chinidină și Lidocaină sau Tocainide sau Fenitoin	Tahiaritmii ventriculare severe	Prevenire

Scanned with OKEN Scanner

Tabelul XVIII-XII (continuare)

Asocierea	Tahiaritmia	Observații
Procainamidă și Lidocaină sau Tocainide sau Fenitoin	Tahiaritmii ventriculare în infarctul miocardic Tahiaritmii ventriculare Tahiaritmii ventriculare	Prevenire Tratament curativ
Propranolol și Chinidină sau Procainamidă	Tahiaritmii supraventriculare și ventriculare	Prevenire
Propranolol și Lidocaină	Tahiaritmii în infarct miocardic	Prevenire Tratament curativ
Propranolol și Encainide sau Tocainide	Tahiaritmii ventriculare	Prevenire
Bretiliul și Lidocaină	Tahiaritmii ventriculare în infarctul miocardic	Prevenire, tratament curativ
Amiodaronă și Mexiletin	Tahiaritmii ventriculare	Prevenire, tratament curativ
Amiodaronă și Digoxină sau Verapamil sau Beta-blocant	Tahiaritmii supraventriculare	Prevenire, tratament curativ timp 1—3 luni

1. **Asocierea digitalei cu agenți antiaritmici** are la bază efectele electrofiziologice ale digitalei de reducere a vitezei conducerii impulsului și de prelungire a perioadei refractare în zona AV și în fibrele Purkinje, cu creșterea conducerii și scurtarea perioadei refractare la nivelul atriilor și ventriculilor și creșterea automatismului în fibrele Purkinje și scăderea acestuia la nodul sinusal.

Digoxina se asociază cu propranolol sau cu verapamil în vederea reducerii frecvenței ventriculare la bolnavii cu *flutter* sau fibrilație atrială, cînd aceasta nu se obține numai prin digoxină.

Digoxina asociată cu verapamilul poate opri mai frecvent tahicardia paroxistică supraventriculară.

A devenit obișnuită, de asemenea, asocierea digitalei cu unul din următorii agenți pentru prevenirea fibrilației și a *flutter*-ului atrial: chinidina, propranololul și disopiramida. De notat că nivelul plasmatic al digoxinei crește la asocierea cu chinidina.

2. **Asocierea agenților antiaritmici din clasa I.** Agenții din subclasa I.a. nu se asociază. În unele cazuri, cînd dozele mai mari ale unui agent produc reacții adverse, este posibilă asocierea a doi agenți în doze mai reduse pentru prevenirea tahiaritmiilor ventriculare severe.

Mai frecvent se asociază agenții din subclasa I.a. cu cei din subclasa I.b. Asocierea de chinidină cu mexiletin apare cea mai eficientă în tahiaritmiile ventriculare. În această combinație, prelungirea mai marcată a perioadei refractare în comparație cu a duratei potențialului de acțiune se accentuează și efectul antiaritmic crește.

Scanned with OKEN Scanner

Chinidina se poate asocia cu lidocainã, tocainide, fenitoin pentru prevenirea aritmiilor ventriculare maligne.

Alte asocieri utile sînt: procainamida cu lidocaina la bolnavii cu infarct miocardic acut, procainamida cu tocainide sau cu disopiramidă.

Asocierea de agenţi din subclasa I.b. cu cei din subclasa I.c. pare raţională, dar nu există încă o experienţă concludentă.

Asocierea de agenţi din subclasa I.c. cu cei din subclasa I.a. ar fi, teoretic, contraindicată, deoarece ar prelungi în mod exagerat intervalul Q—T şi ar favoriza tahicardiile ventriculare de tipul torsadei vîrfurilor.

3. **Asocierea agenţilor beta-blocanţi (clasa II) cu alţi agenţi antiaritmici.** Beta-blocantele, aşa cum s-a arătat anterior, se combină frecvent cu digitala.

Propranololul se asociază frecvent cu chinidina sau procainamida în prevenirea aritmiilor atriale şi ventriculare. Beta-blocantele se pot asocia lidocainei în perioada iniţială a infarctului miocardic, iar după infarctul miocardic acut, în prevenirea morţii subite se pot asocia la cazurile cu aritmii ventriculare cu unul din următorii agenţi: chinidină, procainamidă, disopiramidă, encainide sau tocainide. Aceleaşi asocieri se pot încerca pentru prevenirea aritmiilor ventriculare severe şi la alţi bolnavi.

4. **Asocierea agenţilor din clasa III-a** (bretiliul, amiodaronă) **cu alţi agenţi.** Bretilium se poate asocia cu lidocaina în prevenirea şi tratarea tahiaritmiilor ventriculare la bolnavii cu infarct miocardic acut. Asocierea amiodaronei cu mexiletinul este cea mai eficientă în prevenirea şi tratamentul tahiaritmiilor ventriculare. Bretilium s-a mai asociat în prevenirea tahiaritmiilor ventriculare cu unul din preparatele: chinidină, procainamidă, encainide. Un anumit risc poate apărea la prelungirea intervalului Q—T la aceste asocieri.

Amiodarona se poate asocia în prevenirea tahiaritmiilor supraventriculare cu unul din agenţii antiaritmici: digoxină, verapamil sau un beta-blocant. Se apreciază că asocierea este utilă timp de 2—3 luni pînă ce amiodarona se acumulează şi acţionează singură.

5. **Asocierea blocanţilor de calciu cu alţi agenţi antiaritmici.** Verapamilul se asociază frecvent cu digitala în prevenirea tahiaritmiilor supraventriculare şi rărirea frecvenţei ventriculare în *flutter* şi fibrilaţia atrială.

Asocierea în administrare orală a verapamilului cu propranololul a fost utilizată în tahiaritmii refractare, dar necesită o mare atenţie pentru a se evita hipotensiunea, bradicardia şi insuficienţa ventriculară.

În concluzie asocierea de agenţi antiaritmici este utilă cînd un singur agent nu a fost eficient, dar presupune o bună cunoaştere a tulburării de ritm, a cauzelor, a medicaţiei antiaritmice şi impune o urmărire atentă a bolnavilor.

Reacţii adverse la asocierea de agenţi antiaritmici (tabelul XVIII-XIII). Asocierea unor agenţi antiaritmici poate să ducă la o reducere a nivelului plasmatic şi a efectului terapeutic, aşa cum are loc scăderea nivelului chinidinei la asocierea cu difenilhidantoină.

Scanned with OKEN Scanner

Tabelul XVIII-XIII

Interacțiuni adverse în grad variat a agenților antiaritmici
(modificat după Bigger)

Chinidină	Fenitoin
Chinidină	Digoxină
Verapamil	Digoxină
Amiodaronă	Digoxină
Chinidină	Nitrați
Imipramină	Nitrați
Imipramină	Guanetidină
Lidocaină	Beta-blocante
Beta-blocante	Verapamil
Beta-blocante	Cimetidină
Lidocaină	Cimetidină

Mai frecvent însă apar tulburări. Astfel, nivelul digoxinei în ser crește la asocierea cu chinidina sau verapamilul prin scăderea eliminării digoxinei (40).

Atenție trebuie acordată și asocierii digoxinei cu amiodarona.

Administrarea chinidinei sau imipraminei (Antideprin) cu nitrații poate genera hipotensiune și scăderea debitului cardiac prin reducerea întoarcerii venoase. Asocierea de propranolol cu lidocaină duce la creșterea nivelului lidocainei, prin reducerea metabolismului hepatic al acestei substanțe.

Cimetidina crește nivelul plasmatic al lidocainei și al propranolului, cînd sînt asociate, prin reducerea metabolismului și fluxului sanguin hepatic. Nu se vor asocia în doze mari agenți antiaritmici din subclasa I.a., care, prin prelungirea intervalului Q—T favorizează apariția de tahicardii ventriculare. Tulburările electrolitice și în special hipokaliemia potențează reacțiile adverse la asocierea agenților antiaritmici.

BIBLIOGRAFIE SELECTIVĂ

1. ANDERSON J. L. — *Rationale of Combination Antiarrhytmic drug therapy.* În: „Cardiac arrhytmias" (sub red. Dreifus L. S.), F. A. David Comp., Philadelphya, 1985, p. 307.
2. AUBERT H., GAVRILESCU S., STANCIU L. — *Tulburările de ritm cardiac.* Ed. Medicală, București, 1958.
3. BACANER M. B. — *Amer. J. Cardiol.*, 1966, 17, 528.
4. BĂDĂRĂU GH. — *Cum tratăm tulburările de ritm cardiac.* Ed. Medicală, București, 1968.
5. BIGGER J. T. Jr. — *Management of Arrhytmias.* În: „Heart Diseases", (sub red. Braunwald E.), 1980, p. 630.
6. CAMPBELL N. P. S., PANTRIDGE J. F., ADGEY A. A. J. — *Brit. Heart J.*, 1978, 40, 796.
7. CARP C., CĂLUGĂRU V., CÎMPEANU A., PLEȘA O., CUEȘDAN L. — *Med. Internă (Buc.)*, 1979, 31, 1, 17.
8. CARP C., CÎMPEANU A., PLEȘA O., CĂLUGĂRU V. — *Rev. Roum. Med. Int.*, 1979, 17, 19.
9. CARP C., PLEȘA OLGA, CÎMPEANU A. — *Rev. Roum. Med. Int.*, 1980, 18, 4, 357.
10. CHUNG E. K. — *Manual of Cardiac arrhythmias*, Ed. Yorke Medical Books, 1986.

Scanned with OKEN Scanner

11. CRISTODORESCU R. — *Rev. Roum. Med. Int.*, 1972, 9, 359.
12. GAVRILESCU S., STREIAN C., CRISTODORESCU R., LUCA C., DRĂGULESCU I., DEUTSCH G. — *Digitalizarea în practica medicală*. Ed. Facla, 1978.
13. GAVRILESCU S., POP T. — *Viața Medicală*, 1972, 19, 1021.
14. HENRY P. D. — *Amer. J. Cardiol.*, 1980, 46, 1047.
15. GUȚIU I., TEODORESCU P., CÎMPEANU A., CARP C. — *Efectul primar și secundar al xilinei asupra aritmiilor din faza precoce a infarctului de miocard*. Al II-lea Congres Național de Cardiologie, 5—6 oct. 1985, vol. rezumate, 70.
16. HOFFMAN B. F., ROSEN M. R., WIT A. L. — *Electrophysiology and pharmacology of cardiac arrhytmias*, 1975, 89, 804.
17. HOROWITZ L. E., JOSEPHSON M. E., KASTOR J. A. — *Prog. Cardiovasc. Dis.*, 1980, 23, 81.
18. ILIESCU C., SEBASTIANI A. — *Heart*, 1923, 28, 253.
19. ILIESCU M., DRĂGHICI D., VINTILĂ PETRONELA, ROGOZEA DOINA, STĂNCIOIU N. — *Tratamentul cu verapamil în tahiaritmiile supraventriculare apărute după infarctul miocardic acut*. Conferința Națională de Cardiologie 25—26 sept. 1980, Tg. Mureș (vol. rezumate).
20. IONESCU V. — *Factorii de eroare în diagnosticul și tratamentul bolilor de inimă*. Ed. Academiei R.S.R. (București), 1980.
21. KATES R. B. — *Amer. J. Cardiol.*, 1984, 52, 80—130.
22. KUPERSMITH J., REDER R. F., SLATER W. — *Cardiovasc. Rev.*, 1985, 6, 1, 35.
23. LIE K. I., WELLENS H. V., VAN CAPELLE F. J., DURRER D. — *N. Engl. J. Med.*, 1974, 291, 132.
24. LUDERITZ B. — *Ventrikulare Herzrhythmus-storungen*. Ed. Springer-Verlag, Berlin, 1981.
25. MASON J. W., PETERS F. A. — *Circulation*, 1981, 63, 670.
26. MORADY F., SCHEINMAN M. M., DESAI J. — *Ann. Intern. Med.*, 1982, 96, 337.
27. NIES A. S., SHAND D. G. — *Circulation*, 1975, 52, 6.
28. OLINIC N., VLAICU R., BLAGA S., VLAICU VIOLETA — *Aprecierea comparativă a eficienței lidocainei și procainamidei în tratamentul aritmiilor ventriculare*. Simpozion „Actualități în farmacologie cardiovasculară experimentală și clinică" Cluj-Napoca, 1978, 10 noiembrie, vol. rezumate 12.
29. POTRID P., LOWN B. — *Amer. J. Cardiol.*, 1982, 49, 1 279.
30. ROSENBAUM M. B., CHIALE P. A., RYBA D., ELIZARY M. — *Amer. J. Cardiol.*, 1974, 34, 215.
31. SPRITZER R., MATHES L., CARP C., WEISENSEL A., DONOSO E., FRIEDBERG CH. K. — *Amer. Heart J.*, 1970, 80, 367.
32. VICIU E. — *Tulburările de ritm ale inimii*. Ed. Prometeu, București, 1941.
33. VINȚILĂ PETRONELA — *Terapia intensivă în cardiologie*, Ed. Medicală (București), Ed. II, 1981, p. 38.
34. VIȘINEANU N., ANTON M. — *Viața Medicală*, 1956, 4, 46.
35. VLAICU R., OLINIC N., BLAGA S., VLAICU VIOLETA — *Aritmiile ventriculare în infarctul miocardic acut. Probleme de semnificație și tratament*, Conf. „Infarctul miocardic acut" Tg. Mureș 25—26 sept. 1980 (vol. rezumate).
36. WILLIAMS V. — *Classification of antiarrhytmic drugs*. În „Symposium on cardiac arrhythmias (sub red. Sandoe E.) 1970, 449.
37. ZAMFIR C., TURCU E. — *Med. int.*, 1972, 12, 1 425.
38. ZIPES D., PRYSTOWSKY E., HEGER J., — *J. Amer. Coll. Cardiol.*, 1984, 3, 1 059.
39. ZIPES D. P. — *Management of Cardiac Arrhythmias*, În „Heart Disease" (sub red. Braunwald E.), Ed. 2, 1984, p. 648.

Scanned with OKEN Scanner

FORME DE ARITMII ȘI TULBURĂRI DE CONDUCERE

ARITMIILE SUPRAVENTRICULARE

C. CARP

ARITMIILE LA NIVELUL NODULUI SINUSAL

Ritmul sinusal normal este rezultatul activității nodului sinusal ce are automatism dominant, la o frecvență ce variază în mod obișnuit între 60—100/min la adult și 65—120/min la copii. Ritmul sinusal de bază este influențat de tonusul vagal, care îl rărește și de cel simpatic, care îl accelerează, dar în condiții fiziologice tonusul vagal este mai accentuat. Frecvența este influențată nu numai de vîrstă, dar și de efort, emoții, temperatură, poziția corpului, starea de somn sau veghe și alți factori.

Examenul electrocardiografic arată originea sinusală cu unde P pozitive, cu excepția derivației VR, unde sînt negative și un interval PR normal (0,12—0,20/s) (fig. XVIII—14).

Tahicardia sinusală este o tulburare de ritm comună, observată în stări fiziologice și patologice. Frecvența este între 100—180/min la adulți, iar la copii poate atinge valori de 200—220/min.

Apariția tahicardiei în condiții fiziologice (efort, emoții, căldură, altitudine), poate fi considerată o stare de adaptare.

Fumatul, cafeaua, alcoolul și ceaiul poate să o determine mai ales la tineri. Unele medicamente de asemenea cresc frecvența cardiacă cum sînt, preparatele de beladonă, tiroidă, substanțele simpatomimetice și vasodilatatoare. Condiții patologice și afecțiuni cardiovasculare, de exemplu: cardiopatia ischemică, stenoza mitrală, emboliile pulmonare, insuficiența cardiacă, șocul, hipertiroidismul, infecțiile, frecvent se însoțesc de tahicardie sinusală.

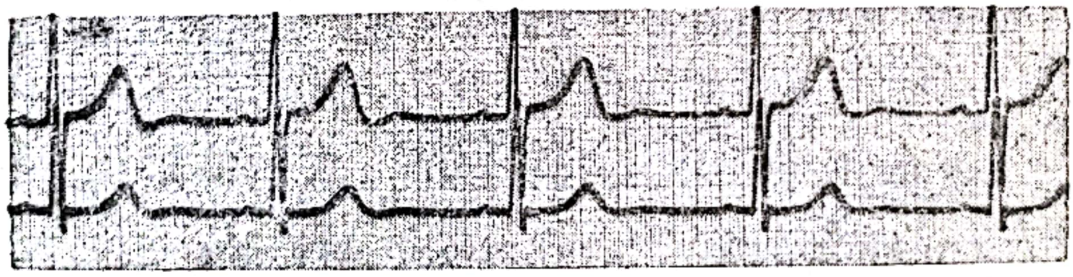

Fig. XVIII-14. — Ritm sinusal normal.

Mecanismul de apariție al tahicardiei sinusale este creșterea depolarizării diastolice, deci, a automatismului normal la nivelul nodului sinusal. Creșterea activității simpatice, a nivelului catecolaminelor, scăderea influenței vagale sînt căile cele mai frecvente prin care acționează numeroșii factori cauzali. Debitul cardiac crește prin frecvență și efect inotrop, dar peste anumite limite ale frecvenței, prin scurtarea diastolei, în funcție și de starea inimii, poate să scadă. Examenul electrocardiografic este ne-

Scanned with OKEN Scanner

cesar nu numai pentru diagnosticul pozitiv şi diferenţierea de alte aritmii, dar şi pentru evidenţierea unor modificări morfologice electrocardiografice produse de afecţiunile cardiace. Criteriile ECG ale tahicardiei sinusale sînt: unde P cu origine sinusală constantă, intervalul PR în limite

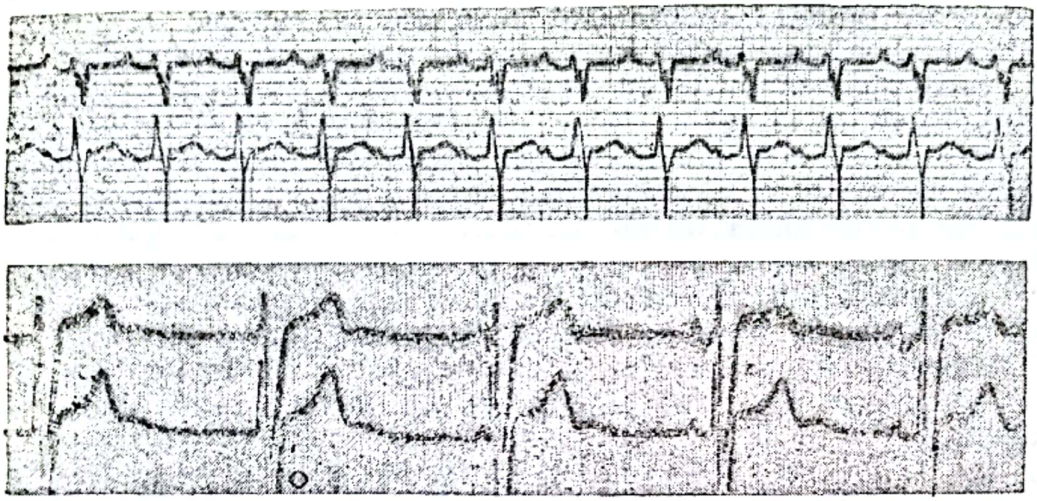

Fig. XVIII-15. — Tahicardie sinusală.

normale (0,12—0,20 s), frecvenţă 100—180 şi intervale PP regulate sau uşor neregulate (Fig. XVIII-15).

Examenul clinic va evidenţia cauza sau ansamblul de factori care condiţionează tahicardia, fenomenele subiective, adesea sub forma palpitaţiilor, a unor stări de nelinişte, dureri precordiale şi uneori un suflu sistolic redus ca intensitate la vîrful inimii. Frecvenţa înaltă caracterizează această entitate în limitele notate anterior şi la manevra Valsalva. Astfel se poate face diagnosticul diferenţial la nevoie cu tahicardiile paroxistice supraventriculare, *flutter*-ul atrial şi mai rar cu fibrilaţia atrială cu ritm ventricular rapid.

S-a descris şi o formă rară de tahicardie sinusală neparoxistică cronică.

Tratamentul tahicardiei sinusale constă în îndepărtarea cauzelor, cum ar fi: fumatul, cafeaua, alcoolul, ceaiul, unele medicamente şi tratarea condiţiilor ce o generează, cum ar fi: insuficienţa cardiacă, hipertiroidismul, cardiopatia ischemică, stările infecţioase, embolia pulmonară şi altele.

Atunci cînd tahicardia sinusală are la bază o hipersimpaticotonie şi o stare de stres sau o nevroză, se pot administra calmante şi, la nevoie, propranolol sau verapamil.

Prognosticul depinde de cauzele ce pot fi îndepărtate şi în special de afecţiunile cardiovasculare prezente ce pot fi influenţate sau nu prin tratament. Prognosticul poate fi sever în infarctul miocardic acut, miocardite şi cardiomiopatii, insuficienţă cardiacă şi în alte afecţiuni care comportă afectarea miocardică semnificativă.

Bradicardia sinusală. Această aritmie se caracterizează prin reducerea frecvenţei cardiace sub 60/min (45—60), mai rar cu o reducere la 35—40/min. Aritmia sinusală se poate asocia bradicardiei sinusale. Bradicar-

Scanned with OKEN Scanner

dia sinusală este mai frecventă la tineri (15—30%) și scade moderat cu vîrsta. În condiții fiziologice este observată la tineri atleți, la unele persoane cu tonusul vagal crescut și în somn. Mecanismul este creșterea tonusului vagal și o scădere a tonusului simpatic. Unii agenți farmacologici pot genera bradicardie: beta-blocantele, reserpina, clonidina, guanetidina, verapamilul, amiodarona, digitala, morfina și alții.

Sînt numeroase afecțiunile și stările patologice cardiace sau extracardiace ce se însoțesc de bradicardie sinusală uneori severă: infarctul miocardic acut cu localizare inferioară (10—15%), reperfuzia miocardică în infarctul acut, leziunile fibrodegenerative ale nodului sinusal, tumori cerebrale, cervicale sau mediastinale, icterul obstructiv, mixedemul, boli infecțioase în perioada de convalescență și infecții cu germeni gram negativi.

În infarctele posterioare și inferioare apare uneori bradicardie însoțită de hipotensiune (sindrom bradicardie-hipotensiune).

Tulburările hemodinamice și clinice apar cînd bradicardia sinusală este foarte marcată și cînd afecțiunile sau factorii farmacologici le accentuează.

Tablou clinic. Manifestările clinice sînt variate: amețeli, tulburări de vedere, lipotimii și mai rar sincope. Bradicardia poate accentua o insuficiență cardiacă, hipotensiune arterială, angina pectorală și favorizează apariția unor aritmii. Examenul fizic evidențiază ritmul lent, cu o ușoară variație în raport cu poziția și efortul.

Atunci cînd bradicardia sinusală devine marcată constituie o formă a sindromului de disfuncție a nodului sinusal (boala nodului sinusal sau sindromul de nod sinusal bolnav).

Examenul ECG confirmă diagnosticul prin frecvența sub 60/min (45—60/min), unde P cu origine sinusală constantă, interval PP peste o secundă, interval PR normal (0,12—0,20 s). (Fig. XVIII-16).

La unele cazuri se asociază aritmia sinusală, scăparea intermitentă a unui ritm joncțional pasiv și o disociație a ritmului sinusal cu un ritm joncțional (disociație AV). Prin examenul ECG se poate realiza mai exact diagnosticul diferențial cu blocul sinoatrial, oprirea sinusală intermitentă,

Fig. XVIII-16. — Bradicardie sinusală.

blocul AV gr. II tip I și tip II, *flutter*-ul atrial cu bloc AV pronunțat și fibrilația atrială cu ritm ventricular lent.

Tratamentul bradicardiei sinusale asimptomatice, de obicei nu este necesar. La pacienții cu fenomene clinice semnificative se vor înlătura sau reduce factorii cauzali.

Pentru a reduce simptomele în unele cazuri se poate administra atropină, preparate de beladonă, efedrină, hidralazină sau cofeină.

Scanned with OKEN Scanner

La persoanele cu infarct miocardic inferior cu bradiocardie sinusală și hipotensiune, se va administra atropina i.v., 0,5—0,6 mg, sau cu prudență isoproterenol în perfuzie (care poate produce uneori ectopii ventriculare pînă la fibrilație ventriculară) și, la nevoie, stimulare electrică temporară.

În cazul unei bradicardii sinusale severe, asociate cu insuficiență cardiacă, sincope, tulburări cerebrale și toleranță la efort mult redusă, se poate aplica o stimulare temporară de evaluare a beneficiului, sau chiar de la început o stimulare permanentă. În bradicardia toxică prin supradozaj digitalic se administrează vagolitice (Atropină, bromură de Ipratropium).

Prognosticul în general este favorabil și este mai rezervat la cei cu insuficiență cardiacă și sincope. Apariția unei bradicardii necomplicate în cursul unui infarct miocardic nu îi agravează prognosticul. Tratamentul cu *pacemakeri* a ameliorat calitatea vieții acestor bolnavi. Pe termen lung evoluția bradicardiei sinusale depinde de cea a afecțiunii de bază a pacientului.

Aritmia sinusală. Aritmia sinusală este cea mai frecventă aritmie și este caracterizată printr-o variație a ciclurilor PP ce depășește valoarea de 0,16 s.

Apare frecvent la persoane normale, atît la tineri cît și la persoane în vîrstă. Se asociază uneori cu bradicardia sinusală, blocurile AV și mai rar cu tahicardia sinusală.

Sînt descrise trei forme de aritmie sinusală: 1. Aritmia sinusală respiratorie; 2. Aritmia sinusală nerespiratorie; 3. Aritmia ventriculofazică.

1. *Aritmia sinusală respiratorie* este forma cea mai comună. Ciclurile activității inimii variază în raport cu ritmul respirației, în inspir frecvența crește gradat și în expir se rărește. Creșterea tonusului vagal în perioada expiratorie și reducerea acestuia în cea inspiratorie modifică frecvența nodului sinusal. Scăderea influenței vagale ar permite activitatea celulelor cu automatism mai crescut, iar creșterea tonusul vagal le inhibă, intrînd în activitate celule cu frecvență mai joasă din nodul sinusal.

Aceste fenomene pot să fie favorizate și de unele medicamente ca digitala, morfina și altele.

Examenul electrocardiografic precizează diagnosticul prin următoarele date: unda P cu origine sinusală prin morfologie, axă și aspect constant;

Fig. XVIII-17. — Aritmie sinusală respiratorie.

intervalul PR între 0,12—0,20 s, cu durată constantă sau cu ușoare variații; intervalele PP cu o variație ce depășește 0,16 s, frecvența nodului sinusal se situează între 50—100/min (fig. XVIII-17).

S-au observat uneori la cicluri PP mai scurte, unde P mai înalte, ascuțite, cu intervale PR mai lungi, iar la cicluri PP mai lungi unde

P mai reduse, cu intervàle PR mai scurte. Mai rar asocierea bradicardiei sinusale poate duce la fenomene de disociație AV prin apariția intermitentă a unui ritm joncțional pasiv.

2. *Aritmia sinusală nerespiratorie,* așa cum se și intitulează, nu este legată de activitatea respiratorie. În comparație cu cea respiratorie apare mai rar, adesea nu este legată de un factor cauzal, fiind considerată idiopatică, alteori apare în cadrul unor afecțiuni (infarctul miocardic cu localizare inferioară), la administrarea de digitală, în stări cu hipertensiune cranianã și în convalescența unor boli acute febrile. Datele electrocardiografice sînt aceleași ca la forma respiratorie, dar neinfluențate de ciclul respirator.

Simptomatologia deseori este absentă, rareori sînt descrise palpitații, ameteli și lipotimii. Sincopele sînt notate rar și în prezența lor trebuie căutate alte cauze. Fenomenele clinice se pot asocia fiind produse de o afecțiune ce favorizează sau nu aritmia respiratorie.

În general nu au nici o gravitate.

La examenul clinic și electrocardiografic se va face diagnosticul diferențial cu bradicardia sinusală, oprirea sinusală, blocul sinoatrial, extrasistole atriale blocate și disociația AV.

Tratamentul, în general nu este necesar. Se va căuta îndepărtarea unei cauze sau a unor factori favorizanți. În cazul unor simptome mai pronunțate se pot administra sedative și, la nevoie, atropină, efedrină și isoproterenol.

3. *Aritmia sinusală ventriculofazică,* apare uneori în condițiile ritmurilor ventriculare lente. Obișnuit este notată la blocul AV total, unde ciclurile PP ce cuprind complexe QRS sînt mai scurte în comparație cu ciclurile PP fără complexe QRS (fig. XVIII-18).

Același fenomen s-a observat la blocul AV gr. II, la extrasistolele ventriculare cu pauză compensatorie lungă și la activitatea *pacemaker*-ului artificial.

Mecanismul nu este clar, posibil un efect mecanic al contracției ventriculare ce descarcă mai precoce nodul sinusal, sau variația de volum a sistolei ventriculare influențează sistemul nervos autonom și pe această cale nodul sinusal.

Această aritmie nu are semnificație clinică și nu necesită tratament.

Fig. XVIII-18. — Aritmie sinusală ventriculofazică.

Centrul migrator atrial (Wandering pacemaker). Centrul dominant al ritmului inimii se poate schimba la nivelul nodului sinusal, constituind o variantă a aritmiei sinusale, sau în alte zone mai jos situate ce au funcție de automatism, pînă la nodul joncțional.

Acest fenomen poate fi normal printr-o creștere a tonusului vagal la tineri, la atleți și, mai rar, în afecțiuni cardiace.

Scanned with OKEN Scanner

Atunci cînd schimbarea are loc în zona nodului sinusal se poate corela cu ritmul respirator. În acest caz examenul ECG arată unde P cu origine sinusală, undele P variază ca formă, intervalele PR sînt egale sau variază ușor ca și ciclurile PP.

Atunci cînd centrul se schimbă spre zonele inferioare, undele P se modifică gradat spre negativare (D III, VP), cu interval PR ce scade gradat și sub 0,12 s și cu creștere gradată a intervalului RR (fig. XVIII-19).

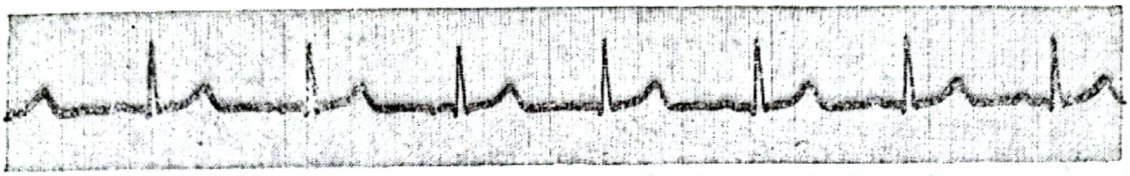

Fig. XVIII-19. — Centru atrial rătăcitor.

Schimbările sînt gradate în ambele sensuri cu păstrarea unui singur centru dominant.

În general această aritmie este fără semnificație și nu necesită tratament.

Oprirea nodului sinusal (pauză). Tulburarea constă în încetarea formării impulsului la nivelul nodului sinusal, temporar sau de durată, și se manifestă prin pauze electrocardiologice sau ale pulsului și uneori fenomene clinice.

Aritmia poate apare la persoane normale prin creșterea directă a tonusului vagal sau prin hipersensibilitatea sinusului carotidian. Se observă mai adesea în infarctul miocardic acut, în leziuni miocardice degenerative, inflamatorii sau neoplazice, după medicamente (digitală, beta-blocante, verapamil, acetilcolină), în hiperkaliemie și la oprirea unor tahiaritmii prin inhibiția nodului sinusal.

Pacienții prezintă uneori lipotimii și sincope, iar la examenul clinic se observă pauze cu durată variabilă ce coincid cu tulburările clinice.

Examenul ECG confirmă diagnosticul prin intervale PP lungi, ce nu sînt un multiplu al intervalelor PP ale ritmului sinusal de bază. În cazul unei aritmii sinusale acest criteriu nu poate fi folosit. În cazul unor pauze lungi pot apare scăpări pasive ale unor centri joncționali sau ventriculari. Aplicarea metodei Holter, prin înregistrarea timp de 12—24 ore a activității electrice, ajută la precizarea diagnosticului (fig. XVIII-20).

Diagnosticul diferențial clinic și electrocardiografic se va face cu blocul sinoatrial, blocul AV gr. III și II și extrasistolele atriale blocate.

Cînd tabloul clinic este sever tulburarea este încadrată în sindromul nodului sinusal bolnav.

Tratamentul va fi individualizat și nu este necesar la persoanele asimptomatice și la un ritm sinusal peste 45/min. Se va trata eventuala afecțiune cauzală și, la nevoie, pauzele cu atropină, eufilin, isoproterenol. În caz de sincope repetitive se are în vedere stimularea artificială temporară sau cronică la nivel atrial sau ventricular.

Blocul sinoatrial (SA). Impulsurile formate la nivelul nodului sinusal pot fi blocate sau încetinite la zona de trecere spre atrii. Aritmia apare

Scanned with OKEN Scanner

la persoane normale, prin creșterea tonusului vagal sau hipersensibilitatea sinusului carotidian, dar și în condiții patologice, ca de exemplu în infarctul miocardic acut inferior, miocardite, cardiomiopatii și procese degenerative. Unele medicamente pot induce bloc SA: în primul rînd digitala, dar și alte antiaritmice ca Verapamilul, amiodarona, chinidina și procainamida.

Sînt descrise trei grade ale blocului SA, gradul I, II și III.

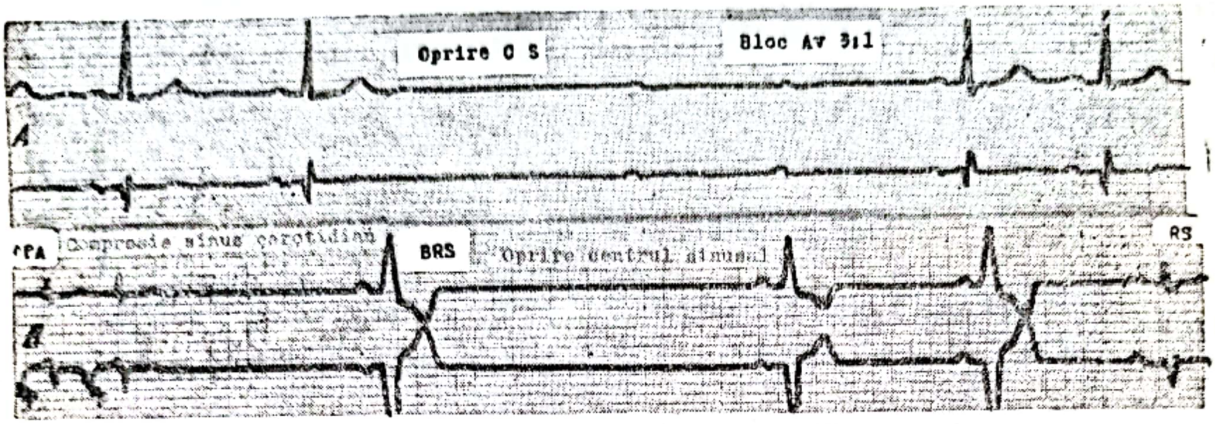

Fig. XVIII-20. — Oprirea activității nodului sinusal:
A. Oprirea activității nodului sinusal și bloc AV 3 : 1 tranzitoriu.
B. Oprirea nodului sinusal și bloc de ramură stîngă tranzitoriu.

Blocul SA gr. I practic nu poate fi diagnostic clinic și electrocardiografic. Întîrzierea trecerii impulsului din nod spre atrii poate fi demonstrată numai prin înregistrarea directă a activității electrice a nodului sinusal și a timpului între activitatea nodului și cea atrială.

Blocul SA gr. II cuprinde două categorii: tipul Mobitz I (Wenckebach) și tipul Mobitz II.

Blocul SA gr. II, Mobitz tip I, Wenckebach este mai frecvent; clinic, forma obișnuită prezintă o scurtare gradată a intervalelor dintre bătăi, urmată de o pauză cu repetarea fenomenului. Examenul ECG indică o scurtare progresivă a intervalelor PP înaintea unei pauze, care are o durată ceva mai scurtă decît două intervale PP.

Blocul SA, tip Mobitz II la examenul clinic apare sub forma unor pauze ce se repetă sau nu, cu regularitate (fig. XVIII-21).

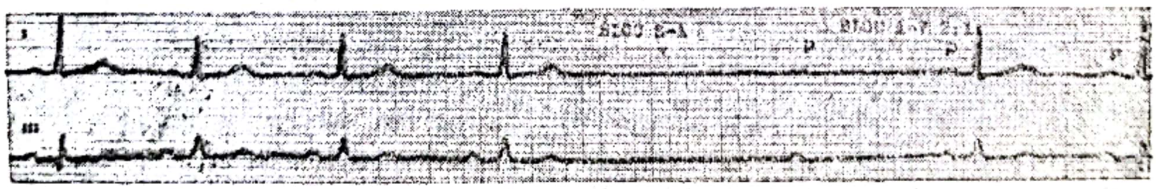

Fig. XVIII-21. — Bloc sinoatrial gr. II.

La examenul ECG, pauzele corespund unor intervale PP prelungite ce sînt multipli ai intervalelor PP ale ritmului de bază. Blocul SA poate fi 2 : 1, 3 : 1, 4 : 1.

Dacă este permanent poate să se manifeste clinic ca o bradicardie sinusală, iar dacă este alternant apare ca un bigeminism.

Scanned with OKEN Scanner

La blocul SA tip I și II după pauze pot apare bătăi scăpate cu origine în joncțiune sau ventriculi, uneori cu aspecte de disociație AV.

Blocul SA gr. III este greu de diagnosticat clinic și electrocardiografic, deoarece are elemente comune cu oprirea nodului sinusal. Clinic apar pauze prelungite în activitatea inimii, iar electrocardiografic absența de unde P și de complexe QRS. Un diagnostic de certitudine poate fi realizat prin înregistrarea directă a activității nodului sinusal (cateterism) care este prezentă, dar cu absența activității atriale.

Simptomele pot fi absente sau să varieze de la discrete tulburări la lipotimii, sincope și chiar moarte subită, la cei cu bloc SA total de durată. La forme de bloc SA tranzitorii fără simptome nu este nevoie de tratament. La simptome severe se va trata afecțiunea de bază, se vor îndepărta factorii cauzali și se va reduce tonusul vagal cu atropină.

La cazuri severe se va avea în vedere stimularea artificială temporară sau cronică.

Sindromul de nod sinusal bolnav. A fost descris inițial de Wenckebach și studiat intensiv în ultimul timp. Sindromul are ca element comun o disfuncție a nodului sinusal, cu un spectru larg de manifestări clinice: lipotimii, vertije, sincope, palpitații, angină pectorală și agravarea insuficienței cardiace.

Deseori afecțiunea nu se limitează la nodul sinusal, cuprinde atriile și uneori joncțiunea AV și sistemul de conducere. Sindromul include următoarele entități clinice și electrocardiografice: 1. Bradicardia sinusală severă ce nu este generată de medicamente, 2. Oprirea (pauza) nodului sinusal, 3. Bloc SA, 4. Sindromul „bradicardie-tahicardie" în care se asociază tahiaritmii atriale (tahicardie, *flutter*, fibrilație) cu sinus leneș și

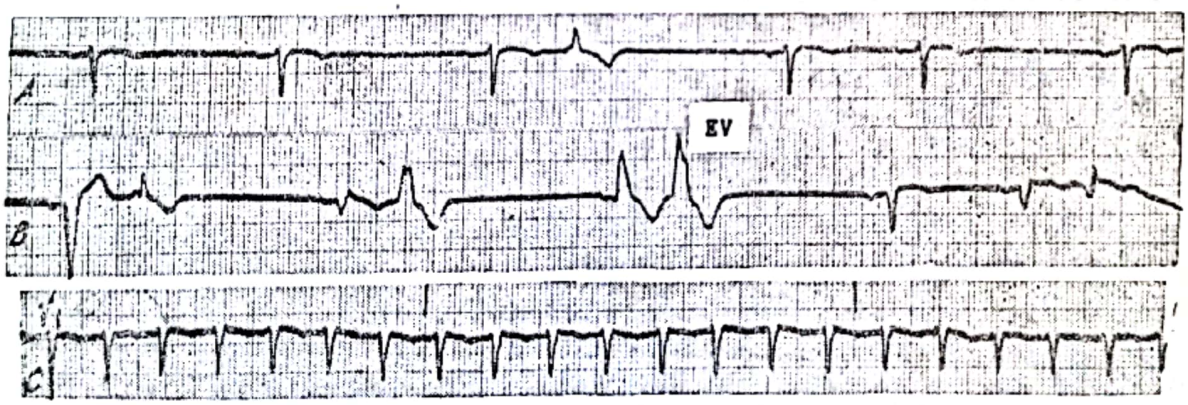

Fig. XVIII-22. — Bradicardie sinusală cu extrasistole ventriculare și tahicardie paroxistică supraventriculară:
A. Bradicardie sinusală, extrasistolă ventriculară;
B. Bradicardie sinusală, extrasistole ventriculare, aberații ventriculare;
C. Tahicardie paroxistică supraventriculară.

activarea centrilor subsidiari joncționali sau ventriculari, 5. Fibrilația atrială cronică cu ritm ventricular lent, precedată sau urmată de bradicardie sinusală, oprire de sinus sau bloc SA.

Au mai fost incluse în cadrul sindromului, blocul SA cu blocuri AV și de ramură, extrasistole atriale cu pauze exagerate, sincopele prin hiper-

Scanned with OKEN Scanner

sensibilitatea sinusului carotidian cu bradicardie excesivă sau oprire sinusală și reluarea cu mare întîrziere a ritmului sinusal după cardioversie.

Aceste condiții pot fi izolate, se pot asocia sau să apară izolat în evoluția unor bolnavi.

Mecanismele fiziopatologice ale sindromului sînt complexe: tulburări în generarea impulsului sinusal, blocarea sau întîrzierea transmiterii impulsului spre atrii, tulburări în conducere a impulsului la nivel AV și intraventricular, apariția unor ritmuri de salvare pasive, atriale, joncționale, ventriculare sau mai des active, mai ales la nivel atrial.

Etiologie. Factorii cauzali sînt variați: tonusul vagal crescut la nodul sinusal, excitabilitate crescută la nivel atrial, cardiopatia ischemică cronică, infarctul miocardic inferior, procese sclerodegenerative la nivelul nodului sinusal, al atriilor și sistemului de conducere, boli inflamatorii, boli de colagen, boli congenitale de cord, cardiomiopatii, pericardite etc. Studiile anatomice au evidențiat leziuni de tip inflamator sau fibroză, degenerare la nivelul nodului sinusal, al terminațiilor nervoase, la nivelul atriilor, zonei AV și, uneori, al ramurilor.

Sindromul sinusului bolnav poate fi favorizat de unele medicamente: digitală, chinidină, verapamil, propranolol, disopiramidă, amiodaronă; de asemenea de efort, insuficiența cardiacă, durere, stări infecțioase și altele.

Sindromul apare mai frecvent la vîrstnici și la femei, dar este notat și la tineri.

Există o relație cu afecțiunile cardiace și în primul rînd cu cardiopatia ischemică, dar și cu alte afecțiuni.

Tablou clinic. Manifestările clinice depind în primul rînd de severitatea sindromului, dar și de factorul sau afecțiunea cauzală; astfel sînt cazuri asimptomatice sau cu discrete tulburări sub formă de palpitații, vertij, slăbiciune. Alteori, însă tulburările sînt mai severe, datorită mai ales reducerii tranzitorii a fluxului sanguin cerebral: oboseală, lipotimii, vertije, sincope, tulburări de vedere și de vorbire.

Manifestările cardiace sînt frecvente și atrag atenția asupra sindromului sub formă de palpitații, angină pectorală, uneori edem pulmonar, agravarea insuficienței cardiace și, mai rar, moartea subită. La aceste manifestări cardiocirculatorii le corespund variate forme ale sindromului.

Diagnosticul se bazează pe polimorfismul simptomelor și pe datele examenului clinic ce evidențiază bradicardia, pauzele în activitatea inimii, aritmiile diverse și episoadele de tahiaritmie și sensibilitate a sinusului carotidian. De mare utilitate sînt datele examenului ECG, monitorizarea activității electrice, aplicarea metodei Holter și la unele cazuri testul ECG la efort ce nu arată o creștere a ritmului în raport cu efortul.

Răspunsul la administrarea unor substanțe poate contribui la diagnosticul sindromului; astfel dacă la administrarea de atropină 1—2 mg i.v. sau de isoproterenol 10—20 mg sublingual ritmul sinusal nu depășește 90—100/min este un indiciu semnificativ. Sugestivă este și apariția unei bradicardii pronunțate la mici doze de propranolol.

Determinarea timpului de revenire (recuperare) a nodului sinusal și a timpului de conducere sinoatrial contribuie la precizarea diagnosticului la cazuri cu tulburări tranzitorii. În acest sens explorarea electrofiziologică este esențială.

Scanned with OKEN Scanner

Timpul de revenire a activității nodului sinusal se determină prin stimularea electrică atrială crescînd frecvența de la 90 stimuli/min, cu cîte 10 stimuli la 2—4 minute pînă la 150/min și apoi oprirea stimulării. Timpul de la ultimul stimul pînă la momentul reapariției activității sinusale constituie timpul de revenire (recuperare) a activității nodului sinusal care normal este de 800—900 ms, iar în sindromul sinusului bolnav este peste 1 400 ms, cel mai adesea peste 1 700 ms. Corectarea acestui timp prin formula Narula, prin calcularea diferenței dintre timpul de recuperare și durata intervalului PP, este mai utilă, fiind la normal sub 525 ms, iar la cei cu acest sindrom în general peste 1 500 ms.

Timpul de conducere sinoatrial este calculat indirect prin stimularea atrială cu 8 stimuli la o frecvență ce depășește ritmul de bază cu cel mult 10 bătăi pe minut. Valoarea normală este sub 120 ms, iar o valoare peste 150 ms este considerată anormală. Conducerea lentă a impulsului poate favoriza nu numai bradicardia, dar și tahicaritmiile prin reintrare la nivel atrial.

Tratamentul are în vedere prezența sau absența simptomelor, intensitatea acestora și tipul aritmiei, precum și afecțiunea cardiovasculară coexistentă sau cauzală.

Pacienții asimptomatici nu au nevoie de tratament medicamentos și trebuie urmăriți periodic.

La bradicardia sinusală se va aplica tratamentul anterior semnalat. Fibrilația atrială, *flutter*-ul atrial și tahicardia paroxistică atrială pot fi tratate cu digitală ce poate rări alura ventriculară sau opri aritmia. Propranololul sau verapamilul se vor asocia digitalei temporar, cînd răspunsul ventricular este prea rapid și nu este controlat. În toate aceste situații, la eventuala conversie în ritm sinusal, pot surveni sincope, datorită depășirii suplimentare a timpului de recuperare sinusală.

Chinidina și mexiletina pot fi utilizate în prevenirea tahiaritmiilor.

Cînd bolnavii au simptome severe, datorită ritmului lent sau al asocierii de tahiaritmii ce nu pot fi controlate satisfăcător prin medicația antiaritmică, se poate indica stimularea electrică cronică la nivel ventricular, atrial sau atrioventricular. Aplicarea *pacemaker*-ului și asocierea terapiei antiaritmice poate preveni aritmiile și simptomele generate de bradicardie.

Este utilă asocierea anticoagulantelor în caz de fibrilație și *flutter*-ul atrial recurent, pentru prevenirea emboliilor și a diureticelor în insuficiența cardiacă. Se va evita conversia electrică la bolnavii cu fibrilație atrială cu ritm lent, care cu mare probabilitate au o disfuncție a nodului sinusal.

Secționarea fasciculului His cu stimulare la nivelul ventriculului drept este rar indicată.

Prognosticul depinde adesea de boala cardiacă de bază. Tratamentul medical diferențiat și cu *pacemakeri* la nevoie asigură o viață activă și fără tulburări semnificative.

În absența tratamentului, la o parte din bolnavi simptomatici este posibilă apariția de sincope, moarte subită și deteriorarea funcției cardiace.

Scanned with OKEN Scanner

Extrasistolele atriale (EA) sînt bătăi premature cu origine atrială ce apar, în timpul ciclului cardiac de bază, din focarele ectopice. Se întîlnesc relativ frecvent, chiar la persoane normale, favorizate de oboseală, tensiune nervoasă, fumat exagerat, băuturi alcoolice, cafea și mese abundente. Unele medicamente au un rol aritmogen, cum sînt digitala, tiroxina, efedrina, isoproterenolul și altele.

Bolnavii, mai ales cei cu infarct miocardic, cardiopatie ischemică cronică, valvulopatii, insuficiență cardiacă și hipertiroidism, au frecvent extrasistole atriale.

Mecanismele electrofiziologice de apariție sînt prin automatism normal sau anormal, prin declanșare și prin reintrare.

Semnificația acestor bătăi atriale premature constă în primul rînd în favorizarea apariției tahicardiei paroxistice atriale, a *flutter*-ului sau fibrilației atriale și, mai rar, a tahicardiei paroxistice ventriculare.

Majoritatea bolnavilor sînt asimptomatici. Cînd apar simptomele acestea sînt deseori ușoare, sub formă de palpitații, neliniște, slăbiciune și ameteli. La examenul fizic se pot observa intermitent unde ample la jugulare, uneori zgomotul doi clivat, pauză decalantă după bătaia prematură și pauze la puls sau la cord, cînd extrasistolele sînt blocate sau fără răspuns mecanic.

Examenul electrocardiografic al extrasistolelor atriale prezintă o serie de caracteristici: unde P′ premature au morfologie diferită, uneori apropiată undelor P ale ritmului sinusal; intervalul P′R este normal (peste 0,12 s) sau prelungit, existînd o relație inversă între intervalul RP′ și P′R. Uneori unda P′ este ascunsă în unda T precedentă; undele P′ pot fi blocate și fără răspuns ventricular; unda P′ poate fi urmată, cînd este foarte prematură sau cu un interval diastolic anterior prelungit (fenomen Ashman), de o aberație ventriculară de obicei pe ramura dreaptă și mai rar pe cea stîngă; pauza postextrasistolică este necompensatorie (PP′<P—P—P), deoarece stimulul extrasistolic descarcă nodul sinusal, dar cînd acesta nu este descărcat pauza este compensatorie; rareori EA sînt interpolate, adică fără pauză consecutivă. Cuplajul EA cu bătăi normale deseori este fix și variază la EA polifocale sau cu mecanisme parasistolic. Extrasistolele atriale pot fi rare, unifocale sau polifocale, sau organizate ca bigeminism, trigeminism, quadrigeminism și în salve (fig. XVIII-23). O suită de peste șase complexe premature constituie un episod de tahicardie paroxistică atrială.

Diagnosticul diferențial clinic se face cu fibrilație atrială, aritmie sinusală, blocul AV gr. II tip I și tip II și blocul SA, iar la examenul ECG cu extrasistolele ventriculare sau joncționale, cu disfuncția nodului sinusal, blocul AV și blocul SA.

Tratamentul nu este necesar la EA asimptomatice.

La persoane cu simptome se vor administra calmante și înlătura factorii favorizanți sau precipitanți: fumatul, cafeaua, alcoolul, amfetaminele. Rareori este necesar un tratament antiaritmic cu digitală, chinidină, propranolol, procainamidă, verapamil, la persoane cu afecțiuni cardiace la care trecerea spre tahiaritmii atriale este mai probabilă sau a avut loc.

Scanned with OKEN Scanner

Tratamentul afecțiunilor cardiovasculare poate preveni aritmiile și în cadrul acestora și extrasistolele atriale.

Flutter-ul atrial. Este o tahicardie atrială caracterizată printr-un ritm atrial între 240—350/min, cu o frecvență medie de 300/min, dar cu frecvență ventriculară deseori de 150/min, din cauza unui bloc AV, fiziologic 2 : 1.

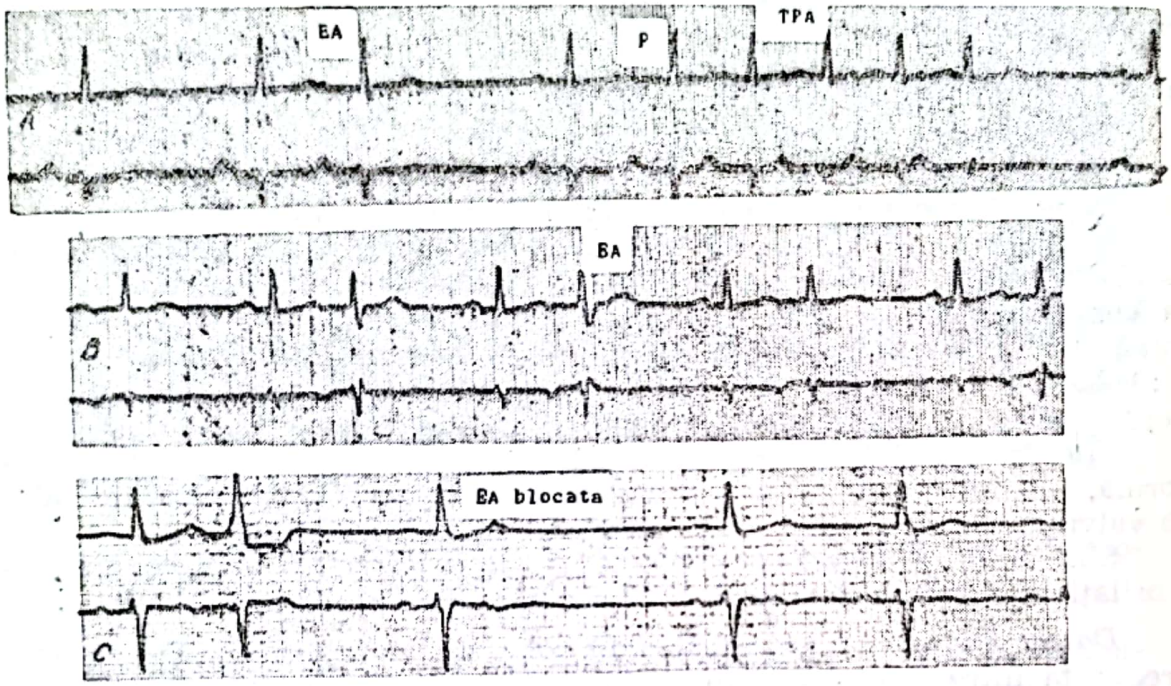

Fig. XVIII-23. — Extrasistole atriale:
A. Extrasistolă atrială, episod de tahicardie paroxistică atrială cu bloc AV grad I progresiv; B. Extrasistole atriale cu aberație ventriculară; C. Extrasistolă atrială cu aberație și EA blocată.

Incidența este mai rară ca a fibrilației atriale și survine obișnuit la persoane cu afecțiuni cardiace, mai ales după 40 de ani.

Etiologie. Sub o formă paroxistică apare, rareori, la tineri, fără afecțiune cardiacă organică, dar cu factori favorizanți cafea, alcool, fumat și stări de stres. Mai obișnuit apare la persoane cu boli organice: cardiopatie ischemică cronică, infarct miocardic acut (2—5%), hipertensiune arterială, valvulopatii (din care stenoza mitrală ocupă un loc preponderent, cardiomiopatii, boli congenitale cardiace, cord pulmonar cronic, intervenții pe cord, embolii pulmonare, pericardite, hipertiroidism, alcoolism și mai rar după medicamente (digitală, chinidină sau procainamidă).

Dilatația atrială prin stenoza mitrală sau insuficiența mitrală favorizează apariția și menținerea *flutter*-ului atrial.

~~Dilatația atrială prin stenoza mitrală sau insuficiența mitrală favorizează și apariția și menținerea *flutter*-ului atrial.~~

Mecanismele electrofiziologice ce stau la baza *flutter*-ului atrial pot fi multiple: mișcarea circulară a unui impuls, reintrarea unui impuls pe căi multiple, un focar ectopic sau focare multiple.

Scanned with OKEN Scanner

Inițial tulburarea este declanșată de o bătaie prematură, dar menținerea aritmiei are loc prin unul din mecanismele enunțate. Obișnuit are loc un bloc AV la nivelul joncțiunii AV cu un blocaj 2 : 1, 3 : 1, 4 : 1, alternare 2 : 1 cu 4 : 1 sau 3 : 2 (bloc la nivel AV 2 : 1 și la N-H perioade Wenckbach). Compresiunea la nivelul sinusului carotidian rărește în trepte frecvența ventriculară cu revenire la frecvența inițială după încetarea compresiunii. Frecvența înaltă ventriculară, contracțiile slabe atriale influențează hemodinamica, cu apariția sau agravarea anginei pectorale și a insuficienței stîngi.

Flutter-ul atrial se menține rar sub o formă cronică, deseori însă trece spontan sau la tratament, în ritm sinusal sau în fibrilație atrială.

Tablou clinic. Manifestările sînt variate sub formă de palpitații, anxietate, slăbiciune, lipotimii, dispnee, cianoză, sincope.

Datele fizice notate la examenul clinic sînt: ritm adesea regulat 150/min cu variații între 125—175/min, dar uneori neregulat; unde „a" rapide la venele jugulare, rărire bruscă a ritmului sau o pauză prelungită la compresiunea sinusului carotidian cu revenirea imediată a ritmului după încetarea compresiunii, aspect de bigeminism (alternare de bloc 4 : 1/2 : 1), deficit al pulsului, accelerarea bruscă a ritmului la efort, perceperea uneori a zgomotelor atriale și unui galop ventricular.

Flutter-ul atrial cu alură ventriculară rapidă favorizează angina pectorală, edemul pulmonar acut și insuficiența cardiacă congestivă, mai ales la valvulari, în cardiopatia ischemică sau în cardiomiopatii.

Sînt descrise următoarele forme clinice: paroxistică, cronică, *flutter*-fibrilație sau forma impură și *flutter*-ul atrial în sindromul WPW.

Datele ECG ale *flutter*-ului atrial sînt: a. Prezența undelor „F" cu o frecvență între 250—350/min, cu aspect de dinți de fierăstrău, continuu, fără interval isoelectric adesea cu o componență pozitivă și una negativă (Ta) mai clară în D II, D III, VF. Frecvența ventriculară obișnuit este de 150/min. Frecvența atrială se poate reduce spre 200/min, la chinidină, procainamidă sau disopiramidă, cu posibilitatea apariției unei conduceri AV 1 : 1 și frecvență ventriculară înaltă.

b. Compresiunea sinusului carotidian crește blocul AV și undele F devin vizibile.

c. Complexul QRS este îngust, uneori este larg prin aberație sau bloc de ramură preexistent.

d. *Flutter*-ul cu conducere 1 : 1 poate apare la copii, la cei cu hipertirodism, sindrom WPW și în cazul răririi frecvenței atriale prin chinidină.

e. Derivațiile speciale (esofagiene pentru atriul drept) exidențiază mai bine undele F.

f. *Flutter*-fibrilație sau *flutter*-ul impur prezintă o variație a formei undelor și o frecvență mai înaltă (fig. XVIII-24).

Diagnosticul diferențial electrocardiografic se va face cu fibrilația atrială, tahicardia paroxistică atrială cu bloc AV., tahicardie paroxistică ventriculară, flutter-ul ventricular și tahicardia sinusală.

Evoluția și prognosticul bolnavilor cu *flutter* atrial depind de durată, frecvența ventriculară, răspunsul la tratamentul aplicat, afecțiunile cardiovasculare și consecințele hemodinamice și clinice ale aritmiei.

Scanned with OKEN Scanner

Tratament. Există o tendință de a se aplica inițial cardioversia electrică cu stimuli mici de 25—50 w/s fără anestezie. Trecerea în ritm sinusal este frecventă (70%), dar uneori în fibrilație atrială (25—30%), în acest ultim caz repetarea unui stimul cu energie mai înaltă induce ritmul sinusal.

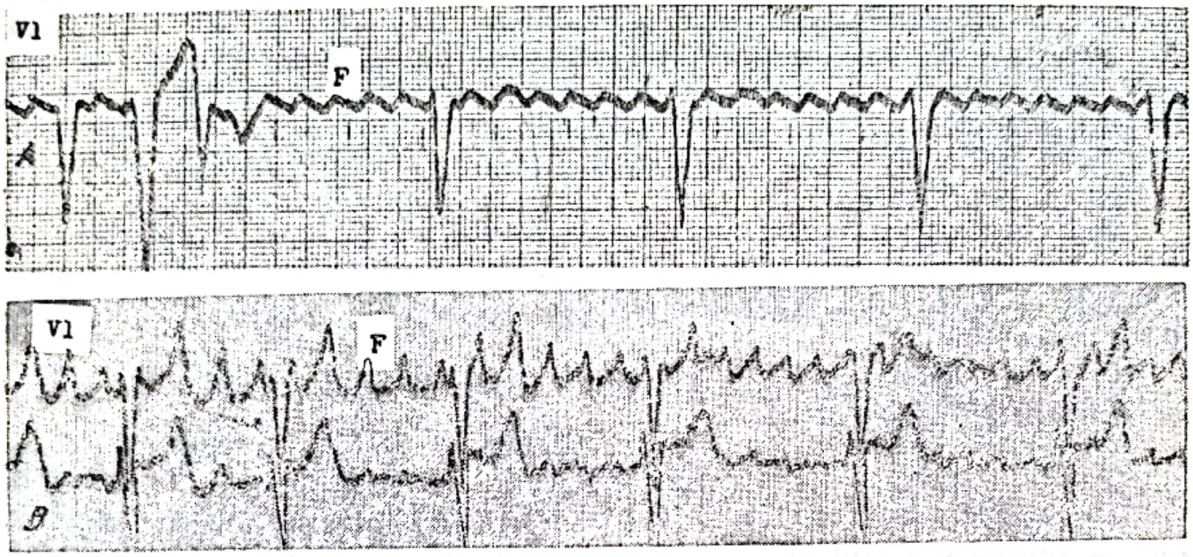

Fig. XVIII-24. — Flutter atrial:
A. *Flutter* atrial (unde F) cu bloc AV grad III, stimuli fără răspuns, dar cu o captură ventriculară în faza supranormală; B. *Flutter* atrial impur.

În cazul contraindicației cardioversiei electrice, la bolnavii cu cardiomegalie, insuficiență cardiacă sau a insuccesului terapiei electrice, se va administra digitală (digoxin, deslanoside), care crește blocajul AV cu rărirea alurei ventriculare care va schimba aritmia în fibrilație atrială sau în ritm sinusal. Deoarece la unele cazuri rărirea frecvenței ventriculare se realizează cu dificultate și cu doze mari de digitală, uneori cu fenomene de toxicitate, este utilă asocierea de propranolol i.v. 0,5—1 mg cu repetare sau verapamil 5 mg i.v. cu repetare. Aceste preparate se pot administra oral, cînd nu este o situație de urgență. La bolnavii cu *flutter* atrial recent și cu o funcție cardiacă bună se poate administra inițial verapamil i.v. 5—10 mg; continuat cu o perfuzie 5 mcg/kg/min ce va duce la rărirea frecvenței ventriculare sau trecerea în ritm sinusal.

După rărirea frecvenței ventriculare cu digitală, se poate realiza o conversie în ritm sinusal cu chinidină dacă nu sînt contraindicații (cardiomegalie, insuficiență cardiacă, blocuri de ramură). O schemă eficace cu chinidină este următoarea: în prima zi, 0,30 gr×3 (la 2—3 ore), a II-a zi 0,30 gr×4, a 3—4—5 zi 0,30 gr×6. Deseori dacă la doze de chinidină de 1,50 gr pe zi nu s-a obținut rezultatul așteptat, se renunță la restabilirea ritmului sinusal prin acest drog.

Asocierea chinidinei cu propranololul sau cu verapamil poate îmbunătăți și rezultatele și cu doze mai mici. Dacă nu se realizează trecerea în ritm sinusal și ritmul ventricular este accelerat nu se va aplica șoc elec-

tric, ci se va administra propranolol i.v. sau o stimulare atrială cu frecvență înaltă. Procainamida și disopiramida sînt mai rar utilizate.

Stimularea atrială electrică cu ritm rapid poate transforma *flutter*-ul atrial în ritm sinusal sau în fibrilație atrială.

Această metodă se poate aplica dacă conversia electrică nu a avut efect, la cazurile ce au primit doze mari de digitală și după intervenții pe cord. S-a observat că *fluter*-ul atrial cu frecvență atrială mai lentă răspunde la stimularea atrială în comparație cu cel cu frecvență mai rapidă. Amiodarona, administrată parenteral sau oral, poate rări frecvența ventriculară și, mai rar, restabilește ritmul sinusal. Se poate asocia cu digitala o perioadă de 2—3 săptămîni, pentru a crește efectul de rărire a ritmului ventricular.

Prevenirea *flutter*-ului atrial se realizează cu digitală, izolat sau asociată, cu chinidină, verapamil sau propranolol; chinidina se poate administra la fel izolat (0,20 gr×3—4/zi) sau asociată cu propranolol, sau mai rar cu verapamil.

În prevenire s-a mai folosit izolat propranololul, verapamilul, disopiramida și amiodarona.

Asocierea *flutter*-ului atrial cu sindromul WPW creează pericolul morții subite prin apariția conducerii AV 1 : 1 și a trecerii în fibrilație ventriculară. În această situație conversia electrică este metoda de elecție, iar ca mijloace medicamentoase se acordă prioritate amiodaronei (i.v.), dar se pot folosi și chinidina, diospiramida, propafenona, ajmalina și procainamida. Prevenirea în continuare se va realiza cu una din aceste substanțe.

Fibrilația atrială. Este o tulburare de ritm atrial frecventă, caracterizată printr-o frecvență atrială de 350—600/min, iar cea ventriculară de 50—160/min, datorită unui bloc AV fiziologic. Între fibrilația atrială și *flutter*-ul atrial este o relație strînsă, sub aspectul mecanismului, cauzelor și al metodelor terapeutice. Spontan și la tratament *flutter*-ul poate trece în fibrilație și uneori invers. Digitala favorizează trecerea *flutter*-ului în fibrilație, în timp ce chinidina trecerea fibrilației în *flutter*. Fibrilația atrială se manifestă sub formă paroxistică și sub una cronică, deseori la persoane cu afecțiuni cardiovasculare.

Etiologie. Fibrilația este o aritmie comună la persoanele adulte, cu o incidență de peste zece ori mai crescută decît a *flutter*-ului atrial. Poate apare la aproximativ 5% la persoane aparent sănătoase. Dintre afecțiunile, care frecvent determină sau favorizează fibrilația atrială, notăm: bolile valvulare, mai ales stenoza mitrală, hipertensiunea arterială, cardiopatia ischemică și în cadrul acesteia infarctul miocardic acut (7—15%), pericardita acută și cronică, adesea forma constrictivă, sindromul sinusului suferind, trombozele și mixomul atrial, cardiomiopatiile, defectul de sept atrial, emboliile și afecțiunile pulmonare, hipertiroidismul și insuficiența ventriculară stîngă sau congestivă, care, adesea, la rîndul ei, este și agravată.

Important este să se identifice factorii favorizanți, ce acționează izolat sau în cadrul unei afecțiuni cardiopulmonare, precum și efortul fizic excesiv, alcoolul, fumatul, stările febrile, unele medicamente (tiroxina, substanțe simpatomimetice), cafeaua și altele.

Scanned with OKEN Scanner

Patogenie. Mecanismele apariției fibrilației atriale nu sînt complet elucidate. Aritmia este inițiată de un impuls ectopic, unic sau multiplu, ce se menține ca o aritmie cu focare multiple și cu frecvență înaltă sau sub forma unei aritmii prin mișcări circulare variate ale impulsului sau cu multiple reintrări ce depind de prelungirea perioadei refractare în unele zone și viteza inegală a impulsului. În menținerea fibrilației sau a *flutter*-ului atrial mecanismul reintrării este mai frecvent prezent.

La apariția și menținerea fibrilației atriale contribuie creșterea tonusului vagal, zone atriale cu perioade refractare efective inegale, dilatația sau hipertrofia atrială, insuficiența cardiacă, tulburările electrolitice, precum și alți factori mai puțin precizați.

Tulburările fiziopatologice legate de fibrilația atrială sînt variate și se pot sintetiza în: pierderea funcției de pompă a atriilor prin absența contracțiilor eficiente; frecvența neregulată și adesea rapidă a ventriculilor; apariția unor tulburări hemodinamice prin asocierea aritmiei cu afecțiunea cardiovasculară, ce duc la variate tulburări clinice: insuficiență ventriculară stîngă sau congestivă, hipotensiune arterială, șoc cardiogen, angină pectorală, tulburări circulatorii cerebrale; embolii obișnuit sistemice, dar și pulmonare, mai frecvent în forma cronică; moartea subită prin fibrilație ventriculară, posibilă la asocierea fibrilației atriale cu sindrom WPW.

Tablou clinic. Un număr redus de cazuri de fibrilație atrială sînt asimptomatice și acestea sînt adesea sub o formă paroxistică și în absența unor afecțiuni cardiace semnificative sau în caz de fibrilație atrială cronică la vîrstnici, cu ritm ventricular relativ rar. Majoritatea pacienților cu tulburări ce depind de: frecvența ventriculară, durata aritmiei, prezența insuficienței cardiace, severitatea afecțiunii cardiace asociate, modificările hemodinamice și apariția emboliilor.

Simptomele pot fi ușoare: palpitații, slăbiciune, neliniște, senzații de greutate și înțepături precordiale, sau mai severe: dispnee, crize anginoase, sincope și fenomene de insuficiență ventriculară stîngă.

Examenul clinic oferă date utile stabilirii diagnosticului, a gradului afectării funcției cardiace și eventuala prezență a bolii cauzale. Se notează ritmul neregulat al inimii, un deficit al pulsului, variația în intensitatea zgomotului I, absența undelor „a" la jugulare, variația T.A. maxime și uneori cardiomegalia. La un ritm lent sau rapid ventricular neregularitatea uneori nu este observată.

O regularizare a ritmului la un bolnav cu fibrilație atrială poate fi determinată de trecerea în ritm sinusal, în *flutter* atrial sau asocierea unei tahicardii joncționale sau ventriculare. În această situație un examen ECG este deosebit de util.

Diagnosticul diferențial clinic se face în fibrilația atrială, cu *flutter*-ul atrial, tahicardia atrială haotică, extrasistole atriale sau ventriculare frecvente, aritmia sinusală și blocul AV gr. II tip. I.

Examenul clinic evidențiază și prezența complicațiilor, în special emboliile și insuficiența cardiacă.

Examenul electrocardiografic precizează diagnosticul fibrilației atriale prin următoarele criterii: a. Absența undelor „P" și prezența undelor „f" cu o frecvență de 350—600/min, neregulate și o morfologie variată. Un-

Scanned with OKEN Scanner

dele „f“ se observă mai bine în D II, D III, V_1. Undele „f“ pot fi mai mari și au o frecvență mai redusă, sau sînt foarte mici și cu o frecvență mai înaltă (fig. XVIII-25).

b. Ritmul ventricular este neregulat și variază între 50—160/min. Mai rar, în caz de hipertiroidism, la copii, feocromocitom și în sindromul

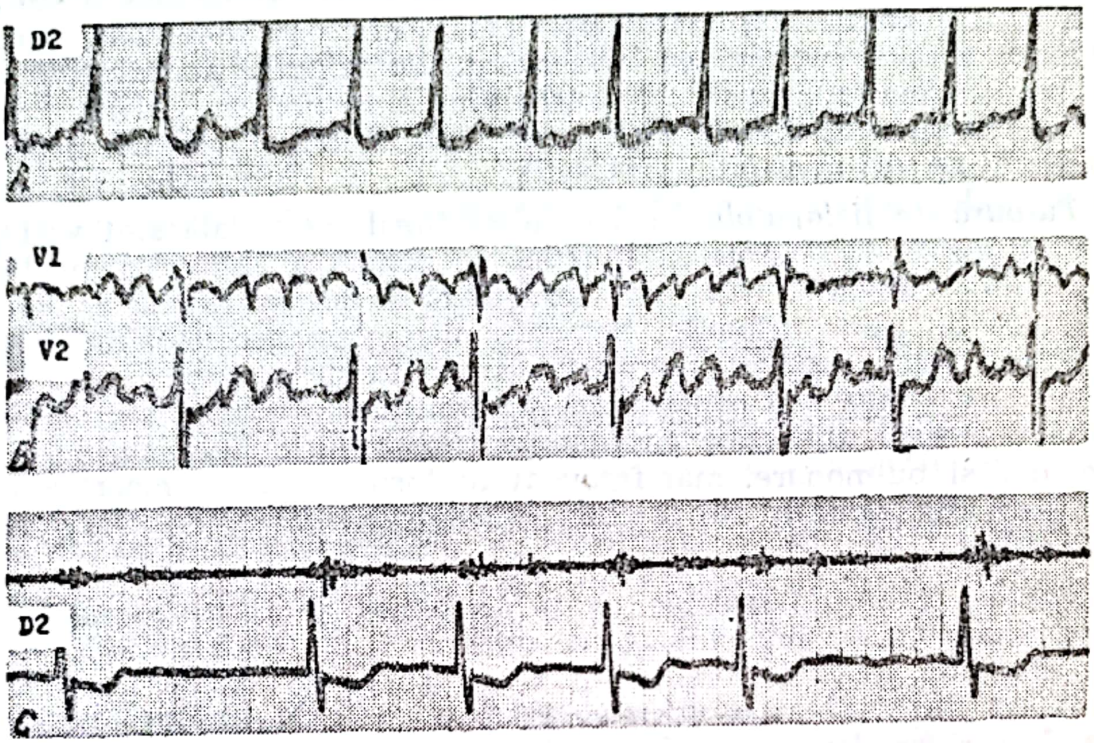

Fig. XVIII-25. — Fibrilație atrială:
A. Fibrilația atrială cu ritm ventricular rapid; B. Fibrilație atrială cu unde f mari; C. Fibrilație atrială cu ritm ventricular lent și fono.

de preexcitație, ritmul ventricular poate fi foarte rapid. Neregularitatea ritmului ventricular este explicată prin ritmul rapid atrial, cu prezența de conduceri ascunse de unor impulse în zona AV ce nu ajung la ventriculi.

c. Conduceri aberante ventriculare în fibrilația atrială pot apare în condițiile unui ritm ventricular rapid, datorită perioadelor refractare efective variabile. Ciclul RR mai lung este urmat de o perioadă refractară mai prelungită mai mult pe ramura dreaptă (fenomen Ashman).

Astfel apar complexe QRS mai largi al secvenței RR mai scurte după intervale RR anterioare mai lungi, deseori cu imagine de bloc de ramură dreaptă și cu aspect trifazic, SR, iar forțele inițiale ale complexelor QRS sînt normale. Diagnosticul diferențial al aberațiilor ventriculare în fibrilația atrială se face cu extrasistolele și episoadele de tahicardie ventriculară (fig. XVIII-26).

Un ritm ventricular peste 200/min, neregulat, cu complexe QRS largi episodic, ridică suspiciunea unui sindrom WPW și se poate confunda cu episoade de tahicardie ventriculară sau *flutter* ventricular (fig. XVIII-27).

Fibrilația atrială se poate asocia cu un bloc de ramură, cu blocul AV de gradul II și III, cu tahicardia joncțională sau ventriculară.

Scanned with OKEN Scanner

Evoluția și prognosticul la bolnavii cu fibrilație atrială depind de durata aritmiei, afecțiunea cardiacă, complicații și eficiența tratamentului.

Mortalitatea este mai crescută la forma cronică, la valvulopatii cu stenoză mitrală sau stenoză aortică, sindrom WPW, infarctul miocardic,

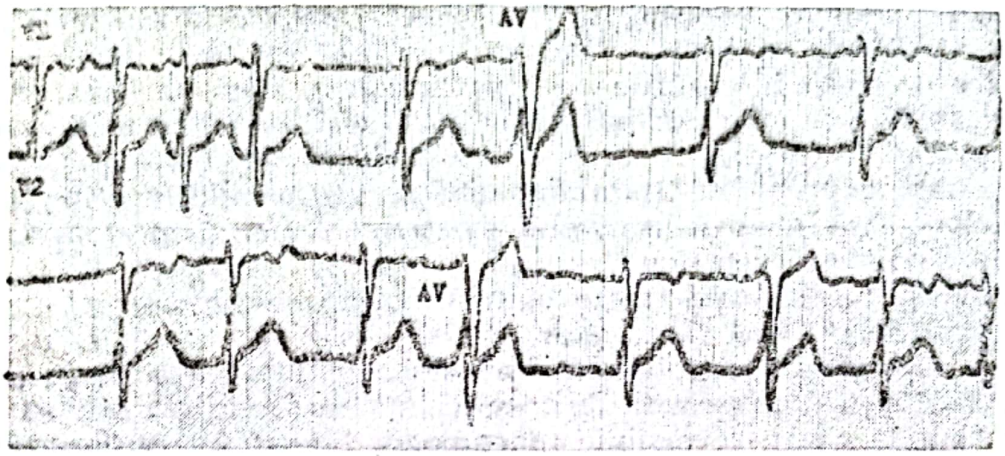

Fig. XVIII-26. — Fibrilație atrială cu aberație ventriculară (AV).

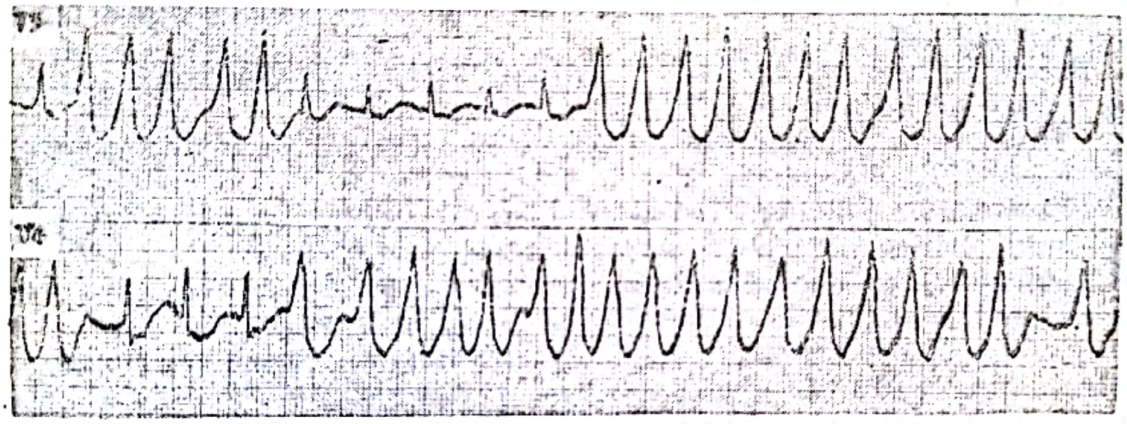

Fig. XVIII-27. — Fibrilație atrială repetitivă, sindrom WPW, complexe largi, cu frecvență rapidă prin conduceri pe calea accesorie.

embolii cerebrale și insuficiența cardiacă. Ritmul ventricular rapid se menține în hipertiroidism, cardiopatia ischemică, embolia pulmonară și reumatismul articular acut.

Complicațiile cele mai frecvente sînt: insuficiența cardiacă, emboliile sistemice (30%) și pulmonare și moartea subită.

Tratamentul fibrilației atriale are în vedere următoarele obiective: controlul ritmului ventricular rapid, restabilirea ritmului sinusal, prevenirea fibrilației atriale recurente, prevenirea și controlul emboliilor.

Alegerea metodelor terapeutice în atingerea unui obiectiv va fi individualizată în funcție de: frecvența ventriculară, durata fibrilației, afecțiunea cardiacă, starea clinică și tulburările hemodinamice.

Tratamentul de rărire a ritmului ventricular rapid la bolnavi, mai ales la cei cu afecțiuni cardiace și insuficiență ventriculară stîngă sau in-

Scanned with OKEN Scanner

suficiență cardiacă congestivă, se realizează cu digitală. Calea, dozele și ritmul administrării digitalei (digoxin, lanatosid) depind de starea clinică a bolnavului. Deseori se administrează Digoxin i.v. 0,5 mg cu repetarea de 0,2 mg la 3—4 ore. Se urmărește atingerea unui ritm ventricular de 60—80/min în repaus, iar la ușor efort 90—110/min. Pentru realizarea unei răriri mai rapide a ritmului ventricular, dacă nu sînt contraindicații, se asociază propranolol 1—3 mg i.v. sau oral 10 mg×4—6 sau un alt beta-blocant. Asocierea este utilă cînd se apreciază existența unei activități simpatice crescute în cazurile cu hipertiroidism, stări de stres, stări febrile, postoperator și feocromocitom. Cu același scop este utilă asocierea de Verapamil 5—10 mg i.v. la 4—6 ore sau oral 80—120 mg de 2—3 ori pe zi. Ambele preparate (propranololul și verapamilul) prelungesc perioada refractară efectivă la nivelul joncțiunii AV și, prin aceasta, răresc stimulii ce ajung la ventriculi.

Amiodarona, în asociere cu digitala pentru o perioadă mai scurtă de timp, poate rări ritmul ventricular.

Sub tratamentul cu digitală fibrilația atrială poate trece în ritm sinusal, dacă a fost favorizată de insuficiența cardiacă sau a avut un caracter acut la cauze reversibile (pneumonii, infarct miocardic acut, embolie pulmonară, pericardită acută, consum de alcool).

La bolnavii cu atriul stîng mare, cardiomegalie, insuficiență cardiacă, dacă sub digitală persistă fibrilația atrială se va menține tratamentul cronic cu digitală.

Pacienții, mai ales cei în vîrstă, cu fibrilație și frecvență ventriculară redusă nu au nevoie de tratament antiaritmic.

Conversia în ritm sinusal a fibrilației atriale are loc prin cardioversie electrică și cardioversie chimică.

Cardioversia electrică se aplică la două categorii de bolnavi: la cei cu situații critice clinice și hemodinamice, deseori la bolnavii cu hipertensiune arterială, stenoză mitrală, stenoză aortică, infarct miocardic acut, sindrom WPW și la bolnavii cu fibrilație atrială cronică.

La bolnavii în stare critică se aplică imediat, un șoc sincronizat, repetat la nevoie, cu 100—200—400 w/s. Anterior conversiei electrice la cei cu fibrilație atrială cronică se va aplica un tratament anticoagulant *per os* de tip cumarinic (de ex. acenocumarol) în medie 14 zile ce se va continua după restabilirea ritmului sinusal încă 7 zile. Se va opri digitala cu 1—2 zile înainte de conversie electrică și se va administra 100 mg lidocaină i.v. înainte de șoc. Dacă nu a primit digitală, se va administra cu 2 ore înainte chinidină 0,30—0,40 g sau propranolol 40—60 mg. Restabilirea ritmului sinusal ameliorează tabloul clinic. La unele cazuri cu atriul stîng peste 45 mm (determinat ecografic) sau cardiomegalie, fibrilația deseori revine în lunile următoare. La un număr redus de cazuri la revenirea în ritm sinusal apar embolii sistemice (3%), aritmii ventriculare și edem pulmonar.

Cardioversia chimică se aplică la bolnavii cu o stare clinică mai stabilă, în fibrilația atrială recentă sau cronică, utilizîndu-se chinidina izolat sau asociată cu propranolol sau verapamil. Este necesar ca ritmul ventricular să fie rărit în prealabil cu digoxin. O schemă utilă pentru cardioversia chimică este: chinidina administrată în prima zi la 6 ore 200 mg, a doua zi 300 mg și a treia zi 400 mg, sau 5 doze la 2 ore de 200 mg în prima zi, 300 mg a doua zi, și 400 mg a treia zi.

Scanned with OKEN Scanner

Conversia chimică se poate încerca şi cu procainamidă, difenilhidantoină, disopiramidă sau amiodaronă, dar rezultatele sînt mai slabe. Rezultatele conversiei chimice depind de boala de bază, durata fibrilaţiei şi dimensiunile atriului stîng. Comparînd cele două metode, electrică şi chimică, cea electrică este mai eficientă (90%), tulburările de ritm sînt mai frecvente la chinidină, iar riscul emboliilor este egal.

Fibrilaţia atrială poate dispare prin tratamentul cauzal al bolilor acute. În cazul menţinerii şi după controlul bolii se poate trata prin cardioversie.

Bolnavii cu boala nodului sinusal este mai bine să rămînă în fibrilaţie atrială, cardioversia fiind periculoasă.

Fibrilaţia atrială la pacienţii cu sindrom WPW nu va fi tratată cu digitală, propranolol sau verapamil, deoarece ele blochează calea atrioventriculară, favorizînd conduceri frecvente pe calea anormală. Majoritatea cazurilor letale comunicate cu fibrilaţie atrială în WPW fuseseră tratate cu digitală. La aceşti bolnavi este utilă amiodarona, chinidina, procainamida, disopiramida, ajmalina şi lidocaina. Conversia electrică este o metodă rapidă şi eficientă de tratament în fibrilaţia atrială la bolnavii cu sindrom WPW.

Fibrilaţia atrială cu ritm ventricular lent în caz de sincope, insuficienţă cardiacă, crize anginoase, beneficiază de aplicarea unui *pacemaker demand* cronic.

Prevenirea recurenţei fibrilaţiei atriale este necesară atunci cînd se reperă episoade şi cînd cauza aritmiei persistă.

Dacă ritmul sinusal s-a restabilit cu digitală, deseori la cei cu insuficienţă cardiacă, aceasta se va administra în continuare singură sau asociată cu verapamil, propranolol sau chinidină, cu precauţiile impuse de aceste asocieri. Prevenirea poate fi realizată şi cu chinidină (0,20 gr× 3—4/zi), propranolol (20 mg×3—4/zi), disopiramidă (100—150 mg×3/zi), amiodaronă (200—400 mg/zi), procainamidă (500 mg×4—6/zi). Se mai pot asocia propranololul cu chinidina sau procainamida, amiodarona se poate asocia 1—3 luni cu digoxină, verapamil sau un beta-blocant, iar chinidina cu verapamil.

În caz de embolii repetate se poate aplica un tratament anticoagulant prelungit.

Tratamentul medical al bolii de bază trebuie continuat dacă nu se poate realiza un tratament chirurgical.

TAHICARDIILE SUPRAVENTRICULARE

Aceste tahiaritmii au în general debut şi sfîrşit brusc, frecvenţă de 120—220/min cu un sediu deasupra bifurcaţiei fasciculului His, iar mecanismul de apariţie este printr-un focar ectopic sau un circuit de reintrare.

Deoarece majoritatea acestor aritmii sînt printr-un circuit cu reintrare la nivel joncţional AV, folosirea termenului de tahicardie supraventriculară este justificată.

Scanned with OKEN Scanner

Incidența tahicardiilor supraventriculare este mult crescută față de cele ventriculare. Tahicardia supraventriculară este cea mai frecventă tulburare de ritm în sindromul WPW (40—80%).

Mecanismele de producere ale acestor tahicardii sînt: creșterea automatismului normal, apariția de automatism anormal, automatism declanșat și fenomenul de reintrare a impulsului. Elementul de debut îl constituie extrasistolele atriale și mai rar cele ventriculare.

Marea majoritate a tahicardiilor supraventriculare sînt prin mecanism de reintrare.

Formele electrofiziologice de tahicardii supraventriculare sînt sintetizate în tabelul XVIII-XIV.

Tabelul XVIII—XIV

Tahicardiile supraventriculare

A. Tahicardii prin automatism (ectopice)
   1. Tahicardie atrială paroxistică
      a. Tahicardia atrială cu și fără bloc
      b. Tahicardie atrială haotică
   2. Tahicardie joncțională AV paroxistică
B. Tahicardii supraventriculare prin reintrare
   1. Tahicardie sinoatrială prin reintrare
   2. Tahicardie intraatrială prin reintrare
   3. Tahicardie joncțională AV cu reintrare
      a. Forma lent-rapidă
      b. Forma rapid-lentă
   4. Tahicardia joncțională AV cu fascicul accesoriu ascuns
   5. Tahicardie cu reintrare în sindrom WPW (fascicul Kent)

Incidența formelor de tahicardii supraventriculare este mai bine cunoscută în prezent, formele prin reintrare constituind marea majoritate (tabelul XVIII-XV).

Tabelul XVIII—XV

Incidența tahicardiilor supraventriculare
(după Josephson)

Tahicardie AV nodală prin reintrare	58%
Tahicardie AV prin reintrare tip *by-pass* ascuns	30%
Tahicardie sinoatrială prin reintrare	4%
Tahicardia intraatrială cu reintrare	4%
Tahicardia supraventriculară prin automatism	4%

Etiopatogenia este condiționată de variați factori. Tahicardiile supraventriculare apar frecvent la persoane normale, fără afecțiuni cardiace demonstrabile. La bolnavii cu următoarele afecțiuni există o incidență mai crescută a tahicardiilor supraventriculare: valvulopatii, cardiopatia ischemică și, în primul rînd, infarctul miocardic acut (4—20%), hipertensiune arterială, cardiomiopatii primare și secundare, prolapsul valvei mitrale, sindrom WPW, sindrom LGL, hipertiroidism și altele. Digitala este un factor etiologic important, generînd adesea tahicardia atrială cu bloc AV.

Tahicardia supraventriculară apare în evoluția afecțiunilor cardiace, dar survine și la persoane normale.

Tulburările fiziopatologice produse pot fi uneori minime sau absente, dar deseori în contextul afecțiunilor cauzale apare angina pectorală, ede-

Scanned with OKEN Scanner

mul pulmonar, agravarea insuficienței cardiace congestive și mai rar starea de șoc.

Tabloul clinic. Debutul și sfîrșitul acestor tahicardii este brusc. Simptomele sînt legate de tulburările de ritm, dar și de afecțiunea cardiacă: palpitații, dureri toracice, stare de anxietate, dispnee, lipotomii și poliurie în timpul sau la sfîrșitul tahicardiei.

Examenul clinic evidențiază un ritm rapid regulat la o frecvență între 140—220/min, uneori galop presistolic, unde „a" venoase la jugulare, modificări ale zgomotelor, clivări și variații de intensitate la blocuri de ramură sau blocuri AV. Poate apărea un puls alternant și scăderea tensiunii arteriale. La bolnavi cu cardiopatii organice, un acces prelungit de tahicardie cu frecvență mare poate duce la angină pectorală sau decompensare cardiacă.

Compresiunea sinusului carotidian poate opri o tahicardie supraventriculară prin mecanism de reintrare, sau produce bloc AV la o tahicardie supraventriculară produsă de digitală.

Diagnosticul electrocardiografic al tahicardiilor supraventriculare se bazează pe următoarele caracteristici generale:

a. Ritm 140—220/min, regulat în tahicardiile prin reintrare. Tahicardiile prin automatism au o creștere gradată la început și o scădere la fel gradată la sfîrșit.

b. Unde „P" cu morfologie diferită de cea a undelor „P" ale ritmului de bază. Undele „P" se pot situa înainte, în complexul QRS (nu se văd) sau după. Relația P′—QRS sau QRS—P′ este obișnuit fixă (fig. XVIII-28).

c. Complexul QRS are o durată de <0,10 s. La ritmuri rapide complexele QRS se pot lărgi prin aberație ventriculară, dar pot fi largi și prin blocuri de ramură preexistente.

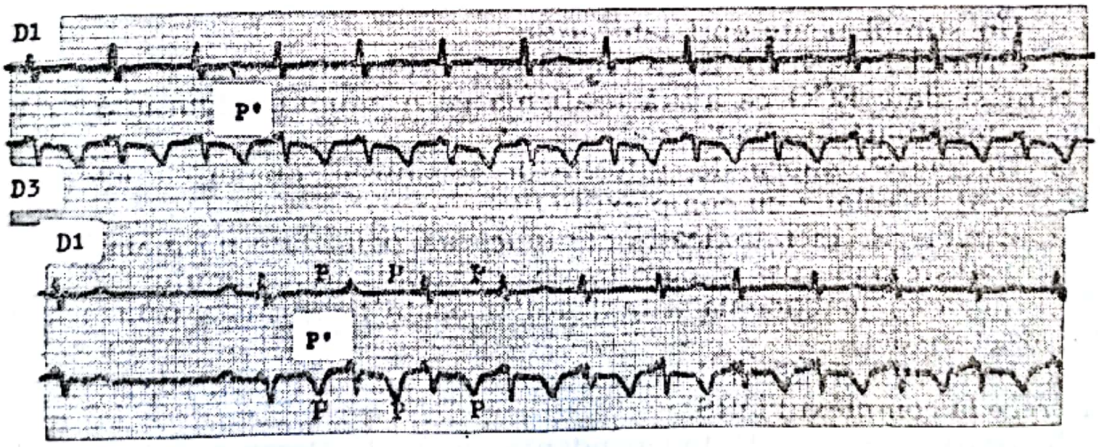

Fig. XVIII-28. — Tahicardie paroxistică atrială, p′ negativ în D3.

d. Manevrele vagale pot opri tahicardiile supraventriculare, mai ales cele prin reintrare.

Sînt unele caracteristici ECG ce permit diferențierea formelor de tahicardii supraventriculare și pot contribui astfel la un diagnostic mai exact și la o terapie mai diferențiată (tabelul XVIII-XVI).

Tabelul XVIII—XVI

Caracteristicile ECG ale tahicardiilor supraventriculare

Tipul tahicardiei	Polaritate unde P II, III, VF	Relație unde P cu complex QRS	Morfologia undei P' inițiale față P' următoare ale TPS	Începutul TPS
TPS neparoxistică, paroxistică atrială, ectopică (automatism)	+ / −	înainte	identic	accelerare
TPS reintrare nod SA	+	înainte	identic sau diferit	brusc
TPS cu reintrare în nod AV	−	în, după, înainte	diferit	brusc
Cale accesorie (Sindrom WPW sau WPW ascuns)	+ / −	după	diferit	brusc

Criteriile de diagnostic ECG pentru tahicardiile supraventriculare prin mecanism ectopic (automatism) sînt:

a. Fenomenul de încălzire a focarului ectopic, accelerarea ritmului la început;

b. Undele „P" identice la început și pe parcurs;

c. Un stimul prematur face să se reia tahicardia după pauză.

Criteriile ECG pentru tahicardiile paroxistice supraventriculare prin reintrare sînt:

a. Absența fenomenului de încălzire. Ritmul are aceeași frecvență;

b. Unda „P" inițială este diferită de undele „P" următoare (p' retrograde);

c. Un stimul poate opri tahicardia;

d. Primul interval P'R de regulă este prelungit.

Sînt și date ECG ce ajută a afirma cu o anumită siguranță că tahicardia este situată la nivel atrial:

a. Undele P' anormale, diferite de P sinusal, nu au caracter retrograd și sînt în relație cu complexul QRS.

b. Undele P' în intoxicația digitalică au polaritate normală, dar amplitudinea este mai mică și cu o ușoară variabilitate a ritmului.

Localizarea joncțională a tahicardiei poate fi afirmată prin următoarele caracteristici:

a. Începutul și sfîrșitul tahicardiei este cu „P'" retrograd, ce urmează sau precedă complexul QRS.

b. Activitatea atrială independentă, cu unde P sau fibrilație atrială.

c. Unde „P" retrograde strîns asociate cu complexul QRS (TP joncțională AV).

Sînt și situații cînd undele P nu se observă, fie că se suprapun pe unda T, sau sînt ascunse în complexul QRS avînd reintrare în nodul AV sau este o tahicardie ectopică atrială. În sindromul WPW, în cursul unui acces tahicardic stimulul circulă retrograd prin fasciculul accesoriu și ca urmare tabloul ECG al sindromului WPW dispare.

Scanned with OKEN Scanner

Diagnosticul diferențial al tahicardiilor supraventriculare de alte aritmii este necesar, prognosticul și tratamentul fiind diferit. Manevrele vagale ajută la diferențierea de *flutter*-ul atrial, fibrilația atrială și tahicardia sinusală. Compresiunea sinusului carotidian nu influențează tahicardia ventriculară, în timp ce poate opri tahicardia supraventriculară, prin acțiunea la nivelul căii lente AV, prin creșterea perioadei refractare.

Principii generale de tratament în tahicardiile paroxistice supraventriculare.

Cunoscînd mecanismul tahicardiei paroxistice supraventriculare, tratamentul poate fi selectiv (patogenic) și mai eficient. Primul obiectiv este întîrzierea conducerii AV în scopul scăderii frecvenței ventriculare, respectiv a conversiunii în ritm sinusal.

Manevrele vagale, blocanții de calciu (verapamil diltiazemul) digitala prelungesc perioada refractară afectivă a căii lente AV nodale, în timp ce chinidina, procainamida, disopiramida (agenți Clasa I) prelungesc perioada refractară a căii rapide AV nodale.

Tratamentul curativ al tahicardiei se începe cu o manevră vagală, compresiunea sinusului carotidian sau manevra Valsalva. Tahicardia sinusală nu răspunde la compresiunea sinusului carotidian care însă este eficientă în 40—50% din tahicardiile supraventriculare. Dacă aritmia nu răspunde, se administrează digoxina i.v. 0,25 mg, cu repetare la 2—4 ore și se comprimă din nou sinusul carotidian. Ca o alternativă a digitalei sau chiar inițial se administrează verapamil 5 mg i.v. (0,075 mg/kg corp) în 2 minute cu repetare de 2—3 ori. Răspunsul apare în 1—2 minute. Nu se va administra verapamil la cei ce au primit anterior beta-blocante, iar în caz de tulburări secundare se va administra gluconat de calciu. Diltiazemul se poate administra parenteral, mai ales dacă bolnavul este în insuficiență cardiacă, situație în care verapamilul este contraindicat.

În tahicardia joncțională medicamentele de elecție sînt verapamilul și digitala, primul fiind preferat la tineri, iar digitala la bolnavii mai vîrstnici cu manifestări de insuficiență cardiacă.

Propranololul se poate administra cu scop curativ 0,5—1 mg i.v. la 5 minute pînă la o doză totală de 5 mg.

Amiodarona i.v. este eficientă în special la tahicardia cu reintrare pe cale accesorie (WPW) cunoscută sau ascunsă. Tot în WPW sînt utile și antiaritmicele din clasa I a și I c (Ajmalin, Propafenonă, Flecainid) care blochează excitația circulară în fasciculul accesoriu. Blocarea medicamentoasă paralelă a nodului AV și a fasciculului accesoriu este primejdioasă.

În lipsa de răspuns la medicamente, sau în situații hemodinamice critice, se poate efectua cardioversia electrică cu șocuri de 25—50 w/s sincronizate sau aplicarea de stimuli țintiți.

În tahicardiile prin reintrare sau automatism se pot administra cu scop curativ sau profilactic antiaritmice din clasa I, chinidina, procainamida și disopiramida. În prevenirea recidivelor se indică digoxină, propranolol, verapamil și amiodarona. La cazuri refractare de tahicardii prin reintrare s-au aplicat *pacemakeri* programați, care opresc aritmia prin stimuli izolați sau depășire *(overdrive)* și prin intervenții chirurgicale ce secționează căi accesorii sau fasciculul His cu asocierea unui *pacemaker* ce stimulează ventriculul drept.

Scanned with OKEN Scanner

La bolnavii cu tahicardii ectopice repetitive sau prelungite trebuie acordată o mare atenție cauzelor bolii cardiace de bază și factorilor declanșanți. În general se administrează agenți din clasa I de antiaritmice, verapamil, propranolul, iar în cazuri de excepție se poate recurge la excizia focarelor ectopice sau secționare prin cateter cu șoc electric a fasciculului His.

FORME DE TAHICARDII SUPRAVENTRICULARE PRIN AUTOMATISM (ECTOPICE)

Mecanismele de producere a acestor aritmii sînt: creșterea automatismului normal, apariția de automatism anormal de tip postdepolarizare sau de declanșare. Sînt descrise două tipuri: neparoxistice cu o frecvență între 60—140 și paroxistice. Cauzele cele mai frecvente sînt cardiopatia ischemică, infarctul miocardic, toxicitatea digitalică, cordul pulmonar, alcoolul și infecțiile pulmonare.

1. **Tahicardia atrială prin automatism** (ectopică) este produsă de factorii etiologici menționați și în primul rînd de supradozajul digitalic. Caracteristicile electrocardiografice au fost indicate anterior. Tahicardia indusă de digitală poate fi fără sau cu bloc AV.

O atenție mare trebuie acordată factorilor etiologici: digitala, infarctul miocardic acut, hipokaliemia, hipoxia, infecțiile etc.

2. **Tahicardia atrială cu bloc AV** este în peste 75% din cazuri indusă de digitală. Frecvența atrială este între 150—200/min. Blocul AV asociat este de gradul II, tip I sau II. Uneori blocul este evidențiat de compresiunea sinusului carotidian. Undele P sînt mai mici, deformate, iar intervalul PR este prelungit cu variații. Ritmul prezintă o gradată accelerare inițială și o scădere gradată la terminarea tahicardiei (fig. XVIII-29).

Fig. XVIII-29. — Tahicardie paroxistică atrială cu bloc AV gr. II tip. I.

Sub acest aspect termenul de formă neparoxistică ar fi mai potrivit. Asocierea de extrasistole ventriculare este frecventă. Examenul clinic evidențiază o variație a frecvenței și a intensității zgomotului I la perioadele Wenkebach. Diagnosticul diferențial trebuie realizat cu *flutter*-ul atrial. Tratamentul se va adresa factorilor cauzali: se va opri digitala, se va corecta hipokaliemia și, eventual, se va administra difenilhidantoină sau lidocainã.

Tahicardiile cu bloc ce nu sînt induse de digitală pot fi tratate cu acest preparat, dar și cu chinidină, disopiramidă sau procainamidă.

Scanned with OKEN Scanner

3. **Tahicardia atrială multifocală (haotică)** este o variantă de tahicardie ectopică, cu o frecvență între 100—130/min, cu unde P ce au o morfologie variată cu peste 3 forme, cu intervale PR variante și variate grade de bloc AV. Uneori trece în fibrilație atrială. Apare mai des la bolnavi cu cord pulmonar, diabet zaharat, insuficiență cardiacă, tulburări metabolice și electrolitice, mai ales hipokaliemie.

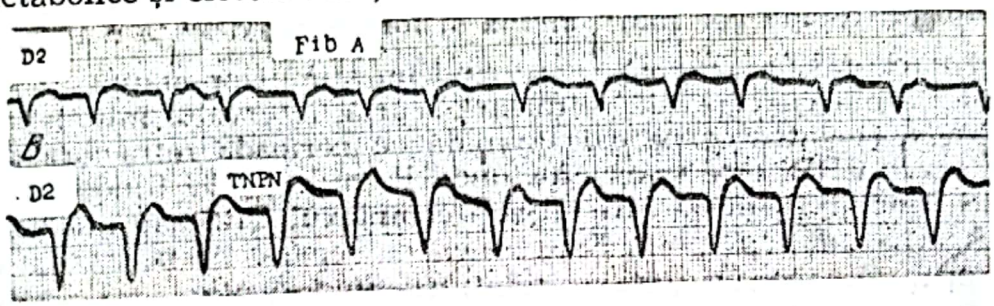

Fig. XVIII-30. — Fibrilație atrială cu tahicardie normală neparoxistică.

Se va acorda atenție tratamentului afecțiunilor cauzale și cu prudență se va folosi digitală sau verapamil.

4. **Tahicardia joncțională AV neparoxistică** este produsă prin creșterea automatismului în zone joncționale His și regiunea atrionodală. Frecvența acestei tahicardii este între 70—130/min, cu un început și sfîrșit gradat, iar complexele QRS sînt înguste. Va fi descrisă ulterior.

TAHICARDII SUPRAVENTRICULARE PRIN MECANISM DE REINTRARE

1. **Tahicardia prin reintrare în nodul sinusal** a fost descrisă recent, fiind mai rar întîlnită. Debutul este printr-o extrasistolă atrială sau o aritmie sinusală. Impulsul face o buclă în zona nodului sinusal sau în zona de tranziție sinoatrială cu repetarea scurtcircuitării. Unda P′ este asemănătoare cu unda P a ritmului sinusal.

Apare la persoane tinere, dar și în vîrstă, fără o boală cardiacă evidentă. Frecvența este între 90—150/min, cu început și sfîrșit brusc. Se poate asocia uneori și o tulburare de conducere în zona AV prin digitală, beta-blocante și verapamil.

2. **Tahicardia prin reintrare intraatrială** debutează printr-o extrasistolă atrială. Sediul este la nivel atrial și uneori fasciculul Bachman printr-o disociație longitudinală, este o cale a reintrării. Frecvența este peste 200/min. Manevrele vagale deseori nu opresc tahicardia, dar pot induce bloc AV. Oprirea poate fi bruscă, gradată și uneori cicluri lungi alternează cu cicluri scurte.

La examenul ECG unda „P“ este diferită de unda „P“ sinusală, intervalul PR este în raport cu ritmul. Stimuli izolați pot opri tahicardia. Aceleași metode terapeutice se folosesc ca la celelalte tahicardii prin reintrare supraventriculară.

3. **Tahicardia joncțională AV cu reintrare.** Nodul AV prezintă o disociație longitudinală cu două căi paralele cu proprietăți electrofiziolo-

Scanned with OKEN Scanner

gice diferite; o cale lentă cu celule tip calciu sau alfa, cu conducere lentă și perioadă refractară efectivă scurtă și o cale rapidă sau beta, cu celule tip sodiu, cu conducere rapidă și perioadă refractară efectivă prelungită. Prezența acestor căi a fost demonstrată experimental. Începutul tahicardiei este realizat de o extrasistolă atrială și mai rar ventriculară. În funcție de calea antegradă și retrogradă, tahicardiile joncționale se devid în forma lent-rapidă cea mai comună și forma rapid-lentă mai rară.

a. *Tahicardia lent-rapidă* apare cînd un stimul prematur atrial folosește calea lentă cu perioadă refractară scurtă, intervalul inițial P'R este prelungit, și se întoarce pe calea rapidă cu perioada refractară prelungită, intervalul RP' este scurt, sau unda P' nu se vede fiind în complexul QRS. Undele P' următoare sînt în complexul QRS sau imediat după QRS, negative în II, III, VF. Este dificil de separat de tahicardia cu reintrare prin cale accesorie, sensul reintrării fiind identic.

b. *Forma rapid-lentă* este mai rar întîlnită. Impulsul atrial merge anterograd pe o cale rapidă și se întoarce pe o cale lentă. Intervalul RP' este prelungit și se observă P' negative ce precedă complexele QRS în D II, D III, VF (AV/VA) 0,75) față de raportul supraunitar în tahicardia lent-rapidă. Există o tendință de permanentizare, de „tahicardie continuă" mai rezistentă la tratament.

Caracteristicile ECG ale tahicardiei joncționale AV cu reintrare sînt: complex QRS îngust, început și sfîrșit brusc, frecvența 150—250/min, ritm regulat cu pauză la sfîrșitul uneori cu bradicardie sinusală, iar undele „P" de tip retrograd sînt în complexul QRS sau imediat după. Compresiunea sinusului carotidian poate opri tahicardia sau să producă o rărire. Frecvent apare la persoane normale. Simptomele sînt mai severe în prezența unei afecțiuni cardiace, putînd apărea palpitații, anxietate, angină, lipotimii, sincope și rar stare de șoc. Prognosticul este favorabil în absența afecțiunilor cardiace.

Tratamentul crizei se realizează cu manevre vagale și la lipsă de răspuns cu unul din următoarele medicamente: verapamil, digoxină, propranolol (scad conducerea pe calea lentă anterogradă), chinidină, procainamidă, disopiramidă (scad conducerea pe calea rapidă).

Șocul electric cu intensitate joasă 10—50 W/s sau stimulii țintiți pot opri ușor tahicardia. Prevenirea poate fi realizată cu digoxină, verapamil, chinidină, propranolol și amiodaronă. Asocierea de medicamente poate fi folosită la nevoie.

4. **Tahicardia joncțională AV cu fascicul accesoriu** poate fi inițiată prin extrasistole atriale sau ventriculare, favorizată de o întîrziere critică în regiunea AV cu reintrare retrogradă a impulsului printr-un fascicul accesoriu, cu apariția unei unde „P'", retrograde după complexul QRS cu RP' scurt. Calea accesorie conduce numai ventriculo-atrial și aspectul de WPW nu este prezent pe traseele ECG (fig. XVIII-31). Frecvența tahicardiei este înaltă 200/min. Această formă de tahicardie este frecventă. Tabloul clinic este asemănător tahicardiei joncționale AV cu reintrare.

Tratamentul va fi cu manevre vagale, chinidină, procainamidă, disopiramidă, ajmalină, propranolul, propafenonă sau amiodaronă. Conversia electrică sau aplicarea de stimuli țintiți opresc tahicardia.

Scanned with OKEN Scanner

5. **Tahicardia prin reintrare în sindromul WPW,** în care fenomenul de reintrare are loc pe calea AV și pe calea accesorie. Conducerea impulsului pe calea accesorie este mai rapidă, dar perioada refractară a acestei căi este mai prelungită. Impulsul unei bătăi premature mai frecvent merge anterograd pe calea AV și se reîntoarce pe calea accesorie, complexele QRS fiind înguste, iar unda P este retrogradă după QRS. Atunci

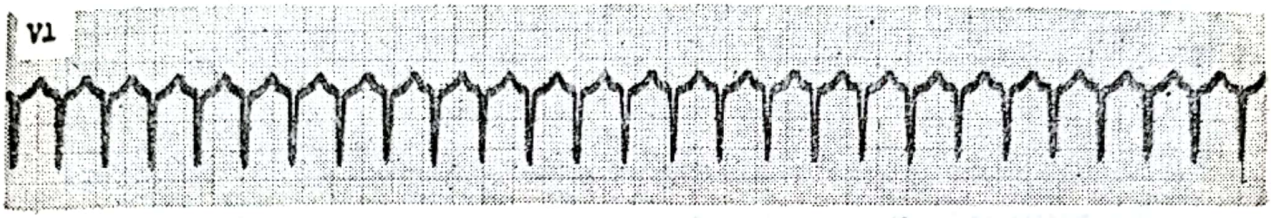

Fig. XVIII-31. — Tahicardie supraventriculară paroxistică cu reintrare prin conducere accesorie ascunsă.

cînd calea accesorie conduce rapid și are o perioadă refractară scurtă, impulsul anterograd merge de la atriu la ventriculi pe calea accesorie și se reîntoarce pe calea AV. În acest caz complexele QRS vor fi largi, iar undele vor fi retrograde după complexele QRS. Tratamentul crizei, dar și prevenirea ei, se pot realiza cu chinidină, procainamidă, propranolol, amiodaronă, propafenonă, iar la cazurile cu QRS îngust și cu digitală. Șocul electric și stimulii electrici țintiți sînt eficienți. La cazuri rebele se poate discuta tratamentul chirurgical de secționare a căilor accesorii.

TULBURĂRI DE RITM JONCȚIONAL AV

La nivelul joncțiunei AV apar variate tulburări de ritm, cum sînt bătăi joncționale scăpate, ritm joncțional pasiv, extrasistole joncționale, tahicardie neproxistică joncțională, disociația atrioventriculară.

1. **Bătăile joncționale AV scăpate și ritmul joncțional pasiv.** Regiunea nodală AV funcționează ca un centru de automatism latent, care se poate manifesta în condițiile reducerii activității nodului sinusal, a blocării impulsurilor sinusale și după extrasistole. Bătăile joncționale scăpate pot fi izolate și în succesiune. Frecvența este în jur de 35—60/min. Cînd sînt peste 6 bătăi în șir atunci se apreciază că există un ritm joncțional pasiv. Există o tendință de ușoară accelerare a ritmului pasiv. Cînd frecvența depășește 60/min aritmia este interpretată ca o tahicardie neparoxistică joncțională. Bătăile joncționale scăpate și ritmul pasiv pot apărea la persoane normale cu tonus vagal crescut, bradicardii sinusale sau blocuri sinoatriale, infarct miocardic, insuficiență cardiacă, la administrarea de digitală, betablocante, verapamil, reserpină, guanetidină și mai rar în alte situații. Fenomenele clinice pot fi absente, dar mai ales la afecțiuni cardiace apar vertije, lipotimii, confuzie, angină pectorală și agravarea insuficienței cardiace. Datele fizice depind de relația dintre activitatea atrială și ventriculară. Apar unde „a" venoase mari, variații în intensitatea zgomotului întîi și ritm rar.

Scanned with OKEN Scanner

Examenul ECG evidențiază complexe QRS înguste, după pauze sau în succesiune, cu unde P absente, retrograde (P—), cu fuziune sau fără conducere spre ventriculi (<0,12 s) (fig. XVIII-32). Ritmul joncțional pasiv, poate conduce la atrii (P— după QRS), sau conducerea spre atrii să fie blocată, în care caz apare fenomenul de disociație AV. Tratamentul poate să nu fie necesar sau să se impună accelerarea ritmului sinusal,

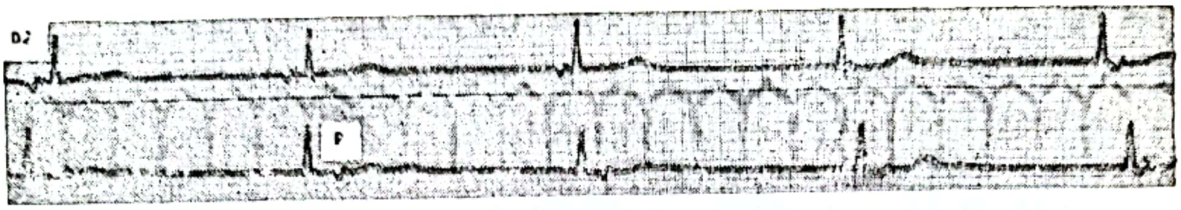

Fig. XVIII-32. — Ritm joncțional pasiv cu bradicardie sinusală (disociație).

controlul afecțiunii sau cauzei și, numai la rare cazuri, stimularea artificială.

2. **Extrasistole joncționale.** Bătăile joncționale premature își au originea în diferite zone ale joncțiunii (AN, N, NH, H), sînt relativ frecvente și apar atît la persoane sănătoase, cît și la pacienți cu afecțiuni cardiace și după unele medicamente, în primul rînd digitala. Fenomenele clinice pot fi absente sau comune extrasistolelor în general. La examenul clinic apar bătăi premature izolate sau organizate ca: bigeminism, trigeminism sau salve, urmate de pauze obișnuit necompensatorii.

Examenul ECG evidențiază o undă P' ectopică, tip retrograd ce precedă (<0,12), se suprapune sau urmează complexul QRS (0,10—0,20 s), cu formă negativă în II, III, VE. Relația dintre unda P' și QRS depinde de sediul bătăii premature și de conducerea retrogradă la atrii și anterogradă la ventriculi. Pauza postextrasistolică este decalantă cînd nodul sinusal este descărcat și compensatorie cînd acesta nu are loc.

Cuplajul cu unda P precedentă sinusală obișnuit este constant, dar cînd este variabil este posibilă o parasistolie (fig. XVIII-33).

Uneori extrasistolele sînt interpolate. Complexele QRS se pot lărgi prin conducerea aberantă intraventriculară. Deseori nu este nevoie de tratament, se vor îndepărta sau reduce factorii cauzali și mai ales atenție la digitală.

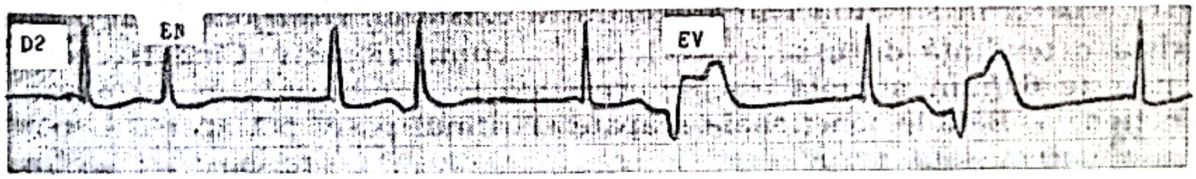

Fig. XVIII-33. — Ritm sinusal, extrasistole nodale și ventriculare.

3. **Tahicardia joncțională neparoxistică** apare ca o descărcare accelerată a unui focar joncțional cu automatism crescut, la o frecvență între 60—130/min. Începutul și sfîrșitul accesului tahicardic sînt gradate. Poate apărea la persoane normale, dar mai frecvent la pacienți cu infarct miocardic inferior, cardiomiopatii, intervenții pe cord și la administrarea

Scanned with OKEN Scanner

de digitală. Simptomele sînt variate: palpitații, anxietate, lipotimii și accentuarea tulburărilor afecțiunii asociate. Datele fizice depind de relația între activitatea atrială și ventriculară. Apar uneori unde „a" mari la jugulare și variația zgomotului I (disociație AV).

Examenul ECG indică prezența de complexe QRS înguste, cu conducere retrogradă atrială la unele cazuri, cu unde P negative ce precedă, urmează, sau sînt în complexul QRS. Cînd nu apare conducerea retrogradă atrială și la atrii există ritm sinusal sau alt ritm (*flutter*, fibrilație) apare fenomenul de disociație. Complexele QRS vor fi uneori lărgite prin aberație sau bloc de ramură. Tahicardia joncțională neparoxistică în prezența fibrilației atriale produce un ritm regulat prin blocare retrogradă la zona AN și uneori un ritm neregulat prin bloc variabil anterograd la zona NH. Aceste situații apar frecvent în toxicitatea digitalică. Regularizarea ritmului la pacienții cu fibrilație atrială digitalizați va ridica imediat această suspiciune. Tratamentul deseori nu este necesar, iar digitala poate fi administrată dacă nu s-a administrat înainte; în caz de toxicitate digitalică, drogul se oprește și se poate utiliza lidocaină, fenitoină, propranolol sau mexiletină.

4. **Disociația atrioventriculară** este caracterizată prin existența unei activități independente a atriilor și ventriculilor. Această formă de aritmie apare în următoarele situații: a. rărirea ritmului sinusal sau prezența unui bloc SA cu apariția unui ritm joncțional sau ventricular pasiv; b. accelerarea unui ritm joncțional sau ventricular, *pacemaker* ventricular, cu menținerea activității nodului sinusal; c. prezența unui bloc AV de variate grade; d. asocierea tulburărilor.

Fenomenele clinice depind de frecvența ventriculară și de afecțiunile asociate sau cauzale. Datele clinice sînt în funcție de relația funcțională dintre atrii și ventriculi și frecvența ventriculară. Examenul ECG pe trasee lungi, precizează diagnosticul. Tratamentul se va adresa tulburărilor de ritm de bază, afecțiunilor cardiovasculare prezente și factorilor cauzali, cum ar fi digitala.

ARITMIILE VENTRICULARE

Aritmiile cu sediu ventricular au o semnificație ce variază de la absența oricărei pericol la moartea subită. Pentru a realiza această evaluare este nevoie de un diagnostic exact al aritmiei, funcției cardiace, cauzei sau bolii, precum și de aprecierea manifestărilor severității clinice și hemodinamice, de cunoașterea valorii terapiei medicamentoase și electrice.

În general sînt aritmii comune, cresc cu vîrsta, nu direct cu ateroscleroza, dar sînt mai frecvente la cicatrice, inflamație, hipertrofie miocardiacă și disfuncție sau insuficiență cardiacă. Sînt identificați numeroși favorizanți declanșatori ai aritmilor ventriculare: ischemia miocardică, activitatea crescută simpatică, efortul, tahicardia sinusală și unele medicamente printre care digitala.

Pentru aprecierea semnificației aritmiei ventriculare este necesar a lua în considerare nu numai tipul aritmiei, dar mai ales cauza și afecțiunea cardiacă subiacentă, de exemplu infarctul miocardic acut sau cica-

Scanned with OKEN Scanner

triceal, cardiomiopatia, valvulopatiile, sindromul QT prelungit, şocul, insuficienţa cardiacă şi altele.

De tipul aritmiei şi factorii etiologici depind în mare măsură şi manifestările clinice. Formele de aritmii ventriculare sînt notate în tabelul nr. XVIII-XVII.

Tabelul XVIII—XVII

Forme de aritmii ventriculare

1. Extrasistole ventriculare
2. Tahicardii ventriculare paroxistice
   a. Nesusţinute, repetitive
      — monomorfe
      — polimorfe
   b. Susţinute
      — monomorfe
      — polimorfe
   c. Forme speciale: torsada vîrfurilor
      bidirecţională
      prefibrilatorie
      displazia ventriculului drept
      forma haotică
3. Tahicardia ventriculară, neparoxistică
4. *Flutter* ventricular
5. Fibrilaţia ventriculară
6. Oprirea ventriculară
7. Scăpările ventriculare şi ritmul ventricular pasiv.

Avînd în vedere frecvenţa aritmiilor ventriculare şi semnificaţia lor diferită, o clasificare pe criteriul severităţii este utilă în orientarea terapeutică (tabelul XVIII—XVIII).

Tabelul XVIII—XVIII

Tipuri de aritmii ventriculare şi obiectivele terapeutice
(după Bigger T. I., 1984)

Tipul aritmiei	Definire	Obiectivele tratamentului
Benigne	EV rare, nu EV repetitive	Uşurarea simptomelor, a anxietăţii, evitarea efectelor adverse ale medicamentelor
Potenţial maligne	EV frecvente EV repetitive Scăderea funcţiei VS	Reducerea frecvenţei EV Abolirea salvelor EV Prevenirea TV şi fibrilaţiei ventriculare
Maligne	Tahicardie ventriculară susţinută Fibrilaţie ventriculară Reducere severă a funcţiei VS	Abolirea aritmiilor maligne Prevenirea recurenţelor

În diagnosticul aritmiilor ventriculare datele clinice şi hemodinamice au prioritate şi acestea orientează spre alegerea metodelor de diagnostic cele mai eficiente şi rapide: examenul ECG, monitorizarea electrică, metoda Holter, testele de efort, testarea electrofiziologică, electrograma His, potenţiale tardive şi altele. Alegerea metodelor terapeutice şi evaluarea

Scanned with OKEN Scanner

răspunsului constituie o etapă de o importanță esențială pentru prognostic.

Extrasistolele ventriculare. Originea acestora este în sistemul His-Purkinje. Incidența este comună atît la persoane normale, cît și bolnavi, adesea cu afecțiuni cardiace. Metodele de monitorizare evidențiază relativ frecvent bătăi premature la persoane normale active (62%) și frecvența lor crește cu vîrsta. La persoane normale unii factori le favorizează apariția: efortul, emoțiile, fumatul, consumul de cafea și alcool, stimularea vagală și reflexele cu punct de plecare digestiv. Sînt numeroase afecțiunile ce se însoțesc de extrasistole ventriculare: cardiopatia ischemică, infarctul miocardic acut (80%) și sechelar (11,5%), valvulopatiile — dintre care sînt de subliniat prolapsul de valvă mitrală și stenoza aortică — cardiomiopatiile, insuficiența cardiacă, hipocalcemia, hipokaliemia, digitala, substanțele simpatomimetice, hipoxie, cordul pulmonar, ciclopropanul, sindromul Jerwell-Nielson, hipertiroidismul, feocromocitomul și altele. Prezența și frecvența extrasistolelor ventriculare cresc letalitatea prin moarte subită după infarctul miocardic acut și la bolnavii cu cardiopatie ischemică.

Mecanismele de apariție sînt: creșterea automatismului, fenomenul de declanșare a automatismului și fenomenul de reintrare.

Extrasistolele ventriculare pot fi izolate, sistematizate (bigeminism, trigeminism, quadrigeminism) și în salve, iar, după formă, la examenul ECG sînt monomorfe și polimorfe.

În practică se folosește, pentru a le trata mai prioritar, împărțirea extrasistolelor în clase după Lown: clasa I, EV peste 5/min; clasa II, bigeminism; clasa III, EV polimorfe; clasa IV, EV salve; clasa V, EV timpurii cu fenomene R/T. Această clasificare simplificată este utilă în special la bolnavii cu infarct miocardic. Localizarea extrasistolelor poate fi în ventriculul stîng, anterior sau posterior și la nivelul ventriculului drept. Localizarea la ventriculul stîng este considerată a fi mai semnificativă. Prin frecvență, localizarea și aspectul polifocal pot agrava disfuncția ventriculară. Prin apariția precoce în faza vulnerabilă, dar și tardiv, pot declanșa tahicardie, flutter și fibrilație ventriculară.

Tabloul clinic. Modificările clinice depind de frecvența și complexitatea EV și de starea funcțională a miocardului. Ele pot fi absente, mai ales la persoane aparent sănătoase, dar adesea sînt notate variate simptome: palpitații, anxietate, ameteli, dispnee, dureri toracice, transpirații și altele. Examenul clinic evidențiază la cord bătăile premature, izolate sau organizate, urmate de pauze compensatorii, reducerea zgomotului I, dispariția uneori a zgomotului II, întărirea zgomotului I după pauză, clivarea zgomotului I. Unda „a" este amplă la jugulare, simultană cu bătaia prematură. La puls se observă bătaia prematură urmată de pauză sau numai pauze. După pauză zgomotele I și II devin uneori mai clare, ca și definirea galopurilor sau a suflurilor. Suflul de ejecție crește după pauză.

Examenul electrocardiografic precizează prezența extrasistolelor ventriculare (fig. XVIII-34) pe următoarele caracteristici:

a. Complexe QRS largi (>0,16 s), premature, neprecedate de unde P; complexele pot fi mai înguste (EV fasciculare) cînd își au originea aproape de bifurcație;

Scanned with OKEN Scanner

b. Segmentul ST și unda T se înscriu în sens opus undei rapide din complexul QRS;

c. Cuplajul cu complexul QRS normal precedent este fix (variații 0,04 s) sau variabil (parasistolie). Apariția timpurie (fenomen R/T) dar și tardivă poate fi periculoasă;

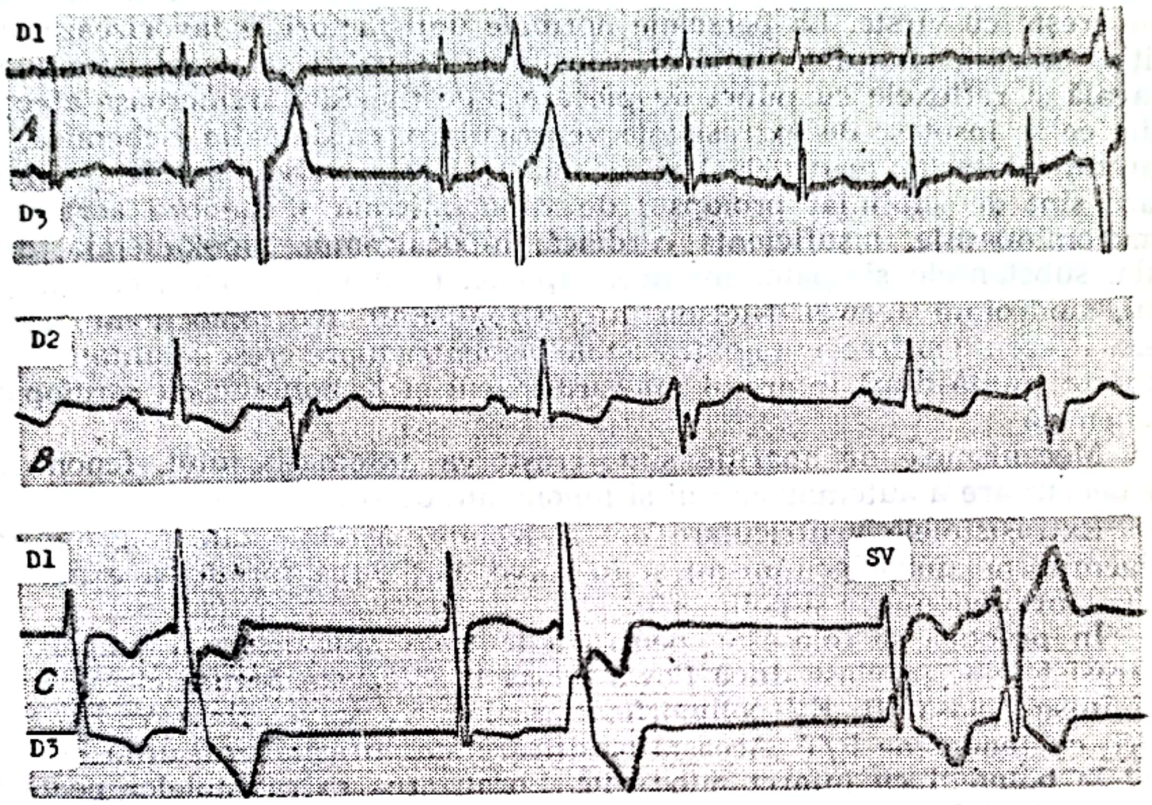

Fig. XVIII-34. — Ritm sinusal, extrasistole ventriculare:
A. Extrasistole ventriculare monomorfe; B. Bigeminism ventricular; C. Fibrilație atrială, bigeminism ventricular polimorf, scăpări ventriculare (SV).

d. Intervalul postextrasistolic adesea este compensator (nu descarcă nodul sinusal). EV pot fi interpolate, fără pauză compensatorie.

e. EV localizate în ventriculul drept au aspect de bloc de ramură stîngă, iar cele în ventriculul stîng au aspect de bloc de ramură dreaptă. La cei cu blocuri de ramură sau cardiopatie ischemică această regulă este modificată.

f. Impulsul prematur poate să conducă retrograd la atrii și apare un P negativ după QRS la 0,12—0,20 s.

g. Sistematizarea EV: bigeminism, trigeminism, quadrigeminism.

La un număr de peste 3 EV poate fi considerată tahicardie ventriculară. Un număr de peste 30/oră pot fi considerate extrasistole frecvente.

Un diagnostic important electrocardiografic este diferențierea EV de aberația ventriculară, aspect frecvent întîlnit la fibrilația atrială cu alură ventriculară rapidă. Pentru aberația ventriculară pledează: unda P cu interval PR peste 0,12 s, absența pauzei compensatorii post EV, complex QRS larg după un interval diastolic anterior prelungit la fibrilația atrială

Scanned with OKEN Scanner

(fenomen Ashman), complexe QRS cu lărgime, variată, aspect al complexelor QRS de tip rsR′, qR, R în V_1 și RS, rS, qRs în V_6 (fig. XVIII-35).

Analiza traseelor ECG cu EV poate evidenția și alte aspecte: negativarea undelor R postextrasistolice, evidențierea mai clară a unui infarct

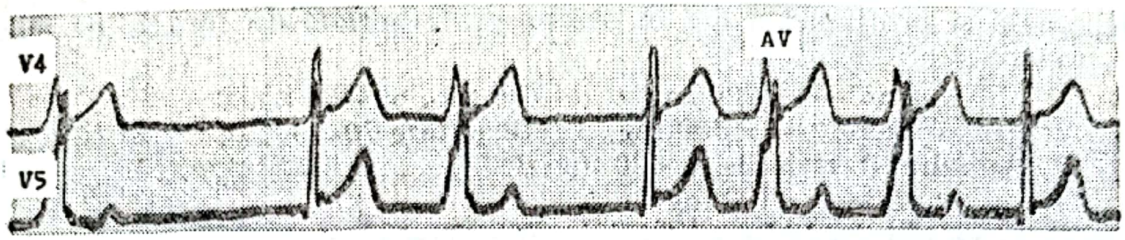

Fig. XVIII-35. — **Fibrilație atrială cu aberații ventriculare (AV).**

miocardic în EV, dispariția unui bloc de ramură sau apariția aberației ventriculare după pauză, evidențierea în pauză mai bine a undelor de *flutter* sau tahicardie atrială și scăparea accelerată joncțională sau ventriculară după pauză la cei digitalizați.

Pentru a se aprecia riscul EV, în afara examenului ECG, se utilizează metoda Holter și se evaluează funcția ventriculară. Se consideră că apariția de EV la efort, frecvența crescută, aspectul polifocal la boli organice, bigeminismul la digitalizați, fenomenul R/T la infarctul miocardic și apariția undei T negative după pauză sînt elemente de prognostic mai sever. Riscul de moarte subită al EV ar fi mai crescut în cardiopatia ischemică, infarctul miocardic acut, cardiomiopatia hipertrofică, prolapsul de valvă mitrală și disfuncția ventriculului stîng.

Tratament. Nu toate EV necesită tratament. Principalele indicații de tratament sînt reprezentate de EV cu manifestări clinice, respectiv cu expresie hemodinamică, sau risc de moarte subită.

Bolnavii cu risc de moarte subită sînt cei cu peste 10—30 EV pe oră și cu EV repetitive din următoarele categorii:

Bolnavii postinfarct cu funcție ventriculară alterată (fracție de ejecție sub 40%).

Bolnavi cu cardiomiopatie hipertrofică.

Bolnavi cu cardiomiopatie dilatativă.

Bolnavi cu sindrom QT congenital.

Mai prezintă risc și bolnavii cu stenoză aortică, anevrism cardiac sau cord pulmonar.

Bolnavii cu risc de moarte subită pot fi identificați prin faptul că prezintă concomitent o instabilitate mecanică (FE <40%) și electrică (Strödter).

Măsurile cu caracter general sînt: oprirea sau reducerea fumatului, cafelei și alcoolului. Substanțele sedative sau calmantele pot fi utile. EV la persoanele normale vor fi tratate numai în cazul unor simptome mai semnificative și cu doze mai mici de propranolol (10 mg×3—5/zi) cu chinidină (200—300 mg×3/zi). La persoane cu EV și afecțiuni cardiace organice se poate indica unul din următoarele preparate: chinidina (0,30 g×3—4/zi), procainamidă (250 mg×4—6/zi), mexiletin (mexitil), (200 mg×2—3/zi), disopiramidă (150 mg×2—3/zi). EV la bolnavii cu infarct mio-

Scanned with OKEN Scanner

cardic se vor trata inițial cu lidocainã 50—70 mg i.v. cu repetare de 2—3 ori, continuat cu o perfuzie 1—3 mg/min. Se poate administra, procainamidă i.v., mexiletin i.v. sau oral, tosilatul de bretiliu, chinidină, amiodaronă, disopiramidă, tocainidă și alte antiaritmice disponibile.

Strödter (1987) prezintă următoarele posibilități de terapie orală îndelungată și profilaxie a EV în ordine preferențială (în funcție de efecte secundare și eficacitate):

1. Mexiletin 3—4×200 mg/zi (eficacitate 60—70%);
2. Propafenon 2—3×300 mg/zi (eficacitate 70—80%);
3. Ajmalinbitartrat 3—4×20 mg/zi;
4. Tocainid 3—4×400 mg/zi;
5. Flecainid 2×100 mg/zi (eficacitate 80—90%);
6. Disopyramid 3—4×100—200 mg/zi;
7. Betablocante 3—4×40 mg/zi (eficacitate 20%);
8. Amiodaron 1—3×200 mg/zi;
9. Aprindin 1×50—100 mg/zi (numai în EV refractare la alte medicații inclusiv Amidaron).

Mexilatinul este preferat de multe ori deoarece nu este inotrop negativ, nu prelungește intervalul QF și nu influențează semnificativ conducerea intraventriculară a stimulului. Dacă mexiletinul și propafenona sînt ineficace se poate încerca cu atenție Flecainidul care însă poate avea efecte secundare cardiace (tahiaritmie pînă la fibrilație ventriculară) și este contraindicat în insuficiența cardiacă și în tulburările de conducere sino-atriale, atrioventriculare și intraventriculare. La persistența EV, după perioada acută a infarctului și la cei cu cardiopatie ischemică, se acordă prioritate beta-blocantelor și se mai poate alege un alt antiaritmic din cele notate anterior. La EV induse de digitală, se va opri digitala și diureticele și se va administra ClK, 40 mEq în glucoză 5%, lidocainã, difenilhidantoină (100 mg×3—4/zi), beta-blocante, mexitil și altele. EV la bolnavii cu insuficiență cardiacă pot fi tratate cu digitală, ClK, mexitil, fenitoină, procainamidă. În cardiomiopatia hipertrofică cu EV se va administra propranolol sau verapamil, iar la sindromul cu QT prelungit se va opta pentru fenitoină, propranolol și sulfat de magneziu. Este necesară corectarea unei tahicardii sau a unei bradicardii sinusale în cadrul căreia apar EV.

Tahicardia ventriculară (TV). Aritmia are originea în țesutul specializat sau în musculatura ventriculară în condiții patologice. Un număr de peste 3 complexe ventriculare în succesiune, cu o frecvență între 120—200/min, poate constitui o tahicardie ventriculară paroxistică.

Etiologie. TV apare frecvent în condiții de boală cardiacă organică dar s-a notat și la persoane sănătoase, 10% din cazuri. S-au descris, de asemenea, TV și la tineri atleți cu origine la ventriculul drept și cu aspect de bloc de ramură stîngă. Afecțiunile ce induc TV sînt: cardiopatia ischemică (70—75% TV), infarctul miocardic acut (20—46%), insuficiența cardiacă, valvulopatiile (10—20%), cardiomiopatiile cu dilatație și hipertrofice, sindromul WPW, varianta Mahaim, sindromul cu QT prelungit, prolapsul de valvă mitrală, medicamentele (digitală, chinidină) anestezice (ciclopropan), tulburări electrolitice (hipokaliemia, hipomagnesiemia), *pacemakeri* cu defecte în funcțiune, cateterism, intervenții pe cord, șocuri și

Scanned with OKEN Scanner

stimulări electrice. TV este favorizată de extrasistole ventriculare, ritmurile bradicardice, interferența de ritmuri și ischemia sau necroza miocardică.

Patogenie. Mecanismele de apariție sînt creșterea automatismului și fenomenul de reintrare inițiat de o bătaie prematură ventriculară, supraventriculară sau un stimul artificial ce cade în perioada vulnerabilă. De notat că și bătăi premature tardive pot iniția tahicardie sau fibrilație

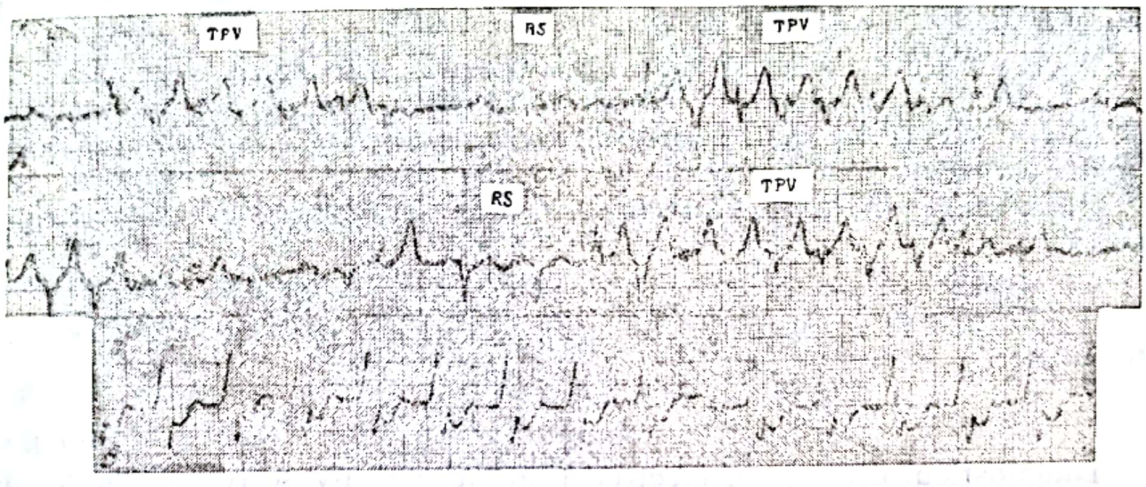

Fig. XVIII-36. — Tahicardie ventriculară repetitivă nesusținută (A). Tahicardie paroxistică ventriculară susținută cu conduceri VA (B).

ventriculară. Frecvent în cardiopatia ischemică reintrarea are loc la zonele subendocardice la țesutul Purkinje.

Clasificarea TV în susținute, cu durată peste 30 sec și nesusținute sub această durată, este astăzi utilizată (fig. XVIII-36). Există și o clasificare după morfologie în următoarele forme: monomorfă, polimorfă (pleomorfă), torsada vîrfurilor, bidirecțională. S-au descris și unele tipuri particulare: TV în displazia VD, TV în tetralogia Fallot, TV în sindromul cu QT prelungit, TV cu reintrare pe ramuri, TV în sindromul Mahaim (preexcitație) și TV prin sensibilitatea la catecolamine.

Tablou clinic. Manifestările clinice depind de frecvența aritmiei durată, bolile cardiace cauzale, medicamentele administrate, localizarea aritmiei și vîrsta pacienților. Simptomele încep brusc și se accentuează sub formă de palpitații, ameteli, sincope, dispnee, angină pectorală, edem pulmonar, șoc, agravarea insuficienței cardiace sau moarte clinică.

Datele examenului fizic sînt utile în diagnosticul TV. Debutul și sfîrșitul aritmiei sînt bruște. Frecvența este între 150—200/min ritmul este regulat sau discret neregulat, iar zgomotul I prezintă variații în intensitate (nu la conducere ventriculoatrială și la fibrilația atrială). Clivarea zgomotului I și II, galopul protodiastolic și intermitent presistolic, ca și unde „a" vizibile, intermitent sau permanent la venele jugulare, se pot întîlni, de asemenea, la examenul clinic. Tensiunea arterială maximă prezintă variații, iar compresiunea sinusului carotidian rămîne fără răspuns asupra aritmiei. În caz de moarte clinică tensiunea arterială se prăbușește, respirație se rărește gradat și are loc pierderea conștienței.

Scanned with OKEN Scanner

Datele examenului ECG asigură diagnosticul mai exact al TV pe baza următoarelor caracteristici:

a. Ritmul ventricular este între 120—200/min, regulat sau ușor neregulat (0,03 s).

b. Complexele QRS sînt largi, peste 0,12 s, cel puțin 3 complexe în succesiune. Originea la majoritatea (80%) este în ventriculul stîng (aspect BRD) și la mai puține cazuri în ventriculul drept (aspect BRS).

c. Segmentul ST și unda T se înscriu în sens opus marei unde din complexul QRS.

d. Începutul și sfîrșitul este brusc, urmat de o pauză compensatorie.

e. Există o disociație AV și atriile au ritm sinusal, fibrilație atrială sau *flutter* atrial. În caz de ritm sinusal din loc în loc se observă unde P pe traseul ECG.

f. Prezența de capturi ventriculare cu QRS îngust de către ritmul sinusal.

g. Apariția intermitentă a complexelor ventriculare de fuziune.

h. Conduceri ventriculoatriale uneori permanente intermitente sau alternante.

i. Stimularea vagală obișnuit fără răspuns.

j. Extrasistole ventriculare înainte și după TV cu aceeași morfologie.

Diagnosticul diferențial electrocardiografic al TV se realizează cu tahicardia supraventriculară, *flutter*-ul, fibrilația atrială cu complexe QRS largi prin bloc de ramură, aberație sau preexcitație WPW.

Analiza traseelor ECG anterioare, începutul tahicardiei, analiza frecvenței, a ritmului și a elementelor caracteristice pentru fiecare aritmie ajută la diagnostic. Argumentele pentru o tahicardie supraventriculată cu complexe QRS largi sînt: inițierea tahicardiei cu undă P, intervalul RP' sub 0,10 sec, aspect de RSR' în V_1 și oprirea tahicardiei prin manevre vagale.

În diagnosticul mai exact al TV și al localizării se folosesc o serie de metode și tehnici: stimularea atrială în scopul capturii ventriculare cu QRS îngust în timpul TV; electrograma His care arată în TV că complexul ventricular nu este precedat de deflexiunea His; metoda Hölter care înregistrează episoade de TV; testarea electrofiziologică prin care induce TV, prin stimuli electrici, este oprită prin stimuli și nu se mai reproduce la medicamentul antiaritmic eficient, ce devine agentul de prevenire; metoda hărții de suprafață sau endocardică pentru precizarea sediului TV în vederea unui tratament electric prin fulguрație sau chirurgical; detectarea potențialelor tardive ventriculare ce ar favoriza TV repetitivă și ar permite selectarea pacienților în pericol de moarte subită, pentru o terapie profilactică.

Evoluția și prognosticul TV depind de afecțiunea cardiacă și în același timp de tipul TV. Astfel potențialul malign al TV nesusținute depinde de condiția patologică, infarctul miocardic acut, de cicatrici miocardice întinse, insuficiența sau disfuncția ventriculară stîngă și anevrismul ventricular. TV susținută este malignă în aceleași condiții prin inducerea morții subite, direct sau prin trecerea în fibrilația ventriculară. TV de tipul torsadei vîrfurilor cu QT prelungit este, de asemenea, o formă malignă prin trecerea posibilă în fibrilație ventriculară. O evaluare prin

Scanned with OKEN Scanner

selectarea metodelor la bolnavii cu TV cronică repetitivă, este necesară pentru aprecierea riscului morții subite prin definirea substratului aritmiei.

Tratament. Diagnosticul afecțiunii cauzale, evaluarea aritmiei și a riscului morții subite sînt necesare în aplicarea corectă a tratamentului. Este indispensabilă corectarea și tratarea factorilor ce participă la apariția TV: hipoxia, acidoza, hipokaliemia, insuficiența cardiacă.

Tratamentul curativ al TV nesusținute, repetitive, are un caracter mai mult preventiv cu medicamente antiaritmice ce se vor alege în funcție de mecanism și afecțiunea cauzală. Astfel se pot administra în infarctul miocardic acut: lidocaină 75—100 mg i.v. cu repetare; mexiletine 200 mg i.v.; tosilat de bretiliu 5 mg/kg×2—3 i.m.; amiodaronă 200—400 mg i.v.; procainamidă 500—1 000 mg i.v.; unele din aceste preparate se vor utiliza în continuare parenteral sau oral la nevoie. În alte condiții patologice se administrează parenteral sau oral, în afara antiaritmicelor semnalate, și alte preparate: disopiramidă, chinidină, propranolol, difenilhidantoină, tocainide, aprindine, ajmalină, propafenonă și altele.

Tratamentul TV persistente va fi orientat de trei situații: a. puls prezent și stare stabilă, b. puls prezent și stare instabilă, c. absența pulsului (a se vedea schema AHA, tabelul nr. XVIII—XIX).

Tabelul XVIII—XIX

Schema tratamentului de urgență în TV (AHA)

Tahicardia paroxistică ventriculară

Absența pulsului → Tratament ca FV

PULS PREZENT

Stabil[a]	Instabil[b]
O_2	O_2
i.v. acces	i.v. acces
Lidocaină 1 mg/kg	(de considerat sedare)[c, d, e]
Lidocaină 0,5 mg/kg la 8 min pînă cedează TPV, sau 3 mg/kg	Cardioversie 50j[d]
Procainamidă 20 mg/min pînă ce TPV se rezolvă sau se atinge 1 000 mg	Cardioversie 100j[d]
Cardioversie ca la pacienți instabili[c]	Cardioversie 200j
	Cardioversie pînă la 360j[d]
	Dacă se repetă se adaugă Lidocaină și se face cardioversie la energia cu succes anterior; apoi procainamidă sau bretilium[f]

a. Dacă devine instabil se procedează ca la acest algoritm.
b. Instabil înseamnă simptome (durere toracică, dispnee) hipotensiune (TA sist. sub 90 mm Hg) insuf. cardiacă congestivă, ischemie sau infarct.
c. Sedarea este de considerat pentru fiecare pacient, cu excepția celor care sînt hemodinamici instabili (hipotensiune, edem pulmonar, fără conștiență).
d. Dacă este prezentă hipotensiunea, edemul pulmonar sau pierderea de conștiență, cardioversia nesincronizată se va aplica fără întîrziere.

Scanned with OKEN Scanner

e. În absența hipotensiunii, edemului pulmonar sau pierderii de conștiență, lovitura cu pumnul va fi aplicată înaintea cardioversiei.

f. Odată ce TPV este rezolvată, se începe perfuzia cu un agent antiaritmic ce a ajutat la oprirea TPV. Dacă este prezentă hipotensiunea, edemul pulmonar, pierderea conștienței se va folosi lidocaină. La alți bolnavi terapia recomandată în ordine este lidocaină, procainamidă și bretilium.

La pacienții cu stare stabilă, în afară de lidocaină ce are prioritate în infarct, se poate administra procainamidă, mexiletină, amiodaronă sau, de excepție, și alte antiaritmice. Tratamentul electric poate fi aplicat sub formă de șocuri, stimuli țintiți, depășire cu ritm înalt și șocuri puternice prin cateter-electrod (fulgurație) în cazuri refractare. Tratamentul chirurgical, sub formă de anevrismectomie și rezecție endocardică, poate fi indicat la acele cazuri rezistente la tratamentul medical și electric.

În stabilirea unui tratament de durată al TV cronice sau recurente este necesar să aplicăm unele principii terapeutice:

a. Identificarea substratului TV: cardiopatia ischemică, cardiomiopatia, valvulopatia, sindromul cu QT prelungit, sindromul de preexcitație cu fascicul Mahaim, displazia de ventricul drept, digitală, insuficiența cardiacă, bloc AV și altele.

b. În cazul cardiopatiei ischemice cu TV: nitrați, beta-blocante sau blocanți de calciu, chinidină, disopiramidă (nu la fracția de ejecție sub 0,30), mexiletin, amiodaronă, procainamidă, tocainide, propafenonă.

c. Cardiomiopatia hipertrofică cu TV: beta-blocante sau verapamil.

d. Prolapsul de valvă mitrală cu TV: beta-blocante.

e. Sindromul cu QT prelungit și TV: beta-blocante, fenitoină, agenți antiaritmici din clasa I la nevoie.

f. Sindromul de preexcitație cu fascicul Mahaim și TV: chinidină, amiodaronă, procaindamidă, disopiramidă, la nevoie în asocierea cu beta-blocante sau antagoniști de calciu.

g. Tahicardia ventriculară localizată în ventriculul drept (displazia VD, atleți): beta-blocante.

h. TV prin toxicitate digitalică: lidocaină, difenilhidantoină, beta-blocante, clorur de potasiu.

i. Insuficiența cardiacă cu TV (nu prin digitală): poate fi administrată digitală, procainamidă, mexiletin, lidocaină.

j. Bloc AV cu TV: *pacemaker* temporar sau cronic și antiaritmice la nevoie.

Pentru practica medicală este de reținut că la cazuri cu TV mai rezistente, ce se repetă, sau cu efecte secundare la substanțe antiaritmice administrate izolat, se pot asocia agenții antiaritmici. Astfel, la bolnavii cu infarct miocardic se pot asocia: lidocaină cu propranolol, bretilium sau procainamidă. În alte situații cu TV se pot asocia: chinidină cu lidocaină, tocainide cu fenitoină; procainamidă cu tocainide, fenitoină; propranolol cu chinidină, procainamidă, encainide, tocainide; amiodaronă cu mexiletin. De reținut că și la tratamentele electrice se asociază de regulă agenți antiaritmici.

Forme particulare de tahicardii ventriculare. *Torsada vîrfurilor* este o TV cu frecvență înaltă 200—250/min cu un aspect ECG de schimbare

gradată a polarității în jurul unei linii izoelectrice, durata scurtă 15—20 complexe, interval QT prelungit >0,50 s sau >0,60 s, unde U mari, cu rărirea frecvenței și lărgirea complexelor QRS spre sfîrșitul episodului, ce se repetă frecvent (fig. XVIII-37).

Mecanismul electrofiziologic cel mai probabil este cel de reintrare. Factorii etiopatogenetici sînt: agenți antiaritmici din clasa I (chinidina,

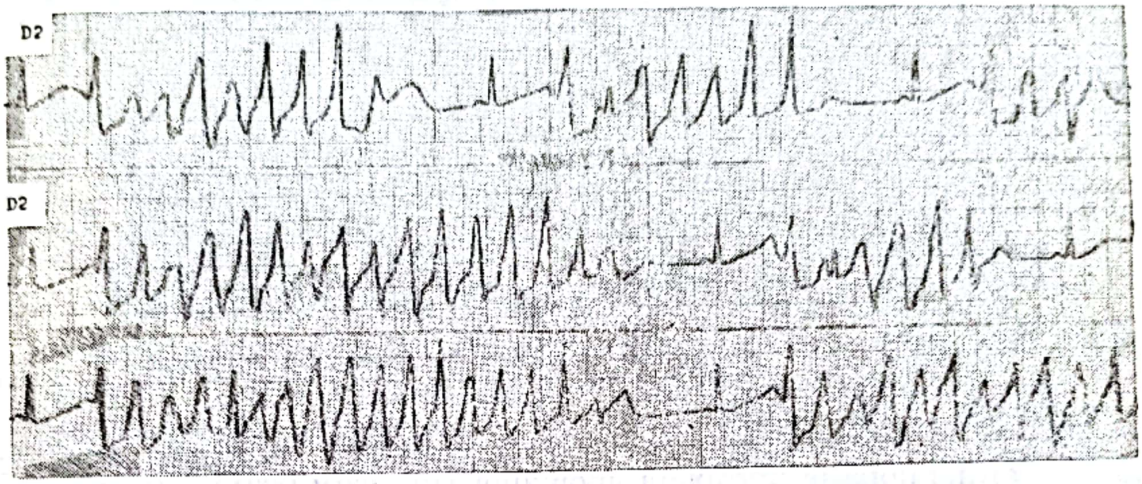

Fig. XVIII-37. — Tahicardie paroxistică ventriculară tip torsada vîrfurilor cu interval QT prelungit.

disopiramida), hipokaliemia, bradicardia sinusală, intervalul QT prelungit cu un dezechilibru în inervarea simpatică între partea dreaptă și stîngă. Tratamentul constă în îndepărtarea factorilor cauzali, stimularea electrică prin electrod-cateter la o frecvență de 80—120/min, sulfat de magneziu și perfuzie cu isoproterenol. În caz de interval QT normal se pot administra antiaritmice ca la TV nesusținută.

TV în sindromul QT prelungit peste 0,44 s, uneori cu unda U prezentă și mărită, este un sindrom care poate fi idiopatic, congenital, familial și cîștigat la pacienții cu cardiopatie ischemică, prolaps al valvei mitrale, tratament cu agenți antiaritmici, fenotiazină, tulburări de sistem nervos. Tahicardia ventriculară poate fi sub forma torsadei vîrfurilor sau a formei obișnuite repetitive. Tratamentul constă în supraveghere, betablocante, difinilhidantoină, fenobarbital și, la nevoie, intervenție pe ganglionul stelat.

Tahicardia ventriculară bidirecțională este o tahicardie cu localizare ventriculară, probabil, printr-o reintrare ce schimbă alternant calea, cu aspect de bloc de ramură dreaptă ce-și schimbă polaritatea alternant în planul frontal de la —60—90° la +120+130° (fig. XVIII-38). Frecvența este între 140—200/min. Factorii cauzali sînt digitala și afecțiuni cardiace severe, în special la vîrstnici. Tratamentul în intoxicații digitalice va fi cu lidocaină, ClK, Mg, propranolol și cu alți agenți antiaritmici în alte cauze decît digitala.

Tahicardia ventriculară în sindromul de preexcitație cu fascicul Mahaim este datorată unui mecanism de reintrare prin calea accesorie, ramuri și fasciculul His. Morfologia complexului QRS este în funcție de

Scanned with OKEN Scanner

sensul și circuitul impulsului. Tratamentul este asemănător cu cel al aritmiilor cu preexcitație cu agenți antiaritmici (chinidină, procainamidă, disopiramidă, amiodaronă, propafenonă), șoc sau stimuli electrici, iar la cazuri refractare intervenții chirurgicale de secționare a căii accesorii sau a unei ramuri.

Fig. XVIII-38. — Tahicardie paroxistică ventriculară bidirecțională sau alternantă.

Tahicardia ventriculară în displazia ventriculului drept are drept cauză o cardiomiopatie apropiată anomaliei Uhl, care poate evolua cu TV și insuficiență cardiacă dreaptă. Tahicardia are aspect de bloc de ramură stîngă cu ax la dreapta, cu unde T negative în V1-V3. Diagnosticul displaziei se realizează clinic, ECG, Eco și prin angiografie radionucleară. Tratamentul constă în beta-blocante și alți agenți antiaritmici și mai rar chirurgical.

Tahicardia ventriculară în tetralogia Fallot apare mai ales după intervenția chirurgicală, avînd un mecanism de reintrare în jurul cicatricei. Aritmia poate duce la moartea subită. Rezecția zonei cicatriceale poate opri definitiv aritmic.

Tahicardia ventriculară neparoxistică este cunoscută și sub denumirile de tahicardie idioventriculară sau ritm idioventricular accelerat. Frecvența acestei aritmii este între 60—110/min, durata este scurtă și deseori este repetitivă. Apare frecvent în infarctul miocardic acut (8—36%) sau alte afecțiuni (cardiopatie ischemică cronică, cardiomiopatie, valvulopatii, hipertensiune arterială și bradicardie sinusală) dar și după digitală. Mecanismul acestei aritmii este creșterea automatismului. În general nu produce tulburări hemodinamice și clinice. Rar trece în forma paroxistică.

Caracteristice la examenul ECG sînt complexele QRS largi, frecvența de 60—110/min, începutul și sfîrșitul gradat, disociația între activitatea atrială și cea ventriculară, capturi și complexe de fuziune (fig. XVIII-39). Simptomele sînt reduse sau absente. Deseori necesită numai supraveghere, fără tratament farmacologic. Accelerarea ritmului sinusal cu atropină poate duce la dispariția aritmiei. La frecvențe mai înalte și la simptome se poate administra lidocaină, chinidină, procainamidă, mexiletin etc. Stimularea atrială temporară este rar necesară.

Flutter-ul ventricular este o aritmie gravă, adesea fatală dacă nu este tratată prompt. Frecvența este între 200—300/min și ritmul este regulat. Cardiopatia ischemică cronică și infarctul miocardic acut sînt

Scanned with OKEN Scanner

cauzele principale. Sînt întîlniți uneori și alți factori favorizanți sau declanșanți: valvulopatii, cardiomiopatii, digitala, agenții antiaritmici și stimuli electrici. Mecanismul obișnuit este de reintrare inițiat de o bătaie prematură ce cade în faza vulnerabilă, dar și bătăi premature tardive.

Tabloul clinic este de lipotimie, șoc și moarte clinică. Zgomotele cardiace sînt rapide, slabe, pulsul imperceptibil și tensiune foarte scă-

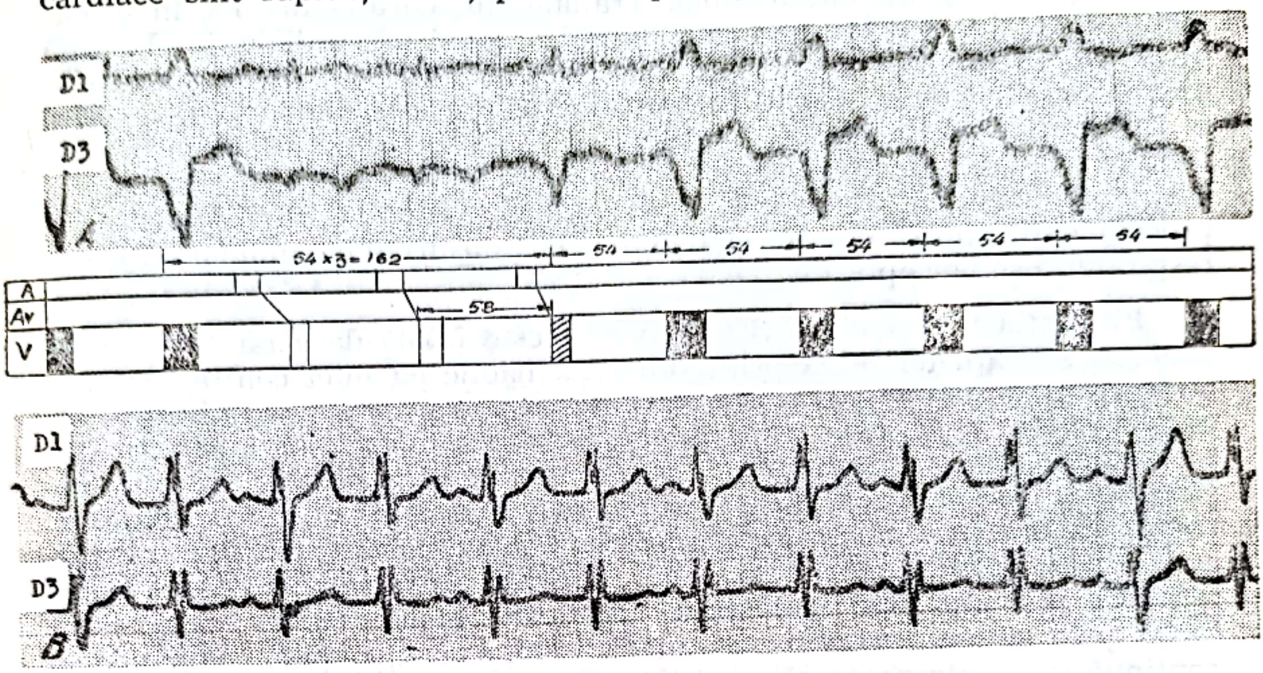

Fig. XVIII-39. — Tahicardie ventriculară neparoxistică A și B.

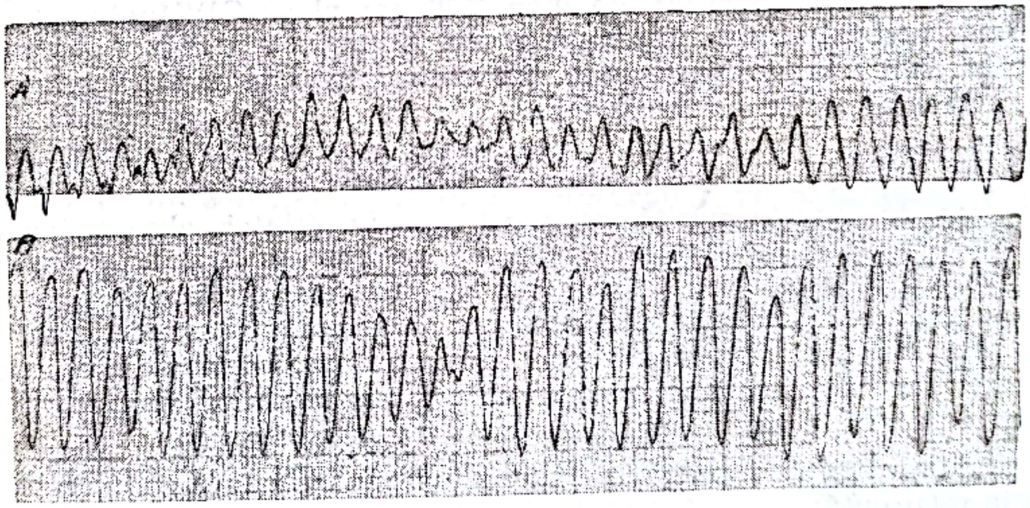

Fig XVIII-40. — *Flutter* ventricular:
A. Trecere din tahicardie ventriculară în *flutter* ventricular.
B. *Flutter* ventricular.

zută, de obicei la 40—50 mm Hg. Examenul ECG indică unde largi, sinusoidale, simetrice, ce nu permit să distingem undele QRS de segmentul ST și unda T cu o frecvență de peste 200/min (fig. XVIII-40). Diagnosticul diferențial ECG se face cu tahicardia ventriculară, *flutter*-ul atrial

Scanned with OKEN Scanner

cu sindrom WPW și cu conduceri AV 1 : 1 și fibrilație atrială cu sindrom WPW.

Evoluția este fie spre dispariție spontană sau la tratament, fie trecerea în fibrilație ventriculară (75%) cu tabloul clinic al morții subite.

Tratamentul preventiv se realizează cu lidocaină, bretilium, disopiramidă și alți agenți antiaritmici. Tratamentul curativ are loc în următoarea succesiune: o lovitură cu pumnul a zonei precordiale, iar la lipsă de răspuns, șoc electric cu stimuli mici de 20—50 w/s, nesincronizare și cu repetare la nevoie. Dacă aritmia nu a răspuns la metodele anterioare se administrează lidocaină, bretilium și se repetă stimuli electrici. În condiții cînd nu se poate aplica tratamentul electric, se vor administra agenți antiaritmici: lidocaină, bretilium, propranolol, difenilhidantoină, procainamidă, mexiletin, propafenonă etc. Măsuri de reanimare cardiorespiratorie se vor aplica la nevoie.

Fibrilația ventriculară (FV) obișnuit este fatală dacă nu este tratată prompt. Se caracterizează printr-un ritm haotic cu mici contracții fibrilatorii, rapide, neregulate, dezorganizate, fără contracții mecanice ventriculare eficiente. Cauzele sînt numeroase: cardiopatia ischemică cronică, infarctul miocardic acut (10%), stările patologice cu hipoxie, acidoza, hipokaliemie, șocul, valvulopatii, intervenții pe cord, medicamente (digitală, chinidină, fenotiazine, ciclopropan) blocuri AV, fibrilație sau *flutter* atrial cu sindrom WPW etc. Mecanismele inițiale de producere a fibrilației ventriculare sînt unul sau mai multe impulsuri ectopice de la fibrele Purkinje, prin automatism normal sau anormal, sau un impuls ectopic ce se continuă cu reintrare pe căi multiple. Factorii ce favorizează apariția FV sînt extrasistolele ventriculare, tahicardia ventriculară cu durată peste 100 complexe, ce începe cu fenomen R/T, complexe QRS polimorfe și o frecvență peste 180/min. Intervin și alți factori: întinderea necrozei și ischemiei, tulburările electrolitice, prezența potențialelor tardive, curenții de leziune și disfuncția ventriculară.

Hemodinamic contracțiile ventriculilor sînt ineficiente, debitul cardiac este complet redus și tensiunea arterială nu se poate măsura. Tabloul clinic este de moarte subită cu pierderea cunoștinței, absența pulsului la vasele mari și a zgomotelor cardiace, oprirea mișcărilor respiratorii și după 1—2 minute midriază. Examenul electrocardiografic indică prezența de unde deformate, neregulate, ce nu permit recunoașterea nici unei unde (QRS, ST, T), cu o frecvență între 150—400/min. Sînt unele FV cu unde mai mari, iar altele cu unde mici și chiar absente (fig. XVIII-41).

S-au descris următoarele categorii de FV (Champbell):

1. FV primară la bolnavii cu cardiopatie ischemică cronică cu tendință la recurență;

2. FV la bolnavii cu infarct miocardic;

a. FV primară (bolnavi fără șoc, insuficiență cardiacă); succes terapeutic 95%, recurență rară, prognostic bun.

b. FV secundară (bolnavi cu șoc, insuficiență cardiacă); succes terapeutic 30%, recurență frecventă, prognostic sever.

c. FV iatrogenă (catetere, medicamente); recurență rară, prognostic bun.

d. FV tardivă, după 48 ore; recurență frecventă, prognostic sever.

Scanned with OKEN Scanner

Evoluția fibrilației ventriculare este rar cu oprire spontană și, fără tratament imediat, este fatală. De obicei, după un tratament eficace există tendință la recurență. Tratamentul preventiv se realizează cu lidocaină, propranolol, disopiramidă, bretilium și alți agenți antiaritmici, precum și prin controlul ischemiei miocardice.

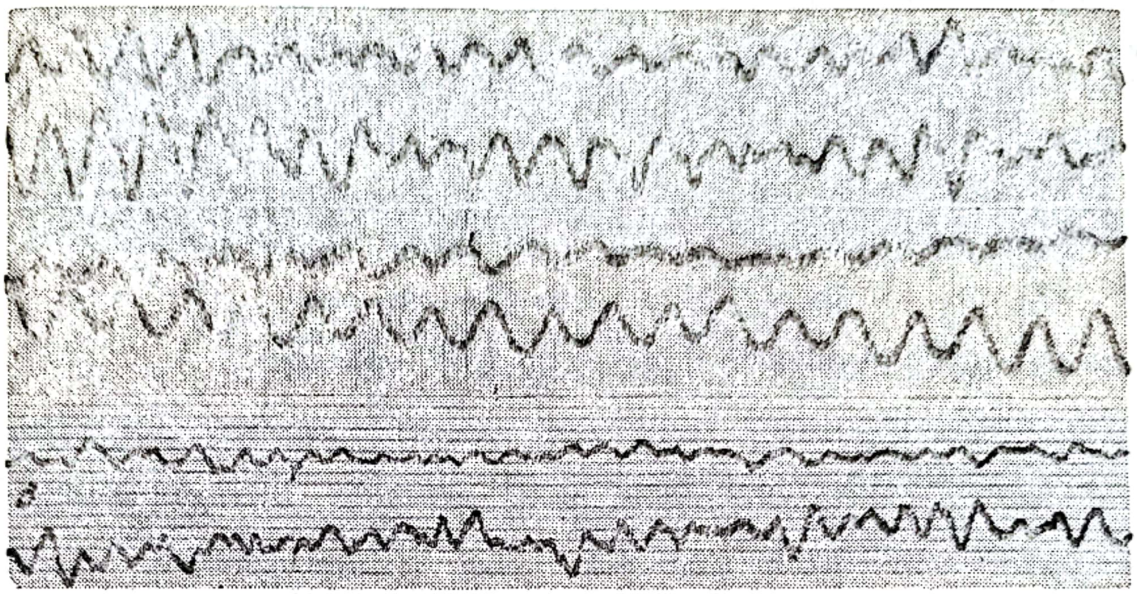

Fig. XVIII-41. — Fibrilație ventriculară A:
A. FV cu unde mari. B. FV cu unde mici.

Tratamentul curativ: 1. La bolnavii monitorizați electric se aplică șocuri electrice nesincronizate în succesiune 200—300—360 w/s, ulterior epinefrină 1 mg‰, șoc electric 350 w/s, lidocaină, șoc electric, bretilium 5 mg/kg, repetare șoc;

2. La bolnavii cu FV fără monitorizare diagnosticul nu este clar. Se începe cu o lovitură cu pumnul în zona precordială, se continuă cu reanimarea cardiorespiratorie, se realizează diagnosticul ECG, se aplică șocul electric repetat, bicarbonat de sodiu 1 mEq/kg cu repetare, lidocaină, bretilium, procainamidă, repetare șocuri electrice. Dacă FV răspunde imediat la șoc electric, nu mai sînt necesare măsuri de reanimare cardiorespiratorii. În cazul că la bolnav a fost restabilit ritmul sinusal se aplică măsurile de prevenire a repetării FV cu lidocaină și alte antiaritmice.

Scăpările ventriculare apar atunci cînd activitatea nodului sinusal, a atriilor și a nodului AV este oprită sau a apărut un bloc la nivel joncțional sau al ramurilor. Scăpările ventriculare pot fi izolate și în succesiune la o frecvență de 30—40/min. Cînd sînt peste 3—6 complexe ventriculare în succesiune, s-a produs un ritm idioventricular pasiv (fig. XVIII-42).

Manifestările clinice vor fi sub formă de lipotimii, sincope, sindrom Adams-Stokes, tahiaritmii ventriculare și eventual moarte subită.

Tratamentul se va face medical cu atropină, isoproterenol și stimulare electrică temporară sau de durată.

Scanned with OKEN Scanner

Oprirea ventriculară se caracterizează prin activitate electrică ventriculară absentă o perioadă mai mare de cîteva secunde. Încetarea activității nodului sinusal precedă sau urmează oprirea ventriculară. Acest fenomen poate apărea la sindromul sinusului suferind, bloc AV total, tahicardii ventriculare, fibrilație ventriculară, infarcte întinse, insuficiență cardiacă, șoc, hiperkaliemie și altele (fig. XVIII-43).

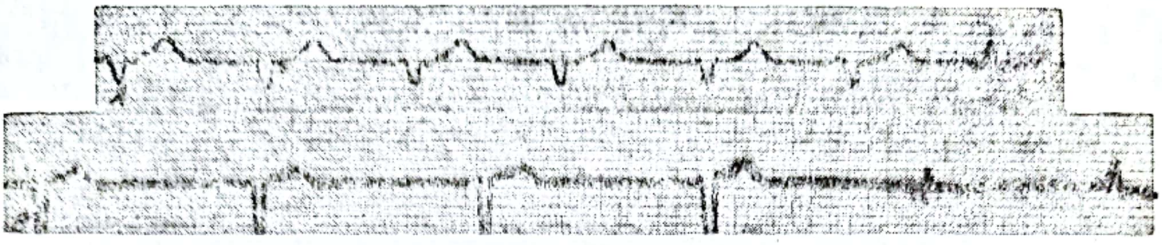

Fig. XVIII-32. — Ritm ventricular pasiv:
A. Ritm sinusal cu ritm ventricular pasiv.
B. Fibrilație atrială cu ritm ventricular pasiv.



Fig. XVIII-43. — Oprirea activității ventriculare după ritm ventricular foarte lent.

Sub aspect clinic pacienții sînt în sincopă și ulterior în moarte clinică. O schemă terapeutică constă în aplicarea următoarelor măsuri în succesiune: reanimare cardiorespiratorie, epinefrină 1 mg 1‰ intracardiac, intubație traheală, atropină 1 mg i.v., bicarbonat de sodiu, stimulare externă temporară sau prin cateter-electrod în ventriculul drept.

BIBLIOGRAFIE SELECTIVĂ

ALLESSIE M. A., BONKE F. I. and SCHOPMAN F. — Circ. Res. 1976, 39, 168.
BADARĂU G. — Med. Internă 1970, 22, 429.
BELLET S. — Essentiale of cardiac arrhythmias. Ed. W. B. Saunders Comp. Ph., 1972.
BIGGER TH. J. jr. — Amer. J. Cardiol., 1984, 54, 28.
BIGGER TH. J. jr. — Amer. J. Cardiol., 1984, 52, 470.
BOINEAU J. P., COX J. L. — Circulation 1973, 38, 702.
CAMPBELL R. W. F. — Amer. J. Cardiol., 1984, 52, 550.
CARP C. — Aspecte actuale în aritmii, în „Actualități în Medicina internă", p. 111—136, Edit. Medicală, București, 1985.
CARP. C., CĂLUGĂRU V., CÎMPEANU A., PLEȘA O., CUEȘDAN L. — Med. Int., 1979, 31, 1, 17.
CARP C. — Int. Med., 1979, 4, 393.
CASTELLANOS A. — Electrophysiology of pacing and cardioversion. Edit. Appleton-Century Crafts, N. Y., 1969.
CHUNG E. K. — Manual of cardiac arrhythmias, Edit. Yorke Medical Books, 1986.
COTOI S., POP T. și GAVRILESCU S. — Rev. Roum. Med. Int., 197, 1, 8, 219.
DUDEA C. — Electrocardiografie, Edit. Medicală București, 1981.

Scanned with OKEN Scanner

DREIFUS L. S. — Supraventricular tachicardie, diagnosis and management. Gardiology Focus, July/August 1984, 45—53.
DREIFUS L. S. — Cardiac Arrhythmias. Electrophysiologic Techniques and Management, Edit. F.A. Davis Ph., 1985.
DREIFUS L. S. — Arrhytmias, Edit. F. A. Davis Ph., 1970.
FRIEDBERG CH. K. — Diseases of the Heart, Ed. III., Ed. Saunders Company F. A., Ph., 1966.
CALLAGHER J. J., SMITH W. M., KASSEL J., GRANT A. O., BENSON D. W. — Pace 1980, 3, 440.
GAVRILESCU S., STREIAN C., LUCA C. — Aritmiile cardiace, Ed. Facla, 1976.
GOLDSTEIN S., LANDIS J. R., LEIGHTON R., RITTER G., VASU C. M., LANDIS A., SEROKMAN R. — Circulation, 1981, 64, 977.
GRABOYS T. B., LOWN B., POTRID P. J., DeSILVA R. — Amer. J. Cardiol., 1982, 50, 437.
HARRISON D. C. — Amer. J. Cardiol., 1984, 52, 6, 10.
HAȚIEGANU I. — Clinică și patologie medicală, Edit. Medicală, București, 1955.
HOROWITZ L. N., JOSEPHSON M. E., KASTOR J. A. — Progr. Cardiovasc. Dis., 1980, 23, 81.
ILIESCU C. C. și SERAFIM L. — Med. Internă, 1970, 21, 1 109.
ILIESCU C. C., SEBASTIANI A. — Heart, 1923, 28, 253.
JOSEPHSON M. E., SEIDES S. F. — Clinical cardiac electrophysiology. Techniques and interpretations. Lea and Febiger, Philadelphia, 1979.
LUDERITZ B. — Ventriculare Herzrhythmus Storungen, Springer-Verlag, Berlin, 1981.
MARRIOTT H. J. L., MYERBURG R. J. — Recognition of arrhythmias and conduction abnormalities, The heart (sub red. Hurst W. J.), Ed. a 6-a, 1986, McGrow-Hill Book Comp., N. Y., p. 431—474.
MABGALEV T., DREIFUS L. S., BIANCHI și colab. — Anat. Rec. 1981, 201, 179.
MOE C. K., ABILDSKOV J. A. — Amer. Heart J., 1969, 58, 59.
OPRIAN C., IONESCU AMZA G. — Dificultăți de diagnostic electrocardiografic. Edit. Medicală, București, 1969.
RACKLEY CH. — Advances in Critical Care Cardiology, Edit. F. A. David Company Ph., 1986.
RIOS J. C. — Clinical Electrocardiographic correlations, Edit. F. A. Davis Comp. Ph., 1977.
SCHAMROTH L. — The Disorders of Cardiac Rhythm 2-nd Edit. Blackwell Scientific, Oxford, 1980.
SCHERLAG B. J., KABELL G., HARRISON L., LAZZARA R. — Circulation, 1982, 65, 1 424.
SCHLANT R. C. — Advances in Electrocardiography, Edit. Grune-Stratton N. Y., 1972.
SMITH W. M., WALLANCE A. G. — Management of Arrhythmias and Conduction Abnormalities. The Heart (sub red. Hurst W. J.), Ed. a 6-a, 1986, McGrow-Hill Book Comp., N. Y., p. 475—485.
STREIAN C., POP T., GAVRILESCU S. — Med. Int., 1972, 24, 2, 161.
STRÖDER D. — Ther. Woche, 1987, 37, 2 919—2 927.
TEODORESCU B., PĂUNESCU C. — Cardiologia, vol. I și II, Edit. Medicală, București, 1963.
VICIU E. — Electrocardiografie clinică. Edit. Medicală, București, 1962.
WU D. — Pace, 1982, 5, 72—89.
ZAGREANU I. — Electrocardiografia clinică. Edit. Dacia, Cluj-Napoca, 1976.
ZAMFIR C., TURCU E. — Med. Int., 1972, 12, 1 425.

SINDROMUL DE PREEXCITAȚIE VENTRICULARĂ

C. LUCA, C. STREIAN

În mod normal conducerea impulsului de la atrii la ventriculi se face pe căile nodohisiene. În sindromul de preexcitație există conexiuni sau căi anormale AV accesorii, iar activarea ventriculară se face atît pe

Scanned with OKEN Scanner

căile normale nodohisiene cît și pe căile accesorii. Denumirile cu circulație mai largă atribuite sindromului de preexcitație sînt: „sindromul WPW (Wolff-Parkinson-White), „sindromul fasciculului Kent“ (Scherf), „sindromul de preexcitație“ (Ohnell), „excitația AV anormală“ (Rosenbaum), conducerea AV aberantă“ (Fox), „antesistolie“ (Rolzmann), „conducerea AV accelerată“ (Prinzmetal), „sindromul de PR scurt“ (Hunter).

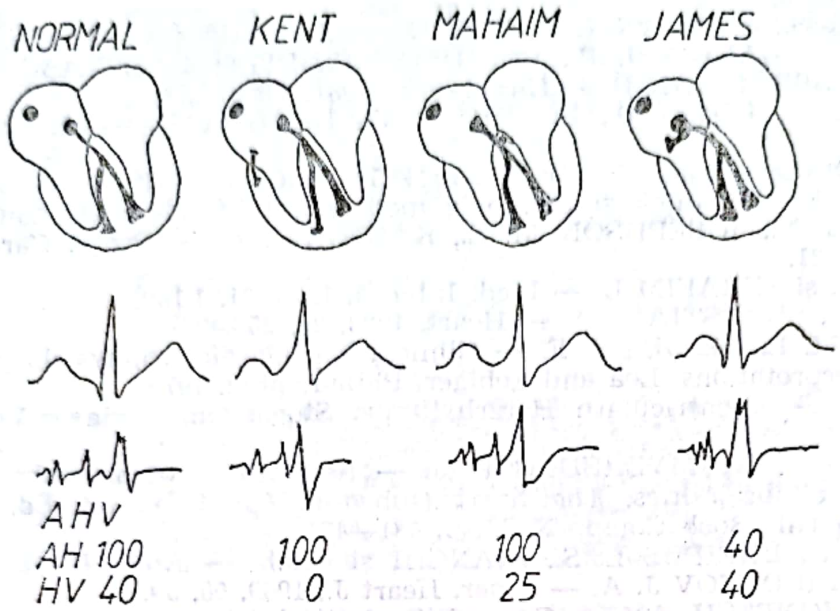

Fig. XVIII-44. — Schema căilor accesorii AV și modificărilor ECG pe înregistrările de suprafață și pe electrograma hisiană.

Căile accesorii AV sînt reprezentate de: 1) fasciculul James, care leagă atriul de zona distală a nodului AV sau de fasciculul His; 2) fasciculul Kent, care leagă atriul direct de ventriculi și 3) fibrele Mahaim, care leagă porțiunea distală a nodului AV sau fasciculul His de ventriculi (fig. 1). În general, căile accesorii sînt structuri congenitale care pot rămîne latente, dar deseori devin funcționale sub acțiunea unor factori diferiți.

Din punct de vedere clinic, pacienții cu sindrom WPW prezintă deseori accese tahicardice repetitive. În majoritatea cazurilor, sindromul WPW apare pe cord indemn, dar în unele cazuri poate fi asociat unor stări patologice ca: anomalia Ebstein, cardiomiopatia hipertrofică obstructivă, prolapsul de valvă mitrală sau alte boli cardiace.

Multiplele manifestări clinice și ECG din sindromul WPW au la bază existența căilor AV accesorii și posibilitatea activării ventriculare duble.

Electrocardiograma prezintă modificări caracteristice, acest examen fiind obligatoriu pentru diagnostic.

Criteriile clasice de diagnostic ECG în sindromul WPW sînt: 1) intervalul PR scurt (sub 0,12 s); 2) lărgirea complexului QRS (peste 0,12 s), cu interval PR scurt sau normal și 3) prezența undei delta. Incidența unor astfel de modificări la populația cu cord aparent indemn este între 1 și 30 la 10 000 de indivizi. Întrucît activarea ventriculilor pe căile ac-

Scanned with OKEN Scanner

cesorii poate fi intermitentă, sau căile pot fi latente funcțional, se consideră că incidența reală a sindromului WPW este subestimată.

Intervalul PR va fi evaluat în derivația ECG de suprafață, în care acesta prezintă valoarea cea mai mare. Cu toate că marea majoritate a bolnavilor cu sindrom WPW prezintă un interval PR scurt, avînd valori în general chiar sub 0,11 s, un număr important de cazuri prezintă surprinzător valori normale ale intervalului PR. Normalitatea sau alungirea intervalului PR în aceste cazuri se explică prin întîrzierea la nivel nodal a impulsului electric, înainte ca acesta să pătrundă pe căile scurtcircuitante.

Undele P, în cazul frecvenței sinusale normale, sînt pozitive în derivațiile I, II și III, iar segmentul isoelectric ce apare în mod normal între sfîrșitul undei P și începutul undei R lipsește, aspect ce poate preta la confuzia cu un ritm joncțional.

Unda P poate prezenta o morfologie variabilă, sau poate chiar să dispară în cursul modificărilor frecvenței cardiace sau în afara acestora, datorită: 1) schimbării sediului *pacemaker*-ului atrial; 2) blocului intermitent în conducerea preferențială intraatrială; 3) modificării periodice a zonei de ieșire a impulsului electric de la nivelul nodului sinusal. Modificările undei P pot fi însoțite de modificarea complexelor QRS, pînă la dispariția completă a undelor delta.

Complexele QRS prezintă o morfologie caracteristică, datorită prezenței undelor delta înscrise la începutul complexului ventricular. Undele delta exprimă întîrzierea activării și a conducerii în miocardul ventricular nespecializat. A doua parte a complexului QRS ce urmează undei delta, reprezintă activarea rapidă ventriculară prin conducere la nivelul țesutului specializat al rețelei Purkinje aflat în porțiunea restantă a ventriculului. Complexele QRS probabil sînt „bătăi de fuziune" ce rezultă din activarea dublă ventriculară pe căile normale nodohisiene și pe căile scurtcircuitante.

Durata complexelor QRS este mai mare decît a celor normale, cuprinse între 0,08—0,11 s. La copii, mai ales, durata complexelor QRS poate fi însă sub 0,10 s.

CLASIFICAREA SINDROMULUI DE PREEXCITAȚIE

Clasificarea sindromului de preexcitație se poate face în funcție de aspectul electrocardiogramei sau în raport cu precizarea căilor accesorii.

După aspectul electrocardiogramei de suprafață, Rosenbaum clasifică sindromul WPW în două tipuri principale, în funcție de morfologia complexelor QRS în derivațiile precordiale drepte (V_1, V_2 și V_E): 1) tipul A în care unda R este singura deflexiune sau cea mai mare în aceste derivații și 2) tipul B în care unda S sau QS sînt deflexiunile principale în cel puțin una dintre aceste derivații.

Această clasificare nu definește precis orientarea vectorială în derivațiile bipolare ale extremităților.

Burch și DePasquale prezintă o clasificare în patru tipuri principale: 1) tipul A conține tipurile A și B Rosenbaum, dar cu precizarea că unda delta și vectorul QRS sînt orientate superior, iar aspectul complexelor

Scanned with OKEN Scanner

QRS în derivația III simulează un infarct miocardic inferior, 2) tipul B prezintă complexe QRS care au aspectul de bloc de ramură stîngă, iar vectorul este orientat inferior, 3) tipul C prezintă complexe QRS care au aspect de bloc de ramură dreaptă, și 4) tipul D prezintă modificări minime ale complexelor QRS care uneori au durata normală.

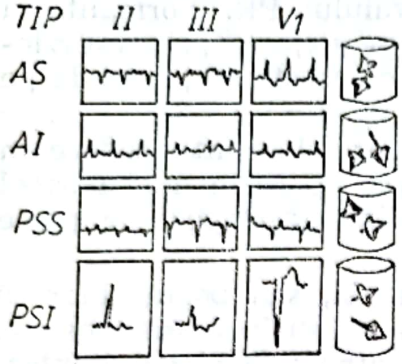

Fig. XVIII-45. — Direcția vectorilor undelor delta și complexelor QRS în cazurile de sindrom de preexcitație. AS — anterior și superior; AI — anterior și inferior; PSS — posterior stîng și superior; PSI — posterior stîng și inferior.

Scherf și Neufeld adoptă o clasificare originală utilizînd criteriile orientării spațiale a vectorilor în planuri diferite și descriu tot patru tipuri principale notate cu simbolurile: AI (orientare anterioară și inferioară), AS (orientare anterioară și superioară), BI (orientare stîngă posterioară și inferioară) și BS (orientare stîngă posterioară și superioară). Orientarea superioară a vectorului, a fost definită devierea axială la stînga cu 30° sau mai mult, sau prezența unei unde Q în derivațiile II, III sau aVF. Devierea vectorului la +30° sau mai mult a fost considerată orientare inferioară. Principalele tipuri menționate și orientarea vectorială sînt prezentate în fig. XVIII-45.

Comitetul European pentru Studiul Sindromului de Preexcitație propune o clasificare anatomică a căilor accesorii, pe cale de a se impune. Conform acestei clasificări, căile scurtcircuitante care se inseră în țesutul specific excitoconductor sînt denumite tracturi, iar cele care se inseră în miocardul de lucru sînt denumite conexiuni. În consecință se descriu 4 tipuri de căi accesorii. Conexiunile atrioventriculare sînt cele mai tipice și sînt reprezentate de fasciculul Kent. Tracturile atrioventriculare unesc atriile de fasciculul His, scurtcircuitînd nodul AV. Fibrele Mahaim au fost subîmpărțite în 2 grupe: 1) conexiuni nodoventriculare, care pleacă din nodul AV și se răspîndesc în miocardul ventricular și cele fasciculoventriculare, care pleacă din fasciculul His sau ramurile sale și se răspîndesc, de asemenea, în miocardul ventricular. Aceste conexiuni scurtcircuitează o porțiune din sistemul normal His-Purkinje. Încadrarea pacienților în grupurile menționate necesită o analiză aprofundată a electrocardiogramei de suprafață corelată cu studiul electrofiziologic al conducerii.

Uneori se observă variații ale morfologiei complexelor QRS înregistrate la același subiect, în timpul unei singure înregistrări sau cu ocazii diferite. Astfel, uneori complexele QRS cu aspect de preexcitație sînt intermitente (fig. XVIII-46), iar alteori pot fi observate două sau mai multe tipuri de complexe QRS diferite. O modificare particulară o constituie „efectul concertino" ce constă din alungirea progresivă a interva-

Scanned with OKEN Scanner

lului PR, odată cu estomparea semnificativă pînă aproape de dispariție a undei delta la nivelul complexelor QRS și reapariția progresivă a aspectului inițial. Modificarea aspectului complexelor QRS la pacienții cu sindrom de preexcitație se poate însoți de modificări simultane ale morfologiei undelor P.

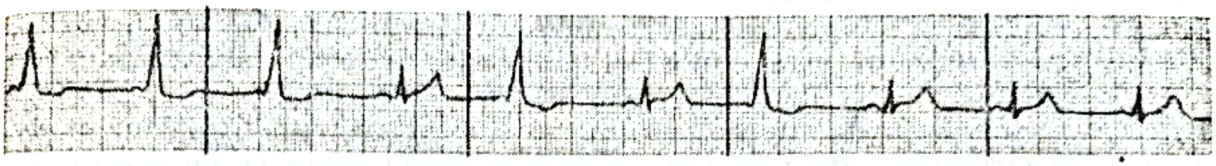

Fig. XVIII-46. — Sindrom WPW intermitent.

Sindromul LGL (cu fibre James). În 1953, Lown, Ganong și Levine au studiat electrocardiogramele de la 200 pacienți cu interval PR scurt (sub 0,12 s) și cu complexe QRS anormale. Unsprezece dintre aceștia au dezvoltat episoade de tahicardie supraventriculară. Studiile ulterioare au demonstrat că subiecții cu interval PR scurt și complexe QRS normale prezintă căi accesorii care scurtcircuitează nodul AV (fibre James), iar alții prezintă nodul AV practic normal dar de dimensiuni mai mici, motiv pentru care conducerea la acest nivel este mai rapidă. Electrograma hisiană în sindromul LGL evidențiază un interval AH scurt, în timp ce intervalul HV este normal (fig. XVIII-47). La pacienții cu nod AV de

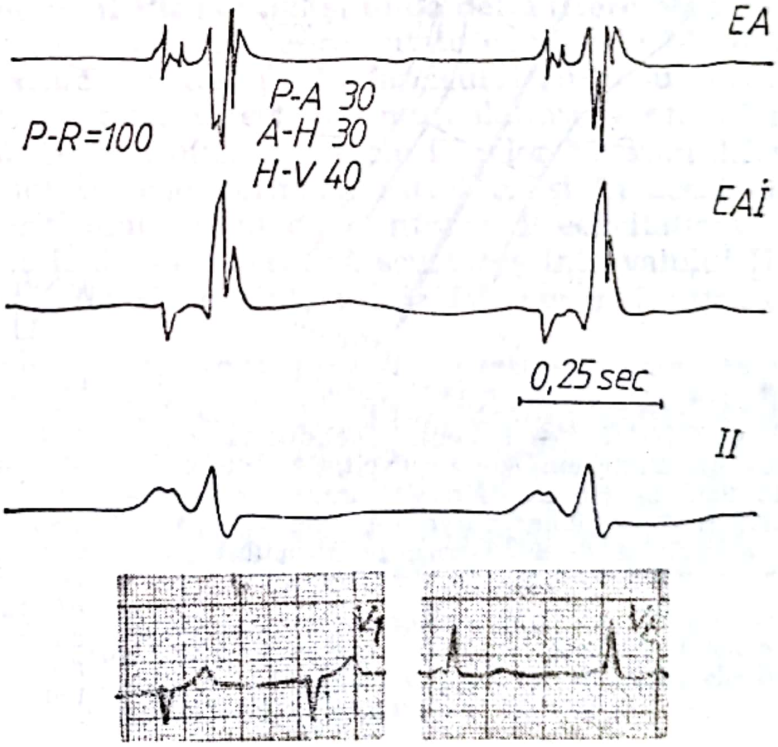

Fig. XVIII-47. — Electrograma hisiană (EH) în sindromul LGL. Se evidențiază scurtarea intervalului PR (V_1, V_6) pe seama intervalului AH. EAI — electrogramă atrială inferioară.

dimensiuni mai mici, electrostimularea atrială cu frecvență crescută este însoțită de alungirea intervalului PR (AH), în timp ce la pacienții cu căi accesorii, intervalul PR (AH) rămîne constant și redus. Prezența căilor accesorii favorizează mecanismul de reintrare, iar pacienții prezintă clinic accese repetate de tahicardie supraventriculară.

Scanned with OKEN Scanner

Sindromul WPW cu fasciculul Kent. În 1915, Wilson a descris modificări ECG considerate 15 ani mai tîrziu de către Wolff, Parkinson și White ca fiind tipice pentru o entitate distinctă, care astăzi le poartă numele lor și care se caracterizează prin interval PR scurt, prezența undei delta și complex QRS lărgit. La acești pacienți, studiile anatomice au pus în evidență un fascicul suplimentar care leagă atriile de ventriculi și care ocolește și scurtcircuitează structurile conducerii nodale AV. Fasciculul scurtcircuitant este cunoscut sub denumirea de fascicul Kent și are proprietăți electrofiziologice particulare. Cele două căi care leagă atriile de ventriculi, distincte anatomic și funcțional, constituie un model natural al circuitului de reintrare. Apariția undei delta și lărgirea complexului QRS sînt rezultatul fuziunii dintre activarea ventriculară pe căile normale nodohisiene și pe calea accesorie. Activarea pe calea accesorie ajunge la ventriculi înaintea activării pe căile nodohisiene, astfel că pe electrograma hisiană intervalul HV este scurtat (fig. XVIII-48). Spre deosebire de căile normale AV, conducerea impulsului pe calea accesorie este

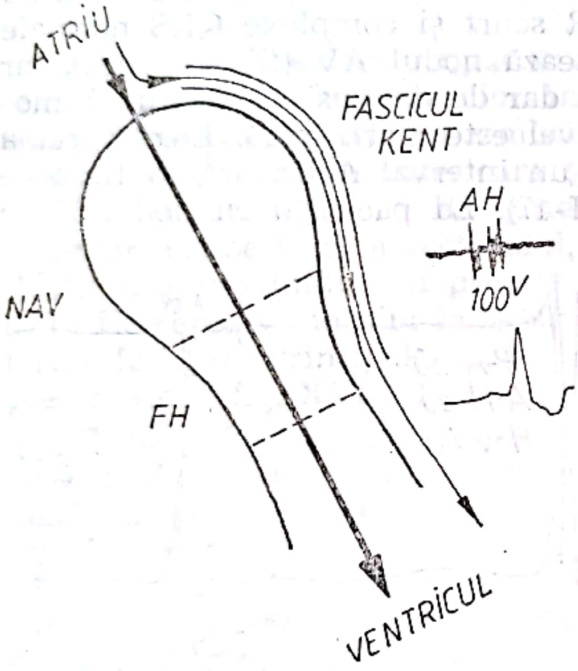

Fig. XVIII-48. — Schema conducerii AV în sindromul de preexcitație cu fascicul de tip Kent, cu ilustrarea activării ventriculare duble, pe căile normale nodohisiene și prin fasciculul Kent.

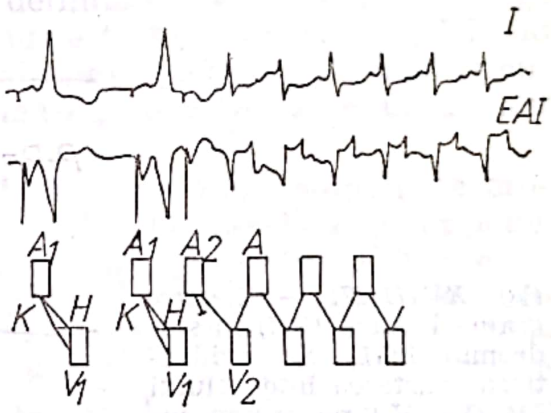

Fig. XVIII-49. — Electrostimularea atrială la un pacient cu sindrom WPW. Electrostimulul (A_2) declanșează o EA (extrasistolă atrială), care găsește calea accesorie (K) refractară. Activarea ventriculară se efectuează întîrziat și numai pe căile normale AV; stimulul găsește apoi calea accesorie recuperată pentru conducerea retrogradă și activează retrograd atriile.

influențată de frecvența cardiacă. Dacă frecvența cardiacă va fi accelerată prin electrostimulare atrială, conducerea pe căile normale AV se alungește, în timp ce viteza de conducere pe calea accesorie crește. Drept urmare, intervalul HV devine tot mai scurt, iar complexul QRS se lărgește. Cînd ventriculii sînt activați în întregime pe calea accesorie, de-

Scanned with OKEN Scanner

polarizarea hisiană (H) se suprapune sau succedă activării ventriculare (V). Datorită proprietăților electrofiziologice ale căilor accesorii, intervalul PR rămîne constant, indiferent de frecvența de stimulare, în timp ce intervalul PS (de la începutul undei P la sfîrșitul undei S) crește pe măsură ce crește și proporția masei ventriculare activate pe calea accesorie.

Prezența celor două căi, distincte anatomic și funcțional, explică apariția episoadelor de tahicardie, care fac parte integrantă din tabloul clinic și ECG al sindromului WPW. Accesul de tahicardie poate fi inițiat sau oprit de o extrasistolă atrială sau ventriculară, ori cu ajutorul electrostimulării (fig. XVIII-49). La pacienții cu sindrom WPW și tahicardie supraventriculară, prin mecanism de reintrare de tip comun, conducerea anterogradă a impulsului se face pe calea normală nodohisiană, iar conducerea retrogradă se face pe calea accesorie (fasciculul Kent). Din acest motiv, complexele QRS din cursul tahicardiei au aspect normal (fig. XVIII-50). Cînd conducerea anterogradă se face pe calea nodohisiană, complexele QRS din cursul tahicardiei sînt largi și diferențierea de tahicardia ventriculară este dificilă.

Morfologia complexelor QRS pe ECG de suprafață depinde de localizarea căii accesorii și gradul preexcitației ventriculare. Localizarea cu precizie a căilor accesorii se stabilește prin studii electrofiziologice și prin *maping* epicardic. Secționarea chirurgicală a căilor accesorii întrerupe circuitul de reintrare și constituie deseori soluția radicală în cazul tahicardiilor care nu pot fi controlate medicamentos.

Sindromul WPW cu interval PR normal și unde delta (fibre Mahaim). La unii pacienți, căile accesorii AV sînt reprezentate de fibrele Mahaim, care leagă porțiunea inferioară a nodului AV, fasciculul His, sau porțiunea inițială a ramurilor acestuia, direct de musculatura ventriculară (fig. XVIII—44). Proprietățile electrofiziologice ale fibrelor Mahaim diferă de cele ale structurilor nodohisiene normale, astfel că și în acest caz există posibilitatea instalării unui circuit de reintrare. Preexcitația ventriculară produsă prin fibre Mahaim determină scurtarea intervalului HV pe electrograma fasciculului His. Cu cît intervalul HV este mai scurt, cu

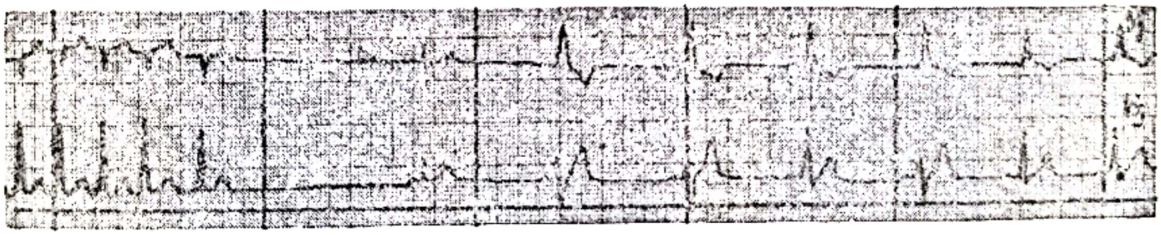

Fig. XVIII-50. — Tahicardie supraventriculară cu complexe QRS subțiri (primele 5 complexe) la un pacient cu sindrom WPW. Compresiunea sinocarotidiană oprește accesul tahicardic. Prima bătaie sinusală este condusă normal, iar următoarele bătăi sinusale sînt conduse pe ambele căi (normală și accesorie).

atît proporția activării ventriculare pe calea accesorie este mai mare. Spre deosebire de sindromul WPW cu conexiuni AV anormale de tip Kent, în cazul preexcitației ventriculare produse de fibrele Mahaim, unda delta se înscrie după apariția potențialului hisian pe electrograma fasciculului His, cu excepția situației cînd fibrele Mahaim leagă porțiunea

Scanned with OKEN Scanner

inferioară a nodului AV de musculatura ventriculară. Deoarece în preexcitația ventriculară cu fibre Mahaim circuitul de reintrare cuprinde de obicei și zona inferioară a nodului AV care întîrzie conducerea, tahicardiile ce însoțesc aceste forme de sindrom WPW au o frecvență mai redusă, comparativ cu formele de preexcitație cu fascicule James sau Kent. De asemenea, episoade tahicardice survin mai tîrziu în cursul vieții și sînt legate de tulburările de conducere intraventriculare (în sistemul His—Purkinje), care creează condiții electrofiziologice favorabile instalării circuitului de reintrare cu participarea fibrelor Mahaim.

MECANISMUL ARITMIILOR ÎN SINDROMUL WPW

Considerat de unii autori ca o curiozitate electrocardiografică, sindromul de preexcitație s-a dovedit a fi o stare patologică capabilă să inducă aritmii severe și chiar moarte subită. Incidența aritmiilor în sindromul WPW este apreciată între 40—80%, dar incidența reală este greu de stabilit, deoarece există forme latente de preexcitație ventriculară. Majoritatea aritmiilor sînt supraventriculare. În cazul fibrilației atriale la un pacient cu sindrom WPW este posibilă conducerea AV: 1 : 1 pe calea accesorie, condiție în care există riscul morții subite prin fibrilație ventriculară (fig. XVIII-51).

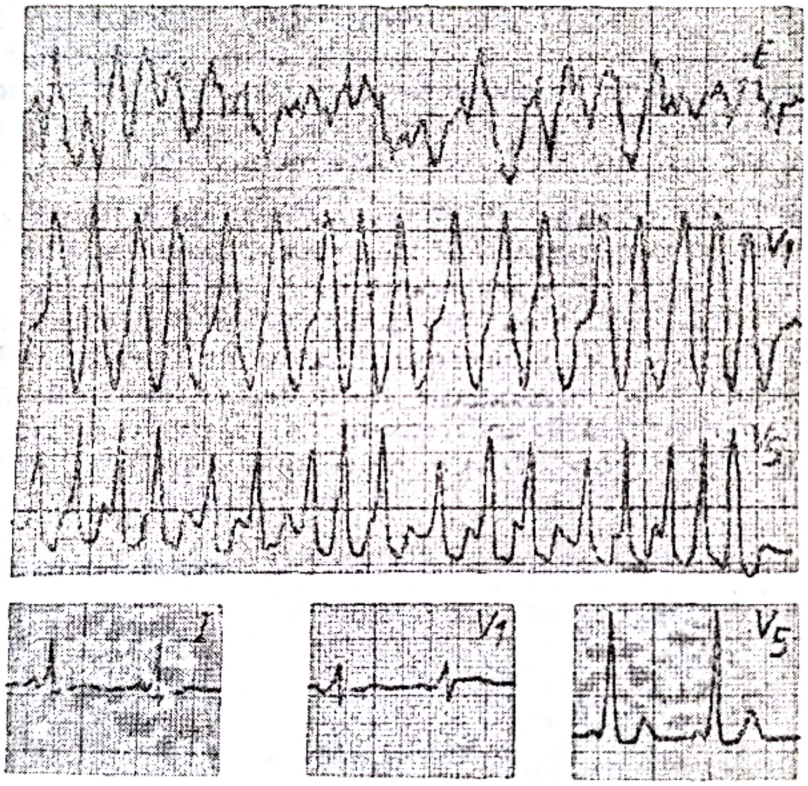

Fig. XVIII-51. — Fibrilație atrială la un pacient cu sindrom WPW. Activarea ventriculară se efectuează pe calea accesorie cu o frecvență de aproximativ 280 pe minut. EAI — electrograma atrială inferioară. Înregistrarea ECG în ritm sinusal este de tip WPW.

Scanned with OKEN Scanner

Modificarea patogenetică de bază din sindromul WPW o constituie prezența circuitului de reintrare, format din căile de activare normale și accesorii, fiecare cu refractibilitate diferită. Numai la o valoare critică a discrepanței dintre proprietățile refractorii ale acestor căi circuitul de reintrare devine funcțional. Această inegalitate critică este declanșată aproape întotdeauna de o extrasistolă (atrială sau ventriculară) sau este consecința modificărilor de frecvență cardiacă. Impulsul este condus pe una din căi, în timp ce a doua cale este blocată, pentru ca apoi să se întoarcă pe a doua cale. Dacă conducerea anterogradă se face pe căile normale AV, complexul QRS este normal. În cazul în care conducerea anterogradă se face pe calea accesorie, complexul QRS este deformat. Studii de electrofiziologie clinică au evidențiat uneori prezența de căi accesorii latente, care pot să conducă exclusiv retrograd. Factorii care scad perioada refractară a atriilor (tahicardia sinusală) sau care alungesc transmiterea impulsului, în special la nivelul nodului AV, favorizează instalarea reintrării și a acceselor de tahicardie supraventriculară. Declanșarea fibrilației atriale, aritmie frecvent întîlnită la pacienții cu sindrom de preexcitație, este favorizată de faptul că perioada refractară a căii accesorii în sens retrograd este scurtată și activează atriul în perioada refractară relativă (faza vulnerabilă) cu riscul răspunsului repetitiv.

Cercetările electrofiziologice efectuate la pacienții cu sindrom WPW au permis studiul modificărilor produse de unele medicamente, oferind date utile pentru aplicarea unei terapii științifice cu scopul de a controla sau preveni accesele tahiaritmice.

Determinarea localizării căilor accesorii este deosebit de importantă în lumina datelor moderne de patogenie și tratament al sindromului WPW. Pe ECG de suprafață, sindromul WPW de tip A (cu aspect de bloc de ramură dreaptă) sugerează localizarea posterioară a căii accesorii și spre stînga, între atriu și ventriculul stîng. Sindromul WPW de tip B sugerează localizarea căii accesorii la nivelul anterior al atriului și ventriculului drept.

Studiile electrofiziologice clinice permit localizarea cu mare acuratețe a căilor accesorii; principalele aspecte obținute cu ajutorul metodelor menționate sînt expuse în capitolul de explorare electrofiziologică a inimii.

Metoda cea mai sigură de localizare a căilor accesorii este *maping*-ul epicardic în condițiile toracotomiei efectuate cu scopul secționării chirurgicale a căilor accesorii.

Prognosticul sindromului de preexcitație este dependent de frecvența și durata episoadelor tahicardice, de asocierea altor aritmii și de efectele medicației administrate. În general, prognosticul este bun, dar s-au semnalat tot mai des morți subite prin tahiaritmii, care, deși inițial pot fi supraventriculare, prin conducere la ventriculi 1 : 1 pe calea accesorie produc fibrilație ventriculară.

Diagnostic. Sindromul de preexcitație este sugerat de episoadele tahicardice și este precizat la examenul ECG prin modificări caracteristice: interval PR scurt, complex QRS alungit, interval PS normal și prezența undei delta. În sindromul de preexcitație de tip LGL modificarea ECG constă numai în scurtarea intervalului PR. Pacienții cu semne ECG in-

Scanned with OKEN Scanner

complete și incerte de sindrom de preexcitație ridică probleme dificile de diagnostic. Apariția evidentă a semnelor ECG de proporția activării ventriculare pe calea sau căile accesorii. Cînd scurtarea intervalului PR și prezența undei delta sînt echivoce se pot utiliza unele manevre sau probe farmacodinamice revelatoare. Astfel, compresiunea sinocarotidiană deprimă conducerea pe căile normale, iar medicația simpaticomimetică crește conducerea pe căile accesorii, ambele favorizînd accentuarea preexcitației. Dacă aceste procedee nu sînt suficiente pentru stabilirea diagnosticului, se indică efectuarea unui studiu electrofiziologic (vezi cap. „Explorarea electrofiziologică a inimii").

TRATAMENTUL

Tratamentul sindromului WPW este medicamentos și chirurgical, preventiv și curativ.

Mecanismul de reintrare implicat în tahicardiile din cursul sindromului WPW utilizează nodul AV pentru conducerea anterogradă a impulsului și căile accesorii pentru conducerea retrogradă. Pentru ca medicamentele administrate să fie eficiente este necesar ca acestea să modifice proprietățile refractare ale căilor de conducere respective. Este foarte dificil de prevăzut la fiecare caz în parte dacă o anumită medicație antiaritmică administrată este sau nu eficientă. Cunoașterea în detaliu a proprietăților electrofiziologice ale medicamentului antiaritmic utilizat (Tabelul XVIII-XX), a mecanismelor aritmogene și a tipului cone-

Tabelul XVIII—XX

Efectele medicației cardioactive utilizate în sindromul de preexcitație

	Perioada refractară				
	Atriu	Nod AV	His-Purkinje	Ventricul	Calea accesoriei
Digitala	±	+	?	±	—
Chinidina	+	±	+	+	+
Procainamida	+	0	+	+	+
Propranololul	±	+	?	±	0
Ajmalina	+	0	+	+	+
Xilina	±	0	?	+	+
Verapamilul	±	+	?	±	±
Amiodarona	+	+	+	+	+

+=alungește; —=scurtează; 0=fără efect; ±=inconstant; ?=necunoscut.

xiunilor scurtcircuitante care operează în cazul respectiv, precum și experiența personală, sînt absolut necesare pentru a obține succesul terapeutic scontat. Fără îndoială că utilizarea rațională a explorărilor electrofiziologice a permis selecționarea pe baze riguroase a medicamentelor

Scanned with OKEN Scanner

antiaritmice și a permis de asemenea reperarea anatomofuncțională a căilor accesorii în vederea secționării lor chirurgicale în cazurile rezistente la tratament medicamentos.

Medicamentele cu efect predominant la nivelul nodului AV cum sînt: digitala, beta-blocanții adrenergici și unii blocanți ai influxului de calciu pot fi utilizate cu succes pentru controlul acceselor tahiaritmice la unii pacienți cu sindrom WPW.

Digitala în general nu previne accesele de tahicardie prin reintrare la pacienții cu sindrom WPW, iar în cazul fibrilației atriale accelerează frecvența ventriculară, deoarece scurtează perioada refractară a căilor accesorii. Cu toate acestea, unii autori recomandă administrarea digitalei la pacienții cu sindrom WPW și accese de tahicardie supraventriculară dacă perioada refractară efectivă a căii accesorii este, cu certitudine, lungă.

Beta-blocanții adrenergici se pare că nu au efecte electrofiziologice la nivelul căilor accesorii, motiv pentru care au efecte moderate în prevenirea acceselor tahicardice sau în controlul frecvenței ventriculare în prezența fibrilației atriale. Cu toate acestea, propranololul poate fi util în prevenirea tahiaritmiilor la pacienții cu sindrom WPW cu activitate simpatică crescută, sau dacă accesele tahicardice sînt declanșate de efort.

Din grupul blocanților influxului de calciu, verapamilul a fost utilizat cu precădere pentru controlul acceselor de tahicardie supraventriculară. Dacă accesele de tahicardie supraventriculară pot fi oprite prin administrarea intravenoasă a verapamilului este foarte probabil că administrarea *per orală* pe timp îndelungat a medicamentului să aibă efect profilactic satisfăcător. Verapamilul are acțiune nesemnificativă asupra refractibilității căilor accesorii, dar administrarea sa la pacienții cu fibrilație atrială poate accelera frecvența ventriculară, deoarece, deprimînd conducerea la nivelul nodului AV, facilitează penetrația impulsurilor atriale pe căile accesorii.

Medicamentele cu acțiune predominantă la nivelul căilor accesorii pot avea efecte favorabile prin deprimarea conducerii sau creșterea perioadei refractare efective la nivelul acestor căi.

Chinidina și antiaritmicele înrudite alungesc conducerea și prelungesc refractibilitatea pe căile accesorii. Efectele asupra refractibilității căilor accesorii sînt mult mai pronunțate dacă perioada refractară efectivă a acestora este mai mare decît 270 ms. Medicamentele antiaritmice de tip chinidinic au efecte preventive asupra declanșării acceselor de tahicardie supraventriculară la majoritatea pacienților. Efectele asupra fracvenței ventriculare în cursul acceselor de fibrilație atrială sînt reduse, mai ales dacă perioada refractară efectivă a căilor accesorii este scurtă.

Xilina administrată intravenos produce efecte variabile asupra refractibilității căilor accesorii. Efectele de reducere a frecvenței ventriculare în cursul fibrilației atriale la pacienții cu sindrom WPW nu sînt constante. Uneori apare dimpotrivă creșterea frecvenței ventriculare.

Scanned with OKEN Scanner

Ajmalina, în doză de 50 mg administrată intravenos în timp de 3 minute, scade conducerea şi reduce perioada refractară efectivă a căilor accesorii. Scade de asemenea numărul complexelor ventriculare preexcitate din cursul acceselor de *flutter* sau fibrilaţie atrială, mai ales dacă perioada refractară efectivă a căilor accesorii este scurtă şi riscul fibrilaţiei ventriculare este mare.

Medicamentele cu acţiune depresoare atît la nivelul nodului AV cît şi a căilor accesorii au intrat în uz relativ recent. Principalele medicamente ale acestui grup sînt encainida şi amiodarona. În afara efectului depresor asupra conducerii, ele abolesc aritmiile care apar pe fondul sindromului WPW şi scad frecvenţa ventriculară din cursul acceselor de fibrilaţie atrială.

Efectele asupra proprietăţilor refractare ale diferitelor structuri a principalelor medicamente antiaritmice utilizate în sindromul de preexcitaţie sînt prezentate în tabelul I.

Tratamentul chirurgical este rezervat cazurilor cu accese repetate şi prelungite de tahicardie care limitează activitatea curentă. Secţionarea căilor normale AV presupune implantul de stimulator cardiac. Pacienţii asimptomatici nu necesită măsuri terapeutice speciale, dar ei vor fi dispensarizaţi.

BIBLIOGRAFIE SELECTIVĂ

1. BECKER A. E., ANDERSON R. H. — Morphology of the human atrioventricular jonctional area. În *„The Conduction System of the Heart"* (sub red. Wellens H. J. J., Lie K. I., Janes M. J.), Philadelphia, Lea and Febinger, 1976, p. 264.
2. BOINEAUX J. P., MORE E. N. — *Circulation*, 1970, 41, 375.
3. BURCH G. E., DePASQUALE N. P. — *Amer. Intern. Med.*, 1961, 54, 387.
4. BURCHELL H. B. — Surgical approach to the treatment of ventricular preexcitation. În *„Advances in Internal Medicine"*, (sub red. Stellerman G. H.), Chicago, Year Book Medical Publishers, 1970.
5. CASTELLANOS A., CASTILLO C. A., AGHA A. S., TESSLER M. — *Circulation*, 1971, 43, 667.
6. CASTILLO C. A., CASTELLANOS A. Jr. — *Circulation*, 1970, 42, 271.
7. COLE J. S., WILLS R. E., WINTERSCHIED L. C. şi colab. — *Circulation*, 1970, 42, 111.
8. DENES P., WU D., AMAT-Y-LEON F., DHINGRA R., WYNDHAM C., KEHOLE E., AYERS B. F., ROSEN K. M. — *Amer. Intern. Med.*, 1979, 90, 153.
9. DREIFUS L. S., HAIAT H., WATANASE Y., ARRIAGA J., BEITMAN N. — *Circulation*, 1971, 43, 520.
10. DURRER D., ROSS J. P. — *Circulation*, 1967, 36, 644.
11. ENGLE T. R. — *Ann. Intern. Med.*, 1979, 90, (2), 265.
12. GALLAGHER J. J., GILBERT M., SVENSON R. H., SEALLY W. C., KASSEL J., WALLACE A. G. — *Circulation*, 1975, 51, 767.
13. GAVRILESCU S. — *Cardiology*, 1976, 61, 149.
14. GILETTE P. G. — *Amer. J. Cardiol.*, 1977, 40, 848.
15. GAVRILESCU S., GAVRILESCU M., LUCA C. — *Amer. Heart. J.*, 1977, 1, 21.
16. HOROWITZ L. N. — *Cardiology Clinics*, 1986, 3, 447.
17. JAMES T. N., SHERF L. — *Amer. J. Cardiol.*, 1971, 28, 414.
18. JANSE M. J., von CAPELLE E. J. L., ANDERSON R. H., TOUBOUL P., BILETTE J. — Electrophysiology and structure of the atrioventricular node of the isolated rabbit heart. În *„The Conduction System of the Heart"* (sub red.

Scanned with OKEN Scanner

Wellens H. J. J., Lie K. I. and Janse M. I.), Philadelphia, Lea & Febinger, 1976.
19. KENT S. A. F. — *J. Physiol.*, 1914, 48, 22.
20. LEV M., FOX S. M., BHARATI S., ROSEN K. M., LANGENDORF R., PICK A. — *Amer. J. Cardiol.*, 1975, 35, 152.
21. LISTER I. W., GOSSELIN A. I., SAYFIE E. I., LESSER M. A. — Arrhythmia analysis by intracardiac electrocardiography. Charles C. Thomas Publishers, U.S.A., 1980.
22. LOWN B., GANONG W. F., LEVINE S. A. — *Circulation*, 1962, 5, 693.
23. MAHAIM I. — *Amer. Heart J.*, 1947, 33, 651.
24. MENDEZ C., MOE G. K. — *Circ. Res.*, 1966, 19, 378.
25. OHNELL R. F. — *Acta Med. Scand.*, 1944 (suppl. 152).
26. PRYSTOWSKY E. N., MILES M. W., HEGER J. J., TIPES D. P. — *Med. Clin. North America*, 1984, 4, 831.
27. ROSEN K., MEHTA A., MILLER R. A. — *Amer. J. Cardiol.*, 1974, 33, 291.
28. ROSENBAUM F. F., HECHT G. H., WILSON F. N. şi colab. — *Amer. Heart J.*, 1945, 29, 281.
29. SHERF L., NEUFELD H. N. — The pre-excitation syndrome: facts and theories. Yorke Medical Books, New York, 1978.
30. STREIAN C., LUCA C. — Tulburările de ritm şi de conducere ale inimii. Ed. Academiei R.S.R., Bucureşti, 1984.
31. WELLENS H. J. H. — The electrophysiological properties of the accessory pathways in the Wolff—Parkinson—White syndrome. În *„The Conduction System of the Heart"* (sub red. Wellens H. J., Lie K. I. and Janse M. J.). Philadelphia, Lea & Febinger, 1976, 567.
32. WILSON F. N. — *Arch. Intern. Med.*, (Chicago), 1915, 16, 1008.
33. WOLFF L., PARKINSON J., WHITE P. D. — *Amer. Heart J.*, 1930, 5, 685.

TULBURĂRILE DE CONDUCERE ATRIOVENTRICULARE

C. STREIAN, C. LUCA

Generalităţi. Încetinirea sau întreruperea conducerii impulsului la nivelul căilor de conducere ale inimii este un fenomen cunoscut sub termenul generic de bloc.

Fenomenul întîrzierii conducerii a fost observat de Wenckebach în anul 1899 pe înregistrările pulsului jugular, sub forma alungirii progresive a intervalelor AC urmată de omiterea unei bătăi ventriculare sau sub forma omiterii sistematizate a uneia sau două bătăi fără alungirea progresivă prealabilă a intervalelor AC. Omiterea bătăilor ventriculare a fost interpretată însă ca o scădere a excitabilităţii ventriculare.

În anul 1924, după introducerea ECG în clinică, Mobitz a demonstrat că în primul caz este vorba de alungirea progresivă a intervalului PR, urmată de blocarea unei unde P, iar în al doilea de blocarea sistematizată a undelor P, fără o alungire progresivă prealabilă a intervalului PR.

În funcţie de nivelul la care are loc întîrzierea conducerii se descriu următoarele forme principale ale tulburărilor de conducere ale inimii:

1) Blocul sinusal (SA) (întîrzierea conducerii la nivelul ţesutului care leagă nodul sinusal de atriu).

2) Blocul intraatrial (întîrzierea conducerii în atriu).

3) Blocul atrioventricular (AV) (întîrzierea conducerii la nivelul zonei joncţionale AV).

4) Blocurile intraventriculare (întîrzierea conducerii în ventriculi).

Întîrzierea conducerii în afara zonelor menţionate mai poate avea loc la nivelul fasciculului His. Electrograma fasciculului His, raportată la

Scanned with OKEN Scanner

electrocardiograma (ECG) de suprafață, permite analiza mai în detaliu a zonelor de conducere la nivelul inimii (fig. XVIII-52 și tabel XVIII-XXI).

Blocurile AV sînt expresia întîrzierii sau a întreruperii conducerii unuia sau mai multor impulsuri atriale, datorită creșterii perioadelor refractare la nivelul nodului AV, al fasciculului His și/sau al ramurilor sale, sau a întreruperii anatomice a structurilor specifice la unele forme

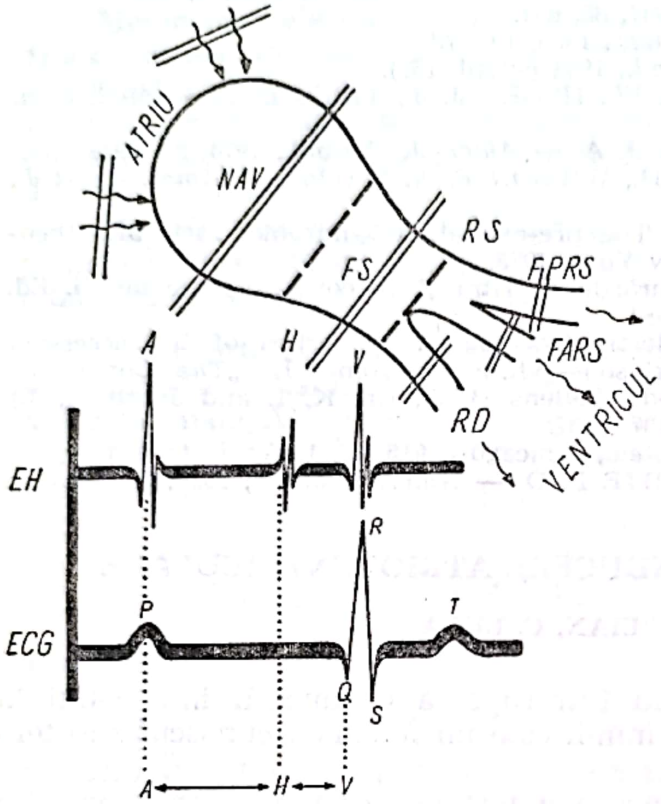

Fig. XVIII-52. — Schema structurilor joncționale AV și potențialele corespunzătoare activării lor pe electrograma hisiană (EH) și ECG de suprafață. NAV — nodul AV; FS=trunchiul fasciculului His; RS și RD — ramura stîngă și dreaptă a fasciculului His; FARS și FPRS — fasciculul anterior și posterior al ramurii stîngi; A, H, V — complexele depolarizării atriale, hisiene și ventriculare. Liniile duble paralele reprezintă zonele în care poate avea loc blocarea conducerii.

Tabelul XVIII—XXI

Diagnosticul blocurilor AV electrocardiografic și prin electrograma hisiană

Blocurile AV nodale
- — interval AH alungit (normal=50—140 m/s)
- — deflexiunea atrială (A) nu este urmată de deflexiunea hisiană (H)
- — interval HV normal

Blocurile intrahisiene
- — deflexiuni hisiene duble HH' depărtate cu 25 m/s
- — deflexiunile AH nu sînt urmate de deflexiunile H'V
- — interval AH normal
- — interval H'V adesea prelungit

Blocul infrahisian
- — interval HV prelungit (normal=35—55 m/s)
- — deflexiunile AH nu sînt urmate de deflexiunea V
- — intervalul AH normal

de bloc AV complex. Pe ECG apare alungirea intervalului PR sau blocarea unor unde P, care nu sînt urmate de complexul QRS corespunzător.

Blocurile AV trebuie diferențiate de blocurile funcționale AV, consecință a unui mecanism fiziologic, atunci cînd conducerea AV este solicitată într-o perioadă a structurii respective nerecuperată complet. Ast-

Scanned with OKEN Scanner

fel, în cursul *flutter*-ului atrial 2/1 modificarea de conducere AV este consecința unui bloc funcțional și nu a unui bloc AV propriu-zis, deoarece țesutul joncțional AV nu este capabil să conducă impulsurile la o frecvență atrială atît de mare, datorită perioadei sale refractare mai lungi. Dacă un impuls sinusal, declanșat după intervalul QT al unei bătăi ventriculare, nu este condus la ventricul sau este condus cu interval PR alungit, nu este vorba de o alterare propriu-zisă a conducerii.

În mod normal perioada refractară absolută a țesutului joncțional AV corespunde aproximativ jumătății inițiale a intervalului QT al bătăii precedente, în timp ce perioada refractară relativă este situată în a doua jumătate a acestuia.

Perioada refractară este funcție de lungimea ciclului precedent, astfel încît cu cît acesta este mai lung durata perioadei refractare a bătăii ce urmează va fi mai mare și invers, modificarea cunoscută sub numele de fenomen Ashman.

CLASIFICARE

Blocurile AV pot fi incomplete (parțiale) sau complete. Cele incomplete includ blocul AV de gradele I, II și de grad avansat.

Blocurile AV pot fi tranzitorii, intermitente și permanente; nu rareori un tip de bloc se poate modifica în alt tip, în perioade diferite de evoluție.

În funcție de gradul întîrzierii conducerii AV blocurile pot fi clasificate în:

1) bloc AV de gradul I;
2) bloc AV de gradul II;
   a) blocul Wenckebach (Mobitz tip I);
   b) blocul AV Mobitz tip II;
   c) blocul AV 2/1;
3) blocul AV de grad avansat;
4) blocul AV de grad III (complet sau total).

Blocul AV de gradul I se caracterizează prin alungirea intervalului PR la 0,21 s sau mai mult, cu păstrarea conducerii tuturor impulsurilor atriale la ventriculi (fig. XVIII-53).

Blocul AV de gradul II se caracterizează prin absența conducerii la ventricul a unor impulsuri atriale, astfel încît unele unde P nu sînt urmate de complexe ventriculare (de exemplu, din patru impulsuri sinusale sînt conduse la ventricul 3 și în acest caz blocul AV va fi de 4/3).

O formă comună a blocului AV de gradul II este cunoscută sub termenul de bloc Wenckebach sau Mobitz tip I, caracterizat prin alungirea progresivă a intervalului PR pînă cînd o undă P nu mai este urmată de un complex QRS. O formă mai puțin comună a acestui tip de bloc se caracterizează prin blocarea unor unde P, dar intervalul PR se menține constant la bătăile conduse. Atît în blocul AV Mobitz tip I cît și în tipul II, conducerea AV poate fi 2/3, 4/3, 5/4 etc., iar acest raport al conducerii AV se poate menține constant sau este variabil.

Blocul AV 2/1 poate fi, de asemenea, întîlnit în ambele tipuri ale blocului AV de gradul II (fig. XVIII-53 C).

Scanned with OKEN Scanner

Blocul AV de grad avansat se caracterizează prin blocarea mai pronunțată a conducerii AV, avînd un raport mai mare de 2/1, de obicei 3/1, 4/1, 5/1 (fig. XVIII-53 D). Deseori, în această formă de bloc apar scăpări joncționale sau ventriculare.

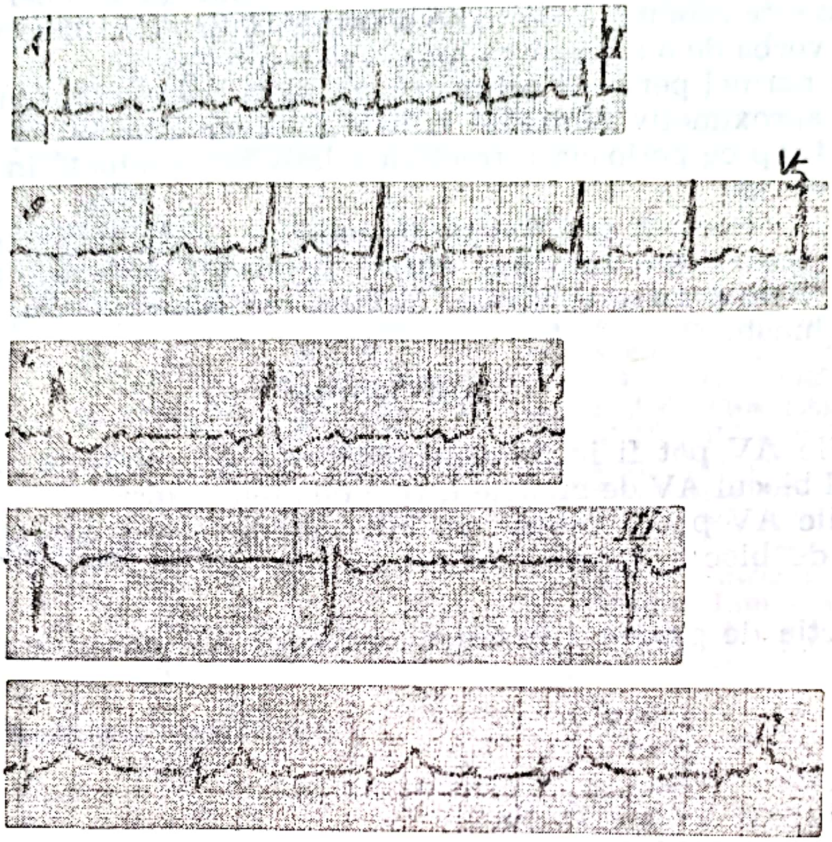

Fig. XVIII-53. — A — Bloc AV de grad I; B — Bloc AV grad II Mobitz tip I cu perioade Wenckebach 4 : 3; C — Bloc AV grad II Mobitz tip II 2 : 1 cu complexe QRS largi; D — Bloc AV grad II Mobitz tip II 3 : 1; E — Bloc AV grad III (total) cu complexe QRS subțiri.

Blocul AV de gradul III sau blocul total se caracterizează prin blocarea conducerii tuturor impulsurilor de la atriu la ventricul (fig. XVIII-53 E). Activitatea ventriculilor este preluată de un focar de scăpare joncțional sau idioventricular și apare complet independentă de activitatea atriilor (disociația completă AV).

Tulburarea conducerii în ambele ramuri ale fasciculului His poate determina bloc total AV, precum și bloc AV de grad I sau II.

Blocul AV tip Mobitz II este produs aproape totdeauna de blocul de ramură bilateral și frecvent precedă blocul total AV, datorită întreruperii conducerii în sistemul trifascicular.

De obicei, întîrzierea conducerii este bidirecțională, atît anterogradă cît și retrogradă; uneori, deși conducerea anterogradă este blocată, impulsul poate fi condus retrograd și în acest caz există posibilitatea activării ventriculoatriale.

Scanned with OKEN Scanner

BLOCUL AV DE GRADUL I

Blocul AV de gradul I este frecvent întîlnit în practică, chiar și la subiecți normali. Se întîlnește frecvent, de asemenea, la vîrstnici, chiar în absența unei suferințe cardiace severe, la bolnavii cu infarct miocardic acut inferior, în supradozajul digitalic, miocardita acută la copii în cursul reumatismului articular acut sau, mai rar, în hiperkaliemie și uremie.

Diagnosticul blocului AV de gradul I se pune în prezența intervalului PR de 0,21 s sau mai mult la adulți, sau de 0,18 s sau mai mult la copii. De subliniat că se poate întîlni un bloc AV gr. I cu un interval PR<0,21 s, dacă acest interval este mai lung decît cel prevăzut, pentru frecvența cardiacă și vîrsta individului. Intervalul PR rămîne constant, dar modificările ciclului sinusal influențează lungimea lui. De obicei intervalul PR ce urmează unui ciclu cardiac mai scurt este și el mai scurt, deoarece perioada refractară a zonei joncționale AV se modifică în funcție de acest ciclu.

Dacă intervalul PR se modifică brusc în absența modificării frecvenței cardiace este vorba, probabil, de conducere pe căi diferite la nivel AV.

Mecanismul blocului AV de gradul I constă în alungirea perioadei refractare relative, de obicei la nivelul zonei joncționale AV, care se extinde pînă spre sfîrșitul ciclului cardiac. Uneori, intervalul PR alungit poate fi expresia întîrzierii conducerii în trunchiul comun al fasciculului His sau a întîrzierii identice în ambele ramuri. Dacă întîrzierea conducerii într-una din ramuri este mai mare, alungirea intervalului PR se asociază cu lărgirea complexului ventricular. Hipertrofia atrială pronunțată sau tulburarea conducerii intraatriale pot de asemenea produce alungirea intervalului PR.

Semnificația clinică a blocului de gradul I este uneori dificil de evaluat. Frecvent acest bloc poate fi întîlnit la tineri sănătoși, dar cel mai adesea apare pe fondul unei suferințe cardiace organice. La vîrstnici, blocul AV de gradul I exprimă procese cronice degenerative la nivelul sistemului de conducere AV, fără a se însoți, întotdeauna, de alte leziuni organice ale inimii. Foarte adesea blocul AV de gradul I apare în contextul unei afectări tranzitorii, ischemice sau metabolice a țesutului de conducere și are semnificația clinică a bolii de bază.

Deseori bolnavii cu PR alungit prezintă în evoluție fibrilație atrială, ca expresie a asocierii suferinței nodului sinusal.

Tratamentul blocului AV de gradul I propriu-zis nu este indicat. Este necesar însă să se înlăture cauza blocului (tratament etiologic), iar bolnavii cu bloc AV de gradul I de dată recentă trebuie urmăriți pentru a se surprinde eventuala accentuare a alungirii conducerii și evoluția spre bloc AV de grad avansat sau boală de nod sinoatrial.

BLOCUL AV DE GRADUL II

Este cunoscut și sub termenul de bloc AV incomplet. Este necesar întotdeauna să se specifice tipul blocului de grad II, precum și gradul blocării impulsului sau al întîrzierii conducerii de la atriu la ventricul.

Scanned with OKEN Scanner

Blocul AV de gradul II se caracterizează prin blocarea conducerii, datorită alungirii excesive a perioadei refractare a zonei joncționale AV peste limitele normale. În consecință unele unde P nu sînt urmate de complexul ventricular.

În blocul Wenckenbach sau Mobitz I, alungirea intervalului PR este progresivă, pînă cînd o undă P este blocată. Seria respectivă de bătăi cu interval PR alungit, incluzînd și unda P blocată, este definită perioadă sau fenomen Wenckebach.

Fenomenul alungirii conducerii de tip Wenckebach poate fi întîlnit la nivelul oricărei zone a țesutului excitoconducător al inimii, dar electrograma hisiană a arătat că în majoritatea cazurilor alungirea conducerii are loc la nivel atrionodal, astfel încît intervalul A—H apare alungit (fig. XVIII-54).

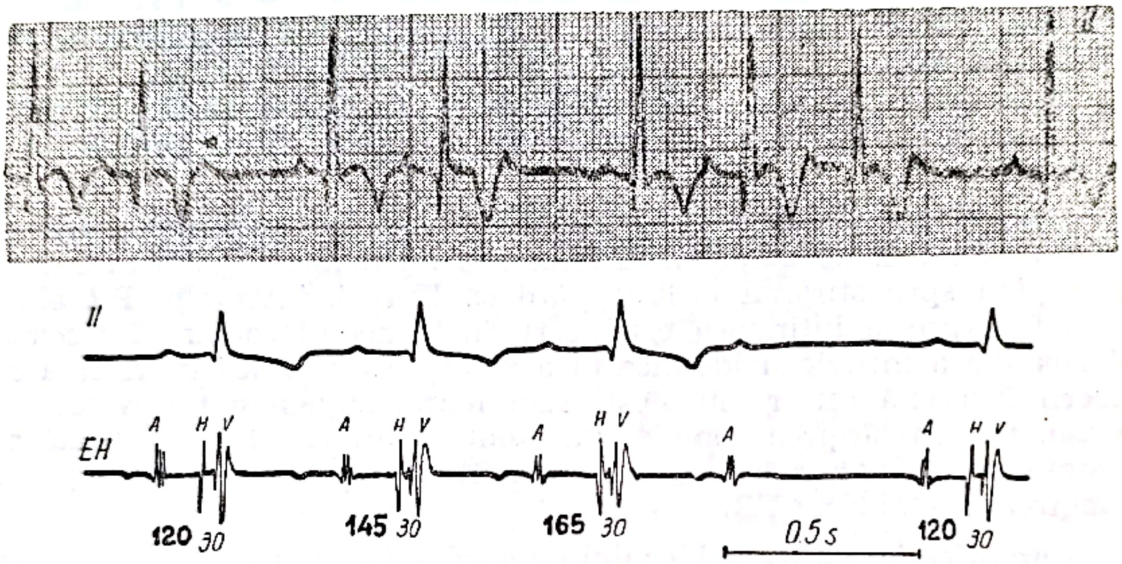

Fig. XVIII-54. — Bloc AV cu perioade Wenckebach la un bolnav cu infarct miocardic inferior. Electrograma hisiană (EH) ilustrează alungirea progresivă a intervalului AH.

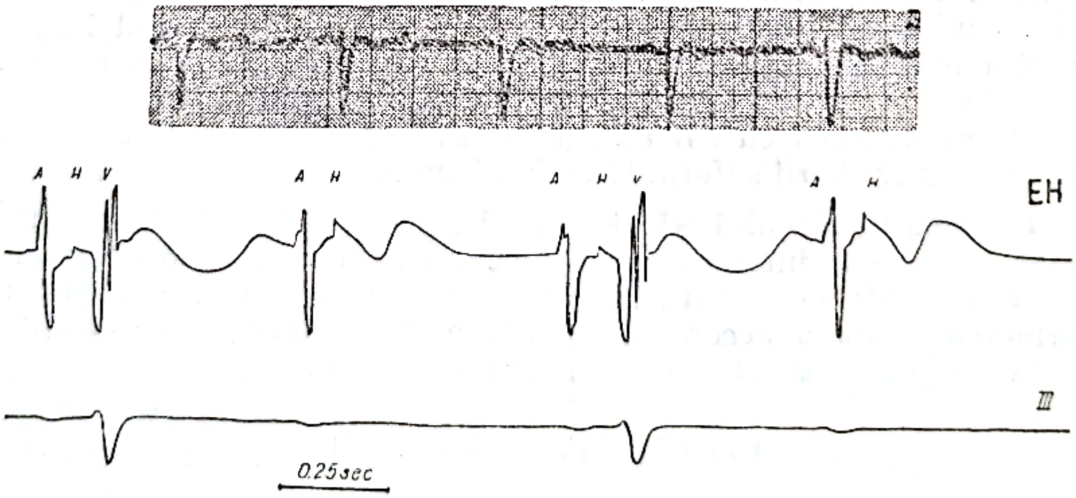

Fig. XVIII-55. — Bloc AV 2 : 1 infranodal (cu complexe largi) — Electrograma hisiană permite stabilirea sediului blocului la nivel infrahisian. Complexele atriale (A) sînt urmate de depolarizarea hisiană (H), complexele hisiene sînt blocate 2 : 1.

Scanned with OKEN Scanner

Blocul de gradul II tip Mobitz II se caracterizează prin blocarea unor impulsuri sinusale fără prelungirea progresivă prealabilă a intervalului PR. Electrograma fasciculului His a arătat că întîrzierea conducerii are loc la nivel infranodal, respectiv, a intervalului H—V (fig. XVIII-55).

Blocarea undelor P poate apărea izolat sau frecvent sistematizată sau neregulată. Raportul conducerii AV se exprimă în funcție de numărul de unde P blocate față de cele care sînt urmate de complex ventricular. De exemplu, dacă o undă P din patru este blocată, atunci raportul blocării conducerii AV este de 4/3.

Blocul AV de gradul II apare atunci cînd perioada refractară absolută și relativă a zonei joncționale AV este mult alungită, dar nu ocupă în întregime ciclul cardiac. În blocul AV de gradul II tip Mobitz I, sau Wenckebach, perioada refractară relativă este cel mai adesea alungită la nivelul zonei joncționale atrionodale, în schimb, în blocul AV de gradul II tip Mobitz II este alungită, probabil, numai la nivel infranodal.

Blocul de gradul II cu raportul conducerii 2/1 prezintă o individualitate bine cunoscută și poate apărea atît în cadrul tipului Mobitz I cît și al tipului Mobitz II. În primul caz, blocul 2/1 este nodal și se însoțește de obicei de complexe QRS subțiri, în timp ce în al doilea caz, de regulă infranodal, complexele QRS sînt de obicei largi. Uneori, blocul AV de gradul II se poate modifica dintr-un tip în altul.

Dacă două sau mai multe unde P consecutive sînt blocate, raportul conducerii AV va fi 3/1, 4/1, această formă de bloc fiind cunoscută sub termenul de bloc de grad avansat.

Uneori blocul AV 2/1 se accentuează la 3/1 sau mai mult, dacă frecvența atrială crește (în timpul efortului sau după administrarea unor medicamente). Alteori acest aspect de bloc AV este produs de extrasistole hisiene inaparente pe ECG de suprafață.

Diagnosticul blocului AV de gradul II. Blocul AV Mobitz tip I sau Wenckebach, care este o formă comună și frecventă a blocului AV de gradul II, se recunoaște ușor prin creșterea progresivă a intervalului PR pînă la apariția unei unde P blocate, neurmată de complex ventricular.

Intervalul PR crește progresiv în cursul perioadei Wenckebach; cel mai scurt este primul interval PR care urmează undei P blocate, iar cel care precedă această undă este cel mai lung. Creșterea cea mai semnificativă a intervalului PR se observă între prima și a doua bătaie a perioadei Wenckebach; intervalul PR crește progresiv apoi, pînă la apariția unei noi unde P blocate. Uneori, ultimul interval PR înaintea pauzei poate fi mult mai lung decît celelalte, iar alteori primul interval PR nu este și cel mai scurt.

Fenomenul Wenchebach apare atunci cînd impulsul penetrează chiar la limita de separație în timp, între perioada refractară relativă și absolută a zonei joncționale AV.

Raportul conducerii AV în blocul Wenckebach este de obicei constant, 3/2 sau 4/3, deseori poate ajunge chiar 5/4, 6/5, 7/6 etc., dar poate fi și variabil. Dacă raportul conducerii este constant, ritmul cardiac prezintă o scăpare ciclică a sistolei ventriculare. Aspectul de ritm bigemi-

Scanned with OKEN Scanner

nat apare cînd conducerea AV este de 3/2. În cursul blocului Wenckebach poate apărea uneori conducerea AV 2/1.

Intervalele RR în cursul perioadelor Wenckebach sînt variabile. Intervalul RR care include unda P blocată este cel mai lung, dar lungimea sa este mai mică decît suma a 2 dintre celelalte cicluri ale perioadei Wenckebach. De obicei intervalul RR ce urmează pauzei determinate de blocarea undei P este al doilea interval ca lungime al perioadei Wenckebach, iar celelalte intervale RR devin din ce în ce mai scurte. Dar există și forme în care intervalele RR se alungesc progresiv sau rămîn constante pînă la pauza determinată de blocarea undei P. Aceste modificări ale ciclului sînt datorite incrementului variabil al alungirii intervalelor PR.

Activitatea atrială este de obicei sinusală, dar uneori blocul Wenckebach poate apărea în prezența tahicardiilor atriale sau *flutter*-ului atrial. În ultimul caz blocul este funcțional și se datorează frecvenței atriale crescute și perioadei refractare, în mod fiziologic mai lungă la nivelul zonei joncționale AV.

Intervalele PP sînt de obicei regulate, dar pot fi neregulate în cursul aritmiei sinusale sau ventriculofazice. Complexele QRS sînt subțiri și de aspect normal, dar în cazul blocurilor de ramură preexistente sau al conducerii aberante ele sînt largi.

Mecanismul blocului Wenckebach constă în alungirea perioadelor absolută și refractară. Astfel, creșterea maximă a intervalului PR la a doua bătaie a perioadei Wenckebach se datorează faptului că ea urmează celui mai lung interval RR ce încadrează unda P blocată și care determină o alungire mai mare a perioadei refractare a zonei joncționale AV. Intervalele PR cresc, iar intervalele RR scad, rămîn constante sau cresc progresiv pînă cînd apare o undă P blocată. Intervalul RR ce include unda P blocată are o lungime egală cu suma a două intervale PP din care se scade valoarea descreșterii intervalului PR între cele două bătăi sinusale conduse care încadrează acest ciclu.

Aritmia sinusală, aritmia ventriculofazică, conducerea AV ascunsă sau în fază supernormală pot altera în unele cazuri periodicitatea fenomenului Wenckebach.

Blocul Mobitz tip II este mai rar întîlnit decît blocul Wenckebach. Diagnosticul se pune în prezența undelor P blocate, fără apariția în prealabil a perioadelor Wenckebach. Cînd conducerea AV este de 2/1, blocul este dificil de încadrat în tipul I sau II Mobitz, exceptînd apariția pe același traseu a unui blocaj mai mare, de obicei sistematizat 3/2, 4/3 etc., cu intervalul PR alungindu-se progresiv (tipul I) sau rămînînd fix sau 3/4, 4/1 etc. (tipul II). Blocul AV cu conducere 2/1 asociat cu bloc de ramură, hemiblocuri sau bloc bifascicular este practic o variantă a blocului Mobitz tip II.

Intervalele PR în blocul Mobitz tip II sînt constante, avînd valori normale sau mărite. Raportul conducerii AV este de obicei 3/2 sau 4/3 și rareori mai mare, raport ce se menține constant sau prezintă oarecare variații. Poate apărea și raportul de conducere 2/1.

Scanned with OKEN Scanner

Intervalele RR ce includ undele P blocate sînt multiplii ai ciclurilor sinusale.

Intervalele PP sînt de asemenea constante, dar pot varia în cursul aritmiilor sinusale. Cu toate acestea, unele intervale PP, care includ complexele QRS, sînt mai scurte decît cele care nu includ complexele QRS datorită aritmiei sinusale ventriculofazice.

Complexele QRS prezintă aproape întotdeauna aspecte de bloc de ramură dreaptă sau stîngă, hemibloc sau bloc bifascicular.

Blocul Mobitz tip II este produs de obicei prin leziuni infranodale care determină blocarea bilaterală a conducerii, uneori la nivelul fasciculului His, dar mai frecvent la nivelul ramurilor sau diviziunilor lor. Complexele ventriculare ale bătăilor conduse prezintă cel mai adesea un aspect de bloc de ramură cu hemibloc stîng anterior. Este de presupus că în aceste cazuri conducerea AV se realizează prin fasciculul stîng posterior; deseori acest tip de bloc are evoluție spre bloc total AV prin întreruperea conducerii în toate cele 3 fascicule ale sistemului de conducere intraventricular.

Semnificația clinică a blocului Mobitz de tip I și II este diferită. Blocul AV Mobitz tip I (Wenckebach) de obicei nu produce simptome semnificative, pe cînd blocul AV Mobitz tip II se însoțește de multe ori de insuficiență cardiacă și/sau crize sincopale.

Subiectiv unii bolnavi pot percepe ritmul lent sub forma palpitațiilor; cînd frecvența cardiacă scade foarte mult apar amețeli, începușarea vederii, stări de pierdere a conștienței, cu sau fără convulsii. Blocul AV Mobitz tip II necesită de regulă tratament prin implant de stimulator cardiac, cu atît mai mult cu cît precedă blocul total AV infranodal și are în general etiologie asemănătoare cu acesta.

Blocul AV Mobitz tip I (Wenckebach) este deseori tranzitor și apare în intoxicația digitalică, unele boli acute infecțioase (difterie, scarlatină etc.), reumatism articular acut, unele tulburări electrolitice și în infarctul miocardic acut posteroinferior. Irigarea zonei joncționale AV, cel mai adesea de către ramuri din artera coronară dreaptă și obstrucția acestei artere în cursul infarctului miocardic posteroinferior explică asocierea dintre infarct și blocul Mobitz de tip I sau Wenckebach; blocul este aproape totdeauna tranzitor, deoarece este produs de ischemia reversibilă a nodului AV. Dimpotrivă, dacă infarctul miocardic anteroseptal se complică cu bloc AV, acesta este de obicei de tip Mobitz II sau mai rar total, datorită leziunilor de necroză miocardică care afectează în același timp ramurile sau fasciculele. Acest tip de bloc nu este tranzitor, deoarece este produs de leziuni ireversibile. Blocul AV Mobitz tip I sau Wenckebach apare și la subiecți aparent normali, uneori în legătură cu creșterea ritmului sinusal în timpul efortului (peste 150 b/min) și în consecință nu necesită un tratament special. Este necesar întotdeauna însă să se înlăture cauzele care produc blocul Wenckebach și să se prevină evoluția spre un grad mai pronunțat de bloc.

Prognosticul blocului AV Mobitz tip I este în general bun, pe cînd al celui de tip II este mult mai grav. Desigur, gradul suferinței induse de boala de bază influențează în mod direct prognosticul.

Scanned with OKEN Scanner

BLOCUL AV DE GRAD AVANSAT

Blocul AV de grad avansat se caracterizează printr-un raport al conducerii AV de 3/1 sau mai mare (fig. XVIII—53D). Gradul alterării conducerii în acest tip de bloc se situează între blocul AV de gradul II și blocul AV total, precedîndu-l deseori pe acesta din urmă.

Nu rareori, pe fondul ritmului ventricular pot apărea scăpări idioventriculare, mai ales cînd raportul conducerii AV este mare. Uneori bătăile de scăpare sînt chiar mai frecvente pe traseu decît bătăile conduse și apare aspectul ECG de bloc cu disociație AV incompletă.

Activitatea atrială în cursul acestui tip de bloc poate fi sinusală sau de tip fibrilație, *flutter* sau tahicardie atrială.

Diagnosticul se pune în prezența unui raport mare al conducerii AV, raport de obicei alcătuit din numere pare (4/1, 6/1, 8/1 etc.).

Uneori este dificilă stabilirea raportului conducerii AV, mai ales dacă traseul ECG este scurt. Prezența bătăilor de scăpare, a activității atriale independente și uneori a capturilor poate produce un aspect similar cu acela de bloc AV cu disociație incompletă.

Intervalul PR al bătăilor conduse poate fi normal sau alungit, dar se menține constant.

În cazul blocului AV de grad avansat situat la nivel joncțional, apar frecvent bătăi de scăpare joncționale. Dacă însă impulsurile atriale penetrează profund la nivelul joncțiunii AV, descărcarea focarului joncțional de scăpare este inhibată prin conducere ascunsă. Acest tip de bloc prezintă complexe QRS subțiri în absența blocului de ramură preexistent sau asociat. Blocul AV de grad avansat, avînd sediul infranodal, nu prezintă de obicei scăpări joncționale, în schimb, apar uneori scăpări idioventriculare.

Intervalele PP sînt regulate în absența aritmiei sinusale, a blocului SA, a aritmiei ventriculofazice și dacă nu apar extrasistole joncționale sau capturi atriale.

Intervalele RR sînt în general regulate, dacă raportul conducerii AV este constant. Neregularitatea intervalelor RR poate fi produsă de bătăile de scăpare, joncționale sau ventriculare, sau de extrasistolele ventriculare sau joncționale.

Complexele ventriculare ale bătăilor conduse sînt subțiri și normale, în absența blocurilor de ramură. Bătăile de scăpare idioventriculare prezintă complexe largi, cu aspect ectopic.

Mecanismul blocului de grad avansat este similar cu cel din blocul AV de tip I sau II; prin deprimarea mai accentuată a conducerii apare blocul de grad avansat. De exemplu blocul AV 3/1 poate rezulta prin deprimarea conducerii în cadrul unei perioade Wenckebach 3/2. Al doilea impuls atrial al perioadei Wenckebach penetrează profund prin conducere ascunsă în zona joncțională AV, nefiind urmat de depolarizare ventriculară; impulsul atrial următor va găsi zona respectivă în perioadă refractară și unda P corespunzătoare va fi blocată.

De asemenea în blocul Mobitz tip II cu raportul conducerii AV de 3/2, conducerea 3/1 poate apărea printr-un mecanism similar. Deseori creșterea gradului de bloc în cursul conducerii 2/1 apare prin accelerarea frecvenței atriale.

Scanned with OKEN Scanner

Semnificaţia clinică a blocului AV de grad avansat, practic superpozabilă pe cea a blocului total AV, va fi prezentată mai pe larg în continuare.

BLOCUL TOTAL AV

Blocul total AV este definit de activitatea complet independentă a atriilor şi ventriculilor, datorită blocării conducerii tuturor impulsurilor atriale la nivelul nodului AV (fig. XVIII-56), a fasciculului His sau în cele două ramuri (fig. XVIII-57). Dacă impulsurile atriale, prin blocarea

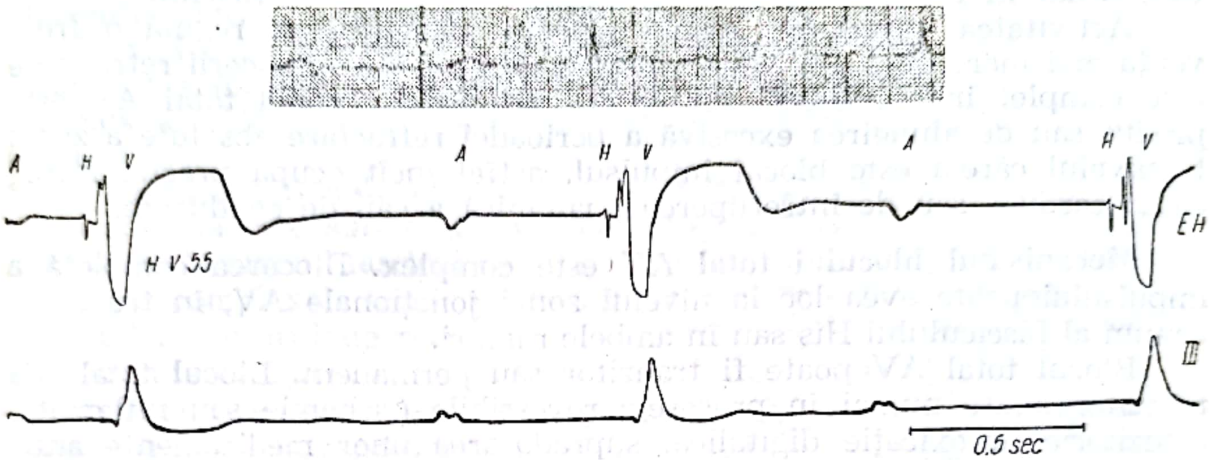

Fig. XVIII-56. — Bloc complet AV nodal cu ritm joncţional de scăpare şi complexe QRS subţiri. Electrograma hisiană (EH) evidenţiază complexe ventriculare (V) precedate constant şi la intervale egale de complexe hisiene (HV=55 msec.). Activitatea atrială (A) este independentă de cea ventriculară, iar complexele atriale nu sînt urmate de depolarizare hisiană deoarece blocul complet este situat suprahisian.

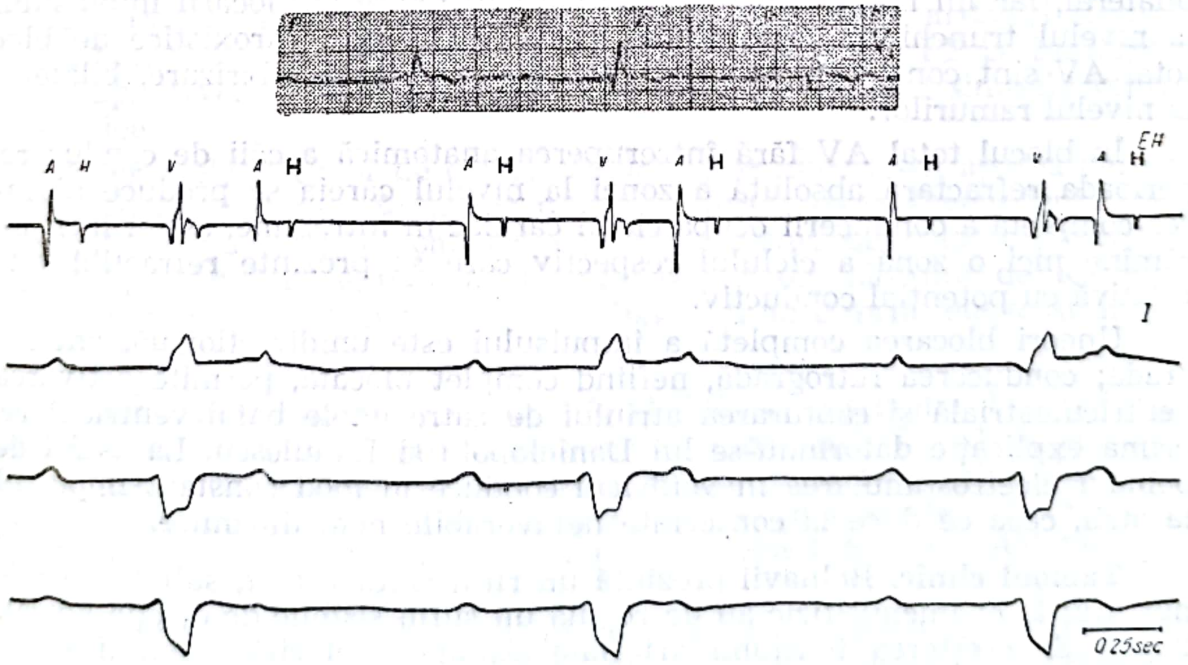

Fig. XVIII-57. — Bloc AV complet infranodal cu complexe QRS largi. Pe electrograma hisiană activarea atrială (A) este urmată în mod constant de activarea hisiană (H). Complexele ventriculare sînt largi şi independente de activitatea atrială şi hisiană datorită blocului complet AV la nivel subhisian (în ambele ramuri).

Scanned with OKEN Scanner

completă a conducerii AV, nu ajung la ventriculi, activitatea acestora este preluată de centrii avînd sediul sub zona unde este situat blocul.

De obicei preluarea activității ventriculare se face la nivelul *pacemaker*-ului cu frecvența cea mai ridicată la nivelul zonei subiacente blocului. Dacă blocul este situat în zona joncțională AV, *pacemaker*-ul va avea sediul la nivelul nodului AV. Această situație apare în cazul blocurilor totale produse de toxicitatea digitalică, a celor induse de hiperactivitatea vagală, precum și a celor din infarctul miocardic acut inferior.

În blocul total infranodal, focarul care preia activitatea ventriculară este situat în fasciculul His, în ramurile sale sau în ventriculi.

Activitatea atrială din cursul blocului total are de regulă o frecvență mai mare decît cea ventriculară și în absența conducerii retrograde este complet independentă de aceasta din urmă. Blocul total AV este produs sau de alungirea excesivă a perioadei refractare absolute a zonei la nivelul căreia este blocat impulsul, astfel încît ocupă practic întreg ciclul cardiac, sau de întreruperea anatomică a căii de conducere.

Mecanismul blocului total AV este complex. Blocarea completă a impulsului poate avea loc la nivelul zonei joncționale AV, în trunchiul comun al fasciculului His sau în ambele ramuri.

Blocul total AV poate fi tranzitor sau permanent. Blocul total AV tranzitor apare numai în procesele reversibile (ischemie sau inflamație tranzitorie, intoxicație digitalică, supradozarea unor medicamente antiaritmice etc.), în timp ce blocul AV total permanent apare prin procese patologice distructive (necroză, fibroză, infiltrație etc.).

În primul grup, ritmul de scăpare este joncțional, iar în al doilea este idioventricular.

Peste o treime din blocurile totale AV sînt produse de blocul total bilateral, iar un număr mic din acestea sînt expresia blocării impulsului la nivelul trunchiului fasciculului His. Unele forme paroxistice de bloc total AV sînt consecința modificărilor fazei IV de depolarizare, bilateral la nivelul ramurilor.

În blocul total AV fără întreruperea anatomică a căii de conducere, perioada refractară absolută a zonei la nivelul căreia se produce blocarea completă a conducerii ocupă ciclul cardiac în întregime, astfel încît nu rămîne nici o zonă a ciclului respectiv care să prezinte refractibilitate relativă cu potențial conductiv.

Uneori blocarea completă a impulsului este unidirecțională, anterogradă; conducerea retrogradă, nefiind complet blocată, permite activarea ventriculoatrială și capturarea atriului de către unele bătăi ventriculare, prima explicație datorîndu-se lui Danielopolu și Dănulescu. La astfel de bolnavi electrostimularea în ventricul conduce în mod constant impulsul la atrii, ceea ce duce la consecințe nefavorabile hemodinamice.

Tabloul clinic. Bolnavii prezintă un ritm cardiac lent, sub 40 pe minut, fix; la examenul fizic au de regulă un suflu sistolic de ejecție apical, însoțit de creșterea tensiunii arteriale sistolice, datorită creșterii volumului sistolic. Sistolele atriale pot fi percepute în diastolă sub forma unor zgomote asurzite, denumite sistole în ecou. Suprapunerea sistolei atriale prin coincidență cu sistola ventriculară produce o accentuare a zgomotului sistolic denumită „zgomot de tun". Dacă frecvența cardiacă

Scanned with OKEN Scanner

scade foarte mult bolnavii prezintă accese sincopale (sindrom Adams-Stockes). Acestea apar în special la bolnavii cu bloc total AV infranodal. Bolnavii cu bloc total AV avînd sediul nodal, suprahisian sau hisian, prezintă mult mai rar accese sincopale ca urmare a scăderii frecvenței focarului de scăpare subiacent. La aceştia pot apărea însă accese sincopale prin tahicardie ventriculară, mai ales la tipul *„torsades des pointes“*, declanşate pe fondul brahicardiei şi/sau al alungirii intervalului QT.

Activitatea atrială poate fi sinusală sau ectopică (fibrilație atrială, *flutter*, tahicardie atrială). Activitatea ventriculară este preluată de un focar situat de obicei în zona joncțională AV și mult mai rar de un focar idioventricular.

Dacă focarul ce preia activitatea ventriculară este situat deasupra bifurcării ramurilor, la nivelul trunchiului comun al fasciculului His, complexele QRS sînt de obicei normale, iar ritmul de scăpare este joncțional.

Focarul joncțional are de obicei o frecvență de 40—60 bătăi/minut, dar frecvența este sub 40 bătăi/minut dacă focarul ritmului de scăpare este situat la nivelul fasciculului His.

Dacă complexele QRS prezintă o alterare discretă a morfologiei este probabil că focarul de scăpare este situat în zona de bifurcare fasciculară (ritm fascicular).

Dacă *pacemaker*-ul de scăpare este situat sub zona de bifurcare a fasciculului His, morfologia complexelor QRS este mult alterată datorită propagării anormale a impulsului la nivel ventricular. Aceste bătăi sînt bătăi de scăpare idioventriculare, avînd o frecvență între 30 și 40 bătăi/minut, uneori chiar de 15—20 bătăi/minut la bolnavii vîrstnici.

Blocul total AV poate fi produs, de asemenea, prin blocarea conducerii la nivelul trunchiului principal al fasciculului His.

Intervalele PP sînt de obicei regulate în absența aritmiei sinusale sau a blocului SA intermitent. Deseori însă intervalele PP ce încadrează un complex ventricular sînt mai scurte, datorită aritmiei sinusale ventriculofazice.

Intervalele RR sînt de obicei regulate, dar uneori pot apărea neregularități ce se datoresc focarelor multiple care activează ventriculii, descărcării neregulate („idiopatice“) a focarului unic de scăpare, activității ventriculare de tip extrasistolic sau parasistolic, blocului de ieşire de grade variate sau activității intermitente induse prin electrostimulare ventriculară terapeutică.

Semnificația clinică a blocului total AV este variabilă. Factorii etiologici, cum ar fi hiperactivitatea vagală, intoxicația digitalică, supradozarea unor droguri antiaritmice, bolile infectocontagioase (difteria, infecțiile virale etc.), tulburările electrolitice, traumatismele, operațiile pe cord, precum și boala coronariană pot produce bloc total AV tranzitor sau permanent.

Leziunile produse în cursul infarctului miocardic acut posteroinferior sau a toxicității digitalice sînt mai ales la nivelul joncțiunii AV și sînt de obicei reversibile. În infarctul miocardic acut anterior blocul total AV este permanent, deoarece leziunile produse la nivelul trunchiului principal al fasciculului His sau în ramuri sînt ireversibile.

Scanned with OKEN Scanner

Blocul total AV cronic este de cele mai multe ori determinat de procesele degenerative idiopatice sau ischemice de la nivelul sistemului de conducere, mai ales la indivizii vîrstnici. Deseori aceste blocuri sînt precedate de blocuri de ramură bilaterale. Factorii etiologici mai rar implicați sînt: reumatismul articular acut, difteria, luesul, boala Chagas, unele tumori, echinococoza, sarcoidoza, leziuni reumatoide sau inflamative de altă cauză, cardiomiopatii de diverse etiologii și uneori intervențiile chirurgicale.

Blocul total AV congenital constituie o entitate aparte, care poate fi de sine stătătoare sau asociată cu alte anomalii congenitale ale inimii, cum ar fi anomalia Ebstein și defectul septal ventricular. În absența asocierii altor anomalii, pacienții cu bloc total AV congenital sînt asimptomatici, dar cu înaintarea în vîrstă scăderea progresivă a frecvenței ventriculare impune implantul de stimulator cardiac.

Bolnavii cu bloc total AV dobîndit sînt de obicei mai în vîrstă și aproape întotdeauna simptomatici. Frecvența ventriculară este un factor important care determină prezența simptomelor. Dacă focarul de scăpare este situat la nivelul zonei joncționale AV, frecvența ventriculară este aproape normală sau acceptabilă, ca și în cazul bolnavilor cu bloc total AV congenital, iar starea clinică nu este influențată. Dimpotrivă, la bolnavii cu bloc total AV infrahisian dobîndit pot apărea insuficiență cardiacă severă, insuficiență renală și crize sincopale Adams-Stokes, deoarece sediul focarului de scăpare este idioventricular, iar frecvența cardiacă este foarte redusă. În plus se adaugă suferința cardiacă de bază și alterarea hemodinamică produsă prin activarea anormală sistolică a ventriculului de la nivelul focarului idioventricular.

Modificările ECG și semnificația clinică a blocului total AV sînt prezentate rezumativ în tabelul XVIII—XII.

Diagnosticul blocului total AV, poate fi sugerat de unele modificări clinice, examenul electrocardiografic atestînd cu certitudine forma și gradul tulburării de conducere (Tab. XVIII—XXII).

Tabelul XVIII—XXII

Blocul total AV: semnificație clinică și semne electrocardiografice

	Bloc AV nodal	Bloc AV infranodal
Sediul leziunii	Nodul AV	Sistemul His-Purkinje
Natura	Congenital sau dobîndit	De obicei dobîndit
Vîrsta	Orice vîrstă	Peste 45 de ani
Durată	Congenital: permanent Dobîndit: tranzitor	De obicei permanent
Afectare țesut conducere	Congenital: ireversibilă Dobîndit: reversibilă	De obicei ireversibilă
Cauze	Congenital: necunoscute Dobîndit: intoxicație digitalică, infarct miocard diafragmatic, miocardite, chirurgie pe cord	Cronic: necunoscute, Proces cronic degenerativ? Acut: infarct miocard
Simptome	Frecvent asimptomatic	De obicei simptomatic

Scanned with OKEN Scanner

Tabelul XVIII—XXII (continuare)

	Bloc AV nodal	Bloc AV infranodal
Aspectul QRS al bătăilor de scăpare	De cele mai multe ori normal; rareori anormal (bloc de ramură sau hemibloc)	Aproape întotdeauna anormal (lărgit)
Frecvența *pacemaker*-ului de scăpare	45—60 bătăi/min.	25—40 bătăi/min.
Originea bătăilor	Sub nodul AV (regiunea nodohisiană) sau fasc. His	Ventriculi (rar fasc. His)
Ciclul ritmului de scăpare	Regulat	Poate fi neregulat sau instabil

Blocul total AV este caracterizat de activitatea complet independentă a atriilor și ventriculilor, deci, a disociației complete AV; prezența unei singure capturi a ventriculilor de către impulsul atrial este suficientă pentru a infirma diagnosticul de bloc total AV propriu-zis.

Prognosticul blocului total AV depinde de etiologie, frecvența ventriculară, severitatea bolii cardiace de bază, prezența insuficienței cardiace congestive și de răspunsul la tratament. La bolnavii cu bloc total AV pe fondul infarctului miocardic acut inferior sau al toxicității digitalice, tulburarea de conducere este tranzitorie și dispare în general după cîteva zile.

Prognosticul pacienților cu bloc total AV congenital este bun în absența altor anomalii asociate.

Mulți pacienți în vîrstă prezintă un prognostic îndepărtat bun, dacă sînt tratați prin implant de stimulator cardiac, în mod particular bolnavii care prezintă leziuni degenerative exclusiv la nivelul sistemului excitoconductor fără alterări importante ale miocardului ventricular.

Pacienții cu infarct miocardic acut anterior complicat cu bloc AV prezintă o mortalitate foarte mare, chiar dacă se aplică tratament prin electrostimulare cardiacă, datorită apariției șocului cardiogen sau a insuficienței cardiace congestive independente de frecvența cardiacă, complicații produse de obicei de întinderea necrozei sau/și de starea miocardului restant.

Tratamentul blocului total AV depinde de severitatea bolii cardiace de bază, de caracterul acut sau cronic al blocului, de localizarea blocului, de sediul focarului de scăpare și de frecvența ritmului ventricular.

Majoritatea bolnavilor cu bloc AV complet sau cu bloc de grad înalt, necesită tratament prin implantare de stimulator cardiac (a se vedea capitolul respectiv).

Indicațiile de stimulare temporară sau definitivă prin diverse tipuri de *pacemaker*-i artificiali, sînt în prezent destul de largi. Totuși o parte din bolnavii cu bloc total AV necesită un tratament medical diferențiat în raport cu cauza blocului, frecvența ritmului ventricular, prezența sau absența tulburărilor hemodinamice produse de bradiaritmie.

Scanned with OKEN Scanner

Teoretic, dacă bolnavul este asimptomatic și frecvența ventriculară acceptabilă (peste 34—36/min), nu este necesar un tratament medicamentos, deși o bradicardie excesivă sau oprirea cardiacă pot surveni în mod neașteptat.

Tratamentul este indicat dacă bolnavul are tulburări semnificative în raport cu bradiaritmia; dintre acestea mai importante sînt: sindrom Adams-Stokes; insuficiență cardiacă; angină pectorală care nu răspunde la nitrați; semne de hipoxie cerebrală prelungită, ca fatigabilitate, depresie sau iritabilitate; azotemie progresivă. În aceste cazuri implantarea unui stimulator cardiac, temporar sau definitiv, reprezintă opțiunea cea mai bună. Dacă stimulatorul nu este disponibil sau nu se poate implanta imediat, va fi încercat un tratament medicamentos.

O componentă obligatorie, dar nu totdeauna posibilă a tratamentului, este reprezentată de terapia etiologică a blocului; mai frecvent se utilizează mijloace care reduc procesele patologice de la nivelul țesutului de conducere și care ameliorează conducerea, sau care cresc automatismul *pacemaker*-ului infrahisian. Scopul final al tratamentului este de a restabili conducerea AV normală sau, dacă aceasta nu este posibil, de a crește frecvența ventriculară la aproximativ 60/min, în condițiile unui ritm ventricular mai stabil și fără intervenția unei aritmii suplimentare.

Inițial în blocurile totale AV recente, ca și în blocurile de grad înalt, se poate încerca atropină 0,4—0,8 mg i.v. Dacă se restabilește ritmul sinusal sau frecvența cardiacă crește în jur de 50/min, se continuă cu administrarea de atropină i.v., i.m. pînă la o doză totală de 2—2,5 mg/zi, pentru maximum 48—72 ore. Ulterior, dacă este necesar, se caută o altă variantă de tratament, sau se administrează atropină *per os*.

Izoproterenolul este medicamentul de elecție pentru utilizare temporară în cazurile de bloc AV avansat sau total. Administrat i.v., i.m. sau sublingual el crește frecvența *pacemaker*-ului ventricular, ameliorează moderat conducerea AV și are o acțiune inotrop pozitivă. În cazuri urgente se administrează în perfuzie i.v. (1 mg izoproterenol în 500 ml sol. glucozată 5%; 1 ml=2 μg) o cantitate variabilă între 2 μg—20 μg pe minut, doza adaptîndu-se în așa fel încît să determine o frecvență ventriculară de 50—60/min. În caz de supradozaj apar tahicardie sinusală, extrasistolie ventriculară sau tahicardie ventriculară. O parte din bolnavii cu bloc complet AV, pot beneficia pentru perioade variabile de timp de administrare perlinguală de izoproterenol 30—40 mg/zi, evitîndu-se bradicardia excesivă, accidentele sincopale și deteriorarea hemodinamică.

Corticosteroizii pe cale orală sau i.v. pot fi adăugați tratamentului cu atropină sau izoproterenol, în blocurile AV recente, cînd inflamația, edemul sau ischemia limitată sînt apreciate a fi cauzele tulburării de conducere. Dozele uzuale pentru prednison sînt de 40—60 mg/zi, sau pentru hemisuccinat de hidrocortizon de 200—300 mg/zi. Un rezultat favorabil se obține în general în 2—3 zile; absența de răspuns după această perioadă sugerează întreruperea terapiei.

Unele situații speciale apărute la bolnavii cu bloc total sau bloc de grad înalt AV, necesită tratament medical specific:

— În prezența unei insuficiențe cardiace congestive medicația de bază este reprezentată de diureticele care elimină potasiu (furosemid,

Scanned with OKEN Scanner

acid etacrinic, tiazide). Se va încerca să se obțină compensarea hemodinamică, cel puțin inițial, fără administrarea de digitală, întrucît aceasta ar putea produce oprire cardiacă. Totuși se poate administra digitală, în doze strict controlate, la bolnavii cu bloc total AV și ritm ventricular strict stabil, ca și la cei care sînt purtătorii unui stimulator cardiac.

— Dacă pe fondul blocului total AV apar extrasistole ventriculare sau lambouri de tahicardie ventriculară, administrarea de antiaritmice active la etaj ventricular devine obligatorie. Astfel de situații trebuie tratate în unități de terapie coronariană, bolnavii fiind monitorizați electrocardiografic și cu posibilități de stimulare transvenoasă temporară pînă la implantarea unui stimulator cardiac permanent. Administrarea de antiaritmice de tipul xilinei, procainamidei, disopiramidei, fenitoinei, beta-blocantelor se poate face sub strictă supraveghere și, cu excepția situațiilor extreme, numai după plasarea bolnavului sub un stimulator cardiac.

— Tratamentul blocului total AV în cazul infarctului acut de miocard, se face după protocoale speciale (a se vedea „Infarctul acut de miocard").

TULBURĂRILE DE CONDUCERE INTRAVENTRICULARE

C. STREIAN, C. LUCA

Tulburările de conducere intraventriculare sînt cunoscute și sub termenul de blocuri de ramură, dar includ și unele forme particulare cum sînt hemiblocurile, blocurile bifasciculare și blocurile trifasciculare.

În prezența blocului de ramură impulsul este condus pe ramura intactă funcțional, iar ventriculul corespunzător ramurii blocate este activat tardiv. Din acest motiv, în blocurile de ramură activarea celor doi ventriculi este succesivă și nu simultan, așa cum se întîmplă în mod normal.

În unele tulburări de conducere intraventriculare, întîrzierea conducerii impulsului are loc în porțiunea terminală a sistemului de conducere, la nivelul ambilor ventriculi în mod difuz. Acestea sînt tulburări de conducere intraventriculare nespecifice sau difuze și tranzitor pot apărea în hiperkaliemia avansată sau în toxicitatea procainamidică.

O modificare majoră întîlnită în tulburările de conducere intraventriculară este alungirea complexului QRS. În blocul de ramură apare de obicei lărgirea complexului ventricular cu modificarea acestuia, precum și a segmentului ST-T în mod similar cu modificările ce apar în hipertrofiile ventriculare omonime. Blocul de ramură drept sau stîng este denumit complet sau major, dacă complexul QRS are o durată de peste 0,12 s.

Uneori, un aspect de bloc de ramură dreaptă poate apărea datorită hipertrofiei sau dilatației ventriculare drepte, deși blocurile de ramură pot surveni și la indivizi normali, cel mai frecvent tulburările de conducere intraventriculare sînt consecința unor leziuni produse la nivelul căilor de conducere.

Etiologia. Practic toate formele de cardiopatii organice pot fi asociate cu tulburări de conducere intraventriculare, dar în special cardio-

Scanned with OKEN Scanner

patia ischemică, hipertensiunea arterială, cardiopatiile valvulare și congenitale și cardiomiopatiile. Uneori bolnavii cu bloc de ramură au o cardiopatie infraclinică, dovedită în cursul evoluției prin apariția manifestărilor ischemice sau de insuficiență cardiacă congestivă. Studiile anatomopatologice au dovedit că o scleroză degenerativă primară poate afecta numai sistemul de conducere cu apariția consecutivă a tulburărilor de conducere, fără modificarea altor structuri cardiace.

Deși blocurile de ramură sînt cel mai deseori cronice, ele pot avea cauze acute sau subacute, potențial reversibile: infarct acut de miocard, hiperkaliemie, medicamente antiaritmice din grupa I, pontaj aortocoronarian.

Blocarea impulsului numai în unul din fasciculele ramurii stîngi produce o modificare a axului QRS, fără lărgirea sau cu o lărgire de pînă

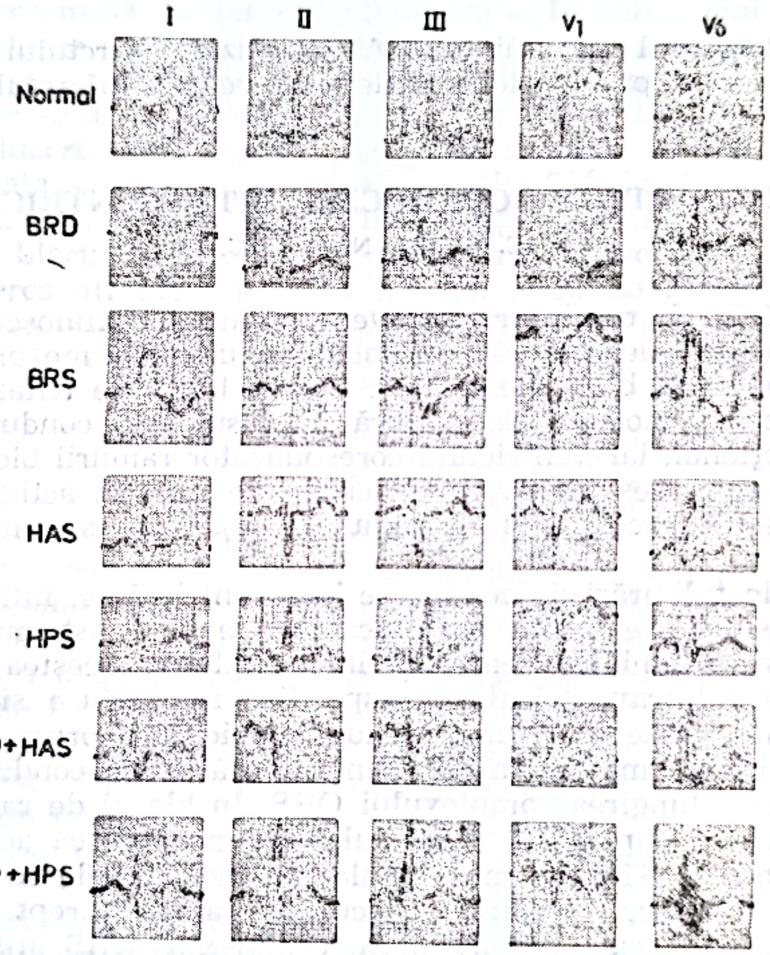

Fig. XVIII-58. — Aspectul ECG de suprafață în derivațiile I, II, III, V_1 și V_6 din blocurile de ramură și fasciculare.

la 0,02 s. a complexului ventricular rapid și poartă denumirea de hemibloc.

Tulburarea conducerii în ambele ramuri ale fasciculului His și/sau în ramura dreaptă și în unul sau ambele fascicule sau diviziuni ale ramurii stîngi dă naștere unor aspecte ECG particulare (fig. XVIII-58) și

Scanned with OKEN Scanner

poartă denumirea de blocuri de ramură bilaterale. Blocul de ramură bilateral include atît blocurile bifasciculare cît și cele trifasciculare (tabel XVIII—XXIII). Dacă blocarea conducerii este completă în ambele ramuri sau în ramura dreaptă și în fasciculele ramurii stîngi apare aspectul de bloc total AV.

Tabelul XVIII—XXIII

Criteriile de diagnostic ale blocului de ramură bilateral

1. Blocul de ramură dreaptă cu hemibloc stîng anterior
2. Blocul de ramură dreaptă cu hemibloc stîng posterior
3. Blocul de ramură alternativ drept și stîng
4. Blocul de ramură stîngă sau dreaptă cu bloc AV de gradul I sau II (infrahisian)
5. Blocul de ramură stîngă sau dreaptă cu interval HV > 55 m/s
6. Blocul de ramură stîngă și dreaptă înregistrat în diferite ocazii
7. Blocul Mobitz tip II (cu rare excepții)
8. Blocul total AV cu ritm idioventricular infrahisian

BLOCURILE DE RAMURĂ

Blocurile de ramură sînt entități electrocardiografice fără expresie clinică. Criteriile de diagnostic electric sînt bine codificate, dar aspectele clinice sînt necaracteristice și deci nediagnostice. Semnificația lor se confundă în bună parte cu a tipurilor de leziuni cardiace care le generează.

Blocul de ramură dreaptă se manifestă sub forma unor modificări caracteristice ale complexului QRS de tip rsR′ sau „M" în derivațiile V_1—V_2 (tabel XVIII—XXIV, fig. XVIII-58). În prezența hiperdeviației axiale drepte sau stîngi a AQRS inițiale primele 0,08 s, se adaugă un hemibloc stîng posterior sau respectiv anterior, fapt ce atestă o tulburare de conducere bilaterală. Blocul de ramură dreaptă poate fi permanent sau intermitent, complet sau incomplet. Se descrie și o variantă fiziologică a blocului de ramură dreaptă incomplet.

Uneori apare la persoane sănătoase, dar nu rareori se instalează pe fondul bolii coronariene, al hipertensiunii arteriale, tumorilor cardiace, cardiomiopatiilor, miocarditelor, luesului, reumatismului sau bolilor cardiace congenitale. Bolnavii cu defect septal atrial prezintă constant bloc de ramură dreaptă. Uneori apare după intervenții chirurgicale pe cord, sau tranzitor după cateterismul cardiac. Dacă se instalează brusc sugerează, într-un context clinic adecvat, embolia pulmonară masivă sau infarctul miocardic acut. Uneori are etiologic congenitală, iar alteori apare pe fondul bolii Chagas.

Blocul de ramură stîngă prezintă manifestări caracteristice ale complexului QRS de tip RR′ în derivațiile precordiale stîngi și QS sau rS în precordialele drepte (tabel XVIII—XXIV, fig. XVIII-58). Axul QRS este intermediar de obicei, dar uneori este deviat la stînga; o deviere stîngă extremă (>—60°) presupune asocierea la blocul septal a unei blocări a fasciculului anterior. Devierea la dreapta sugerează asocierea hipertrofiei ventriculare drepte sau exprimă blocul trunchiului comun al ramurii stîngi, la care se adaugă hemiblocul stîng posterior.

Undele T sînt negative și asimetrice în precordialele stîngi; negativarea devine pronunțată și simetrică în prezența ischemiei sau infarctului miocardic lateral. Blocul de ramură stîngă poate fi permanent sau

Scanned with OKEN Scanner

intermitent, dependent sau nu de frecvența cardiacă. Blocul de ramură stîngă dependent de frecvență poate apare la creșterea frecvenței cardiace, datorită ocupării întregului ciclu cardiac cu perioada refractară absolută a ramurii stîngi. Scăderea frecvenței cardiace sub o valoare critică induce apariția conducerii normale intraventriculare. Uneori blocul de ramură stîngă apare în mod paradoxal în timpul scăderii frecvenței cardiace (dependent de bradicardie).

Blocul de ramură este relativ ușor de recunoscut ECG, dar trebuie uneori diferențiat de sindromul WPW (tipul B), de tulburările de conducere intraventriculare nespecifice, de ritmul idioventricular sau de ritmul ventricular electrostimulat, precum și de tahicardia ventriculară. Aspectul QS în derivațiile V_1—V_3 din blocul de ramură stîngă va fi diferențiat de infarctul anteroseptal.

Blocul de ramură stîngă apare mai ales la bolnavii cu boală coronariană, hipertensiune arterială, stenoză aortică, cardiomiopatii. Dacă apare brusc sugerează un infarct miocardic acut anteroseptal. Mai rar apare în miocardite, lues, boli cardiace congenitale, tumori cardiace sau după intervenții chirurgicale pe cord. Uneori, foarte rar, blocul de ramură stîngă apare la indivizii tineri aparent sănătoși. Este mult mai frecvent însă la vîrstnicii care prezintă boli cardiace. Bolnavii cu infarct miocardic acut survenit pe fondul blocului de ramură stîngă preexistent au un prognostic grav.

HEMIBLOCURILE

Ramura stîngă este formată din două fascicule, unul superior și altul inferior. Anatomic fasciculul anterior este situat în porțiunea superioară, iar fasciculul posterior este situat în porțiunea inferioară a ventriculului stîng, fapt ce permite propagarea simultană a impulsului în cele două zone opuse.

Diagnosticul de hemibloc se pune în prezența unor modificări caracteristice ECG ce constau în primul rînd din modificarea axului electric al complexului ventricular, ca urmare a activării alterate a ventriculului.

În hemiblocul stîng anterior impulsul este condus prin fasciculul posterior avînd un traiect superior și stîng, fapt ce determină apariția deviației axiale stîngi. În derivația I apare o undă „q", iar în derivația a III-a apare o undă „r", ca urmare a depolarizării septale inițiale spre dreapta și în jos.

După ce septul a fost activat se produce activarea majorității masei ventriculare, rezultînd un vector orientat superior și spre stînga, fapt ce produce, în raport cu gradul blocării, o deviere axială la stînga cu peste —45°.

În hemiblocul stîng posterior conducerea impulsului are loc prin fasciculul anterior. Impulsul va fi condus prin fasciculul anterior spre dreapta și inferior, determinînd o deviere axială pronunțată la dreapta a complexelor ventriculare. Apare astfel o undă „r" în deviația I și o undă „q" în deviația III. Complexele ventriculare sînt, de obicei, subțiri, dar se pot lărgi cu 0,01—0,02 s față de valoarea inițială.

Hemiblocurile pot fi tranzitorii sau persistente. Deși diagnosticul de hemibloc se suprapune pe noțiunea de modificare a axului electric

Scanned with OKEN Scanner

al inimii, nu orice deviație axială este echivalentă cu un defect de conducere de tipul hemiblocului.

De exemplu, deviația dreaptă excesivă poate apare în hipertrofia ventriculară dreaptă și embolia pulmonară acută sau infarctul miocardic acut anterior. Hipertrofia ventriculară stîngă, precum și infarctul miocardic acut inferior, se pot însoți de deviație axială stîngă excesivă. De asemenea, unele boli pulmonare pot determina modificări de ax. Diagnosticul de hemibloc va fi sugerat mai ales dacă deviația axială pronunțată se instalează brusc.

Criteriile principale de diagnostic ale hemiblocurilor sînt următoarele:

— Criteriile de hemibloc stîng anterior:
1. Deviație axială stîngă (peste —45°);
2. Unde „q" în deviația I, unde „r" în deviația III;
3. Durata normală a complexului QRS;
4. Alungirea deflexiunii intrinsecoide în aVL.

— Criteriile pentru hemiblocul stîng posterior:
1. Deviația axială dreaptă (de obicei +120° sau mai mult);
2. Unde „r" în deviația I și „q" în deviația III;
3. Durata normală a complexului QRS;
4. Absența hipertrofiei ventriculare drepte.

Hemiblocul stîng anterior este mai frecvent decît hemiblocul stîng posterior. Deseori, hemiblocul stîng posterior se asociază cu blocul de ramură dreaptă fiind, de fapt, expresia unui bloc de ramură bilateral incomplet.

Fasciculul posterior are o structură anatomică mai „robustă" și are o vascularizație mai bună în comparație cu cea a fasciculului anterior. În plus, acesta din urmă este supus în permanență mai intens forțelor mecanice exercitate în camera de ejecție a ventriculului stîng, fapt ce explică frecvența mai mare a hemiblocurilor stîngi anterioare.

Semnificația clinică a hemiblocurilor este variabilă, fapt ce rezidă din însăși incidența mare a acestora în practică; la vîrstnici hemiblocul stîng anterior este frecvent întîlnit în absența unor leziuni organice cardiace evidente. Deseori bolnavii cu hemiblocuri prezintă hipertensiune arterială. Hemiblocurile care se instalează brusc sînt consecința infarctului miocardic acut. Hemiblocurile mai pot apare în cardiomiopatii, stenoza aortică calcificată, miocardite, în cursul coronarografiei, stărilor postoperații pe cord și rareori, tranzitoriu, în cursul efortului fizic.

BLOCURILE BIFASCICULARE ȘI TRIFASCICULARE

Termenul de bloc bifascicular se utilizează în prezența blocării concomitente a conducerii în ramura dreaptă și în unul din fasciculele ramurii stîngi, fiind o formă incompletă a blocului de ramură bilateral. Cel mai frecvent bloc bifascicular este blocul de ramură dreaptă asociat cu hemibloc stîng anterior; mult mai rar se întîlnește blocul de ramură dreaptă asociat cu hemiblocul stîng posterior (fig. XVIII-58).

Scanned with OKEN Scanner

Blocul trifascicular este reprezentat de blocarea completă sau incompletă a conducerii, simultan în cele 3 fascicule periferice ale conducerii, adică în ramura dreaptă, în fasciculul anterior, precum și în cel posterior al ramurii stîngi. Blocul trifascicular este tot o expresie a blocului de ramură bilateral.

Blocarea completă a conducerii impulsului în cele 3 fascicule determină blocul total AV. Diagnosticul de bloc trifascicular este cert dacă bolnavul prezintă alternativ bloc de ramură dreaptă cu hemibloc stîng posterior și bloc de ramură dreaptă cu hemibloc stîng anterior.

Blocul trifascicular incomplet este, de asemenea, aproape cert atunci cînd blocul AV de grade variabile se asociază cu blocul de ramură dreaptă sau blocul de ramură stîngă și/sau hemiblocul anterior sau posterior stîng. Blocul AV Mobitz tip II este cel mai adesea, după cum s-a arătat, un bloc trifascicular incomplet.

Semnificația clinică a blocurilor bifasciculare sau trifasciculare este variabilă și depinde de aspectul, progresiunea și evoluția tulburării de conducere (tabel XVIII—XXIV). Blocul cronic bifascicular sau trifascicular incomplet asimptomatic este uneori bine tolerat timp îndelungat și nu necesită un tratament particular. Apariția acestor blocuri în cursul infarctului miocardic acut necesită însă controlul aparativ la nevoie.

Tabelul XVIII—XXIV

Modificările ECG și semnificația clinică a tulburărilor de conducere intraventriculare

Tulburarea de conducere	ECG	Semnificația clinică
BRD fiziologic (Wilson)	V_1: RSR; QRS<0,12 s	fără
BRD incomplet	V_1: rSR′, QRS<0,12 s	fără HVD, lezional
BRD complet	V_1: rSR′, QRS>0,12 s	fără (rar) HVD (posibil) lezional (frecvent)
BRS incomplet	V_5, V_6: R deformat, QRS<0,12 s Q absent V_5, V_6, Â QRS la stînga	lezional
BRS complet	V_5, V_6: R larg, QRS>0,12 s, Q absent V_5, V_6, Â QRS la stînga	lezional
HAS	S II>R II Â QRS>—45°	fără (posibil)
HPS	S I>R I Â QRS>+120°	lezional lezional
Blocul bifascicular	BRD+hemibloc	lezional riscul blocului total AV
Blocul trifascicular	QRS>0,12 s dibloc+HV alungit sau bloc AV gr. III	lezional riscul blocului total AV riscul episoadelor sincopale Adams—Stokes

BRD — bloc de ramură dreaptă
HAS — hemibloc anterior stîng
HPS — hemibloc posterior stîng
HVD — hipertrofie ventriculară dreaptă

Scanned with OKEN Scanner

Uneori blocurile bifasciculare sau trifasciculare pot apare în hiperkaliemia severă și miocardite și, mai rar, după intervenții chirurgicale pe cord sau cateterism cardiac.

Defectul septal atrial tip *ostium secundum* se asociază cu blocul de ramură dreaptă, avînd axul QRS normal sau deviat la dreapta; în tipul *ostium primum*, blocul de ramură dreaptă se asociază cu deviația axială stîngă, ca de altfel și în tetralogia Fallot. În cadrul acestor leziuni congenitale însă blocurile nu au caracter progresiv.

Blocurile cronice bifasciculare sau trifasciculare incomplete pot evolua spre bloc complet AV; este foarte dificil, însă de prevăzut momentul instalării blocului total.

BIBLIOGRAFIE SELECTIVĂ

1. BELLET S. — Clinical disorders of the heart beat. Third Edition. Philadelphia, Lea & Febiger, 1971.
2. CHING E. K. — Principles of Cardiac Arrhytmias, ed. 3, Baltimore, Williams & Wilkins, 1983.
3. DHINGRA R. C., DENES P., WU D. — Circulation, 1976, 53, 600.
4. GAVRILESCU S., LUCA C. — British Heart. J., 1974, 5, 468.
5. GILMOUR R. F., ZIPES D. P. — Med. Clin. North Amer., 1984, 68, 795.
6. GOMES J. A. C., EL-SHERIF N. — Med. Clin. North Amer., 1984, 68, 955.
7. LUCA C. — Medicine Interne (Revue Roumanie de Medicine), 1979, 17, 23.
8. LUCA C., CRISTODORESCU R., PETRESCU L. P. — Revista Latina de Cardiologia (Barcelona), 1985, 6, 512.
9. LUCA C., PETRESCU L. P. — Terapia bolnavului critic coronarian. Ed. Facla, Timișoara, 1987.
10. POP T., COTOI S., LUCA C., GAVRILESCU S. — Cor et Vasa (Praga), 1972, 14, 61.
11. ROSENBAUM M. B., ELIZARI M., LAZZARI J. O. — The Hemiblocks — Oldsmar, Fla., Tampa Tracings, 1970.
12. STREIAN C., LUCA C. — Tulburările de ritm și de conducere ale inimii. Ed. Academiei R.S.R., București, 1984.

CARDIOSTIMULAREA ARTIFICIALĂ ȘI TRATAMENTUL CU PACEMAKERE

D. DRAGHICI

Introducere. Folosirea electricității în controlul artificial al activității cardiace *(cardiac pacing)* a devenit astăzi o metodă larg acceptată și, adeseori, indispensabilă în diagnosticul și tratamentul tulburărilor de ritm și conducere cardiacă. Cardiostimularea artificială prin *pacemakere* constă în aplicarea de stimuli electrici externi inimii. Întrucît țesutul cardiac este excitabil, stimulii electrici externi transmiși inimii vor induce contracții corespunzătoare, cu condiția ca stimulul să aibă o intensitate și o durată potrivită și să fie transmis într-o perioadă cînd țesutul cardiac este capabil să răspundă (perioada nerefractară a ciclului cardiac).

Epoca modernă a cardiostimulării artificiale prin *pacemakere* își are originea în experimentul realizat de Zoll și colab. (8), care au demonstrat

Scanned with OKEN Scanner

în 1952 că inimile oprite la pacienții cu bloc atrioventricular și sindrom Adams-Stokes pot fi resuscitate și antrenate artificial prin *stimulare electrică externă transtoracică*. Experimentul Zoll a dovedit pentru prima oară că stimulii electrici pot asigura bolnavului asistolic un ritm ventricular artificial, suficient de rapid și de stabil pentru a corecta consecințele hemodinamice grave, în special cerebrale, legate de oprirea bruscă și neașteptată a inimii. Progresele realizate în chirurgia cardiovasculară și în practicarea de rutină a cateterismului cardiac au impulsionat și facilitat cercetările și realizările ulterioare în domeniul cardiostimulării artificiale. Lillehei și colab. au realizat în 1957, stimularea miocardică directă cu ajutorul curentului electric, folosind electrozi fixați direct pe peretele ventricular liber, reușind, astfel, să reanimeze bolnavii în asistolă prin bloc atrioventricular iatrogen, complicație apărută în timpul tratamentului chirurgical al defectului septal interventricular. Furman Robinson și Schwedel (1958) au introdus în clinică *cardiostimularea endocardică pe cale transvenoasă*, procedeu extrem de eficient și bine tolerat de pacienți, chiar pe perioade foarte lungi de cardiostimulare. Senning și Elmqwist (1958) au realizat și implantat *primul pacemaker artificial intracorporeal* constînd din electrozi intramiocardici conectați și un acumulator implantat în epigastru și alimentat periodic prin inducție din exterior. În sfîrșit, în istoricul metodei de cardiostimulare artificială prin *pacemakere* trebuie menționat și anul 1959, cînd Chardack și Greatbach au realizat și implantat primul prototip de *cardiostimulator*

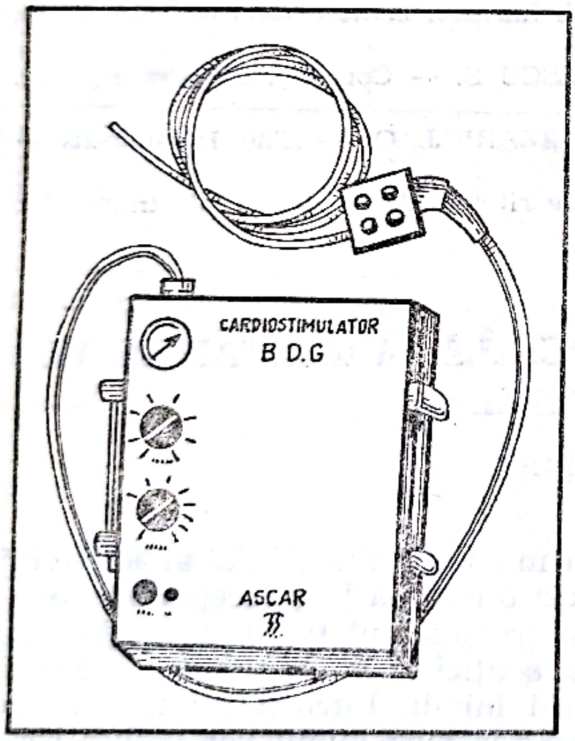

Fig. XVIII-59. — Cardiostimulator extern portabil cu conductor-electrod bipolar, pentru stimulare temporară artificială endocavitară (Prototip românesc B.D.G. realizat în 1970—1971).

miniaturizat, alimentat cu baterii proprii, punînd, astfel, bazele cardiostimulării artificiale pe termen lung.

În țara noastră, cardiostimularea artificială prin *pacemakere* pe termen lung a fost aplicată pentru prima oară în anul 1968 în Clinicile de Cardiologie din Spitalul ASCAR, București și Chirurgie cardiovasculară

Scanned with OKEN Scanner

din Spitalul Fundeni, București și constituie de atunci o metodă principală de reanimare și tratament al bolnavilor cu tulburări grave de ritm și conducere cardiacă (6). În 1971 a fost realizat și experimentat cu succes primul prototip românesc de *pacemaker* extern (Bunghez, Drăghici, Golstein) (2), iar în anul 1974 a fost realizat și implantat cu succes primul prototip românesc de *pacemaker* implantabil (Pop D. Popa, Vintilă, Drăghici, Bunghez, Goldstein) (fig. XVIII-59) (7).

ASPECTE TEHNICE ÎN CARDIOSTIMULAREA ARTIFICIALĂ CU PACEMAKERE

Inima poate fi stimulată electric, temporar sau permanent, prin electrozi plasați la nivelul peretelui toracic anterior *(stimulare electrică transtoracică)*, la nivelul esofagului *(stimulare electrică esofagiană)*, la nivelul suprafeței epicardice *(stimulare electrică epicardică)* sau la nivelul suprafeței endocardice *(stimulare electrică endocardică)*. Stimularea electrică endocardică este cea mai des folosită și se poate face la nivelul oricărei cavități cardiace și, în circumstanțe speciale, la nivelul fasciculului His sau al ramurilor sale.

Componentele funcționale principale ale unui sistem de cardiostimulare artificială, temporar sau permanent (implantabil), sînt esențial aceleași (5) și conțin (6, 13): 1) *generatorul de puls artificial (pacemaker)*, 2) *conductorul-electrod* (sistemul de transmitere al impulsului electric de la generatorul de puls la inima pacientului) și 3) *dispozitivul de conectare* (care înlesnește o legătură mecanică solidă între generatorul de puls și conductorul-electrod) (fig. XVIII-60).

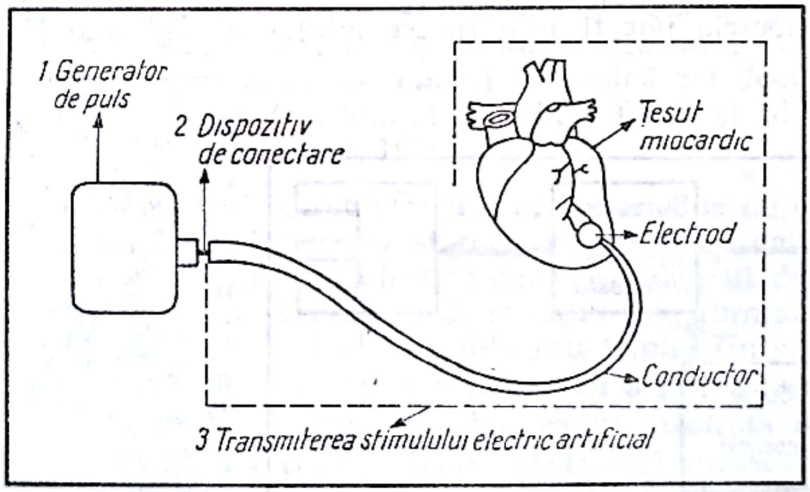

Fig. XVIII-60. — Componentele funcționale principale ale sistemului de cardiostimulare artificială (reprezentare schematică): generatorul de puls; conductorul-electrod; dispozitivul de conectare.

1. **Generatorul de puls (pacemaker).** Cardiostimularea artificială prin *pacemakere* poate utiliza *generatori de puls* externi, folosibili, de obicei, în stimularea artificială temporară (de urgență) și *generatori de puls*

implantabili, utilizați numai în cardiostimularea artificială permanentă (pe termen lung). Există în prezent un număr mare de modele de *pacemakere* implantabile, cu particularități funcționale variate. Ele au o formă discoidă sau rectangulară, cu margini rotunjite și greutate și dimensiuni dependente de sursa de energie folosită și de particularitățile mono- sau multifuncționale ale *pacemaker*-ului. Bateriile și componentele electronice sînt obișnuit incluse în rășini epoxice, care asigură protecția lor împotriva mișcării și deplasării și, într-o anumită măsură, împotriva fluidelor organismului uman. Întregul dispozitiv al *pacemaker*-ului este închis ermetic într-o carcasă blindată, confecționată din titan sau oțel inoxidabil. Învelișul metalic asigură protecția împotriva interferenței electromagnetice și a mediului înconjurător. Generatorii de puls implantați sînt foarte bine tolerați de organismul uman, iar materialele componente sînt nealergice, netoxice, necancerigene. Cardiostimulatoarele implantabile sînt livrate de producător sterilizate și orice resterilizare a lor trebuie făcută, în caz de nevoie, numai în vapori gazoși de oxid-etilenă, la temperatura recomandată de producător.

Un generator de puls artificial extern sau implantabil conține 3 elemente de bază (fig. XVIII-61).

— *Un generator de frecvență* care asigură o frecvență repetitivă a stimulului electric. Frecvența poate fi fixă (prereglată) sau reglabilă (programabilă);

— *Un generator de formă a stimulului electric*, care produce forma, durata și intensitatea stimulului electric. La modelele implantate, forma stimulului electric este bifazică, rectangulară, durata sa sub 1 m/sec, iar intensitatea situată, în general, între 4 și 5 volți. Durata și intensitatea stimulului electric pot fi fixe (prereglate) sau reglabile (programabile);

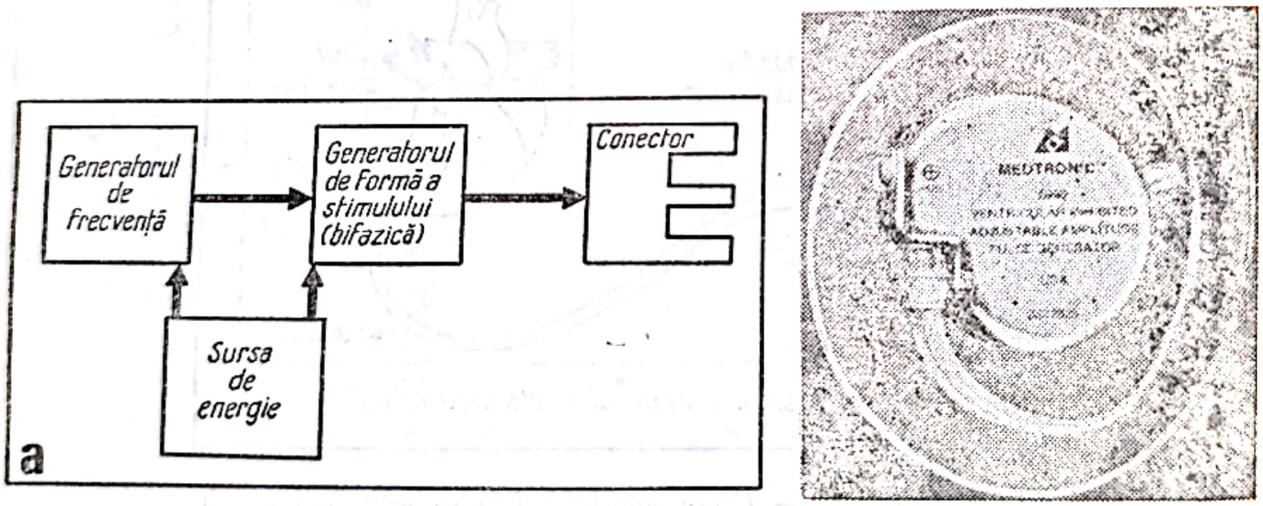

Fig. XVIII-61. — Generatorul de puls artificial *(Pacemaker)*, *a.* Componente funcționale (reprezentare schematică); *b.* Model implantabil.

— *O sursă de energie*, care livrează energia necesară stimulului electric și circuitelor generatorului de puls. În practică s-au folosit pînă în prezent 3 surse de energie pentru alimentarea *pacemaker*-ilor implantabili (3, 26):

a. *Pilele cu mercur-zinc* utilizate exclusiv în prima decadă a aplicării cardiostimulării artificiale. Avînd o capacitate de 1 amper/oră și furni-

Scanned with OKEN Scanner

zînd o tensiune în vid de 1,2 volți, aceste baterii prezentau numeroase inconveniente: volum important, degajare de hidrogen prin descărcare (imposibilitate de închidere ermetică a *pacemaker*-ului) și, mai ales, fiabilitate limitată (scădere rapidă a voltajului la sfîrșitul vieții bateriei). Durata medie de viață a unui stimulator alimentat cu pile mercur-zinc nu depășea 3 ani.

b. *Pilele de litiu* au cunoscut o amplă dezvoltare și utilizare în a doua decadă a aplicării cardiostimulării artificiale (după anul 1970). Ele echipează în prezent cvasitotalitatea stimulatoarelor moderne. Există în prezent 5 tipuri de pile care utilizează un anod de litiu (litiu-iod, litiu-cromat de argint, litiu-sulfură de cupru, litiu-clorură de thionyl, litiu-bioxid de mangan). Avantajele lor principale sînt: tensiune mai ridicată (1,7—3,2 V), capacitate mai ridicată (pînă la 5,1 Ah), absența degajării de gaz (ceea ce permite închiderea etanșă a stimulatorului în carcase metalice blindate). Dezvoltarea pilelor cu litiu a transformat longevitatea stimulatoarelor, cu o funcționare prospectată de 8—10 ani și a permis utilizarea circuitelor electronice complexe.

c. *Pilele nucleare*, utilizînd *Plutoniu 238*, care emite prin dezintegrare particule radioactive alfa, sau *Prometiu*, care emite prin dezintegrare particule beta. Prin dezintegrarea sa naturală radioizotopul degajă căldură, care este convertită, prin elemente termoelectrice, în curent continuu și acesta, la rîndul său, este transformat, printr-un sistem electronic, în impulsuri electrice destinate stimulării cardiace artificiale. Deși durata de funcționare a unei pile depășește 20 de ani și deși fiabilitatea lor este foarte bună, stimulatoarele radioizotopice nu au cunoscut pînă în prezent o largă răspîndire, datorită concurenței făcute de pilele de litiu, dificultății procurării radioizotopului și prețului extrem de ridicat. *Pacemaker*-ele alimentate cu sursă de energie atomică au fost implantate pentru prima oară la cîine (Parsonnet și colab, 1969) și ulterior la om (Laurens și colab., Poole și Sowton, 1970).

2. **Conductorii-electrozi.** Circuitul tuturor sistemelor de cardiostimulare este format din 2 poli, negativ și pozitiv (respectiv catod și anod), de-a lungul cărora trece curentul electric cînd generatorul de puls eliberează stimulul său artificial. Conductorul metalic este format fie din fire spiralate simple, fie din fire spiralate duble sau triple. Un spațiu central este lăsat liber în conductorii endocavitari pentru a putea trece un mandrin flexibil, care permite ghidarea conductorului electrod. Metalele folosite pentru confecționarea conductorului sînt: oțel inoxidabil, platină-iridiu și un aliaj de cobalt-nichel, material preferate datorită rezistenței lor la coroziune, conductibilității electrice satisfăcătoare, compatibilității perfecte față de țesuturile umane și efectelor polarizante reduse. Învelișul exterior al conductorului metalic se face cu cauciuc siliconat și, în ultima vreme, cu poliuretan, materiale rezistente, nereactive și radioopace.

Prin definiție, electrodul este o porțiune neizolată și terminală a conductorului metalic, în contact electric direct cu inima cardiostimulată. Termenii unipolar și bipolar se referă numai la electrozii din interiorul inimii. Astfel, în sistemul de cardiostimulare bipolar conductorul-electrod include 2 conductori izolați care se termină cu 2 poli, separați unul de

Scanned with OKEN Scanner

celălalt de 10—20 mm. În sistemul bipolar ambii electrozi, catodul și anodul, se găsesc în contact direct sau în vecinătatea imediată a țesutului miocardic electrostimulat. În sistemul de cardiostimulare unipolar anodul (electrodul indiferent) se găsește la distanță de inimă, în contact direct cu țesutul subcutanat din regiunea pectorală și atașat, de obicei, de peretele posterior al carcasei externe care închide generatorul de puls artificial. Electrodul are obișnuit o formă emisferică sau de inel cilindric și este

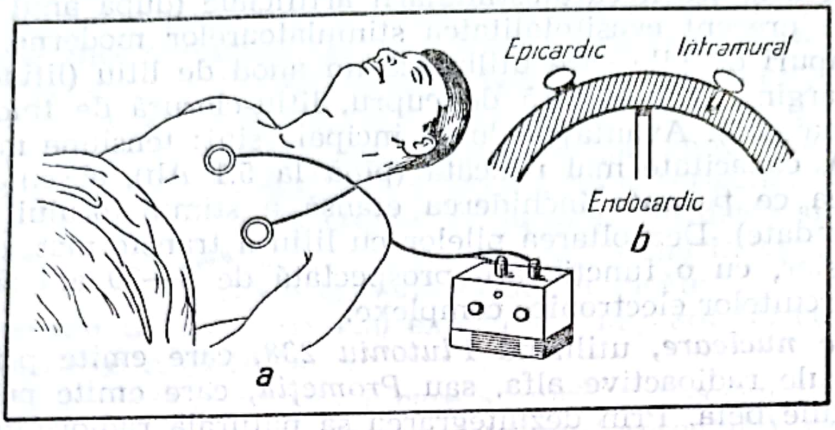

Fig. XVIII-62. — Poziționarea electrozilor de contact în cardiostimularea artificială cu *pacemakere*: *a.* Poziționare externă (toracică); *b.* Poziționare internă (intracardiacă).

făcut din platină-iridiu sau din aliaj de cobalt-crom-nichel. Astăzi se folosesc în practica cardiostimulării umane aproape în exclusivitate numai electrozi endocavitari (stimulare endocavitară) și doar rareori, în cazuri de excepție, se utilizează *electrozi toracici, epicardici* sau *intramurali* (fig. XVIII-62).

Pragul de stimulare a inimii este corelat direct cu mărimea electrodului de contact, în sensul că cu cît aria electrodului de contact este mai mică cu atît pragul de stimulare este mai scăzut. Pragul de stimulare mai scăzut reduce necesitățile de curent electric și pierderile de curent din baterii și, astfel, viața bateriilor poate fi prelungită prin folosirea electrozilor mai mici. Electrozii endocavitari unipolari au suprafața de contact cu endocardul de ordinul a 1 mm², ceea ce permite obținerea unui prag de stimulare scăzut și reducerea consumului de curent electric. Extremitatea electrodului endocavitar este prevăzută cu dispozitive de ancorare, care asigură o fixare sigură în trabeculele apexului ventricular drept. Este vorba de dispozitive de fixare pasivă (extremitate în formă conică, cu aripioare laterale) sau de dispozitive de fixare activă (miniventuze sau minibalonașe gonflabile), care permit acroșarea electrodului și suprimă practic deplasările secundare.

Electrozii miocardici tip Chardack folosiți în stimularea epicardo-miocardică comportă o extremitate spiralată introdusă printr-o mișcare de rotare în grosimea peretelui ventricular liber. Suprafața metalică în contact cu miocardul este de 6 mm².

3. **Dispozitive de conectare.** Contactul dintre borna metalică a stimulatorului și extremitatea proximală a conductorului-electrod este men-

Scanned with OKEN Scanner

ținută printr-un dispozitiv de strîngere cu șurub. În lipsa unei conexiuni universale există tipuri de conectori universali (Medtronic și Cordis), care permit realizarea diverselor montaje între generatorii de puls și conducătorii electrozi de proveniență și producție diferită.



Fig. XVIII-63. — Conductori-electrozi folosiți în cardiostimulare ventriculară permanentă cu *pacemakere*: A_1—A_4, pentru stimulare endocavitară; B_1 și B_2, pentru stimulare miocardo-epicardică.

MODURI ȘI METODE DE CARDIOSTIMULARE ARTIFICIALĂ (30)

1. **Cardiostimularea unipolară și bipolară.** În modul de stimulare *unipolar*, un electrod este în contact cu țesutul camerei cardiace pe care dorim să o stimulăm și joacă rol de electrod-catod (activ). Celălalt electrod (indiferent) este poziționat la distanță, în afara camerei cardiace stimulate și este obișnuit plasat în țesutul subcutanat al regiunii pectorale, atașat adeseori de capsula externă a generatorului de puls. El servește totdeauna ca electrod-anod. În modul de cardiostimulare *bipolar*, ambii electrozi sînt în contact direct cu camera cardiacă pe care dorim să o stimulăm. Cînd un conductor-electrod este plasat pe cale transvenoasă-endocardică pentru a stimula inima, electrodul distal joacă totdeauna rolul de electrod-catod (activ).

2. **Cardiostimularea asincronă.** În acest tip de stimulare ritmul indus artificial este fix și total neinfluențat de orice bătaie spontană care poate apărea. Stimulatorul asincron stimulează inima fără a ține cont de activitatea cardiacă spontană subiacentă. Astfel, un *pacemaker* asincron va funcționa permanent, descărcînd stimuli electrici la o frecvență prereglată electronic și va rămîne indiferent la ritmul și frecvența cardiacă spontană. Din această cauză dacă se manifestă o activitate cardiacă spontană (sinusală sau extrasistolică), stimulatorul asincron intră în competiție cu acti-

vitatea cardiacă spontană (parasistolie). Ritmul cardiac este atunci determinat de jocul dintre perioadele refractare ale complexelor spontane și ale complexelor induse artificial. În timpul ritmurilor competitive, cardiostimularea atrială asincronă poate precipita fibrilația atrială și, mai important, cardiostimularea ventriculară asincronă poate precipita inducerea de aritmii ventriculare grave, uneori letale, ca tahicardia, *flutter*-ul și fibrilația ventriculară. De aceea, cu excepția încercărilor de a întrerupe sau de a precipita aritmiile ventriculare, modul de cardiostimulare asincron este folosit astăzi numai în cardiostimularea atrială temporară și doar foarte rar în cardiostimularea ventriculară, chiar în prezența blocului atrioventricular.

3. **Cardiostimularea demand.** În acest mod de stimulare, ritmul indus artificial este fixat electronic, dar *pacemaker*-ul se declanșează numai la nevoie atunci cînd o bătaie spontană nu apare în timpul unui interval prestabilit. Bătăile spontane sînt identificate de către *pacemaker* prin funcția de detecție *(sensing)* a conductorului-electrod, care identifică și retransmite la *pacemaker* semnalul cardiac (electrograma). Astfel, dacă nici o activitate spontană nu este detectată, *pacemaker*-ul *demand* funcționează continuu și emite stimuli electrici, la o frecvență fixă. Atunci cînd apare o bătaie spontană, aceasta este identificată de *pacemaker,* care, în mod automat, își aduce ciclul de stimulare la zero și nu mai emite nici un stimul electric. După fiecare detecție *(sensing)* ca și după fiecare emitere de stimuli, o perioadă refractară de aproximativ 400 msec permite evitarea reciclajului. Cînd funcția de *„sensing"* este normală, cardiostimularea de tip *demand* nu produce ritmuri competitive. Mai important, funcția de *„sensing"* elimină posibilitatea inducerii aritmiilor severe ca tahicardia, *flutter*-ul și fibrilația ventriculară. În practică, *pacemaker*-ul *demand,* din motive diferite, poate uneori să nu detecteze una sau mai multe bătăi cardiace spontane și, de aceea, în fapt, poate deveni un *pacemaker* asincron cu toate neajunsurile posibile ale stimulării asincrone. De asemenea, în mod contrar, *pacemaker*-ul *demand* poate fi inhibat necorespunzător și din multe alte cauze (de exemplu, el poate detecta nepotrivit contracția musculară, poate detecta activitatea atrială sau poate detecta nepotrivit unda T), ducînd la inhibarea *pacemaker*-ului, uneori cu consecințe nedorite. Aplicarea unui magnet pe generatorul de puls transformă stimulatorul *demand* în stimulator asincron și permite controlul funcționării sale. Atunci cînd frecvența spontană este apropiată de frecvența stimulatorului *demand,* impulsurile electrice pot apărea în cursul derulării sistolei spontane, dînd naștere complexelor de fuziune (activare ventriculară simultană pe căile naturale și prin stimulul electric) sau de pseudofuziune (impulsurile electrice survin după ce sistola spontană este practic terminată). Pentru a evita aceste fenomene, unele stimulatoare sînt dotate cu un sistem zis de „h i s t e r e s i s", în care intervalul de evadare (intervalul după care stimulatorul se declanșează după un complex spontan) este ceva mai lung decît perioada de stimulare (intervalul dintre 2 stimuli electrici eficienți consecutivi).

4. **Cardiostimularea atrioventriculară sincronizată** (*pacing* secvențial atrioventricular). Tendința actuală în stimularea cardiacă artificială

este realizarea unei cardiostimulări fiziologice (*pacing* fiziologic), care se apropie foarte mult de activitatea cardiacă normală prin 2 caractere esențiale: secvența mecanică atrioventriculară fiziologică și accelerarea sa în funcție de efort. În cardiostimularea atrioventriculară coordonată (*pacing* secvențial atrioventricular) un stimul electric este eliberat la nivelul ventriculilor la un interval prestabilit după activarea atrială. Activarea atrială poate fi spontană, poate fi indusă de un *pacing* asincron atrial, sau poate fi indusă de un *pacing demand* atrial. Activarea ventriculară poate fi indusă prin *pacing* asincron, sau prin *pacing demand*. Evident că modalitățile de *pacing* secvențial atrioventricular sînt multiple. Spre deosebire de *pacing*-ul clasic, care este unicameral (obișnuit ventricular) și nesecvențial, *pacing*-ul fiziologic este o stimulare bicamerală (atrioventriculară), bifocală (conductor-electrod atrial și ventricular) și secvențială atrioventriculară (stimularea atrială este urmată, după un interval potrivit, de stimularea ventriculară).

Cardiostimularea secvențială atrioventriculară se aplică în tratamentul bradicardiilor, în mod special atunci cînd contribuția atrială la debitul cardiac este critică sau clinic importantă.

5. **Cardiostimularea „underdrive"** constă în aplicarea de stimuli electrici inimii la o frecvență inferioară ritmului spontan al cavității cardiace care este stimulată. Procedeul constă, de fapt, în inducerea de bătăi cardiace premature, la intervale variabile după o bătaie cardiacă spontană. Această tehnică poate fi folosită în încercarea de a iniția sau termina unele aritmii cardiace nonautomate și, în special, tahicardia atrială paroxistică (prin reintrarea nodală atrioventriculară sau prin *by-pass* atrioventricular) și tahicardia ventriculară.

6. **Cardiostimularea „overdrive"** constă în aplicarea de stimuli electrici inimii la o frecvență superioară ritmului spontan al cavității cardiace care este stimulată. Această tehnică poate fi folosită la inducerea sau la întreruperea aritmiilor cardiace nonautomate (tahicardie atrială paroxistică, tahicardie ventriculară, *flutter* atrial, tahicardie atrială ectopică), la tratamentul bradicardiilor, la testarea nodului sinusal și la evaluarea conducerii atrioventriculare.

7. **Cardiostimularea pereche și cuplată** este o tehnică de stimulare în care atriile sau ventriculii sînt cardiostimulați asincron la o frecvență fixată și, consecutiv fiecărei bătăi induse artificial, un stimul electric prematur este emis la un interval fixat, prestabilit. În această formă de cardiostimulare ritmul atrial sau ventricular de bază este spontan și, consecutiv fiecărei bătăi spontane detectate (prin *sensing*), un stimul electric prematur este emis atriilor (*pacing* atrial cuplat) sau ventriculilor (*pacing* ventricular cuplat) la un interval fixat, prestabilit. Cardiostimularea ventriculară pereche poate fi folosită în tratamentul tahicardiei joncționale atrioventriculare refractare sau a tahicardiei ventriculare, fie pentru întreruperea ritmului ectopic, dacă acesta este prin mecanism de reintrare, fie pentru suprimarea lui, dacă acesta este prin creșterea automatismului. Cardiostimularea pereche ventriculară trebuie atent folosită pentru a evita precipitarea fibrilației ventriculare.

Scanned with OKEN Scanner

8. **Cardiostimularea programată** combină inducerea de bătăi premature (extrastimuli) în perioade de timp preselectate ale ciclului cardiac cu stimularea rapidă a atriilor sau a ventriculilor. Este o metodă invazivă, care foloseşte electrozi-cateter endocavitari şi secvenţe de puls programat eliberate de stimulatoare cardiace programabile. Tehnicile de stimulare programată sînt folosite la evaluarea funcţiei sinoatriale, a nodului atrioventricular, a sistemului de conducere normal şi accesoriu şi la inducerea şi terminarea aritmiilor supraventriculare şi ventriculare.

MODELE NOI DE PACEMAKERE

Progresele tehnologice şi electronice au permis creşterea spectaculară a longevităţii cardiostimulatoarelor implantabile prin folosirea pilelor de litiu, diminuarea volumului şi greutăţii *pacemaker*-ilor, prin utilizarea circuitelor integrate; totodată ele au făcut posibilă dotarea cu noi funcţiuni a stimulatoarelor cardiace actuale, graţie tehnologiei microprocesoarelor, care permit instalarea în interiorul aparatelor a unor programe complicate. Complexitatea aparentă a noilor stimulatoare cardiace nu a alterat cu nimic fiabilitatea şi nu a schimbat funcţia lor princeps: asigurarea în permanenţă a unei stimulări cardiace eficiente.

Evoluţia tehnologiei în domeniul fabricării de *pacemakere* se referă în special la realizarea şi utilizarea *pacemaker*-ului cu funcţii programabile, a *pacemaker*-ului cu dublă cameră şi a *pacemaker*-ului defibrilator.

1. **Pacemakerul programabil** (1, 10, 11). Stimulatoarele cardiace au avut multă vreme parametrii stimulării predeterminaţi şi, în mod particular, o frecvenţă imuabilă de aproximativ 70 pulsuri pe minut. În ultimul deceniu au apărut primele aparate reglabile şi, progresiv, parametrii modificabili s-au multiplicat. Aceste modificări se fac cu ajutorul unui aparat extern denumit „programator", care trimite un mesaj stimulatorului prin impulsuri electromagnetice transdermice. Acesta din urmă îşi modifică reglajele în funcţie de mesajul care i-a fost transmis. Avantajele acestor reglaje sînt foarte importante. Se poate astfel adapta stimulatorul la nevoile pacientului şi trata anumite incidenţe ale primoimplantărilor fără reintervenţie chirurgicală (fig. XVIII-64).

Principalele avantaje ale *pacemaker*-ului programabil sînt:

— Frecvenţa stimulatoarelor poate fi micşorată (50—60/minut), ceea ce este uneori necesar în caz de insuficienţă coronariană; în mod invers, accelerarea frecvenţei stimulatorului la 80/minut permite ameliorarea hemodinamică a unui bolnav în insuficienţă cardiacă.

— Energia (intensitatea) fiecărui impuls electric şi durata sa pot fi reglate (stimulul prereglat are o intensitate de 5 volţi şi o durată de 0,5 msec). Intensitatea poate fi redusă. Se măsoară astfel „pragul de stimulare", care reprezintă energia minimală necesară pentru a cardiostimula ventriculul şi care, în general, este între 1,5 şi 2 volţi. Energia impulsului va fi atunci fixată la o valoare dublă acestei valori-prag pentru a economisi sursa de energie care va dura mai multă vreme. Invers, se poate prin reglaj mări această energie, dacă ea este inferioară celei necesare pentru activarea inimii, ceea ce evită o reintervenţie.

Scanned with OKEN Scanner

— *Pragul de detecție (sensing)* este amplitudinea potențialului celui mai slab pe care stimulatorul îl poate detecta, cel care reciclează ieșirea impulsului. Cînd potențialul ventricular detectat prin sonda-electrod endocavitară (unda R spontană), este inferior pragului de detecție, acesta poate fi coborît. În mod invers, pragul de detecție poate fi ridicat cînd aparatul detectează potențiale extracardiace.

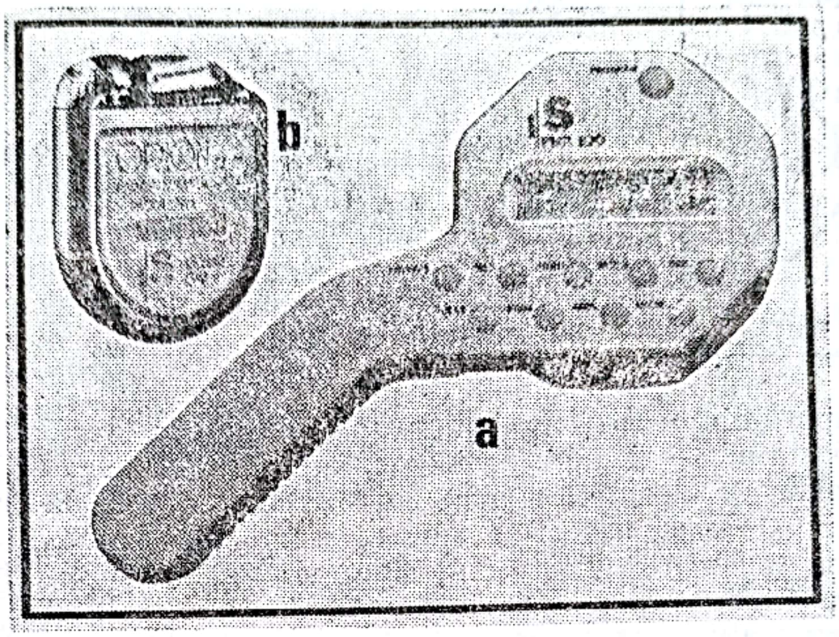

Fig. XVIII-64. — Cardiostimulator ventricular *demand* programabil: (a) Programator, (b) Generator de puls implantabil.

— *Programarea în modul de stimulare* permite trecerea unui *pacemaker-demand* în *pacemaker* cu ritm fix (asincron), reglaj necesar în aprecierea funcționării *pacemaker*-ului *demand* inhibat de persistența unei activități cardiace spontane normale.

2. **Pacemaker-ul cardiac cu dublă cameră** (5) creează o secvență de activare auriculoventriculară normală și permite o adaptare „fiziologică" a frecvenței cardiace la efort. Stimularea este atrială și ventriculară dreaptă și se realizează pe cale endocavitară cu ajutorul cateterelor-electrod introduse transvenos (7). Dubla stimulare este numită secvențială, cînd se aplică mai întîi atriului, provocînd contracția acestuia înaintea stimulării ventriculare și restabilind astfel secvența mecanică normală. Stimularea este numită fiziologică, cînd se sincronizează stimularea ventriculară cu activitatea atrială spontană. Deși contribuția hemodinamică a sistolei atriale este modestă (aproximativ 20% din debitul cardiac de repaus), ea poate deveni mult mai importantă și aproape indispensabilă, în special în cazurile cu insuficiență cardiacă, regurgitare mitrală sau tricuspidiană, ori atunci cînd complianța ventriculară este redusă. Există tendința tehnică de a realiza stimulatoare cardiace cu dublă cameră de tip universal, care asociază stimularea ventriculară P sincronă la pacienții cu funcție sinusală normală, cu stimularea secvențială alternativă, în absența unei funcții sinusale normale. Asemenea *pacemakere* de o mare

Scanned with OKEN Scanner

complexitate tehnică asigură o stimulare și un *sensing* cardiac bicameral (atrial și ventricular) (fig. XVIII-65).

Pacemaker-ele cardiace cu dublă cameră sînt multiprogramabile. Din exterior se poate schimba orice parametru tehnic al stimulării (frecvență, intensitate, durată, *sensing* atrial și ventricular etc.) și se poate alege din

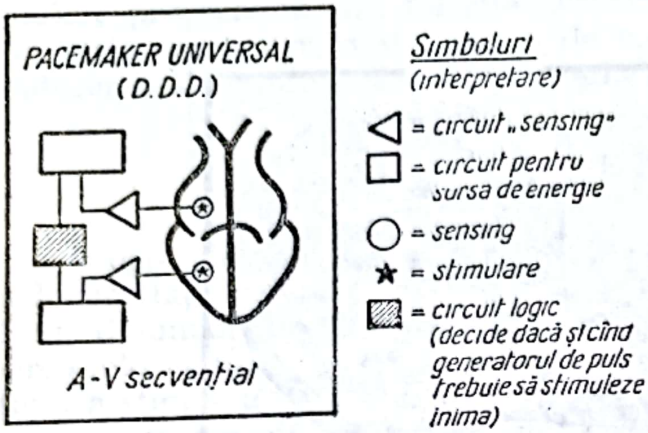

Fig. XVIII-6. — *Pacemaker*-ul bicameral (reprezentare schematică).

exterior după situația fiecărui bolnav, o stimulare secvențială fiziologică sau în mod simplu o stimulare ventriculară *demand* (fig. XVIII-66).

Pacemaker-ele cu dublă cameră nu sînt implantabile la orice pacient. Indicația lor este restrînsă și se adresează mai ales bolnavilor care prezintă un bloc atrioventricular cronic simptomatic, cu funcție sinusală conservată, fără dilatație mare a cavităților cardiace.

3. **Pacemaker-ul defibrilator implantabil** (17, 19) sau defibrilatorul automat implantabil (D.A.I.), conceput tehnic și implantat chirurgical la



Fig. XVIII-66. — *Pacemaker* bicameral universal, multiprogramabil (model implantabil).

Scanned with OKEN Scanner

om pentru prima oară de Mirowschi și colab., permite detectarea și convertirea aritmiilor ventriculare grave în ritm sinusal, de o manieră actualmente fiabilă. Acest tratament paliativ trebuie avut în vedere la pacienții expuși la riscul morții subite prin tulburări grave de ritm ventricular, care nu pot fi controlate prin tratament medical. D.A.I. cuprinde două componente principale: 1) un analizator electronic al ritmului cardiac spontan, permițînd detectarea rapidă și sigură a unei fibrilații sau a unei tahicardii ventriculare și 2) un aparat de defibrilare miniaturizat, capabil de a transfera miocardului șocuri electrice corespunzătoare pentru întreruperea tulburărilor de ritm potențial periculoase. Sursa de energie a D.A.I. este o pilă cu litiu, care permite eliberarea de șocuri electrice succesive, suficiente pentru abolirea aritmiei.

Logica electronică de detecție a aritmiilor ventriculare periculoase, rapiditatea diagnosticului și declanșarea șocurilor electrice eficiente sînt controlate de un microordinator inclus în schema tehnică a D.A.I. Timpul mediu de recunoaștere a aritmiei ventriculare este de 10—15 s, iar timpul de încărcare a defibrilatorului este de 5—10 s. În aceste condiții șocul electric este eliberat într-un interval de timp sub 30 s de la demarajul aritmiei. Prototipurile actuale de D.A.I. sînt închise ermetic în ambalaje făcute din titan, cîntăresc aproximativ 250 grame și sînt capabile să elibereze aproximativ 100 de șocuri electrice, cu o intensitate de 25 jouli pe șoc.

Este greu să se estimeze în prezent numărul pacienților care ar putea în viitor beneficia de această metodă de tratament. Se știe însă că aproximativ 10% din pacienții care supraviețuiesc după un infarct miocardiac acut mor în decurs de 1 an și că cel puțin jumătate din acești bolnavi mor subit. În asemenea împrejurări, poate că numărul pacienților beneficiari de D.A.I. să fie mult mai mare decît se apreciază în prezent.

CLASIFICAREA ȘI CODIFICAREA INTERNAȚIONALĂ A PACEMAKER-ILOR

Numărul și diversitatea cardiostimulatoarelor folosite în clinică au crescut considerabil în ultimii ani. Ele pot fi clasificate din punct de vedere practic în funcție de tipul de stimulare pe care o realizează și anume:

1. **Stimulatorii asincroni,** sînt cele mai vechi și cele mai robuste cardiostimulatoare. Ei conțin un oscilator care emite impulsuri electrice de o durată și frecvență precizată (spre exemplu, 0,5 m/s durata la o frecvență de 70 bătăi pe minut); aceste impulsuri sînt amplificate ca intensitate la ieșirea din generator pînă la aproximativ 10 miliamperi. După cum s-a menționat anterior, stimulatorul asincron funcționează continuu fără a ține cont de activitatea cardiacă spontană a pacientului, ritmul său putînd intra în competiție cu activitatea cardiacă spontană, sinusală sau extrasistolică (parasistolie).

2. **Stimulatorii demand,** obișnuit ventriculari, funcționează numai la nevoie, în cazul în care automatismul cardiac spontan este deficient. În afara oscilatorului, cardiostimulatorul *demand* are în schema sa tehnică un circuit de detecție a undei R. Cînd nici o activitate cardiacă spontană

nu este detectată, oscilatorul funcționează continuu și stimulatorul eliberează impulsuri electrice cu o frecvență fixă. Dacă este detectată o activitate ventriculară, ciclul oscilatorului este redus la zero și nici un impuls electric nu mai este eliberat (blocat QRS). Stimulatoarele *demand* pot fi mono-, bi sau multiprogramabile.

3. **Stimulatorii „fiziologici"** urmăresc restabilirea sau menținerea secvenței normale atrioventriculare (stimulatori ventriculari P-sincroni, stimulatori secvențiali atrioventriculari, stimulatori universali).

4. **Stimulatorii antitahicardici** urmăresc suprimarea, întreruperea sau prevenirea tahicardiilor.

Nomenclatura internațională folosită în identificarea exactă a oricărui tip de *pacemaker* și a modului său de stimulare folosește un cod descriptiv format din 3 litere obligatorii și 2 litere facultative (22) (tabelul XVIII—XXV).

Tabelul XVIII—XXV

Codul internațional al stimulatoarelor cardiace adoptat de Societatea Internațională de Cardiologie

Mod de stimulare	
AAI	Atrială inhibat de P
AAT	Atrială declanșat de P
AOO	Atrială asincronă
DDD	Secvențială inhibat de QRS
DOO	Secvențial asincron
DVI	Secvențial inhibat de QRS
VAT	Ventriculară declanșat de P
VDD	Ventriculară declanșat de T, inhibat de QRS
VOO	Ventriculară asincronă
VVI	Ventriculară inhibat de QRS
VVT	Ventriculară declanșat de QRS

Abrevieri	
V:	Ventriculară
A:	Atrială
D:	Dublă (atrioventriculară)
I:	Inhibat
T:	Sincronizare pe activitatea atrială și inhibiție pe activitatea ventriculară
O:	Fără

Prima literă din cod corespunde cavității stimulate, *a doua*, cavității detectate, *a treia*, modului de răspuns la detecție. *A patra literă* (facultativă) desemnează posibilitatea programării (O=fără, P=mono- și biprogramarea, de obicei în frecvență și intensitate, M=multiprogramarea, mai mult de 2 parametri programabili), și *a cincea literă* (facultativă desemnează moduri de stimulare speciale folosite pentru reducerea tahicardiilor și tratarea tulburărilor de ritm (B=*Burst*, rafale de stimuli rapizi, S=*Scanning*, stimulare cu impulsuri de prematuritate variabilă în ciclul cardiac, N=normal, stimulare asincronă, creînd competiții cu ritmul normal etc.).

Scanned with OKEN Scanner

ELECTROCARDIOGRAFIA RITMULUI ARTIFICIAL DE PACEMAKER

Înregistrarea electrocardiografică a ritmului de *pacemaker* în 12 conduceri ECG conține informații semnificative despre sistemul de cardiostimulare și modul său de funcționare (24, 27). Impulsul artificial de *pacemaker (spike)* poate fi ușor observat și precede complexul QRS electrostimulat. Artefactul stimulului de *pacemaker* este ușor diferit în car-

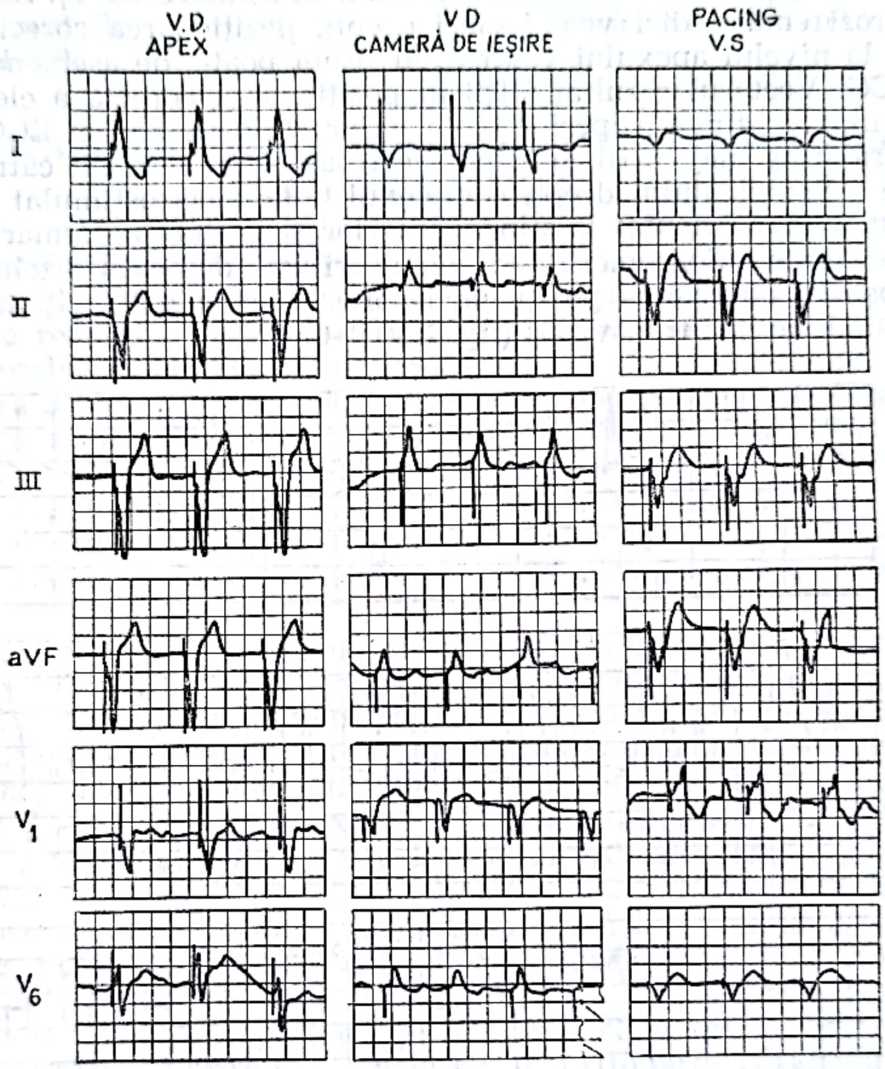

Fig. XVIII-67. — Electrocardiografia ritmului de *pacemaker* în *pacing*-ul ventricular.

Vectorul QRS în *pacing*-ul ventricular la poziții diferite ale electrodului stimulator:

— *pacing*-ul ventricular stîng (V.S.) produce un complex QRS orientat anterior, superior și la dreapta, asemănător complexului QRS din blocul de ramură drept major;

— *pacing*-ul ventricular drept (V.D.) la nivelul apexului produce un complex QRS orientat la stînga, superior și posterior (aspect BRS major);

— dacă electrodul stimulator este deplasat către camera de ieșire a ventriculului drept (V.D.), complexul QRS se va mișca cu orientare orizontală sau inferioară.

Scanned with OKEN Scanner

diostimularea unipolară față de cea bipolară. Stimulul unipolar este caracterizat prin amplitudine mare și voltaj important al pantei postimpuls Impulsul de *pacemaker* bipolar este caracterizat prin amplitudine mică și absența pantei de descreștere a voltajului postimpuls. Electrocardiograma în 12 conduceri este folositoare în determinarea localizării electrodului de cardiostimulare. Pacienții cu electrozi stimulatori ventriculari stîngi dau o imagine ECG a complexului QRS electrostimulat cu aspect de bloc de ramură drept major (BRD), cu vectori terminali la dreapta în conducerea D_1 și vectori anteriori terminali în conducerea V_1. La pacienții cu electrozi endocardici ventriculari drepți, poziționarea corectă a electrodului la nivelul apexului ventricular drept poate, de asemenea, fi stabilită ECG. Vectorul rezultat QRS în poziționarea corectă a electrodului este orientat la stînga, superior și posterior, dînd un aspect ECG de bloc de ramură stîng major (BRS). Cînd electrodul este deplasat către camera de ieșire a ventriculului drept, complexul QRS electrostimulat este produs de un vector orientat la stînga, inferior și posterior. Urmărirea frecventă a electrocardiogramei în 12 conduceri este de aceea o tehnică folositoare pentru aprecierea poziționării corecte sau a malpoziționării electrodului endocavitar transvenos (fig. XVIII-67).

Fig. XVIII-68. — Electrocardiografia ritmului artificial de *pacemaker* în *pacing*-ul atrial inhibat (AAI), în *pacing*-ul ventricular sincron atrial (VAT) și în *pacing*-ul secvențial atrioventricular (DVI).

Apariția aspectului de BRD a complexului QRS electrostimulat în cardiostimularea endocardică ventriculară dreaptă este aproape totdeauna anormală. Diagnosticul diferențial al acestei anomalii ECG în cardiostimularea artificială este comentată în detaliu de Barold (16) și include:

Scanned with OKEN Scanner

— perforația ventriculară dreaptă cu stimulare epicardică;
— cateterizarea incorectă a sinusului coronar cu stimulare ventriculară stîngă;
— canularea incorectă a arterei subclaviculare stîngi cu stimulare endocardică ventriculară stîngă;
— bătăi de fuziune ale complexelor QRS electrostimulate cu bătăi spontane, avînd aspectul de bloc de ramură dreaptă.

Electrocardiografia ritmului de *pacemaker* permite, de asemenea, diagnosticul modului de cardiostimulare sub diverse forme, în afara modului obișnuit de cardiostimulare endocardică ventriculară dreaptă (fig. XVIII-68).

TEHNICA ȘI INDICAȚIILE CARDIOSTIMULĂRII ARTIFICIALE CU PACEMAKER

A. **Cardiostimularea temporară,** de urgență, este o procedură de rutină, curent utilizată în unitățile de îngrijire intensivă cardiologică și în mediile de reanimare polivalente (15, 29). *Stimularea temporară epicardică* este realizată, la nevoie, în cursul intervențiilor de chirurgie cardiacă, prin sutura directă miocardică a electrozilor. *Stimularea temporară endocardică*, transvenoasă, este metoda cea mai des folosită în practica clinică. Ea se realizează prin puncția directă a unei vene periferice (subclaviculară dreaptă, jugulară externă sau basilică dreaptă, femurală dreaptă) și introducerea pe cale percutanată a unui cateter-electrod după metoda Desilets-Hoffman. Alegerea venei utilizate depinde de experiența proprie a fiecărui medic.

Stimularea cardiacă temporară endocardică este realizată prin intermediul sondelor-electrod bi- sau multipolare, poziționate corect, obișnuit la nivelul apexului ventricular drept, cu ajutorul monitorizării radiologice. Sondele-electrod de stimulare temporară se racordează la generatori de puls *(pacemakere)* portabili, externi, care emit stimuli electrici cu o durată de 1—2 m/sec și o frecvență și intensitate reglabile. Pragul de stimulare este reglat aproximativ la dublul valorii pragului minimal de excitabilitate diastolică. Modul de stimulare este practic totdeauna de tip *demand* ventricular drept. Incidentele și accidentele stimulării cardiace temporare endocardice sînt rare (malpoziționări de conductor-electrod, incidente infecțioase, tromboze venoase). Complicațiile particulare stimulării temporare sînt în mod esențial ritmurile competitive, datorită interferenței între ritmul propriu al pacientului și ritmul electrostimulat. Acest lucru se datorează aproape totdeauna unui defect de detecție *(sensing)* și poate induce grave tulburări de ritm ventricular.

1. *Indicațiile cardiostimulării temporare.* a. Bradiaritmiile asociate infarctului miocardic acut. *Pacing*-ul temporar în infarctul miocardic acut (I.M.A.) poate fi terapeutic și profilactic. Stimularea terapeutică este totdeauna indicată cînd pacientul este simptomatic și simptomele sînt atribuibile bradicardiei, în timp ce stimularea profilactică poate fi practicată uneori, cînd tulburările acute de ritm și/sau conducere apar precoce în evoluția intraspitalicească a infarctului miocardic acut. Decizia de a pune un *pacemaker* temporar în I.M.A. poate fi

Scanned with OKEN Scanner

influențată de factori locali (experiența operatorului și a personalului medical ajutător, echipament adecvat) și de starea clinică a pacientului. Factorii adiționali de luat în considerare sînt:

— Bradicardiile cu bloc AV gradul II, tip II și bloc AV complet, mai ales cînd bradicardia este importantă, complexul QRS este larg și localizarea I.M.A. este anterioară. Consensul general este că acești bolnavi trebuie stimulați temporar.

— Bradicardiile fără bloc AV, cu tulburări de conducere intraventriculară sau cu disfuncție sinoatrială care apar în I.M.A., au, în general, o evoluție mai benignă, sînt, în general, mediate vagal (răspund la tratamentul cu atropină) și, în general, nu au indicație de cardiostimulare temporară profilactică.

b. Bradicardiile simptomatice neasociate I.M.A. (bradiaritmiile acute din intoxicația medicamentoasă, tulburări metabolice, boli ale țesutului conjunctiv, boli inflamatoare, infecțioase și virale, posttraumatice și postchirurgie cardiacă). Stimularea de urgență poate fi temporară sau poate precede stimularea definitivă prin implantare de *pacemaker*, dacă există această indicație.

c. Tahiaritmiile refractare la orice tratament medical antiaritmic și la șoc electric transtoracic. Stimularea temporară antitahicardică poate fi utilă în tratamentul accesele acute și în prevenirea crizelor de tahicardie. Stimularea temporară antitahicardică este o stimulare endocavitară, transvenoasă, atrială sau ventriculară și se poate realiza sub modalități diferite:

— un stimul electric unic, prestabilit (programat) în diastolă;

— o pereche de stimuli sau o rafală de stimuli, la o frecvență foarte rapidă, programate în diastolă;

— o stimulare la un ritm fix și la o frecvență inferioară celei din tahicardie *(underdrive pacing);*

— o stimulare la un ritm superior celui din tahicardie, susținută cîteva secunde *(overdrive pacing).*

Stimularea în rafale de stimuli, cu frecvență foarte rapidă (lungimea ciclurilor cardiace între 250—350 m/sec) este modalitatea cea mai eficientă de stimulare temporară antitahicardică *(pacing burst overdrive).*

Prevenirea tahicardiilor, după stimularea antitahicardică eficientă, poate fi obținută printr-o stimulare la un ritm superior ritmului spontan, sinusal, al pacientului.

d. Explorare electrofiziologică. Stimularea temporară pentru studii electrofiziologice se efectuează sub două modalități:

— cu cadență impusă și frecvență crescîndă;

— cu stimul unic, programat în ciclul cardiac.

Explorarea electrofiziologică prin stimulare intracardiacă temporară este utilizată la evaluarea funcției nodului sinusal, a tulburărilor de conducere AV, a preexcitației din sindromul W.P.W., a mecanismului de declanșare și oprire a unei aritmii și la testarea eficacității antiaritmice a diverselor medicamente.

e. Metoda alternativă de „stres" în diagnosticul cardiopatiei ischemice. Stimularea temporară endocardică

Scanned with OKEN Scanner

atrială *overdrive*, la frecvențe de stimulare progresiv crescute, poate fi folosită în studiul și diagnosticul insuficienței coronariene. *Pacing*-ul atrial *overdrive* reproduce criza anginoasă și modificările ECG ischemice. Ea are avantajul că este o metodă ușor reproductibilă și poate fi aplicată la anumiți bolnavi, la care proba de efort la cicloergometru sau la covor rulant este imposibilă: bolnavi arteritici, cu insuficiență respiratorie, hipertensivi cu valori tensionale mult ridicate, handicapații fizici.

B. **Cardiostimularea permanentă.** Mai mult de 90% din *pacemaker*-ele cardiace sînt implantate cu electrozi de stimulare endocardică transvenoasă (12). Avantajul major al căii transvenoase este că realizează cardiostimulări ce nu necesită anestezie generală și toracotomie. Calea preferată este prin vena subclaviculară, folosind tehnica Seldingher sau prin disecția și canularea venei cefalice. Căi alternative, mult mai rar folosite, pentru inserția transvenoasă a cateterului electrod sînt venele jugulare și femurale (fig. XVIII-69). Electrodul-cateter este introdus în apexul ventricular drept sub ghidare fluoroscopică (fig. XVIII-70).

Pacing-ul cu electrozi epicardici este mult mai rar folosit (sub 10% din totalul implantărilor de *pacemakere*) și este preferat ca metodă de cardiostimulare în timpul procedeelor chirurgicale pe cord deschis însoțite de bloc AV (spre exemplu la înlocuirea valvulară aortică), la copii mici și la pacienții cu corduri foarte mari și insuficiență valvulară tricuspidiană, la care plasarea corectă a electrozilor pe cale endocavitară nu este cu putință (18). După poziționarea corectă a cateterului-electrod generatorul de puls artificial este conectat și implantat într-o pungă subcla-

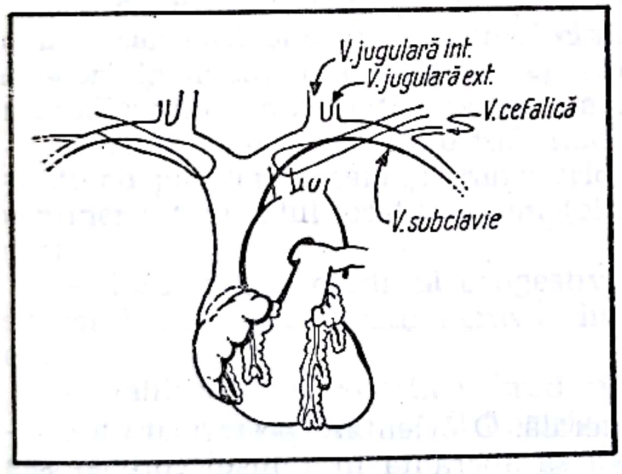

Fig. XVIII-69. — Căi de abord venos în cardiostimularea endocavitară permanentă (reprezentare schematică).

Fig. XVIII-70. — Poziționare radiologică corectă a sistemului de cardiostimulare în stimularea permanentă endocavitară ventriculară dreaptă.

viculară subcutanată. Cel mai important test de poziționare și funcție optimală a cateterului-electrod este determinarea pragului de stimulare care, în general, trebuie să fie mai mic de un volt (26). Există dispozitive electronice analizatoare a sistemelor de *pacing*, care analizează corect nu-numai pragul de stimulare, ci și pragul cardiac *demand*, frecvența de stimulare, intensitatea și durata stimulului electric (fig. XVIII-71).

Scanned with OKEN Scanner

Confirmarea radiografică a poziționării corecte endocavitare a cateterului-electrod este obligatorie. O poziționare corespunzătoare a cateterului-electrod în ventriculul drept sau în atriul drept nu poate fi cu siguranță afirmată numai în proiecție postero-anterioară, pentru că localizarea anterioară, corectă, a cateterului-electrod orientat spre stern poate

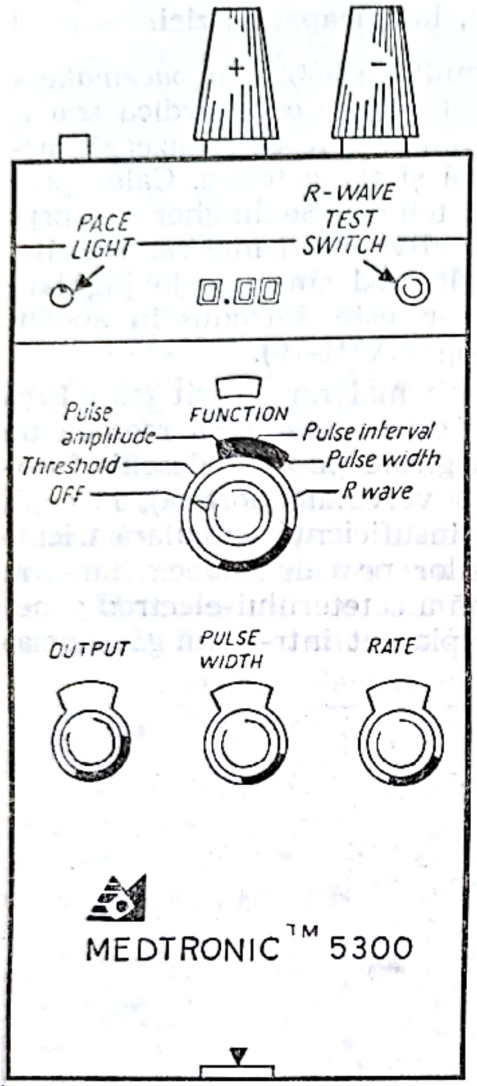

Fig. XVIII-71. — Analizor electronic al sistemului de cardiostimulare artificială.

fi apreciată mai ales în proiecție laterală. O orientare posterioară a cateterului-electrod sugerează localizarea sa aberantă în sinusul coronar sau într-o venă coronară descendentă.

1. *Indicațiile cardiostimulării permanente.* Există în prezent tendința proliferării nejustificate a practicării cardiostimulării artificiale permanente cu *pacemakere* (23). Această evoluție, greșit înțeleasă de unii medici, a fost la originea confuziilor și indicațiilor abuzive. Din acest motiv, grupul comun de lucru al colegiului de Cardiologie și al Asociației Americane pentru boli de inimă (subcomitetul pentru implantarea stimulatoarelor cardiace) a definit indicațiile actuale ale cardiostimulării permanente cu *pacemakere* în tratamentul tulburărilor cronice de ritm cardiac (4, 14).

Scanned with OKEN Scanner

Recomandările Comisiei de experți sînt cuprinse într-un raport-ghid și se referă la 3 clase de indicații:

— *Clasa I* — corespunde indicațiilor în care consensul este general pentru implantarea de *pacemaker*.

— *Clasa a II-a* corespunde indicațiilor frecvente, dar care trebuie discutate în funcție de contextul individual, fiecare pacient fiind un caz particular. Decizia de a implanta sau de a nu implanta un *pacemaker* la pacienții din clasa I și, mai ales, la cei din clasa a II-a poate fi influențată de următorii factori adiționali: 1) starea fizică și mintală a pacientului; 2) absența sau existența de maladii asociate care pot influența prognosticul vital pe termen scurt sau mediu; 3) dorința pacientului și a familiei sale; 4) condițiile de viață ale pacienților (pacienți la o vîrstă încă productivă sau pacienți trăind singuri sau în locuri depărtate, inaccesibile unei îngrijiri medicale imediate la nevoie); 5) necesitatea prescrierii de medicamente susceptibile de a agrava tulburările preexistente de ritm și conducere cardiacă.

— *Clasa a III-a* corespunde situațiilor unde consensul este general de a nu implanta un *pacemaker*.

În general indicațiile de stimulare cardiacă definitivă sînt limitate deocamdată numai la bradicardiile paroxistice sau permanente, neglijîndu-se tahicardiile izolate, nonbradicardic-dependente, pentru care indicațiile de stimulare cardiacă definitivă rămîn foarte specifice; mai mult viitorul acestui tratament este nesigur în acest domeniu, căci metoda intră în concurență directă cu alte procedee terapeutice în plină evoluție: medicamentele antiaritmice, metodele electrice și cu laser transcateter, chirurgie antiaritmică.

Bradicardia paroxistică sau permanentă reprezintă o indicație de stimulare cardiacă definitivă, atunci cînd este „simptomatică" și reflectată adeseori în anomalii electrocardiografice de ritm și conducere cardiacă. În bradicardia simptomatică pot apărea:

— simptome legate de o ischemie cerebrală tranzitorie (sincope adevărate cu pierdere totală și tranzitorie de conștiență și cu imposibilitatea menținerii tonusului postural, ameteli, vertije, lipotimii, stări confuzionale);

— insuficiență cardiacă congestivă; un ritm cardiac bradicardic sau extrem bradicardic, poate agrava hemodinamic o cardiopatie preexistentă;

— tahicardii paroxistice bradicardic-dependente. Anumite aritmii atriale sau ventriculare pot fi favorizate sau declanșate de ritmurile bradicardice.

Luînd în considerare remarcile preliminare, indicațiile de stimulare cardiacă definitivă sînt următoarele:

a) *Clasa I:* Blocurile atrioventriculare (B.A.V.) complete sau de gradul II, tip II (Mobitz), permanente sau paroxistice responsabile de o bradicardie simptomatică.

— Blocul de ramură alternant simptomatic.

— Disfuncția sinusală cu bradicardie simptomatică, neindusă medicamentos.

— B.A.V. complete sau de gradul II, tip II, definitive, apărute după un infarct miocardic.

Scanned with OKEN Scanner

— Sincopele recidivante, dificil controlabile, provocate de sindromul de hipersensibilitate sinocarotidiană.

b) *Clasa II:* — B.A.V. complet asimptomatic.

— B.A.V. de gradul II, tip II (Mobitz) asimptomatic.

— Blocul de ramură alternant asimptomatic.

— Blocul bifascicular cu B.A.V. gradul I, cu simptome de ischemie cerebrală tranzitorie.

— Disfuncția sinusală cu sindrom bradicardic-tahicardic, cu toleranță proastă a episoadelor tahicardice, la care se impune un tratament medical antitahicardic care agravează episodul bradicardic.

c) *Clasa III:* — B.A.V. complet congenital, asimptomatic

— B.A.V. de gradul II, tip I

— B.A.V. de gradul I

— Blocul bifascicular, cu sau fără interval P—R alungit, asimptomatic.

— Disfuncția sinusală cu bradicardie sinusală asimptomatică, sau cu pauze sinusale posttahicardice.

— B.A.V. tranzitorii postinfarct miocardic, postchirurgie cardiacă, postmiocardită acută sau cele iatrogene (medicamentoase).

2. *Complicațiile cardiostimulării permanente cu pacemakere* (9, 13). Pacienții cu *pacemakere* implantabile își au viața strict dependentă de integritatea funcțională a protezei lor. În ciuda progreselor realizate, complicațiile stimulării cardiace definitive mai sînt uneori prezente. Complicațiile sînt multiple și variate, dar în practica clinică sînt puțin frecvente și rar foarte grave.

a) Complicații legate de actul operator. În prezent cvasitotalitatea stimulatoarelor sînt implantate pe cale endocavitară, transvenoasă, sub anestezie locală. Intervenția este, în general, fără pericol, mai ales dacă este efectuată într-un serviciu specializat și de către o echipă medicală antrenată. Intraoperator există riscul posibil al tulburărilor de ritm grave (asistolă cardiacă prelungită, tahicardie ventriculară, fibrilație ventriculară), iar postoperator al complicațiilor infecțioase la nivelul pungii de implantare, al hematomului în loja *pacemaker*-ului și a flebitei membrului superior. Complicațiile infecțioase sînt în general, severe, au o incidență de 2—3% și necesită, de obicei, pentru rezolvare ablația electrodului și a *pacemaker*-ului și reimplantare controlaterală după resterilizare.

b) Complicațiile stimulării sînt generate de contracții musculare dezagreabile, de malfuncționarea stimulării datorată defectelor legate de conductorul-electrod și de malfuncționarea generatorului de puls.

— Contracțiile musculare pot fi datorate stimulării diafragmatice, complicație de obicei precoce care necesită repoziționarea de conductor-electrod sau sînt datorate stimulării dureroase în loja generatorului de puls (regiunea pectorală). Ea se observă la cardiostimulatoarele monopolare, dacă electrodul indiferent plasat în carcasa metalică a generatorului este în contact direct cu mușchiul pectoral. Stimularea în loja generatorului de puls poate fi atribuită și unei scurgeri electrice prin pierderea de etanșeitate a cămășii izolante a conductorului-electrod sau a dispozitivului conector.

Scanned with OKEN Scanner

— Malfuncția de conductor-electrod se manifestă printr-o cardiostimulare artificială constant sau intermitent ineficientă. În malfuncția de conductor-electrod transmiterea normală a stimulului electric poate fi afectată la nivelul conductorului metalic, la nivelul electrodului stimulator sau la nivelul țesutului endocardic (miocardic) de contact. Cauzele malfuncției de conductor-electrod pot fi: malpoziția (poziționarea inițială improprie a conductorului-electrod); dislocarea (deplasarea conductorului-electrod din poziția sa inițială corectă periapexian); fractura (poate interesa conductorul metalic, electrodul sau ambele componente); perforarea de miocard (la nivelul peretelui liber ventricular sau la nivelul septului interventricular). Sînt situații în care cardiostimularea intermitent sau permanent ineficientă nu poate fi atribuită unei cauze identificabile legate de conductorul-electrod, generatorul de puls sau de sursa de energie. Această malfuncție de conductor-electrod de cauză obscură a fost explicată prin creșterea pragului de stimulare endocardic. Pragul normal de stimulare endocardic este de 1—2 volți (2—4 miliamperi). Creșteri moderate ale pragului de stimulare sînt posibile în primele 6 săptămîni după cardiostimulare. Aceste creșteri de prag de stimulare nu duc niciodată la ineficiența cardiostimulării artificiale, deoarece toți generatorii de puls implantabili au o intensitate a curentului electric cu mult peste aceste creșteri de prag (5—6 volți, respectiv, 9—11 miliamperi). Există însă creșteri ale pragului de stimulare mult mai mari decît cele obișnuit întîlnite și care pot explica, în lipsa altor cauze obiective, cardiostimularea intermitent sau permanent ineficientă. Ele se datorează unui bloc de ieșire *(exit block)*. Între cauzele care pot conduce la creșteri anormale ale pragului de stimulare postcardiostimulare artificială cu *pacemaker* sînt citate: fibroza aseptică a endocardului (miocardului) în zona de contact cu electrodul stimulator, minidislocarea de electrod, penetrația parțială a electrodului în miocard, interpunerea unui trombus endocavitar între electrodul stimulator și endocardul de contact, ischemia și necroza transmurală postinfarct miocardic acut, scăderile în concentrația potasiului seric, doze ridicate de tratament cu unele medicamente antiaritmice (lidocaină, chinidină, procainamidă etc.). Corecția malfuncției de conductor-electrod de cauză obscură trebuie făcută prin creșteri ale intensității curentului electric (programare din exterior la stimulatoarele cu funcții programabile), tratament medicamentos cu hormoni corticoizi (înlătură *exit bloc*-ul), repoziționare endocavitară de conductor-electrod.

— Malfuncția generatorului de puls. Disfuncția circuitelor electronice este în general rară, dar poate fi gravă pentru că duce la oprirea bruscă, rărirea severă a frecvenței de stimulare, accelerarea excesivă a frecvenței sau la funcționarea eratică a generatorului de puls. Malfuncția generatorului de puls cu stimulare ineficientă poate fi datorată epuizării sursei de energie. În general o scădere de tensiune electrică este precedată de o rărire progresivă a frecvenței de stimulare. În disfuncțiile generatorului de puls pot fi întîlnite anomalii de detecție ale stimulatoarelor *demand*. Dacă semnalul endocavitar detectat de *pacemaker* este prea slab (o amplitudine insuficientă a semnalului, un electrod defect sau o anomalie electronică), pot exista defecte de detecție, intermitente sau permanente, *pacemaker*-ul funcționînd continuu, neinfluențat de activitatea

Scanned with OKEN Scanner

cardiacă spontană subiacentă. În mod contrar, *pacemaker*-ul *demand* poate avea o detecție exagerată pentru semnale electrice sau electromagnetice, în afara complexelor spontane QRS, care pot inhiba stimulatorul. Progresele tehnologice recente (închiderea *pacemaker*-ului în carcase metalice ermetice, prevăzute cu filtre multiple) au diminuat considerabil pericolul cîmpurilor electromagnetice exterioare, care pot inhiba nedorit sau influența funcționarea normală a generatoarelor de puls.

SUPRAVEGHEREA MEDICALĂ A PACIENȚILOR PURTĂTORI DE PACEMAKERE

Simplificarea tehnicilor de implantare, absența riscului operator și securitatea asigurată a pacientului de stimularea electrică prin ameliorarea fiabilității circuitelor electronice și a longevității surselor de energie, au dus implicit în ultimii ani la creșterea continuă a indicațiilor de cardiostimulare permanentă și a numărului de pacienți purtători de *pacemakere*. Se estimează că în țările cu nivel de dezvoltare ridicat cifra anuală a primoimplantărilor de *pacemakere* depășește 300 la 1 milion populație. Cumulînd datele furnizate de 36 țări europene, nord și sud-americane, cifra medie a implantărilor de *pacemakere* a fost de aproximativ 100 pacienți noi la 1 milion populație pe fiecare an. Aceste cifre procură o justă măsură a acestei realități cu implicații medicale, tehnice și economice deosebite pentru fiecare țară. Ele indică necesitatea imperioasă a formării și echipării de centre medicale pentru consultul și controlul periodic al pacienților cardiostimulați și pentru verificarea corespunzătoare a dispozitivelor electronice implantate lor.

Modalitățile de supraveghere medicală a purtătorilor de *pacemakere* trebuie adaptate în funcție de tipul de stimulator, cardiopatia pacientului și vechimea generatorului de puls implantat. Longevitatea stimulatoarelor actuale, care folosesc, practic în totalitate, baterii de litiu, cu o durată de funcționare prospectată la 6—10 ani și fiabilitatea lor deosebită, au diminuat frecvența controalelor medicale. Pacienții purtători de *pacemakere* vor fi supuși unui calendar de supraveghere strict numai în primele 6 luni după implantare, perioadă în care complicațiile sînt mai frecvente și în ultimele 6 luni ale duratei prospectate de funcționare cînd cercetarea atentă a semnelor de uzură se impune în vederea reînlocuirii la timp a generatorului de puls. Există 2 aspecte importante ale supravegherii pe termen lung a pacienților cu *pacemakere* implantate și anume (7, 13):

a. urmărirea clinică ce implică o completă evaluare a bolnavului și a sistemului său de cardiostimulare și care intră în competența și atribuțiile medicului cardiolog sau internist teritorial. Ea va fi făcută activ prin control programat trimestrial și pasiv, la cererea pacientului ori de cîte ori este nevoie.

b. urmărirea tehnică a purtătorilor de *pacemakere* revine centrelor medicale specializate în domeniul practicii cardiostimulării artificiale. Ea va fi făcută în mod activ (control programat de centrul medical) trimestrial sau semestrial (control la cererea medicului teritorial) ori de cîte ori este nevoie.

Scanned with OKEN Scanner

Fiecare pacient purtător de *pacemaker*, la externarea din spital va purta asupra sa un carnet medical de supraveghere, eliberat de centrul medical care i-a asigurat implantarea *pacemaker*-ului și care va conține date precise privind: principalele caracteristici ale sistemului de cardiostimulare, data implantării și serviciul care l-a îngrijit; motivul inplantării; tipul de electrod-conductor și modul de stimulare; marca, codul de identificare și numărul de serie al stimulatorului; parametrii tehnici principali ai stimulării (frecvența, intensitatea și durata stimulului electric, durata intervalului automat etc.); un program precis al reexaminărilor pacientului, care poate fi diferit de la caz la caz, în funcție de vîrsta pacientului și starea sa medicală, de distanța de la domiciliu și de posibilitățile sale de deplasare, de longevitatea anticipată a *pacemaker*-ului utilizat.

1. **Examenul clinic.** a. *Interogatoriul* luat pacientului va insista asupra dispariției simptomatologiei funcționale care a motivat intervenția. În cazul în care pacientul continuă să aibă stări lipotimice sau sincope, el trebuie spitalizat și reinvestigat complex. În unele cazuri după stimularea ventriculară clasică pot apărea simptome care nu existau înainte de intervenție: fatigabilitate anormală, hipotensiune, dispnee, edeme ale membrelor inferioare. Aceste tulburări, regrupate sub denumirea de „sindromul *pacemaker*-ului", apar mai ales cînd stimularea este ventriculară simplă (nesincronă) și este urmată de o polarizare atrială retrogradă. Ele sînt legate de tulburările hemodinamice consecutive contracției atriale premature produsă în prezența valvelor atrioventriculare închise. Acest fenomen poate agrava o insuficiență tricuspidiană sau mitrală preexistentă. Distensia atrială bruscă, datorită contracției cvasisimultane a atriilor și ventriculilor, poate genera reflex o hipotensiune arterială marcată, care este la originea acestor tulburări. Pentru a corecta aceste tulburări este indicată implantarea unui *pacemaker* bifocal secvențial atrioventricular.

b. *Cercetarea frecvenței pulsului* periferic și central timp de un minut. Următoarele anomalii pot fi decelate: o rărire netă (puls sub 50 bătăi/minut), indică o defecțiune de stimulare (ridicarea pragului de stimulare, deplasarea de conductor-electrod, malfuncția electronică de stimulare); o rărire a pulsului în medie cu 10% față de frecvența la implantare, indică o epuizare a sursei de energie; un puls bradicardic, neregulat, poate evoca prezența extrasistolelor sau o malfuncție de stimulare intermitentă.

Examenul clinic va controla obligatoriu și aspectul lojei subcutanate de implantare a *pacemaker*-ului (edem, durere, hematom, infecție) și al sistemului venos al membrului superior respectiv.

2. **Examenul electrocardiografic** reprezintă mijlocul cel mai frecvent folosit și cel mai valoros de diagnostic în evaluarea funcției *pacemaker*-ului. Pentru a fi corect și folositor, examenul electrocardiografic cere în interpretare cunoștințe specifice asupra proprietăților electrice și asupra caracteristicilor operaționale ale fiecărui *pacemaker* investigat.

Studiul electrocardiografic al ritmului de *pacemaker* trebuie să includă obligatoriu următoarele etape:

a. *Stabilirea ECG a modalității de cardiostimulare*. Modul de cardiostimulare poate fi precizat prin identificarea ECG a camerei cardiace sti-

Scanned with OKEN Scanner

mulate și a camerei cardiace detectate prin *sensing*. Cîteva moduri de stimulare sînt folosite și anume:

— *Modul asincron* se referă la un stimulator cu ritm de stimulare fix, nemodificat de activitatea cardică spontană (AOO, VOO). Prezența ritmului cardiac spontan va avea o cardiostimulare competitivă (fig. XVIII-72).

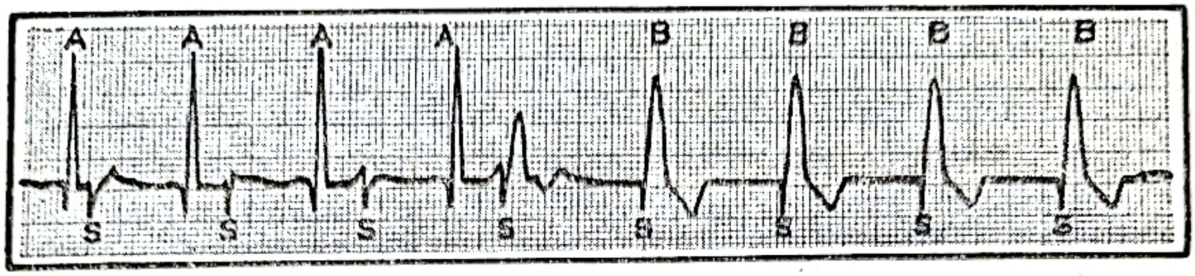

Fig XVIII-72. — Cardiostimulare ventriculară asincronă (VOO). Parasistolie (competiție între ritmul impus de stimulator și activitatea cardiacă spontană): A=complex spontan; B=complex electrosistolic; S=stimul artificial.

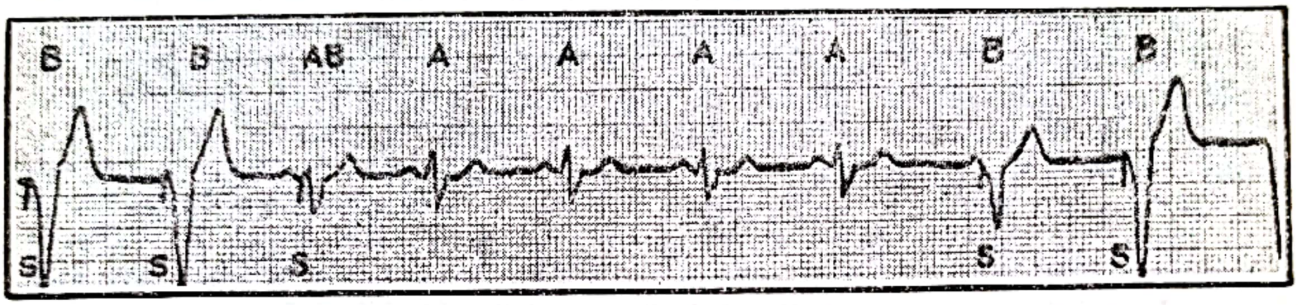

Fig. XVIII-73. — Cardiostimulare ventriculară *demand* (inhibată QRS; VVI). Sistolele spontane (A) inhibă stimulatorul care nu mai emite stimuli; A=complex spontan; B=complex electrosistolic; S=stimul artificial; AB=complex de fuziune.

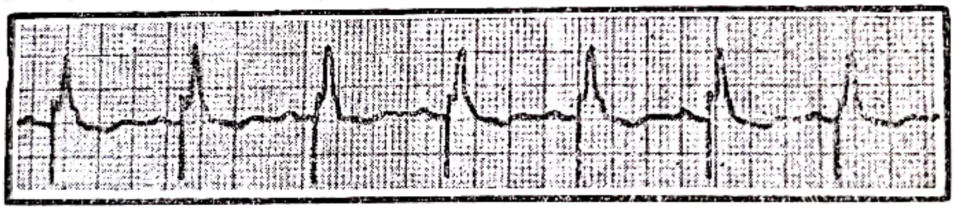

Fig. XVIII-74. — Cardiostimulare ventriculară — P sincronă (VAT).
Emiterea stimulului artificial este declanșată de unda P spontană.

— *Modul inhibat* se referă la un stimulator *demand* care este inhibat de activitatea cardiacă spontană. Stimularea este necompetitivă, utilizează același conductor-electrod pentru cardiostimulare și pentru *sensing* și este folosită frecvent în cardiostimularea permanentă (VVI) (fig. XVIII-73).

— *Modul sincron atrioventricular* se referă la un stimulator cu sincronizare atrioventriculară de tip *pacemaker* atrial *demand* (AAI), *pacemaker* ventricular atrial sincron (VAT) sau de tip *pacemaker* atrioventricular secvențial (DVI) (fig. XVIII-74).

Scanned with OKEN Scanner

b. *Analiza stimulului electric.* Impulsurile emise de stimulator se exprimă pe electrocardiogramă printr-un scurt semnal vertical, subțire *(„spike")*. El va fi analizat electrocardiografic în raport cu următorii parametri:

— *frecvență:* fiecare stimulator își indică frecvența eliberării stimulului electric. Ea poate fi neprogramabilă, fixă, prestabilită electronic, sau

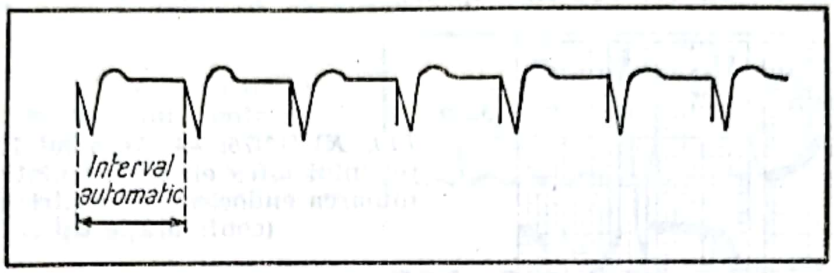

Fig. XVIII-75. — Intervalul automat al *pacemaker*-ului (intervalul de timp în milisecunde între doi stimuli de *pacemaker* consecutivi).

programabilă. Orice variație în frecvența de stimulare, de ordinul a 5% în plus sau în minus față de frecvența de bază, poate indica o anomalie în funcționarea *pacemaker*-ului;

— *regularitate:* fiecare stimulator are determinat un *interval automat* (intervalul de timp în msec între doi stimuli de *pacemaker* consecutivi în timpul cardiostimulării continui și neîntrerupte) (fig. XVIII-75). Acest interval variază în raport cu frecvența cardiostimulării programată electronic. La o frecvență de 70 stimuli pe minut intervalul automat este de 585/msec. O neregularitate în emiterea stimulilor și, deci, o lungime inegală a intervalului automat poate traduce o anomalie în transmiterea secundară a impulsului electric (conectare imperfectă a sondei-electrod sau rupturi de sondă-electrod) sau o funcționare necorespunzătoare a generatorului de puls. Cardiostimulatoarele permanente își modifică intervalul automat cînd voltajul bateriilor scade. Odată cu epuizarea treptată a sursei de energie intervalul automat începe să crească progresiv. Creșterea intervalului automat este evidențiată printr-o descreștere în frecvența de stimulare, cînd *pacemaker*-ul funcționează în mod continuu. Frecvența de stimulare a *pacemaker*-ului poate fi calculată și dedusă din măsurarea intervalului automat după formula:

$$\frac{\text{Frecvența de stimulare}}{\text{(pulsuri pe minut)}} = \frac{60\,000}{\text{intervalul automat în msec}}$$

— *amplitudine:* fiecare stimul artificial are o anumită dimensiune. Măsurarea amplitudinii impulsului se face, de obicei, în cele trei derivații standard ale traseului ECG. O diminuarea a amplitudinii stimulului, semnificativă ca importanță (scădere egală sau mai mare de 40% față de traseul de referință), înregistrată în aceleași derivații, poate constitui un indiciu, într-un anumit context clinic, de malfuncționare a *pacemaker*-ului.

Scanned with OKEN Scanner

— *axa electrică:* artefactul ECG al stimulului electric are o anumită orientare spațială. O modificare în axa și orientarea sa poate fi legată de o deplasare sau malpoziționare a electrodului endocavitar.

c. *Controlul ECG al eficacității stimulării.* Stimulul electric trebuie să fie urmat, de fiecare dată cînd survine în afara perioadei refractare a miocardului, de un complex ventricular care are morfologia extrasistolei ventriculare. În stimularea monopolară endoventriculară dreaptă, moda-

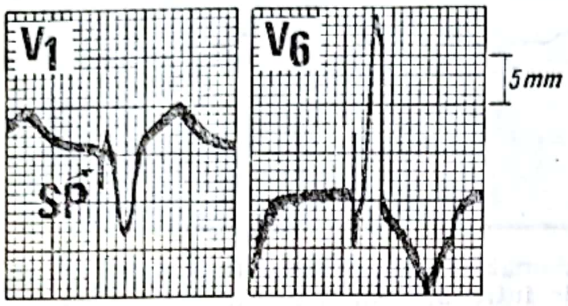

Fig. XVIII-76. — Aspectul ECG al complexului QRS electrostimulat în cardiostimularea endocavitară ventriculară dreaptă (configurație tip BRS).

litate de stimulare folosită la marea majoritate a pacienților purtători de *pacemakere*, complexul QRS electrostimulat realizează aspectul de întîrziere stîngă, cu configurație de tip BRS (fig. XVIII-76).

— În stimularea ventriculară asincronă (VOO) eficacitatea stimulării trebuie să fie apreciată ținîndu-se cont de posibilitățile parasistoliei: dacă pacientul a recuperat o conducere atrioventriculară normală, se constată o competiție (parasistolie) între stimulii *pacemaker*-ului și ritmul sinusal al pacientului. În acest caz, stimulul care cade, prin întîmplare, în ciclul cardiac nu antrenează un răspuns, dacă este eliberat în perioada refractară (în general înainte de sfîrșitul undei T pe ECG). Există un defect de stimulare numai atunci cînd un stimul *(„spike")*, căzînd în afara perioadei refractare (între sfîrșitul undei T și complexul QRS următor), nu antrenează un răspuns ventricular.

— În stimularea ventriculară *demand* (VVI) dacă frecvența spontană a pacientului este superioară frecvenței stimulatorului, acesta este inhibat și stimulii nu mai sînt vizibili pe electrocardiogramă. Pentru a ne asigura de buna funcționare a stimulatorului, este necesară aplicarea unui magnet la nivelul generatorului de puls implantat. Acest magnet desprinde un întrerupător magnetic, care suprimă temporar funcția *demand* și face ca *pacemaker*-ul să funcționeze în mod asincron, ceea ce permite verificarea eficacității stimulării și controlul frecvenței stimulatorului.

În stimularea ventriculară *demand* electrocardiograma este extrem de folositoare în evaluarea funcției de *sensing* și se face prin aprecierea intervalului de scăpare al *pacemaker*-ului (intervalul în msec între începutul unei bătăi cardiace normale care este detectată de stimulator și stimulul electric al *pacemaker*-ului care apare consecutiv) (fig. XVIII-77). Durata intervalului de scăpare este obișnuit similară cu durata în msec a intervalului automat.

Intervalul de scăpare variabil (mai lung sau mai scurt decît intervalul automatic), *„under-sensing-ul"* (detecția insuficientă a semnalelor electrice) și *„over-sensing*-ul" (detecția exagerată, nediscrimatorie a semnalelor electrice extracardiace) sînt tulburări ale funcției de *sensing* și pot crea aritmii cardiace complexe, induse de *pacemaker*.

Scanned with OKEN Scanner

— În stimularea bifocală cu sincronizare atrioventriculară electrocardiograma este singura investigație care permite aprecierea calității detecției și a stimulării atriale și ventriculare, cît și a sincronizării atrioventriculare (fig. XVIII-78).

3. **Examenul radiologic** (radiografic și radioscopic) cu amplificatorul de imagine, în incidențe postero-anterioare, oblice și laterale permite con-



Fig. XVIII-77. — Intervalul de evadare al *pacemaker*-ului ventricular *demand* (intervalul de timp în milisecunde între o bătaie spontană detectată și stimulul consecutiv al *pacemaker*-ului).

trolul poziționării corecte a electrodului și a conductorului metalic endocavitar și contribuie la diferențierea anomaliilor de stimulare prin migrare sau prin ruptura de conductor-electrod.

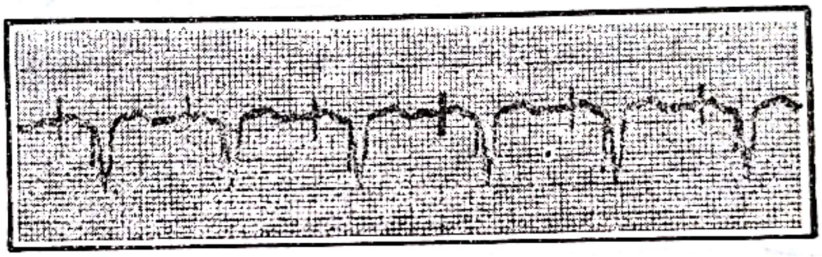

Fig. XVIII-78. — Stimulare bifocală cu sincronizare atrioventriculară (DVI sau DDD) — primul stimul este urmat de unda P urmată, la rîndul ei, de un al doilea stimul care induce o electrosistolă ventriculară.

4. **Analizatoarele electronice automate ale stimulului** artificial determină și, ulterior, afișează direct parametrii principali ai stimulului electric: frecvența, perioada de stimulare (intervalul automatic) și durata stimulului electric. Sînt aparate simple, care se aplică pe generatorul de puls implantat și analizează și determină cu mare precizie acești parametri.

5. **Fotoanaliza stimulului electric** este o metodă de control specializată pusă la punct în clinică de Thalen și Van Den Berg și utilizată în prezent în toate serviciile de cardiostimulare artificială și de control al *pacemaker*-elor. Un osciloscop, a cărui viteză de baleiaj este mult mai rapidă decît cea a electrocardiogramei, permite analiza cu precizie a stimulului electric: forma, amplitudinea și durata sa (fig. XVIII-79). Datele înregistrate osciloscopic pot fi fotografiate cu un aparat Polaroid. Fotografierea stimulului electric permite efectuarea măsurătorilor și compararea imaginilor la două examene succesive.

Această metodă nu este indispensabilă pentru un examen și control de rutină, deoarece electrocardiograma și analizatorul electronic sînt suficiente pentru a depista un defect de stimulare, o modificare în frecvența

Scanned with OKEN Scanner

sau în durata stimulului electric. Acest procedeu tehnic elaborat este necesar mai ales la precizarea cauzei malfuncției de *pacemaker*. Uzura bateriilor *pacemaker*-ului, prematură sau timp-dependentă, este anticipată prin rărirea frecvenței stimulilor electrici, alungirea intervalului automat, scăderea în voltaj a intensității stimulului electric și creșterea duratei impulsului electric.

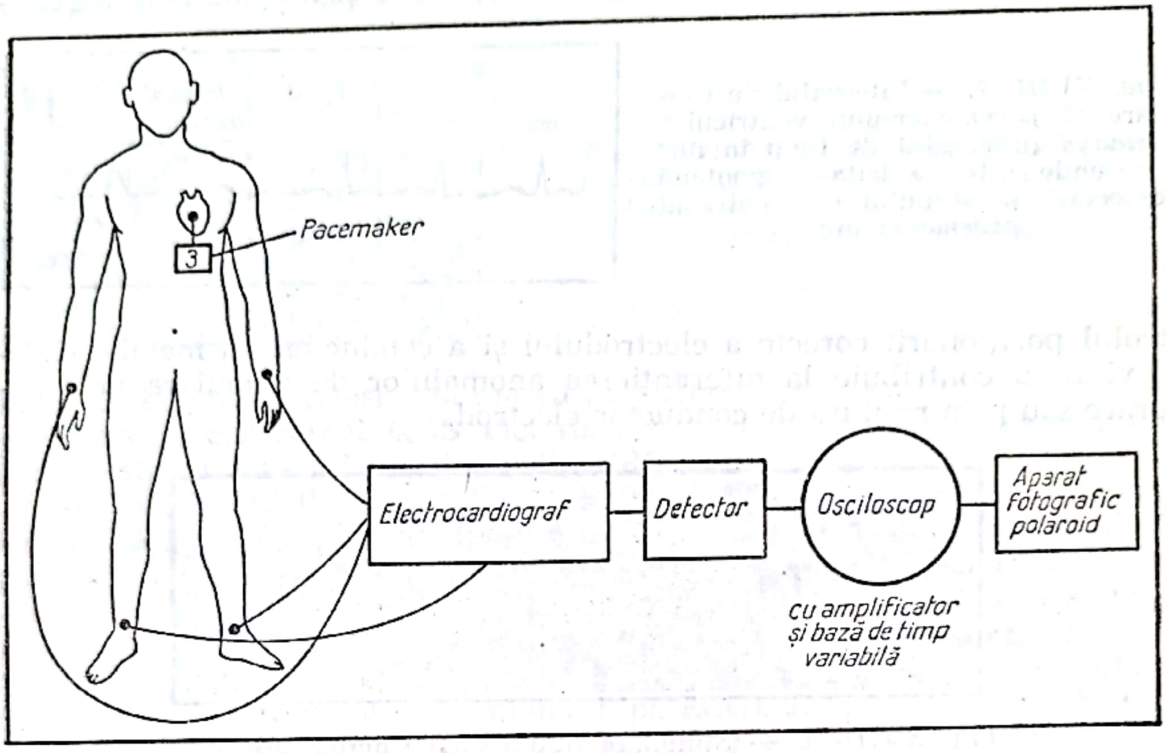

Fig. XVIII-79. — Fotoanaliza impulsului electric al *pacemaker*-ului (reprezentare schematică a metodei și a echipamentului necesar).

6. **Supravegherea telefonică** este un sistem telemetric, mono- sau multiparametric, de monitorizare a *pacemaker*-elor cardiace implantate. Telemetria este un termen tehnic ingineresc aplicat la o varietate infinită de proceduri care monitorizează de la distanță funcționarea unor dispozitive sau procese tehnologice. Există în prezent două tipuri de transmisie telefonică în monitorizarea telemetrică a pacienților purtători de *pacemakere*.

— un procedeu transmite numai impulsul stimulatorului, ceea ce permite calcularea frecvenței, element esențial dar nu suficient de supraveghere, nepermițînd controlul eficacității stimulării;

— alt procedeu este mai perfecționat pentru că poate transmite stimulul și electrocardiograma pacientului. Monitorizarea telefonică nu este un sistem de diagnostic complet. Sistemele de monitorizare telefonică furnizează înregistrări ECG într-o singură conducere. Dacă este depistată o anomalie suspectă este necesară a reexaminare a pacientului într-o clinică de specialitate.

Malfuncția intermitentă de pacemaker poate scăpa unui examen clinic și tehnic de rutină. Monitorizarea ECG prelungită a pacientului purtător de *pacemaker* este atunci necesară. Monitorizarea și înregistrarea

Scanned with OKEN Scanner

ambulatorie de lungă durată, după metoda Holter, poate aduce, de asemenea, date utile în diagnosticul și corecția malfuncției intermitente de *pacemaker*.

BIBLIOGRAFIE SELECTIVĂ

1. ADAMEC R., MERIER C., PERRENOUD J. — *Méd. et Hyg.*, 1983, 41, 2, 166.
2. BUNGHEZ C., GOLDSTEIN L., DRĂGHICI D. — *Viața medicală*, 1971, 18, 683.
3. CHARDACK W., GREATBATCH W. — The implantable pacing system, în: „Cardiac Pacing" (sub red. Varriale P., Nacherio E.), Lea & Febiger, Philadelphia, 1979, p. 29.
4. DAUBERT J. C., BLANC J., GODIN J., TORRESANI J. — *Arch. Mal. Coeur*, 1986, 8, 1 221.
5. DAUBERT J. C., ROUSSEL A. — *Presse méd.*, 1985, 14, 15, 835.
6. DRĂGHICI D. — Cardiostimularea artificială prin *pacemakere*, în: Actualități în diagnosticul și tratamentul bolilor de inimă" (sub red. Cunescu V. și Drăghici D.), Ed. Medicală, București, 1974, p. 182.
7. DRĂGHICI D. — Aspecte medicale și tehnice în cardiostimularea artificială cu *pacemakere*, în: „Actualități în diagnosticul și tratamentul bolilor de inimă" (sub red. Cunescu V. și Drăghici D.), Ed. Medicală, București, 1976, p. 338.
8. ESCHER D. J. W. — Historical aspects of pacing, în: „Cardiac Pacing" (sub red. Samet P.), Grune & Statton, New York, 1973, p. 1.
9. ESCHER D. J. W. — The use of pacemakers, în „Heart Disease" (sub red. Braunwald E.), W. B. Saunders Co., Philadelphia, 1980, p. 744.
10. FONTAINE G., FRANK R., PETITOT J., VEDEL J., TONIL F., GROSGOGEAT S. — *Rev. Prat.*, 1982, 57—58, 3, 595.
11. FRANK R. — *Presse Méd.*, 1985, 14, 19, 1 089.
12. FURMAN S., FISCHER J. D. — *Amer. Heart. J.*, 1977, 94, 250.
13. GRIFFIN G. — Cardiac Pacing, în: „Acute cardiovascular Management", J. B. Lippincott, Philadelphia, 1982, p. 206.
14. Guidelines for permanent cardiac pacemaker implantation, May 1984, A Report of the Joint American College of Cardiology/American Heart Association, *J. Amer. Coll. Cardiol.*, 1984, 4 : 434, *Circulation*, 1984, 70 : 33, 1 A—9 A.
15. HAUSER R., VICARI R. — *Med. Clin. N. Amer.*, 1986, 70, 4, 813.
16. JAVIER R., SAMET P. — Electrocardiographic pattern associated with cardiac pacing, în: „Cardiac Pacing" (sub red. Samet P.), Grune & Stratton, New York, 1973, p. 115.
17. LECLERCQ J. F., MÉNASCHE PH., PIWNICA A., COUMEL PH., SLAMA R. — *Presse Méd.*, 1983, 12, 127, 1 707.
18. MANSOUR K. — Techniques for insertion of epicardial pacemakers, în: „Heart" (sub red. Hurst W.), McGraw-Hill Book Comp., New York, 1986, p. 2016.
19. MIROWSCHI M. — The implantable cardioverter defibrillator, în: „Heart" (sub red. Hurst W.), McGraw-Hill Book Comp., New York, 1986, p. 1 765.
20. MOND H. — Artificial cardiac pacemakers: transvenous implantation techniques, în/ „Heart" (sub red. Hurst W.), McGraw-Hill Book Comp., New York, 1986, p. 1 747.
21. MOND H. — Artificial cardiac pacemakers: testing methods, în: „Heart" (sub red. Hurst W.), McGraw-Hill Book Comp., New York, 1986, p. 1 755.
22. PARSONNET V., FURMAN S., Smyth N. — *Pace*, 1981, 4, 402.
23. PARSONNET V. — *Circulation*, 1982, 65, 5, 841.
24. PUPILLO J. A. — E.K.G. of artificial pacemakers, Vismar Publishing, Parma, 1979.
25. SLAMA R., MOTTE G., GROLLEAU R. — *Arch. Mal. Coeur*, 1984, 77, 851.
26. SOWTON E. — Energy sources for pacemakers, în: Cardiac Pacing" (sub red. Watanabe Y.), Excerpta Medica, Amsterdam, 1977, p. 438.
27. VARRIALE P., KWA R. — Pacemakers electrocardiography, în: „Cardiac Pacing" (sub red. Varriale P. și Nacherio E.) Lea & Febiger, Philadelphia, 1979, p. 283.
28. VARRIALE P., KWA R., NIZNIK J., NACHERIO E. — Electrical testing in cardiac pacing, în: „Cardiac Pacing" (sub red. Varriale P. și Nacherio E.), Lea & Febiger, Philadelphia, 1979, p. 247.

Scanned with OKEN Scanner

29. WALDO A., WELLS J., COOPER T. — *Prog. Cardiovasc. Dis.*, 1981, 23, 451.
30. WALDO A. L. — Cardiac pacing: role of the diagnosis and treatment of disorders of cardiac rhythm and conduction, în: „Cardiac Therapy" (sub red. Rosen M. și Hoffman B.), Martinus Nijhoff, Boston, 1983, p. 299.

ELECTROCONVERSIA ȘI DEFIBRILAREA

D. DRĂGHICI

MODALITĂȚI DE ELECTROCONVERSIE

Conceptul de conversie electrică se referă la restaurarea ritmului sinusal normal la bolnavii cu aritmii cardiace cronice sau paroxistice, supraventriculare sau ventriculare, prin descărcarea unui scurt impuls de curent electric cu ajutorul electrozilor defibrilatori, aplicați transtoracic (procedură de rutină), sau în contact direct cu inima (procedură de excepție).

Șocul electric folosit în tratamentul aritmiilor cardiace poate fi cu *curent alternativ*, obținut și transmis direct de la stația de energie electrică sau poate fi cu *curent direct*, obținut prin descărcarea unui condensator. Electrozii defibrilatori pot fi în contact direct cu inima sau aplicați pe peretele toracic (5).

Utilizarea în clinica umană a șocului electric pentru tratamentul aritmiilor cardiace este legată de numele lui Beck, care în 1947 a folosit șocul electric cu curent alternativ, aplicat direct pe inimă, în tratamentul cu succes al fibrilației ventriculare. Ulterior, Zoll și colab. (1956) și Kouwenhoven și colab. (1957) au folosit în clinică șocul electric cu curent alternativ aplicat transtoracic și au demonstrat eficacitatea sa în tratamentul fibrilației ventriculare (11). Lown și colab. (1962) au folosit pentru prima oară șocul electric transtoracic cu curent direct obținut prin descărcarea unui condensator și au demonstrat că șocul cu curent direct are în defibrilare o eficacitate mai mare și o nocivitate biologică mai mică decît cea a curentului alternativ. Lown și colab. au inclus în modelul defibrilatorului cu curent direct un circuit electronic care permite sincronizarea precisă a eliberării energiei electrice în ciclul cardiac, evitînd, astfel, aplicarea șocului electric în perioadele „vulnerabile", atriale și ventriculare, ale ciclului cardiac. Sincronizarea șocului electric cu curent direct a permis extinderea conversiei electrice și la tratamentul altor aritmii cardiace în afară de fibrilația ventriculară.

Lown și colab. au introdus și termenul de *cardioversie*, care se referă la restaurarea ritmului sinusal în tratamentul aritmiilor cardiace cu ajutorul șocului electric cu curent direct, sincronizat, aplicat transtoracic. Folosirea șocului electric direct, nesincronizat, în tratamentul de urgență al fibrilației ventriculare este denumită *defibrilare* (6).

Șocul electric cu curent direct sincronizat a însemnat un progres considerabil în tratamentul aritmiilor cardiace și constituie astăzi metoda esențială de conversie electrică. În România, Iliescu și colab. au folosit în 1966 pentru prima oară electrașocul cu curent direct sincronizat, aplicat transtoracic, în tratamentul ritmurilor cardiace ectopice atriale și ventriculare (4).

Scanned with OKEN Scanner

ELECTROFIZIOLOGIA CARDIOVERSIEI

Studii şi cercetări experimentale au arătat că efectul defibrilator în cardioversie poate cunoaşte cel puţin două mecanisme posibile şi anume (8, 9):

1. **Inhibiţie trecătoare a pacemaker-ului ectopic.** Date experimentale dovedesc posibilitatea de a influenţa activitatea automată a nodului sinusal şi a *pacemaker*-ilor ectopici cu ajutorul unui scurt impuls de curent direct. Depolarizarea simultană transtoracică a întregului miocard atrial şi ventricular cu ajutorul şocului electric abolește mecanismul ectopic şi permite ulterior restaurarea ritmului sinusal normal. Experimental activitatea automată a *pacemaker*-ilor ectopici poate fi imediat oprită, dacă intensitatea impulsului de curent direct atinge valori de aproximativ 30 de ori mai mari decît valoarea pragului de stimulare. Efectul inhibitor este, deci, dependent de voltajul curentului electric şi de cantitatea totală de energie aplicată. Efectul inhibitor creşte dacă descărcările de curent direct se fac prin rezistenţe inductive, care reduc amplitudinea maximă a impulsului electric şi-i prelungesc durata.

2. **Stimularea miocardică prematură.** Dacă geneza tulburării de ritm cardiac este corelată cu prezenţa „undei circulare" sau a „mecanismului de reintrare", impulsul electric stimulează miocardul prematur, în faza nerefractară, făcîndu-l refractar la unda de reintrare sau la unda circulară, stopînd, astfel, propagarea ei. În asemenea împrejurări efectul defibrilator poate fi obţinut prin impulsuri electrice de intensitate mică sau foarte mică.

AVANTAJELF, INDICAŢIILE ŞI CONTRAINDICAŢIILE CARDIOVERSIEI

Cardioversia cu curent direct are unele avantaje, incontestabile faţă de terapia antiaritmică medicamentoasă. In general, terapia antiaritmică medicamentoasă este mai puţin eficientă decît cardioversia, necesită o perioadă mai lungă de timp pentru un răspuns terapeutic favorabil şi produce mult mai multe reacţii adverse. Cardioversia cu curent direct este specific eficientă în aritmiile cardiace produse prin continuă reintrare, ca *flutter*-ul atrial, fibrilaţia atrială, tahicardia supraventriculară paroxistică (produsă prin mişcare reciprocă nodală atrioventriculară sau reintrare prin conexiuni atrioventriculare aberante) tahicardia ventriculară sau fibrilaţia ventriculară. În asemenea situaţii şocul electric cu curent direct, chiar de intensitate mică, întrerupe circuitele reintrării şi, în consecinţă, abolește aritmia. Faţă de eficienţa maximă în aritmiile prin mecanism de reintrare, cardioversia cu curent direct este cu mult mai puţin eficientă în abolirea tahiaritmiilor datorate unui automatism anormal crescut (2, 3).

Indicaţiile cardioversiei cu curent direct trebuie individualizate la fiecare pacient. Unele recomandări orientative pot servi ca sprijin în decizia luată de medic (1):

a. Tahiaritmia cu frecvenţă ventriculară rapidă însoţită de o stare hemodinamică critică a pacientului (hipotensiune sau şoc, edem pulmonar acut, sindrom de debit mic etc.).

Scanned with OKEN Scanner

b. Fibrilația atrială cu debut recent, neconvertită în ritm sinusal după tratamentul și controlul bolii cauzale.

c. *Flutter*-ul atrial cu frecvență ventriculară rapidă, mai ales cînd conducerea AV este 1/1 și funcția cardiacă a pacientului este afectată. În asemenea imprejurări tratamentul cu șoc electric cu curent direct este de preferat. Energia de defibrilare este, în general, mică (sub 100 wați/secundă), iar procentul succesului terapeutic se ridică aproape de 100%.

d. Tahicardia ventriculară.

e. Fibrilația ventriculară.

Cardioversia cu curent direct are o indicație discutabilă (nu este absolut necesară) sau este contraindicată în următoarele circumstanțe clinice:

a. Fibrilația atrială cronică a cărei durată depășește un an, iar după unii autori 3 ani. Fibrilația atrială de lungă durată duce la fibroza marcată și atrofia musculaturii atriale, factori importanți ai recurenței și permanentizării fibrilației atriale.

b. Fibrilația atrială la pacienții cu tirotoxicoză necontrolată medicamentos, factor principal de recurență a fibrilației atriale.

c. Fibrilația atrială apărută consecutiv episoadelor recente de tromboembolism pulmonar sau bolii pulmonare obstructive cronice decompensate. Eficiența cardioversiei este limitată iar recurența ridicată.

d. Aritmiile atriale (fibrilația atrială, *flutter*-ul atrial, tahicardia supraventriculară) din sindromul bradicardic-tahicardic, formă particulară de manifestare a bolii nodului sinusal. În asemenea împrejurări cardioversia cu curent direct produce frecvent ritmuri inadecvate postșoc electric (inclusiv oprirea sinusală) și tulburările rapide de ritm atrial aproape inevitabil reapar, în cîteva ore, după restaurarea ritmului sinusal normal.

e. Aritmiile atriale și ventriculare cu disfuncție ventriculară stîngă importantă și cele asociate proceselor inflamatoare active (miocardită acută de diverse etiologii, pericardită acută etc.).

f. Fibrilația atrială din cardiomiopatii congestive (cu dilatație) sau însoțită de dilatație mare atrială stîngă (defect septal atrial, insuficiența mitrală, stenoză mitrală).

g. Fibrilația atrială cu răspuns ventricular lent în absența terapiei medicamentoase. Această formă de fibrilație atrială este obișnuit asociată malfuncției de nod sinusal și de aceea răspunde postcardioversie cu asistolă prelungită și bradicardie severă.

h. Aritmiile atriale și ventriculare induse de supradozajul sau intoxicația digitalică.

PROCEDURA TEHNICĂ A CARDIOVERSIEI (6)

Cardioversia trebuie efectuată într-o cameră echipată corespunzător pentru resuscitare cardiorespiratorie. Pacientul va fi așezat în poziție clinostatică, pe un pat cu suprafața dură, în scopul facilitării reanimării cardiorespiratorii, dacă aceasta va fi necesară. Medicul va explica atent procedura cardioversiei pacientului, simplitatea și siguranța metodei, pentru a înlătura anxietatea și pentru a facilita, astfel, conversia în ritm sinusal normal. O perfuzie intravenoasă lentă cu ser gluconat 5% este pusă în

Scanned with OKEN Scanner

funcțiune pentru administrarea de medicamente. Tensiunea arterială și electrocardiograma pacientului sînt monitorizate înainte, în timpul și după cardioversie.

1. **Aparatura folosită în cardioversie.** Cardioversia este realizată cu ajutorul unui defibrilator cu șoc electric sincronizat (cardioverter), în structura căruia sînt incluse următoarele componente tehnice principale:

a. Un condensator de 16 microfarazi pentru înmagazinarea și transferul energiei electrice necesare cardioversiei. Condensatorul eliberează un singur șoc electric, cu intensitate reglabilă și cu o durată de 2,5—3 msec. Energia electrică transferată pacientului este exprimată în waţi/secundă sau jouli. Cardioverterul posedă o scară gradată, reglabilă între 0—400 waţi/secundă, indicînd astfel pentru fiecare bolnav energia electrică folosită pentru cardioversie și defibrilare. Postșoc electric în mod automat orice încărcătură electrică restantă în condensator este înlăturată și condensatorul trebuie reîncărcat cu energia electrică dorită pentru aplicarea unui nou șoc electric.

b. Un sincronizator, dispozitiv declanșat de unda R a electrocardiogramei pacientului. Sincronizatorul este cuplat cu un aparat care monitorizează frecvența cardiacă și furnizează unda R de referință (cardiometer). Cardiosincronizatorul controlează ca eliberarea șocului cardiac să se facă numai într-o anumită perioadă a ciclului cardiac, pentru a se evita zonele de vulnerabilitate atrială și ventriculară (fig. XVIII-80). Sincronizatorul asigură o întîrziere a eliberării șocului electric cu aproximativ 20 msec după vîrful undei R pe electrocardiograma de referință.

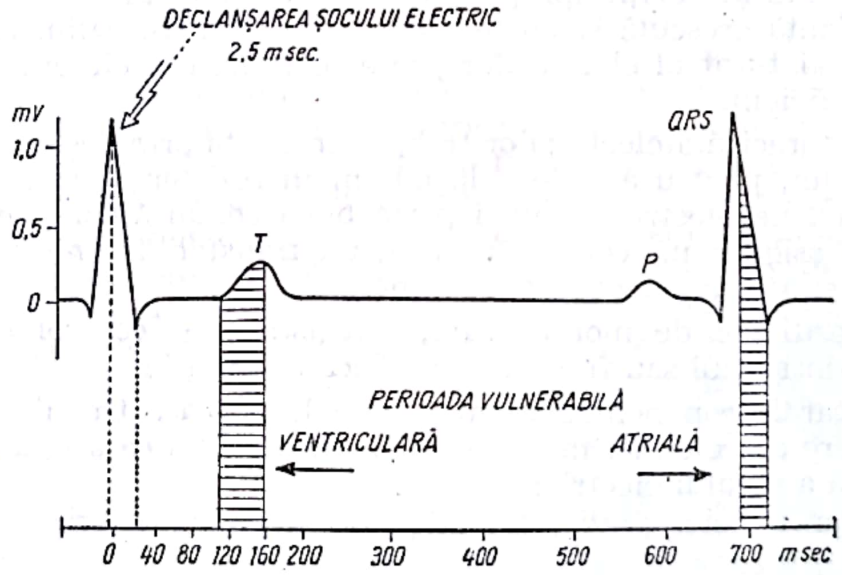

Fig. XVIII-80. — Zonele „vulnerabile" ale ciclului cardiac pe electrocardiograma de referință.

c. Electrozii stimulatori. Transferul de energie electrică necesară cardioversiei de la condensator la bolnav se face prin intermediul unor electrozi plani, circulari, aplicați pe peretele toracic. Electrozii sînt izolați și au un diametru de 85 mm, realizînd o suprafață de contact de 54 cm^2. Amplasarea electrozilor se poate face în poziție antero-laterală sau în poziție antero-posterioară (fig. XVIII-81).

Scanned with OKEN Scanner

Amplasarea antero-laterală a electrozilor este cea mai des folosită în cardioversie. Electrodul anodic este plasat anterior, la dreapta sternului, la nivelul spațiilor intercostale 2 și 3, iar electrodul catodic este plasat la nivelul apexului cardiac pe linia axilară medie. Trecerea curentului electric se face, astfel, în lungul axei longitudinale a inimii, cuprinzînd cea mai mare parte a masei musculare cardiace. Electrozii nu vor fi pla-

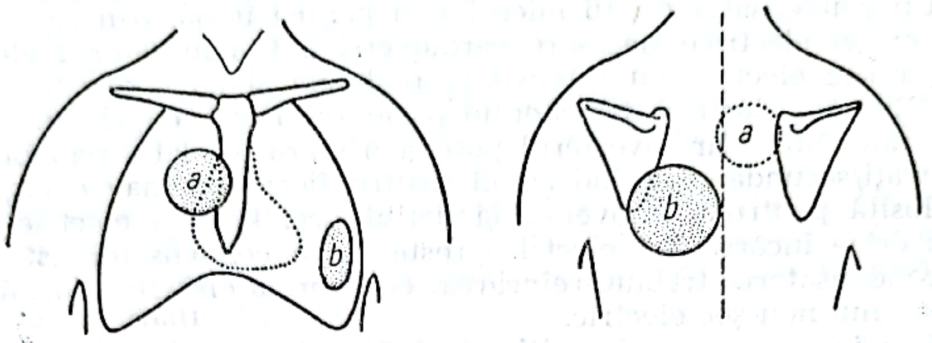

Fig. XVIII-81. — Amplasarea toracică a electrozilor în cardioversie.

sați pe stern sau în poziții apropiate unul de celălalt, întrucît țesutul osos are o impedanță crescută și poate scădea eficacitatea șocului electric, iar plasamentul alăturat al electrozilor poate scurtcircuita eliberarea șocului, făcîndu-l ineficient.

Fixarea toracică a electrozilor trebuie pregătită prin degresarea atentă a pielii cu eter, pentru a reduce la minimum rezistența transcutanată și prin aplicarea pe electrozi a unei paste bună conducătoare de electricitate care să asigure un contact perfect, un transfer de energie electrică cît mai bun și o leziune cutanată minimă.

d. Dispozitivele de monitorizare, înregistrare și control continuu a tulburărilor în ritmul sau frecvența cardiacă constau în:

— un cardioscop pentru monitorizare ECG, care trebuie făcută într-o conducere cu cele mai înalte unde R pentru a putea asigura sincronizarea corectă a șocului electric;

— un cardiometer (integrator de puls), pentru monitorizarea frecvenței cardiace;

— un electrocardiograf pentru înregistrarea, la nevoie, a traseului ECG.

2. **Narcoza în cardioversie.** La pacientul conștient șocul electric va fi aplicat după producerea unei narcoze în scopul sedării pacientului. Se pot folosi în acest scop preparate barbiturice injectabile intravenos (Baytinal, Brevinarcon, Pentothal sodic) sau Diazepam. Narcoza obținută este, în general, profundă, rapid trecătoare și lipsită de acțiune depresivă asupra respirației. Cantitatea anestezicului variază în funcție de greutatea bol-

Scanned with OKEN Scanner

navului. Dozele medii eficiente sînt de 200—400 mg pentru preparatele barbiturice injectabile și de 5—10 mg pentru Diazepam.

3. **Energia electrică în cardioversie.** Energia optimă necesară cardioversiei eficiente variază de la un bolnav la altul și de la un tip de aritmie la altul. Tabelul XVIII-XXVI rezumă energia medie necesară pentru cardioversia aritmiilor specifice.

Tabelul XVIII-XXVI

Dozele medii de energie electrică în cardioversia aritmiilor specifice

Tipul aritmiei	Energie medie (W)
Flutter atrial	50—100
Fibrilație atrială	200
Tahicardie supraventriculară	200
Tahicardie ventriculară	100—200
Fibrilație ventriculară	200—400

4. **Cardioversia și tratamentul digitalic.** Lown, Kleiger și Williams au semnalat, prin observații clinice și experimentale, că șocul electric sensibilizează miocardul la efectele digitalei și că această sensibilizare poate deveni manifestă după cardioversie prin inducerea de aritmii digitalice. Ele sînt datorate creșterii automatismului, descreșterii vitezei de conducere atrioventriculară și scăderii pragului de fibrilare. Severitatea complicațiilor aritmice induse de digitală postcardioversie sînt direct proporționale cu cantitatea de energie electrică descărcată. În absența evidenței clinice a toxicității digitalei, aceasta va fi retrasă din tratamentul pacientului cu minim 24 de ore înainte de practicarea cardioversiei. Dacă însă există suspiciune sau evidență clinică de toxicitate digitalică, este prudentă retragerea digitalei din tratament înainte cu 3—4 zile de practicarea cardioversiei. Dacă împrejurările clinice nu permit acest lucru din cauza urgenței rezolvării aritmiilor maligne, este recomandabil ca pacienții să fie pretratați aplicării șocului electric cu lidocaină în bol intravenos 100 mg, eventual repetat după 10 minute și energia electrică utilizată pentru cardioversie să fie minimă.

5. **Premedicația cu chinidină și beta-blocante în tratamentul cu șoc electric al fibrilației atriale cronice.** Pretratamentul cu sulfat de chinidină (0,20 g, repetate la 4—6 ore) și beta-blocante (Propranolol 10—20 mg, repetate la 6 ore), ameliorează șansele pacienților de a rămîne în ritm sinusal normal imediat după electroversie, reduce numărul de șocuri necesare, diminuează cantitatea de energie electrică necesară pentru obținerea ritmului sinusal și micșorează incidența aritmiilor postcardioversie. Mai mult, Rossi și Lown au arătat că premedicația cu sulfat de chinidină și beta-blocante în doze mici poate induce conversia în ritm sinusal la 10—15% din pacienții cu fibrilație atrială cronică. Pretratamentul cu sulfat de chinidină și beta-blocante se începe cu aproximativ 24—48 de ore

Scanned with OKEN Scanner

înainte de programarea aplicării şocului electric. Asocierea medicaţiei beta-blocante la pretratamentul cu sulfat de chinidină are următoarele avantaje posibile: efect chinidinic aditiv; efect beta-blocant bradicardizant al propranololului care compensează efectul anticolinergic trahicardizant al chinidinei; reduce dozele antiaritmice de chinidină.

6. **Medicaţia anticoagulantă în cardioversie.** Aproximativ 3—4% din pacienţii cu aritmii cardiace trataţi prin cardioversie fac complicaţii embolice. Riscul embolismului la bolnavii trataţi cu anticoagulante pre- şi postcardioversie, deşi rămîne prezent, diferă statistic semnificativ de riscul embolismului la bolnavii netrataţi cu anticoagulante. În general, se recomandă administrarea de anticoagulante precardioversie pentru o perioadă de minimum 1 săptămînă şi, în medie, 2 săptămîni, în afara cazurilor urgente, şi continuarea acestui tratament cîteva zile postcardioversie. În caz de embolii sistemice recente (sub o lună), cardioversia trebuie amînată pentru o perioadă de 1—3 luni (dacă nu impune urgenţe) şi tratamentul anticoagulant trebuie prelungit minimum o lună, atît înainte cît şi după conversia electrică.

COMPLICAŢIILE CARDIOVERSIEI ŞI DEFIBRILĂRII

Şocurile cu energie electrică ridicată folosite repetat pot produce **leziuni cardiace funcţionale şi morfologice.** De aceea este recomandabil să se limiteze descărcările de curent electric la minimum necesar reluării mecanismului normal sinusal. După aplicarea şocului electric transtoracic o serie de enzime cresc. Creşterea creatinchinazei rămîne trecătoare. Şocul electric duce şi la eliberarea potasiului cardiac, care este mult mai accentuată la subiecţii digitalizaţi sau după şocuri electrice repetate.

Diverse aritmii cardiace pot fi induse postşoc electric, în majoritate benigne şi trecătoare. Incidenţa cea mai ridicată o au bătăile ectopice atriale, joncţionale şi ventriculare. Apariţia aritmiilor maligne este corelată cu unul din următorii factori: cantitatea de energie electrică transferată pacientului; prezenţa supradozajului digitalic; severitatea bolii cardiace; existenţa tulburărilor electrolitice.

Apariţia postşoc electric a fibrilaţiei ventriculare este frecvent corelată cu o defecţiune în sincronizarea şocului electric, cu eliberarea sa în perioada vulnerabilă ventriculară. Alteori, aritmiile maligne postşoc electric sînt corelate cu efluxul de potasiu, care apare secundar efectelor şocului electric pe un miocard excesiv digitalizat.

Perioadele prelungite de asistolă ventriculară pot apărea postşoc electric, mai ales după folosirea unei cantităţi mari de energie electrică. Pe cordurile ischemice asistola ventriculară prelungită poate declanşa aritmii ventriculare rapide ca tahicardia şi fibrilaţia ventriculară.

Edemul pulmonar acut este o complicaţie posibilă a cardioversiei şi poate apărea imediat sau după cîteva ore. Lown şi colab. atribuie această complicaţie micromeboliilor pulmonare, în timp ce alţi autori apreciază că depresia considerabilă a funcţiei mecanice cardiace este responsabilă de producerea edemului pulmonar.

Scanned with OKEN Scanner

Embolismul sistemic este una din complicațiile majore ale cardioversiei, mai ales la pacienții cu fibrilație atrială. Această complicație este redusă sau evitată prin utilizarea medicației anticoagulante în pretratamentul șocului electric.

Între alte complicații semnalate postșoc electric este de menționat **hipotensiunea arterială,** uneori importantă și persistentă, dar, de cele mai multe ori, tranzitorie.

CONCLUZII

Cardioversia și defibrilarea sînt metode rapide, sigure și efective de tratament în tahiaritmii. Cînd electroconversia în ritm sinusal nu este obținută după aplicarea primului șoc electric, șocurile electrice secvențiale, de obicei la energii mai ridicate, sînt recomandate pînă la restaurarea ritmului sinusal normal. Numărul șocurilor electrice este, teoretic, limitat de faptul că injuria miocardică postșoc electric este direct corelată cu cantitatea totală de energie electrică folosită. După unii autori (3), leziunea miocardică în șocurile electrice secvențiale este mult mai mică atunci cînd intervalul de timp între șocuri este mai mare de 3 minute. În general electroconversia tahiaritmiilor cronice se pot utiliza 3—4 șocuri electrice consecutive.

Cardioversia și defibrilarea nu înlocuiesc folosirea medicației antiaritmice convenționale în tratamentul tahiaritmiilor, ci numai completează utilitatea ei. Recurența tahiaritmiei postelectroconversie eficientă poate fi mult restrînsă ca incidență prin aplicarea tratamentului antiaritmic preventiv, adaptat tipului și localizării tahiaritmiei, care să mențină un ritm sinusal stabil. Tratamentul antiaritmic preventiv postșoc electric eficient trebuie individualizat ca durată, după o atentă luare în considerație a mecanismului tahiaritmiei, a stării hemodinamice a pacientului și a afecțiunii cardiace care a generat aritmia.

Electroconversia și defibrilarea tahicardiilor ventriculare instabile hemodinamic și a fibrilației ventriculare trebuie aplicate practic imediat sau la foarte scurt timp de la debut, pentru a putea fi eficiente. Imposibilitatea frecventă a unui tratament prompt în aritmiile ventriculare maligne a dus la realizarea și experimentarea cu succes a *cardioverterului defibrilator implantabil automat* (7, 10). Aparatul monitorizează ritmul cardiac, identifică fibrilația și tahicardia ventriculară și, apoi, descarcă șocul electric necesar restabilirii ritmului sinusal (7, 10).

BIBLIOGRAFIE SELECTIVĂ

1. BIGGER T. J. Management of arrhythmias, în: „Heart Disease" (sub red. Braunwald E.), W. B. Saunders Co, Philadelphia, 1980, p. 691.
2. DRĂGHICI D. — Indicațiile cardioversiei în tratamentul fibrilației atriale cronice, în: „Actualități în diagnosticul și tratamentul bolilor de inimă" (sub red. Cunescu V. și Drăghici D.), Ed. Medicală, București, 1974, p. 159.
3. EWY C. A. — Electrical cardioversion, în „Current therapy in cardiovascular disease 1984—1985" (sub red. Fortuin N., Decker B. C.), Inc., Philadelphia, 1984, p. 275.
4. ILIESCU C. C., SERAFIM L. — *Med. Interna (Buc.)*, 1969, 9, 111, 1.

Scanned with OKEN Scanner

5. LOWN B. — *Brit. Heart J.*, 1967, 29, 469.
6. LOWN B., DeSILVA R. A. — Cardioversion and defibrilation, în: „Heart" (sub red. Hurst W.), McGraw-Hill Book, New York, 1986, p. 741.
7. MIROWSKI M. — The implantable cardioverter-defibrilator, în: „Heart" (sub red. Hurst W.), McGraw-Hill Book, New York, 1986, p. 1 761.
8. SCHLANT R., PAULK A. — Clinical application of cardioversion, în: „Cardiovascular Clinics" (sub red. Brest A.), T. A. Davis Co., Philadelphia, 1969, p. 129.
9. SILBER E., KATZ L. — Cardioversion, în: „Heart Disease" (sub red. Silber E. și Katz L.), Mac. Millan Publishing Co., New York, 1975, p. 1204.
10. WINKE R. A., BACH S., ECHT D. și colab. — *Amer. J. Cardiol.*, 1983, 52, 265.
11. ZOLL P., LIMENTHAL A. — *Circulation*, 1962, 25, 596.

TRATAMENTUL CHIRURGICAL AL ARITMIILOR CARDIACE MALIGNE

D. DRĂGHICI

Generalități. Aritmiile cardiace maligne sînt aritmii recurente și refractare la terapia medicală sau la tehnicile de cardiostimulare antitahicardică, invalidante și care pun adeseori în joc prognosticul vital al pacienților. Ele pot apărea în boli cardiace variate, dobîndite sau congenitale. Fenomenele electrice responsabile pentru inițierea activității ectopice, atriale sau ventriculare, susținute, pot fi diferite (automatism spontan accelerat, automatism declanșat sau reintrare) (6). Lipsa de răspuns la terapia medicală, adesea dirijată prin explorări electrofiziologice sau de stimulare programată și riscul vital al acestor aritmii impun uneori un tratament chirurgical.

Obiectivele tratamentului chirurgical sînt următoarele: 1) înlăturarea focarului aritmogen; 2) întreruperea căii de reintrare sau 3) protecția ventriculilor de a răspunde la tahiaritmiile supraventriculare. Grupul cel mai numeros de pacienți susceptibili de a face aritmii maligne este cel al bolnavilor care au avut infarct miocardic. La aceștia procedura chirurgicală antiaritmică poate fi indirectă, spre exemplu, prin reducerea gradului de ischemie miocardică grație revascularizării miocardice prin *by-pass* aorto-coronarian (2).

Tratamentul chirurgical al aritmiilor cardiace este rareori folosit și va fi luat în considerație numai dacă aritmia persistă cu tot tratamentul antiaritmic aplicat și/sau reapare frecvent și interferează substanțial cu calitatea și siguranța vieții pacientului. Aplicarea rațională a acestui tratament necesită studii preoperatorii riguroase folosind înregistrările intracardiace și stimularea programată. În aproape toate cazurile sînt, de asemenea, necesare studii electrofiziologice intraoperatorii, care stabilesc precis mecanismul aritmiei, localizarea și tipul intervenției operatorii.

Indicații și proceduri chirurgicale în tratamentul aritmiilor supraventriculare (5, 7). 1. *Întreruperea chirurgicală a căilor accesorii din sindromul W.P.W.* Sindromul W.P.W. este datorat prezenței uneia sau mai multor căi de conducere anormală atrioventriculară. La început, căile accesorii erau împărțite în căi accesorii laterale stîngi (sindromul W.P.W.

Scanned with OKEN Scanner

tip A) și căi accesorii laterale drepte (sindromul W.P.W. tip B) (2). Ulterior, datele anatomice, electrocardiografice, vectocardiografice și *mapping*-ul cardiac au arătat că fascicule accesorii aberante pot fi localizate în multiple locuri, aproape oriunde în jurul inelului mitral și tricuspidian (4). Prezența căilor anormale antrenează două tipuri de complicații ale ritmului cardiac:

— crize de tahicardie supraventriculare prin ritm reciproc, în care o parte a circuitului de reintrare împrumută calea anormală;

— crize de tahicardie extrem de rapidă prin fibrilație sau *flutter* atrial. În cursul acestor tahicardii rapide influxurile atriale nu sînt frînate prin calea normală nodo-hisiană și ritmurile foarte rapide de *flutter* sau o fibrilație atrială sînt transmise direct la ventriculi pe cale anormală (fascicul accesoriu).

Principiul curei radicale chirurgicale în sindromul W.P.W. cu tulburări refractare și maligne ale ritmului cardiac este secționarea căii de conducere anormală.

Clasificarea zisă chirurgicală a căilor de conducere anormale, bazată pe studii cartografice pre- și intraoperatorii, disting după *Sealy* și colab. (7) 4 grupuri sau varietăți anatomice:

— două căi accesorii (Kent) se găsesc pe partea liberă a inelelor atrioventriculare drept și stîng;

— două căi accesorii localizate septal, anterior și posterior.

După localizarea inciziei de secționare a căii accesorii, determinată prin studii electrofiziologice intraoperatorii, operația de secționare se face folosind *by-pass*-ul cardiopulmonar. O alternativă la operația cu *by-pass* cardiopulmonar, folosește întreruperea căii accesorii prin disecție și criochirurgie, fără circulația extracorporală.

Rezultatele tratamentului chirurgical al sindromului W.P.W. cu tulburări grave de ritm cardiac sînt foarte favorabile pentru localizările laterale ale căilor accesorii Kent și mai puțin satisfăcătoare în localizările septale. La acestea din urmă localizarea cartografică este mai puțin precisă, din care cauză secționarea căii accesorii paraseptale se face chirurgical prin deconexiune auriculoventriculară septală.

Tratamentul chirurgical al sindromului W.P.W. trebuie avut în vedere doar în cazuri de excepție și numai la pacienții cu crize de tahicardie supraventriculară invalidantă, necontrolată prin antiaritmice moderne, sau la pacienții cu fibrilație sau *flutter* atrial cu ritm ventricular foarte rapid, la care riscul de moarte subită prin fibrilație ventriculară este oricînd posibil.

2. *Secționarea chirurgicală a fasciculului His* (5). Unele tahiaritmii supraventriculare pot produce simptome invalidante și, cîteodată, amenințătoare pentru viață. Deși mecanismul exact al fiecăreia din aceste aritmii nu a fost elucidat, în mod general ele pot fi clasificate în: a) tahicardii prin reintrare, localizate cel mai adesea la nodul AV și mai rar la atriu sau în regiunea nodului sinusal; b) tahicardii atriale automate și c) *flutter* și/sau fibrilație atrială cu răspuns ventricular rapid. La un număr mic de pacienți, aritmiile nu pot fi prevenite și/sau frecvența ventriculară nu poate fi controlată prin mijloace farmacologice. La pacienții selectați tratamentul chirurgical rămîne singura opțiune terapeutică.

Scanned with OKEN Scanner

Spre deosebire de pacienții la care căile accesorii dovedesc un substrat anatomic al aritmiilor supraventriculare, care poate fi direct abordat chirurgical, un substrat anatomic bine precizat al tahiaritmiilor supraventriculare nelegate de prezența căilor aberante nu a fost stabilit. De aceea, aceste aritmii sînt tratate prin metode chirurgicale indirecte, care urmăresc controlul lor prin rărirea răspunsului ventricular rapid.

Secționarea chirurgicală a fasciculului His permite provocarea unui bloc atrioventricular complet și definitiv. Această secționare impune implantarea unui stimulator cardiac, obișnuit pus în funcțiune în același timp operator și conectat la electrozi de stimulare epicardică. Ventriculii rămîn, astfel, protejați definitiv față de tulburările de ritm supraventriculare. Întreruperea fasciculului His se poate face prin ligatură, electrocoagulare sau criochirurgie.

3. Excizia directă a focarului atrial tahicardic. Tehnicile de *mapping* intraoperator permit localizarea și ulterior excizia focarului atrial automat. O excizie locală directă a ariei atriale poate vindeca aritmia și prezerva conducerea atrioventriculară.

Indicații și proceduri chirurgicale în tratamentul aritmiilor ventriculare maligne. Aritmiile ventriculare maligne (tahicardiile ventriculare sau fibrilația ventriculară) sînt complicații frecvente la pacienții cu cardiopatie ischemică și infarct miocardic în antecedente. La unii pacienți aceste aritmii iau forme recurente sau susținute adesea cu tablou hemodinamic critic (8).

Încercările inițiale de tratament chirurgical al aritmiilor ventriculare recurente, amenințătoare pentru viață, au fost în mare parte empirice și, în general, cu rezultate nesatisfăcătoare. Procedura inițial folosită a fost anevrismectomia ventriculară stîngă, completată uneori de revascularizare miocardică.

În ultimii ani, bazele teoretice ale abordării tratamentului chirurgical al aritmiilor ventriculare maligne se sprijină pe conceptul teoretic al fenomenului de reintrare. Wellens și colab. (9) au demonstrat că la pacienții cu tahicardii supraventriculare recurente, aritmia a putut fi inițiată și terminată prin extrastimuli programați corespunzător sau prin rafale de *pacing* artificial rapid. Ulterior, încercările de stimulare programată au fost aplicate în mod similar și la ventriculi, la pacienții cu tahicardii ventriculare recurente și s-a confirmat posibilitatea reproducerii acestor aritmii. Analiza electrofiziologică sugerează ca mecanism similar de inducere a tahiaritmiilor supraventriculare și ventriculare fenomenul de reintrare.

Pe baza conceptului teoretic al fenomenului de reintrare cercetătorii au căutat în ultimii ani un tratament chirurgical alternativ pentru tahicardiile ventriculare și fibrilație ventriculară, tratament bazat pe identificarea intraoperatorie și întreruperea circuitului de reintrare (10).

Cercetările prin mapping epicardic și mapping endocardic au fost orientate către identificarea punctului de penetrare a activității electrice cea mai precoce, responsabilă de inducerea circuitului de reintrare și, în consecință, a aritmiilor ventriculare maligne. S-a crezut, inițial, că sursa circuitului de reintrare este epicardică și s-a propus ca tehnică chirurgicală ventriculotomia transmurală sim-

Scanned with OKEN Scanner

plă în încercarea de a eradica sursa aritmiei. Tehnica a fost însă nesatisfăcătoare pentru prevenirea recurenței aritmiilor ventriculare maligne.

Cercetările ulterioare prin mapping endocardic au arătat că sursa aritmiilor ventriculare maligne este țesutul cicatriceal endocardic, dincolo de zona anevrismală, la nivelul granitei dintre țesutul infarctat și cel normal. Această constatare explică ineficacitatea simplei anevrismectomii de a preveni tahicardiile ventriculare maligne.

Giraudon, recunoscînd că sursa aritmiilor ventriculare este țesutul cicatriceal endocardic, propune o nouă tehnică de tratament operator, pe care a denumit-o ventriculotomia endocardică circulară, procedeu care izolează total aria cicatriceală miocardică de țesutul miocardic sănătos (4).

Harken și colab. excizează și înlătură aria de țesut cicatriceal endocardic, sursa impulsului ectopic. Rezecția endocardică a dat rezultate promițătoare în eradicarea aritmiilor ventriculare, chiar la pacienții la care intervenția nu a fost completată prin revascularizarea miocardică (1, 5). Întrucît țesutul miocardic care induce aritmia a fost infarctat, proprietățile sale aritmogene nu sînt favorabil modificate prin revascularizare. Acest lucru explică de ce revascularizarea miocardică izolată nu a dat rezultate în prevenirea aritmiilor ventriculare.

Tratamentul operator al aritmiilor ventriculare maligne este o importantă alternativă terapeutică actuală. Succesul cel mai evident a fost obținut la pacienții cu cardiopatie ischemică și anevrism ventricular stîng. În tehnica operatorie actuală se incizează anevrismul, se intră în cavitatea ventriculară și se expune suprafața endocardică. Prin *mapping* endocardic în timpul tahicardiei se localizează sursa endocardică a aritmiei. Endocardul bolnav se rezecă și se practică anevrismectomia convențională. Dacă este indicată chirurgia de revascularizare miocardică prin *by-pass* aortocoronarian, ea este efectuată în același timp operator. Marea majoritate a pacienților după această intervenție operatorie nu necesită tratament medicamentos antiaritmic și supraviețuiesc ani de zile fără aritmii ventriculare maligne (6).

Displazia ventriculară dreaptă aritmogenă beneficiază de asemenea de tratamentul chirurgical al aritmiilor ventriculare maligne care însoțesc frecvent afecțiunea. În acest sindrom congenital rar, ventriculul drept are un perete subțire ce conține multiple cavități saculare, asemănătoare unor mici pungi anevrismale. Arterele coronare și ventriculul stîng sînt obișnuit anormale. Procedeele chirurgicale propuse pentru prevenirea aritmiilor ventriculare maligne din displazia ventriculară dreaptă includ ventriculotomia simplă, crioablația miocardului anormal și excluderea totală a ventriculului drept (6).

BIBLIOGRAFIE SELECTIVĂ

1. ARCINIEGAS J., KARP R., KOUCHOUKOS N., JAMES N., KIRKLIN J., WALDO AL. — *Circulation*, 1980, 62, 111 (abstract).
2. BIGGER T. — Management of arrhythmias, în: „Heart Disease" (sub red. Braunwald E.), W. B. Saunders Co., Philadelphia, 1980, 9 728.
3. DRĂGHICI D. — Diagnosticul, geneza și tratamentul actual al sindromului W.P.W., în: „Actualități în diagnosticul și tratamentul bolilor de inimă" (sub red. Cunescu V. și Drăghici D.), Ed. Medicală, București, 1974, p. 61.

Scanned with OKEN Scanner

4. GIRAUDON G., FONTAINE G., FRANK R. — La chirurgie des troubles de rythme, în: „Les troubles du rythme cardiaque", Société Française de Cardiologie, Laboratoires Roussel, Paris, 1979, p. 262.
5. JOSEPHSON M., NARKEN A. — Surgical therapy of arrhythmias, în: „Cardiac Therapy" (sub red. Rosen M. şi Hoffman B.), Martinus Nijhoff Publ., Boston, 1983, p. 337.
6. PRITCHETT C., WALLACE A. — Treatment of tachycardia by cardiac surgery, în: „Heart" (sub red. Hurst W.), McGraw-Hill Book Co., New York, 1986, p. 2 013.
7. SEALY W., ANDERSON R., GALLAGHER J. — *J. Thorac. Cardiovasc. Surg.*, 1977, 73, 511.
8. WALDO AL., ARCINIEGAS J., KLEIN H. — *Prog. Cardiovasc. Dis.*, 1981, 23, 247.
9. WELLENS H., DUREN D., LIE K. — *Circulation*, 1976, 54, 237.
10. ZHENTLIN A. — Ventricular arrhythmias, surgical treatment, în: „Current therapy in cardiovascular disease" (sub red. Fortuin N.), B. C. Decker Co., Philadelphia, 1984, p. 238.

Scanned with OKEN Scanner

CAPITOLUL XIX

ŞOCUL CARDIOGEN

C. CARP

DEFINIŢIE. GENERALITĂŢI

Şocul cardiogen este o insuficienţă severă de pompă a inimii, cu incapacitate de a transporta la celule substanţele nutritive şi oxigenul necesar şi a îndepărta produşii de metabolism.

Şocul cardiogen este o formă de insuficienţă circulatorie acută, în care insuficienţa cardiacă se dezvoltă atît de rapid încît fenomenele compensatorii nu se manifestă.

Decompensarea acută cunoscută ca insuficienţă de pompă a inimii poate interesa ventriculul stîng, ca în infarctul miocardic întins, ventriculul drept, ca în embolia pulmonară masivă sau cordul în totalitate, cum se poate observa la intervenţii pe cord, tamponadă cardiacă, tahiaritmii, blocuri A—V, miocardite şi alte cauze.

Insuficienţa cardiacă acută este, iniţial, adesea izolată şi este caracterizată hemodinamic prin index cardiac <2—2,4 L/min/m^2, presiunea de umplere a ventriculului stîng peste 15 mm Hg şi o rezistenţă periferică de peste 1 600 dyne sec cm^{-5}. Şocul apare odată cu agravarea insuficienţei cardiace acute: indexul cardiac scade sub 1,5—2 L/min/m^2, se adaugă hipotensiunea arterială, deoarece rezistenţa vasculară periferică nu creşte suficient faţă de scăderea debitului cardiac şi creşterea în circulaţiei a acidului lactic.

Şocul cardiogen, sindrom clinic şi hemodinamic complex, este o complicaţie frecventă a infarctului miocardic, evoluînd cu o mare mortalitate. Se apreciază că aproximativ 100 000 de bolnavi cu infarct miocardic decedează anual în S.U.A. prin şoc cardiogen (15). Frecvenţa şocului la bolnavii cu infarct miocardic este în jur de 10—15%, iar mortalitatea se situează între 60% şi 80% (Rackley).

Şocul cardiogen, în ultimii ani, a devenit mai bine cunoscut sub aspectul etiopatogeniei, al hemodinamicii, al tulburărilor metabolice şi s-au introdus noi metode terapeutice, medicale şi de revascularizaţie miocardică.

Caracteristicile şocului cardiogen sînt următoarele:

1. Prezenţa focarului etiologic cardiac;

Scanned with OKEN Scanner

2. Manifestări și date clinice:

a. Hipotensiune arterială (presiunea arterială sistolică sub 90—80 mm Hg, iar cea diastolică sub 50 mm Hg);

b. Oligurie, sub 20—30 ml/oră, cu scăderea Na^+ sub 20 mEq/l;

c. Vasoconstricție periferică, extremități reci, umede și cianotice, puls frecvent și uneori imperceptibil, nepalpabil;

d. Tulburări nervoase: confuzie, agitație, somnolență, comă;

e. Tahipnee (creșterea acidului lactic, scăderea complianței pulmonare).

Starea de șoc este mai bine definită cînd se menține un tablou clinic sugestiv după eliminarea unor factori ce produc hipotensiune arterială și reacții simpatomimetice: aritmii, bradicardie sinusală, hipoxie, durere toracică, hipovolemie și teamă.

Factorul cauzal trebuie precizat pentru a se realiza o terapie inițială mai specifică. Prezența infarctului miocardic va fi confirmată clinic prin durere, modificări ECG în evoluție și enzime circulante crescute (TGO, LDH, CK, MB—CK).

Diagnosticul de șoc cardiogen se bazează pe semnele șocului, coroborate cu existența unei afecțiuni cardiace. Tensiunea arterială în șoc poate fi sub 80—90 mm Hg, dar măsurarea presiunii intraarteriale este mai exactă, deoarece determinarea cu sfigmomanometru cu mercur dă valori mai reduse cu 10—20 mm Hg, datorită vasoconstricției arteriolare. Uneori sînt dificultăți în perceperea zgomotelor cu stetoscopul.

Importantă este precizarea cît mai exactă a gradului hipotensiunii arteriale, dar și a celorlalți factori ce caracterizează starea de șoc. Această corelare este necesară pentru a diferenția șocul de alte forme de hipotensiune arterială ce se pot întîlni, de exemplu, la bolnavii cu infarct miocardic: hipotensiunea arterială cu bradicardie, hipotensiunea arterială cu hipovolemie (relativă, absolută), hipotensiunea arterială din infarct miocardic al ventriculului drept. Tulburările ce țin de cauză și de șoc prezintă o mare variabilitate în funcție de stadiu și tendință evolutivă.

ETIOLOGIE ȘI PATOGENIE

În șocul cardiogen există o tulburare primară în funcția de pompă a inimii. Și în celelalte forme de șoc, hemoragic, hipovolemic, septic, anafilactic și neurogen, apare o suferință a inimii ce contribuie la agravarea șocului, dar aceasta nu este primară și apare în evoluția șocului. Factorii etiologici ce stau la baza apariției șocului cardiogen sînt prezentați în tabelul XIX-I.

Tabelul XIX-I

Etiologia șocului cardiogen

A. Infarctul miocardic acut.
B. Afecțiuni cu tulburări în funcția miocardului:
1. Cardiomiopatii primitive;
2. Cardiomiopatii secundare sau specifice (amiloidoză, boli de colagen, boli endocrine);
3. Miocardite;
4. Cardiopatia ischemică;
5. Factori ce scad funcția miocardului (hipoxie, acidoză, tulburări electrolitice, medicamente, hipoglicemie etc.).

Scanned with OKEN Scanner

C. Factori mecanici, leziuni obstructive sau de regurgitație:
1. Valvulopatii: stenoză aortică, stenoză mitrală, insuficiență mitrală, insuficiență aortică;
2. Insuficiență valvulară acută (ruptură, distrugere);
3. Ruptură de mușchi pilieri, ruptură de sept interventricular;
4. Revărsat pericardic sau tamponadă pericardică;
5. Mixom, trombus atrial, tromboză pe proteza valvulară;
6. Embolie pulmonară masivă;
7. Anevrism întins al ventriculului stîng.

D. Tulburări de ritm severe:
1. Bradicardii severe, blocuri A—V gr. II—III;
2. Tahiaritmii cu ritmuri rapide (factori asociați: cardiopatie ischemcă, valvulopatii, cardiomiopatii);

E. Intervenții pe cord, *by-pass* cord-plămîn, transplant cardiac.

Factorii etiologici acționează în producerea șocului cardiogen prin variate mecanisme: reducerea contracției miocardului ca în infarctul miocardic și cardiomiopatii; scăderea umplerii diastolice ca în tamponada cardiacă, mixom, colmatarea protezei în poziție mitrală; reducerea expulziei sîngelui din ventriculi ca în stenoza aortică, embolia pulmonară; consum exagerat de O_2 și reducerea intervalului diastolic în cazul tahiaritmiilor și prin ritm lent cu pierderea secvenței contracției atrio-ventriculare în blocul AV total.

La multe cazuri, factorii etiologici se asociază, iar factorul miocardic, chiar dacă nu este primar, se adaugă în cursul evoluției șocului.

Infarctul miocardic acut al ventriculului stîng constituie cauza cea mai frecventă a șocului cardiogen. Apariția șocului este determinată, în primul rînd, de întinderea necrozei, deseori peste 40% din masa musculară a ventriculului stîng, și de hipovolemie, la o parte din cazuri generată de aport redus de lichide, transpirații, diuretice, vărsături. În grade variate se pot asocia și alți factori (tabel XIX-II) ce pot precipita și agrava șocul.

Tabelul XIX-II

Factori etiopatogenici în șocul din infarctul miocardic acut

1. Întinderea necrozei
2. Hipovolemia
3. Întinderea ischemiei în jurul necrozei și la distanță
4. Durerea și starea de anxietate
5. Hipoxia, acidoza
6. Tulburări de ritm și/sau de conducere
7. Tulburări electrolitice
8. Complicații mecanice cu insuficiență de pompă
9. Medicamente cu efect inotrop negativ
10. Infecții

Identificînd cît mai timpuriu prezența unor factori ce participă la apariția șocului este posibil ca prin corectarea lor să se asigure mai ușor controlul acestora.

Șocul în infarct apare, deseori, în primele 6—8 ore, datorită necrozei întinse de la început, alteori după 24—36 ore, prin necroza ce a progresat continuu, exprimată și printr-un platou sau creșterea continuă a enzimelor. Sînt însă și șocuri care apar mai tîrziu, la cîteva zile, printr-o complicație mecanică ce ar putea fi corectată chirurgical (tabel XIX-III).

Scanned with OKEN Scanner

Tabelul XIX-III

Complicații mecanice generatoare de șoc la bolnavi cu infarct miocardic acut

1. Ruptură de sept interventricular
2. Ruptură de mușchi papilar
3. Disfuncție de mușchi papilari
4. Anevrism ventricular
5. Tamponadă pericardică
6. Ruptura cordului (peretele liber)

Este de reținut că aceste complicații se pot exprima și prin alte tablouri clinice: insuficiență de ventricul stîng, insuficiență cardiacă congestivă sau moarte subită.

O contribuție la apariția șocului, în afara întinderii necrozei și a celorlalți factori, o are localizarea infarctului în peretele anterior, tromboza pe trunchiul coronarei stîngi sau pe descendenta anterioară, afectarea a trei vase coronare principale, interesarea pilierilor și a ramurilor sistemului de conducere. Deseori la acești bolnavi se notează și infarcte vechi sau sechele întinse.

Infarctul ventriculului drept, obișnuit asociat infarctului inferior, poate da tablouri de șoc cardiogen ce trebuie diferențiate de embolia pulmonară sau tamponada pericardică.

În celelalte forme de șoc, apare de mai multe ori un grad variabil de insuficiență de pompă, așa cum și în șocul cardiogen intervin deseori tulburări și complicații din partea celorlalte sisteme și organe. Uneori etiologia unei stări de șoc este multifactorială și intricată, de aceea cunoașterea cauzelor principale ale șocului în general este foarte utilă pentru a realiza o identificare și, în același timp, o integrare a factorilor etiopatogenici multipli.

FIZIOPATOLOGIE

Tulburările fiziopatologice în șocul cardiogen, într-o primă etapă, prezintă aspecte specifice determinate de boala sau factorul cardiac ce reduce primar debitul sau indexul cardiac. Factorii fiziopatologici generați de infarctul miocardic, cauza cea mai frecventă a șocului cardiogen, și care contribuie la instalarea șocului sînt prezentați în tabelul XIX-IV.

Tabelul XIX-IV

Factorii fiziopatologici în șocul din infarctul miocardic acut

1. Cauzele debitului cardiac scăzut:
   a. Întinderea necrozei;
   b. Întinderea zonei ischemice periinfarct sau la distanță;
   c. Hipovolemia;
   d. Complicații mecanice: ruptură sau disfuncție de pilieri, ruptură de sept;
   e. Aritmiile;
   f. Acidoza, tulburări electrolitice;
   g. Medicamente.
2. Dinamica zonei infarctizate: extindere, reextindere, reperfuzie miocardică;
   a. Scăderea contracției;
   b. Scăderea complianței VS, creșterea rigidității peretelui;
   c. Creșterea presiunii de umplere ventriculară;

Scanned with OKEN Scanner

d. Creşterea distensiei locale a peretelui în sistolă;
e. Asinergism de contracţie a ventriculului;
f. Modificări locale de polarizare electrică.
3. Reducerea fluxului sanguin coronar (mai accentuat subendocardic).
4. Creşterea consumului miocardic de O_2:
Tahicardie, tahiaritmie, creşterea contractilităţii în zone sănătoase, medicamente, catecolamine, acizi graşi liberi.
5. Mecanisme compensatorii:
a. Creşterea rezistenţei vasculare periferice;
b. Redistribuţia fluxului sanguin în organe;
c. Creşterea activităţii simpatice;
d. Producere în exces de factori umorali.
6. Modificări ale microcirculaţiei în organe.

Factorul major al apariţiei şocului cardiogen în infarctul miocardic este întinderea necrozei, obişnuit peste 40%, întinderea zonei lezionale şi ischemice din jur sau extinderea subendocardică şi la distanţă. Al doilea factor deosebit de important este hipovolemia, prezentă la aproximativ un sfert din cazurile de şoc.

Infarctul miocardic întins reduce funcţia ventriculului stîng, atît cea sistolică, cît şi cea diastolică.

Reducerea masei contractile, scăderea contracţiei în zonele ischemice, rigiditatea peretelui sau expansiunea sistolică în zona infarctizată (17), asinergismul contracţiei sînt principalii factori ce reduc contracţia sistolică a ventriculului stîng, scad fracţia de ejecţie şi debitul cardiac. Rigiditatea peretelui infarctizat şi prezenţa unor zone cicatriceale vechi reduc distensibilitatea, complianţa ventriculară, cu creşterea presiunii de umplere a ventriculului stîng, cu favorizarea apariţiei stazei pulmonare şi a edemului pulmonar. Creşterea contracţiei în zonele sănătoase miocardice, prin creşterea compensatorie a catecolaminelor, ca şi creşterea presiunii de umplere, nu reuşesc să sporească suficient debitul cardiac. Scăderea debitului cardiac determină, reflex şi prin modificări umorale, o creştere deseori exagerată, a rezistenţei vasculare sistemice care nu menţine, totuşi, fluxul sanguin necesar organismului şi tensiunea arterială se menţine scăzută. Presarcina în şocul cardiogen variază, poate fi normală, scăzută sau crescută. Atunci cînd presiunea de umplere a ventriculului stîng este sub 8 mm Hg, există a hipovolemie relativă faţă de complianţa ventriculului stîng, care este redusă. Pentru asigurarea distensibilităţii optime şi a unei contracţii consecutive mai crescute conform principiului Frank-Starling, este nevoie de o creştere a presiunii telediastolice între 13—18 mm Hg. O creştere a presiunii de umplere peste 20—24 mm Hg indică o presiune crescută şi nu necesită o corectare prin administrare de fluide. Creşterea presiunii de umplere a ventriculului stîng va duce la creşterea retrogradă a presiunii în atriul stîng şi în capilarul pulmonar cu stază şi posibilitatea apariţiei edemului pulmonar acut. Există un nivel aproximativ egal între presiunea diastolică a arterei pulmonare, presiunea de ocluzie capilară pulmonară şi presiunea telediastolică a ventriculului stîng. Măsurarea, în practică, a presiunii diastolice a arterei pulmonare, constituie mijlocul prin care se apreciază presiunea de umplere a ventriculului stîng.

În şocul cardiogen din infarctul miocardic acut se găsesc următoarele valori hemodinamice: presiunea arterială sistolică sub 80—90 mm Hg,

Scanned with OKEN Scanner

iar cea diastolică sub 60 mm Hg; presiunea venoasă centrală variază, fiind scăzută la hipovolemie și crescută la stază pulmonară; ritmul inimii este accelerat; indexul cardiac sub 1,8 L/min/m^2; rezistența vasculară periferică este peste 2 000 dyne/sec/cm^{-5}.

În cazul infarctului miocardic al ventriculului drept cu șoc cardiogen, presiunea la nivelul arterei și capilarului pulmonar este normală, în timp ce presiunea de umplere a ventriculului drept, presiunea medie în atriul drept și presiunea venoasă centrală vor fi crescute. Incapacitatea ventriculului drept de a pompa sînge pentru a asigura presiunea de umplere a ventriculului stîng va duce la hipotensiune și stare de șoc.

Pe măsură ce starea de șoc evoluează, factorii ce participă la reducerea debitului cardiac se accentuează, iar fenomenele compensatorii exagerate au efecte negative. Astfel, creșterea în exces a rezistenței vasculare sistemice duce la insuficiență renală acută, hemoragii digestive, tulburări metabolice și în microcirculația organelor; scăderea presiunii diastolice sub 60 mm Hg reduce fluxul sanguin coronar, în special în zonele subendocardice, cu realizarea unui cerc vicios ce agravează progresiv funcția de pompă a inimii.

Mecanismele compensatorii, vasoconstricția reflexă, tahicardia sinusală, creșterea contractilității miocardului indemn, redistribuția circulației spre organele vitale, cordul și creierul, modificările de metabolism de la nivelul inimii, devin, la un moment dat, insuficiente și bolnavul trece într-un alt stadiu mai sever.

Ca și în alte forme de șoc, se descriu trei stadii evolutive în șocul cardiogen: stadiul I — șoc compensat, stadiul II — șoc decompensat, stadiul III — șoc ireversibil.

În stadiul I, la manifestările clinice ale bolii cauzale se asociază tabloul șocului cu elementele sale caracteristice. În stadiul II, de șoc decompensat, mecanismele de compensare sînt insuficiente, tabloul clinic și hemodinamic al șocului cardiogen este puternic exprimat prin accentuarea hipotensiunii arteriale, a ischemiei miocardice, descărcarea simpatică excesivă accentuează cianoza și răcirea extremităților, iar scăderea perfuziei cerebrale și renale accentuează tulburările nervoase și insuficiența renală acută.

În stadiul III, de șoc ireversibil, perfuzia organelor și a țesuturilor a scăzut la niveluri critice prin scăderea progresivă a debitului cardiac și prin vasoconstricția excesivă în organele mai puțin vitale. Irigația organelor este agravată prin apariția agregării elementelor sanguine în capilare și a coagulării intravasculare diseminate. Consecința majoră este alterarea funcției și a permeabilității membranelor celulare și a endoteliilor capilare.

Indicatorii suferinței celulare sînt creșterile în circulație al acidului lactic, acizilor grași liberi, hiperglicemia, creșterea la nivelul inimii a glicolizei anaerobe. Factorii umorali prezenți în exces sînt: renina, vasopresina, aldosteronul, chininele, serotonina, histamina, steroizii, prostaciclina, tromboxanul A_2 și endorfinele.

În stadiul I și II, o parte din aceste substanțe participă, în cadrul celorlalte mecanisme, la o compensare circulatorie limitată, dar, ulterior, unele pot agrava și genera tulburări la nivelul organelor.

Scanned with OKEN Scanner

În evoluția șocului cardiogen, în etapa de decompensare și, ulterior, în cea ireversibilă, apar tulburări importante la nivelul unor organe și a țesuturilor în general. La nivelul rinichiului poate apărea insuficiența renală acută cu necroză tubulară; la nivelul tubului digestiv leziuni necrotice ale mucoasei, cu hemoragii digestive; la nivelul creierului se notează fenomene de ischemie și edem cerebral, cu scăderea controlului circulației, iar apariția plămînului de șoc contribuie la ireversibilitatea șocului, în ultimă instanță apare starea anaerobă a metabolismului, cu scăderea contractilității inimii, modificări celulare (alterarea permeabilității membranelor și distrugerea lor, leziuni mitocondriale) și coagularea intravasculară diseminată. Apariția factorului depresiv miocardic în evoluția șocului poate accentua scăderea contractilității.

Moartea celulară din etapa finală a șocului cardiogen este generată, în principal, de leziunea membranelor celulare și a endoteliilor capilare, dar și de anoxia și ischemia de la nivelul cordului, cu scăderea ATP-ului și inhibarea transportului electronic.

În evoluția șocului cardiogen, apar frecvent complicații ale infarctului miocardic, creînd noi aspecte fiziopatologice. Edemul pulmonar acut este frecvent întîlnit și prezența sa duce la un răspuns slab la tratament. Tulburările de ritm supraventriculare sînt favorizate de instabilitatea electrică și de tulburările de contractilitate locale. Oprirea de cord este mai frecventă ca eveniment final decît fibrilația ventriculară.

Menținerea stării de șoc un timp mai prelungit prin metode terapeutice se însoțește mai frecvent de apariția rupturii de cord. Tulburări importante pot fi generate de unele medicamente administrate înainte și în timpul șocului, iar disocierea de tabloul propriu-zis al șocului este deseori dificilă.

MORFOPATOLOGIE

Examenul anatomic identifică factorul etiologic al școlului: infarctul miocardic, o afecțiune miocardică, valvulară sau pericardică. În cazul infarctului miocardic, acesta este întins, frecvent necroza cuprinde peste 40% din masa ventriculului stîng, localizarea este anterioară sau asociată cu cea inferioară. Obstrucția coronariană este frecvent localizată pe trunchiul principal al coronarei stîngi sau pe descendenta anterioară stîngă, în special la tineri. Majoritatea bolnavilor mai în vîrstă cu șoc au leziuni obstructive importante pe cele trei vase coronare. Cardiomegalia este prezentă la pacienții cu insuficiență de ventricul stîng preexistentă, cu infarct miocardic vechi sau cu hipertensiune arterială.

Staza pulmonară este frecvent observată. Modificări macroscopice și microscopice la nivelul organelor sînt observate în funcție de stadiul șocului la deces, în funcție de complicațiile la nivelul organelor și de afecțiunile anterioare.

TABLOU CLINIC

Este important a obține din istoric și din examenul clinic elemente privind boala cauzală. În cazul infarctului miocardic, sînt prezente durerea toracică caracteristică, starea de neliniște, slăbiciunea și alte simptome asociate.

Scanned with OKEN Scanner

Elementele clinice ale stării de şoc pot fi iniţial izolate, dar pe măsură ce şocul evoluează, ele devin mai evidente. Se descrie ca etapă iniţială o stare de preşoc, în care semnele şocului sînt mai discrete, cu tahicardie, puls slab, hipotensiune moderată, scăderea diurezei; uneori apare o hipotensiune izolată sau asociată cu durere toracică, bradicardie sau tahiaritmii (7). Precizarea diagnosticului într-o asemenea etapă poate ameliora prognosticul, permiţînd instituirea tratamentului într-un timp cît mai scurt după debutul şocului.

Durerea toracică este prezentă în şocurile ce apar în perioada de debut a infarctului, dar poate fi absentă în şocurile ce survin mai tîrziu. Tulburările nervoase sînt, de regulă, sub formă de agitaţie, nelinişte, confuzie, stupoare şi chiar comă. Starea de oboseală sau de slăbiciune este extrem de pronunţată. Extremităţile sînt reci, umede şi cianotice, pulsul este rapid, slab, uneori absent. Temperatura, în special la extremităţi, este scăzută. Dispneea cu polipnee este frecventă şi prezentă, mai ales în stadiile mai avansate, uneori însoţită de tuse. Oliguria şi anuria sînt, obişnuit, prezente. La unii pacienţi apar greţuri şi vărsături, uneori în zaţ de cafea. Cordul este, ca dimensiuni, normal sau mărit. Zgomotele cardiace sînt asurzite, uneori se observă pulsatilitatea la palpare median de apex. Galopul protodiastolic este frecvent, se poate auzi un suflu sistolic variat ca intensitate la apex şi, uneori, frecătură pericardică. În caz de ruptură de sept sau de pilieri se percepe un suflu sistolic de regurgitaţie cu freamăt sistolic (3).

Tensiunea arterială scade sub Mx. 80 mm şi Mn. 60 mm Hg, iar debitul urinar măsurat prin introducerea unei sonde vezicale este sub 20—30 ml/oră. Apariţia insuficienţei ventriculare stîngi este frecventă şi se exprimă prin dispnee cardiacă de severitate variată sau edem pulmonar acut.

Insuficienţa ventriculului drept, sub forma insuficienţei cardiace congestive, este fie secundară insuficienţei ventriculare stîngi, fie primară, consecinţa infarctului ventriculului drept.

La circa jumătate din cazurile cu şoc în primele ore de la debutul infarctului, de obicei la persoane mai tinere, necroza este localizată în peretele anterior, cu tromboză a coronarei stîngi sau a descendentei anterioare stîngi. Deseori, la persoane mai în vîrstă, cu afectarea mai multor vase coronariene, şocul se instalează mai lent, în 2—3 zile, corespunzînd extinderii gradate a infarctului. La aceşti bolnavi, insuficienţa cardiacă congestivă se asociază frecvent şi cordul este mărit. La un număr mai redus (circa 1/6) din cazurile de şoc prin infarct, acesta se instalează după mai multe zile, cu un interval liber, odată cu apariţia unei complicaţii mecanice, ca, de exemplu, ruptura de pilier, ruptura de sept sau tamponada pericardică (15).

Ca şi în celelalte forme de şoc au fost descrise şi în şocul cardiogen trei stadii evolutive (tabel XIX-V).

În stadiul I, şocul are un tablou clinic moderat şi răspunsul la terapie poate fi favorabil. Stadiul II decompensat este frecvent întîlnit şi bolnavii sînt internaţi deseori în această etapă; mecanismele compensatorii sînt insuficiente, tulburările cerebrale sînt severe, debitul urinar este scăzut sau absent, fenomenele periferice sînt marcate, iar răspunsul la tratament este absent sau slab şi temporar. Complicaţiile sînt frecvente în

Scanned with OKEN Scanner

Tabelul XIX-V

Datele clinice în funcție de stadiile șocului

Stadii	I. Compensat	II. Decompensat	III. Ireversibil
1. Presiunea arterială	↓	↓ ↓	↓ ↓ ↓
2. Ritmul inimii	↑ → ↓	↑ ↑	↑ ↑ ↑
3. Debitul cardiac	↓ ↓	↓ ↓ ↓	↓ ↓ ↓ ↓
4. Presiunea venoasă, turgescența jugularelor	↑ → ↓	↑ ↑ → ↓	↑ ↑ ↑ →
5. Debitul urinar	↓	↓ ↓	↓ ↓ ↓
6. Aspectul pielii	rece, umedă	rece, umedă, aspect tigrat	rece, cianotică
7. Starea psihică	anxietate	confuzie	somnolență, comă
8. Complicații cardiace	uneori prezente	frecvent prezente	prezente și asociate

↑ : crescut, → : nemodificat, ↓ : scăzut

acest stadiu ca și în cel ireversibil: tahiaritmiile atriale și ventriculare, blocurile atrio-ventriculare, edemul pulmonar acut și insuficiența cardiacă congestivă, insuficiența renală acută, hemoragiile digestive, trombozele cerebrale și plămînul de șoc. În stadiul III, ireversibil, în afara elementelor clinice ale șocului exprimate intens, cu tulburări la nivelul organelor și tulburări cardiace, apar tulburări celulare cu creșterea enzimelor lizozomale în circulație, tulburări ale endoteliului capilar, cu pierdere de proteine și de fluide, agregare de elemente sanguine la nivelul capilarelor și tromboze diseminate intravasculare.

Pentru orientarea clinică și stabilirea unui prognostic inițial, clasificarea clinică a lui Killip pentru bolnavii cu infarct miocardic acut, în patru clase, poate fi utilă și de aplicat în practică.

EXAMENE PARACLINICE

Datele de laborator anterioare accidentului acut sînt utile pentru compararea și identificarea unor tulburări sau afecțiuni preexistente. **Explorările de laborator** și, în primul rînd, dozarea enzimelor serice (TGO, LHD, CPK) exprimă prezența infarctului și întinderea acestuia. Determinările de laborator se repetă în evoluția șocului și se corelează continuu cu datele clinice și hemodinamice. În afara determinărilor de rutină, se urmăresc: electroliții în ser (Na^+, K^+, Ca^{2+}), ureea, creatinina, leucocitele, hematocritul, enzimele serice (TGO, LDH, CPK), gazele sanguine (Pco_2, Po_2), pH-ul sanguin, acidul lactic etc. Enzimele deja crescute prin necroza miocardică, cresc în cursul evoluției datorită extinderii necrozei miocardice, dar și apariției necrozei la nivelul altor organe, în special la nivelul ficatului, ca și prin modificările de permeabilitate celulară. Creșterea ureei și creatininei exprimă insuficiența renală. Acidoza metabolică, creșterea acidului lactic, hipoxemia și hipocapnia sînt prezente obișnuit în șocul cardiogen.

Scanned with OKEN Scanner

Examenele electrocardiografice se vor repeta și compara. **Radiografiile toracice** efectuate la patul bolnavului, repetate la nevoie, sînt necesare pentru aprecierea mărimii inimii, descoperirea unui eventual anevrism și pentru precizarea stazei pulmonare.

Ecocardiografia în modul M și bidimensional, la patul bolnavului, este extrem de utilă pentru a obține date privind tulburările de contractilitate locală, dimensiunile cavităților inimii, fracția de ejecție globală și regională, rupturile de sept sau mușchi papilari, anevrismul ventricular, trombozele cardiace, revărsatul pericardic și ruptura de cord cu tamponadă.

Scintigrafia miocardică este o metodă exactă de diagnostic neinvaziv al infarctului miocardic, al localizării și dimensiunii lui. Angiografia cardionucleară oferă date privind debitul cardiac, fracția de ejecție, contractilitatea pereților.

Alte explorări. La bolnavii în stare de șoc se vor monitoriza următorii parametri pentru diagnostic, stadiu, prognostic, tratament: ritmul și frecvența inimii, tensiunea arterială (presiunea intraarterială), activitatea electrică a inimii, presiunea venoasă centrală sau, mai bine, presiunea din artera pulmonară sau din capilarul pulmonar, debitul urinar, temperatura cutanată, presiunea gazelor din sînge (Po_2, Pco_2), pH-ul, diferența O_2 arterio-venoasă (>6 ml/dl) și, dacă este posibil, debitul cardiac (termodiluție, coloranți, radionuclizi). Este necesar nu numai controlul continuu sau repetat al acestor parametri, dar și o integrare a lor în contextul datelor clinice și de laborator.

Ritmul trebuie urmărit clinic, pe monitor și prin înregistrări ECG, pentru a se identifica tulburările de ritm și conducere. Tensiunea arterială se determină auscultator și palpator, dar valorile pot fi fals reduse în cazul unei vasoconstricții periferice excesive; de aceea, măsurarea presiunii intraarteriale este mai exactă. Presiunea venoasă centrală, care poate fi obținută relativ ușor, oferă date foarte utile privind hipovolemia sau invers, o presarcină crescută. Presiunea venoasă centrală normală este de 5—8 mmHg și o valoarea mai redusă indică hipovolemie absolută, iar una mai mare de 5—8 mmHg o hipovolemie relativă. În acest caz este necesară o corectare a hipovolemiei prin administrarea de fluide pînă cînd valorile ajung la 10—14 mmHg. Scăderea debitului cardiac, a debitului urinar pe oră, a temperaturii cutanate, a pH-ului și Po_2, cu creșterea acidului lactic la examene repetate în cursul tratamentului, indică o tendință spre faza ireversibilă. O ameliorare a acestor parametri, corelată cu starea clinică arată trecerea într-un stadiu mai favorabil și indică o posibilă ieșire din starea de șoc (10).

Explorarea hemodinamică. Șocul din infarctul miocardic acut are la bază, în primul rînd, o tulburare secundară de contracție prin necroza întinsă ce conduce la scăderea debitului cardiac, la creșterea presiunii de umplere a VS și la creșterea presiunii capilare pulmonare, cu fenomene clinice de hipoperfuzie periferică și, uneori, stază pulmonară; se mai adaugă o scădere a complianței, a distensibilității VS ce crește presiunea de umplere a VS, deși volumul diastolic este normal sau ușor crescut.

Un factor important cu implicații terapeutice este prezența, la aproximativ un sfert din cazuri, a unei hipovolemii ce poate fi ușor corec-

Scanned with OKEN Scanner

tată. Pentru aprecierea factorilor susmenționați se folosește presiunea venoasă centrală pentru hipovolemie, presiunea capilară pulmonară echivalentă pentru presiunea de umplere diastolică a VS și debitul cardiac ce indică gradul hipoperfuziei periferice (radionuclizi, coloranți sau termodiluție). Măsurarea presiunii capilare pulmonare sau diastolice a arterei pulmonare, ca și alte determinări hemodinamice, se realizează cu cateterul Swan-Ganz introdus pe cale venoasă. Cu această metodă Forrester, Diamond și Swan (6) au stabilit o nouă clasificare clinică și hemodinamică a bolnavilor cu infarct miocardic acut în subgrupuri: 1. absența congestiei pulmonare și a hipoperfuziei periferice; 2. congestie pulmonară fără hipoperfuzie; 3. hipoperfuzie periferică fără congestie; 4. ambele prezente, hipoperfuzia și congestia.

După această clasificare, șocul cardiogen face parte din subgrupurile III și IV. Valorile hemodinamice ce caracterizează aceste subgrupuri și relația lor cu mortalitatea sînt notate în tabelul XIX-VI.

Tabelul XIX-VI

Subgrupuri hemodinamice în infarctul miocardic acut
(după Forrester)

Subgrupul	Index cardiac	Presiune capilară pulmonară	Mortalitate %
I	>2,2 L/min/m²	<18 mm Hg	3
II	>2,2 L/min/m²	>18 mm Hg	9
III (șoc)	<2,2 L/min/m²	>18 mm Hg	23
IV (șoc, insuficiență VS)	<2,2 L/min/m²	>18 mm Hg	51

Această clasificare este utilă în special la alegerea substanțelor terapeutice și a răspunsului la aceasta, dar are unele limite: în subgrupul III nu se face o diferențiere a șocului hipovolemic și nu se ia în considerare localizarea, vîrsta și dimensiunea infarctului miocardic acut.

Un progres în clasificarea pe categorii hemodinamice, care introduce în plus starea hiperdinamică și șocul hipovolemic, a fost propusă de Sobel (tabel XIX-VII).

Tabelul XIX-VII

Categorii hemodinamice la bolnavii cu infarct miocardic

Categorie	Presiune medie arteră pulmonară mmHg	Presiune capilară pulmonară (ocluzie) mm Hg	Index cardiac L/min/m²	Tratament
I. Normal	⩽15	⩽12	2,7—3,5	nu
II. Stare hiperdinamică	⩽15	⩽12	⩾3	beta-blocante
III. Insuficiență VS				
ușoară	⩾22	⩾18—⩽22	⩽2,5	diuretice
severă	⩾25	⩾22	⩽1,8	vasodilatatoare, diuretice
IV. Hipotensiune sau Șoc hipovolemic	⩽15	⩽9	⩽2,7	fluide
V. Șoc cardiogen	⩾22	⩾18	⩽1,8	dopamină, asistare circulație

Scanned with OKEN Scanner

Modificările și valorile hemodinamice mai obișnuite prezente la bolnavii cu șoc cardiogen sînt sintetizate în tabelul XIX-VIII.

Tabelul XIX-VIII

Modificări hemodinamice în șocul cardiogen

1. Index cardiac scăzut $<1{,}8$ L/min/m^2
2. Presiunea de umplere diastolică VS crescută (>12 mmHg)
3. Hipotensiune arterială Mx$\leqslant$80 mmHg, Mm$<$50 mmHg
4. Presiunea în capilarul pulmonar crescută >18 mmHg
5. Rezistența vasculară periferică crescută $>2\,000$ dyne/sec/cm^{-5}
6. Presiunea venoasă: crescută, normală, scăzută
7. Volumul sanguin: normal, scăzut, crescut

Un loc aparte trebuie acordat infarctului ventriculului drept care poate să genereze un tablou de șoc cardiogen, în care caz sînt crescute presiunea venoasă centrală, presiunea medie în atriul drept și presiunea diastolică a VD și este normală presiunea diastolică a arterei pulmonare.

Utilizarea cateterului Swan-Ganz ajută și la diagnosticul unor complicații ale infarctului ce pot genera șoc: regurgitația mitrală, ruptura septului ventricular, tamponada cardiacă și embolismul pulmonar.

Studiile privind relațiile dintre datele clinice și cele fiziopatologice sau hemodinamice la bolnavii cu șoc cardiogen arată că este posibil să se orienteze tratamentul numai pe datele clinice la aproximativ 80% din cazurile cu șoc (tabel XIX-IX).

Tabelul XIX-IX

Relațiile dintre datele clinice și hemodinamice la bolnavii cu șoc cardiogen

Datele clinice	*Datele hemodinamice*
Extremități, umede, reci, cianotice	Flux periferic scăzut, rezistență vasculară periferică crescută
Confuzie, agitație	Scăderea perfuziei cerebrale
Oligurie, anurie	Scăderea debitului cardiac, reducerea perfuziei renale
Turgescența jugularelor	Presiunea venoasă centrală crescută, presiunea telediastolică VD crescută
Volumul pulsului	Ghid al ejecției cardiace
Galop presistolic (Z_4)	Scăderea complianței VS, creșterea presiunii telediastolice VS
Dispnee, tahipnee, raluri umede	Insuficiență VS, congestie pulmonară
Puls alternant	>presiune AS, >presiune diastolică VS

În măsura în care explorările neinvazive, ecocardiografia și cardioangiografia cu radionuclizi se vor folosi mai pe larg, oferind date hemodinamice privind funcția ventriculului stîng și drept, utilizarea cateterului Swan-Ganz se va limita la cazurile mai complexe, mai grave și cu dificultăți de diagnostic.

Complicațiile șocului cardiogen sînt frecvente, în special în etapa de șoc decompensat și cea ireversibilă. Dintre complicațiile cardiace importante sînt: edemul pulmonar acut, insuficiența cardiacă congestivă, tahiaritmiile, bradiaritmiile, moartea subită, emboliile sistemice și pulmonare. Alte complicații severe sînt comune cu celelalte tipuri

Scanned with OKEN Scanner

de șoc: insuficiența renală acută, accidentele vasculare cerebrale, complicațiile gastrointestinale (ischemie, necroză, hemoragii) și infecțiile, în special pulmonare.

Diagnosticul diferențial al șocului cardiogen se face cu insuficiența severă a ventriculului stîng, hipotensiunea arterială izolată sau asociată cu bradicardie, embolia pulmonară masivă, disecția aortei, șocul hipovolemic (prin hemoragie masivă, pierdere de lichide), șocul septic, șocul anafilactic și șocul neurogen (7).

Evoluție și prognostic. Evoluția este mai favorabilă dacă la producerea șocului au intervenit cu precădere factori corectabili: hipovolemie, aritmii, hipoxie, infecții etc. Aplicarea tratamentului adecvat la scurt interval de la debutul șocului poate duce la controlul și reversibilitatea acestuia. Prognosticul depinde de etiologia șocului, vîrsta bolnavului, stadiul și durata șocului, starea celorlalte aparate și organe. Datele clinice inițiale și cele de pe parcursul evoluției șocului oferă, într-un mod mai concret, posibilitatea stabilirii unui prognostic. Dacă la datele clinice se asociază curba enzimelor serice, modificările ECG ce indică localizarea, întinderea infarctului (undele Q) și evoluția leziunii (segment ST) (4), datele ecografice, scintigrafice, miocardice izotopice, alături de cele furnizate de cardioangiografia cu radionuclizi, se poate aprecia mai corect evoluția și realiza un diagnostic suficient de exact. Evaluarea cantitativă a funcției hemodinamice în infarctul miocardic acut cu șoc, cu ajutorul cateterului Swan-Ganz, permite, în mod mai direct, a prevedea cu exactitate de 80—100% gradul supraviețuirii și al mortalității. Dacă următorii parametri sînt modificați: index munca inimii $<0,7$ Kgm/min/m^2, index muncă bătaie <11 gm/m^2, raportul muncă bătaie/presiune umplere VS$<0,5$, mortalitatea este peste 90% (2).

În practică se pot utiliza o parte din următorii indici, care, dacă sînt mult alterați sau modificați, fac prognosticul mai nefavorabil: întinderea infarctului, importanța hipotensiunii, oliguriei și acidozei, răspunsul la tratament, creșterea lactatului peste 8 mM sub tratament, răspunsul redus al hipoxiei la administrarea de O_2, creșterea exagerată a rezistenței vasculare periferice, scăderea indexului cardiac și scăderea temperaturii. Șocul cardiogen, alături de insuficiența cardiacă, sînt complicațiile care generează cea mai mare mortalitate la bolnavii cu infarct miocardic acut, dacă aritmiile sînt controlate. Introducerea unor noi agenți terapeutici și de noi metode au ameliorat ușor prognosticul șocului cardiogen din infarctul miocardic acut, mortalitatea oscilînd între 60—80%. Prognosticul poate fi mai bun în unele șocuri cu alte etiologii: blocuri A—V, tahiaritmii, tamponadă, leziuni obstructive sau cu regurgitație, în condițiile aplicării de metode terapeutice prompte și specifice.

TRATAMENT

Măsurile terapeutice ce se aplică la bolnavii cu șoc cardiogen se pot grupa în următoarele categorii:

A. Tratamentul șocului în infarctul miocardic

I. Măsuri terapeutice preventive

Scanned with OKEN Scanner

II. Măsuri terapeutice curative
1. Terapia primară a şocului cardiogen
2. Terapia secundară

B. Tratamentul şocului cardiogen cu alte etiologii.

A. **Tratamentul şocului din infarctul miocardic** s-a ameliorat prin diagnosticul hemodinamic, introducerea unor noi metode de diagnostic neinvaziv (ECO, radionuclizi), apariţia de noi agenţi şi metode terapeutice. Rezultatele s-au ameliorat, dar încă într-o măsură redusă.

I. **Măsurile terapeutice preventive în şocul cardiogen** din infarctul miocardic acut au ca etapă iniţială prevenirea cardiopatiei ischemice şi tratarea corectă a anginei pectorale stabile şi a celei instabile. În cazul instalării infarctului de miocard, internarea cît mai rapidă în unităţi coronariene, cercetarea bradi- sau tahiaritmiilor, a stării de hipovolemie şi, mai ales, aplicarea mijloacelor terapeutice moderne de limitare a necrozei, sînt măsuri care pot preveni constituirea unui infarct întins, cu modificări hemodinamice severe pînă la starea de şoc.

II. **Măsurile terapeutice curative în şocul cardiogen.** În tratamentul şocului cardiogen trebuie să fim călăuziţi de cîteva principii practice: recunoaşterea imediată a stării de şoc şi a stadiului; stabilirea cauzei şi a factorilor favorizanţi; corectarea cauzei primare, iniţiale; menţinerea funcţiilor vitale (tensiunea arterială, debit cardiac, fluxul cerebral, starea de conştienţă, debitul urinar, funcţia respiratorie); corectarea tulburărilor secundare stării de şoc (hipoxie, acidoză, agregare şi coagulare diseminată intravasculară).

Metodele şi acţiunile terapeutice urmăresc un complex de obiective mai specifice, care atinse ar duce la reducerea şi dispariţia stării de şoc (tabel XIX-X). Pe primul plan se situează reducerea ischemiei şi limitarea zonei de necroză, precum şi corectarea hipovolemiei (Braunwald). Este de dorit a atinge, prin măsurile terapeutice, un număr cît mai mare de obiective, care, în interrelaţia lor, ar duce la dispariţia şocului.

Tabelul XIX-X

Obiective terapeutice în şocul din infarctul miocardic

1. Optimizarea performanţei ventriculare prin corectarea presiunii de umplere şi a presarcinii
2. Protejarea miocardului ischemic, limitarea necrozei
3. Creşterea contractilităţii inimii
4. Reducerea rezistenţei vasculare sistemice crescute exagerat
5. Creşterea aportului de oxigen la miocard şi reducerea cererii de oxigen a inimii
6. Îndepărtarea metaboliţilor din miocard
7. Tratamentul tahiaritmiilor şi al bradiaritmiilor, cu menţinerea secvenţei de contracţie atrio-ventriculare
8. Sprijinirea circulaţiei coronariene pentru reducerea ischemiei şi dezvoltarea circulaţiei colaterale miocardice
9. Tratamentul medical sau chirurgical al complicaţiilor mecanice
10. Tratamentul complicaţiilor produse de şoc sau asociate acestuia.

Pentru realizarea acestor obiective se aplică măsuri terapeutice ce se grupează în următoarele categorii:

1. Tratamentul medical: primar şi secundar

Scanned with OKEN Scanner

2. Sprijin circulator prin contrapulsație, prin balon intraaortic
3. Tratament chirurgical:
a. revascularizația miocardului
b. corectarea chirurgicală a complicațiilor (ruptură de sept, ruptură de pilier, anevrism ventricular)
c. infartectomia
d. transplant cardiac.

Unele măsuri medicale se adresează, în primul rînd, factorilor cauzali și constituie terapia primară, în timp ce altele combat sau corectează complexul de tulburări ce favorizează sau sînt determinate de șoc și sînt cuprinse în terapia secundară a șocului.

Tratamentul primar al șocului cardiogen este posibil, numai la cei cu ruptură de sept, de mușchi pilier sau anevrism ventricular acut. O intervenție chirurgicală de corectare se poate realiza după efectuarea unei coronarografii și angiocardiografii în care timp circulația este menținută cu vasodilatatoare și cu sprijinul contrapulsației cu balon intraaortic. Aplicarea angioplastiei coronariene sau a *by-pass*-ului chirurgical în faza inițială a șocului în primele 4—6 ore de la debutul infarctului, în scopul revascularizației miocardului, poate fi o terapie primară.

Stările de șoc în leziunile obstructive (stenozele valvulare, mixomul atrial) sau cu regurgitație (insuficiențele acute valvulare) beneficiază de un tratament chirurgical de urgență. Tamponada pericardică, prin acumularea de lichid sau sînge în sacul pericardic, poate crea tabloul de șoc cardiogen. În acest caz, creșterea presiunii venoase cu ser salin, glucoză 5%, ser Ringer sau dextran, efectuarea unei pericardocenteze pot reduce tamponada și, la nevoie, ușura intervenția chirurgicală.

Terapia medicală secundară în șocul cardiogen. Metodele terapeutice se aplică în funcție de tabloul clinic și hemodinamic, precum și în raport cu evoluția stării de șoc. Măsurile terapeutice sînt unele cu caracter general și altele, mai specifice stării de șoc (tabel XIX-XI).

Tabelul XIX-XI

Măsuri terapeutice în șocul din infarctul miocardic

A. *Măsuri generale*
1. Combaterea și ușurarea durerii
2. Reducerea vagotoniei excesive: bradicardia, hipotensiunea
3. Asigurarea aportului de lichide
4. Administrarea de oxigen, respirația asistată
5. Corectarea tulburărilor electrolitice, a pH-ului sanguin
6. Menținerea unui ritm cardiac optim și controlul aritmiilor
7. Combaterea bronhospasmului prin tratament cu corticoizi

B. Corectarea hipovolemiei, optimizarea presarcinii
C. Terapia cu agenți inotropi și presori
D. Terapia cu agenți vasodilatatori
E. Sprijinul circulației cu sistemul de contrapulsație intraaortic
F. Tratamentul de revascularizație miocardică
G. Metode în studiu: cordul artificial, transplantul de cord

A. *Măsuri terapeutice generale.* Bolnavii cu șoc cardiogen vor fi îngrijiți, de preferință, în unități coronariene sau de terapie intensivă co-

Scanned with OKEN Scanner

ronariană, în condiții de monitorizare și vor fi tratați de personal medical specializat. Începerea tratamentului chiar de la domiciliul bolnavului și continuat în timpul transportului la spital de unitățile coronariene mobile este de mare utilitate.

1. Combaterea și ușurarea durerii este necesară în șocul cardiogen, deși durerea poate fi estompată de alterarea senzoriului, iar morfina sau meperidina pot agrava scăderea TA, prin efectul lor venodilatator sau deprima suplimentar centrii respiratori. Administrarea de sulfat de morfină i.v. în doze mici (2—5 mg), eventual repetat după 15—30 de minute, este o măsură utilă și necesară, cu condiția supravegherii riguroase a bolnavului, pentru a preîntîmpina agravarea șocului sau apariția depresiei respiratorii. Morfina are efecte utile prin reducerea stimulării adrenergice, a muncii respiratorii a tahicardei și a necesarului de oxigen al miocardului.

Dacă durerea în infarctul cu șoc nu este prea mare, se va evita morfina sau meperidina, folosindu-se alte metode de atenuare a durerii (analgetice comune, oxigenoterapie etc.).

2. Reducerea vagotoniei excesive ce apare în special la infarctele cu localizare inferioară, favorizînd șocul și tahicardiile ventriculare, se obține prin atropină 0,6—0,8 mg i.v., cu repetare la 5—10 minute pînă la o doză totală de 2 mg, la care se asociază poziția ridicată a membrelor inferioare și perfuzii cu lichide. În cazurile cu bradicardii sinusale rezistente la atropină, se va administra isoproterenol 1—6 mcg/min în ser glucozat 10% și rare ori se apelează la o stimulare temporară cu electrodul la nivelul cavității ventriculului drept (19).

3. Asigurarea aportului de lichide, necesar la bolnavii cu infarct și șoc, se face prin administrarea de ser glucozat 10% sau dextran cu moleculă mică (rheomacrodex), de preferat sub controlul presiunii venoase centrale.

4. Administrarea de oxigen se face pentru corectarea hipoxiei, obișnuit prezentă în șocul cardiogen, prin tulburări ale relației perfuzie-ventilație, prin complianță pulmonară scăzută, alături de scăderea debitului cardiac. Se administrează oxigen cu presiune 100%, la un debit de 4—6 l/min, prin masca Venturi sau tub nazal. Controlul Po_2, Pco_2 și a pH-ului după administrare va arăta, în cazul tendinței spre normalizare a valorilor lor, un prognostic mai favorabil. Dacă Po_2 se menține la valori foarte joase și pacientul prezintă tulburări respiratorii mari, stare confuzională și secreții pe care nu le poate elimina, se indică intubația traheală cu asistarea sau controlul mecanic al respirației și al ventilației, simultan cu administrarea de oxigen. Respirația cu presiune pozitivă nu este indicată, întrucît poate contribui la scăderea debitului cardiac, dar ar putea fi utilă cînd presiunea oxigenului nu crește peste 70 mmHg.

5. Corectarea tulburărilor electrolitice și ale pH-ului este mai rar necesară pentru tulburări ce precedă apariția infarctului și a șocului (diuretice, afecțiuni renale, digestive, intervenții chirurgicale). Tulburările de electroliți se vor corela cu modificările de volum circulant și cu funcția renală. La un pH sub 7,3 se va administra 74,6 mEq bicarbonat de sodiu în perfuzie i.v. într-un interval de 30 de minute, iar la pH sub 7,2

Scanned with OKEN Scanner

se va repeta aceeași cantitate la 1—2 ore. O administrare exagerată de bicarbonat cu apariția alcalozei reduce eliberarea de oxigen la țesuturi.

6. Menținerea unui ritm cardiac optim și controlul aritmiilor este un obiectiv major. Monitorizarea electrică permanentă a bolnavilor este necesară pentru sesizarea imediată a tulburărilor de ritm și de conducere.

Tratamentul preventiv se va face cu lidocaină pentru aritmiile ventriculare în primele 24—48 ore ale infarctului. În cazul șocului se va folosi lidocaina numai la nevoie. Tahiaritmiile supraventriculare se vor trata cu digitală sau amiodaronă parenteral și, la lipsa de răspuns, prin stimuli sau șoc electric. Tahicardia ventriculară beneficiază de lidocaină, mexiletin, bretilium, procainamidă și șoc electric. *Flutter*-ul ventricular și fibrilația ventriculară se vor trata prin șoc electric și vor fi prevenite cu lidocaină sau mexiletin. În bradicardia sinusală și blocul sino-atrial se aplică, în succesiune, atropină, isoproterenol și stimularea temporară. Blocurile AV de gr. II și III trebuie controlate prin stimulare temporară, dacă este posibil, în mod secvențial atrioventricular.

7. Combaterea bronhospasmului și tratamentul cu corticoizi. Bolnavii cu șoc și insuficiență stîngă pot prezenta un bronhospasm tipic, ce apare mai ales la cei la care există o bronșită cronică obstructivă preexistentă. Este utilă administrarea de hemisuccinat de hidrocortizon în doze de 50—100 mg cu repetare la nevoie. Aminofilina (Miofilin) poate fi administrată cu prudență, numai dacă tensiunea sistolică depășește 90 mmHg. Administrarea de hidrocortizon hemisuccinat 100—500 mg/24 ore sau prednison 30 mg/kg, în șocul cardiogen este utilizată în scopul scăderii rezistenței vasculare periferice, al creșterii răspunsului vascular la substanțele beta și alfa-stimulatoare și pentru stabilizarea membranelor, mitocondriilor, cu reducerea eliberării de enzime lizozomale. Sînt și rezerve față de această terapie, deoarece ar favoriza apariția de aritmii ventriculare maligne, anevrism și ruptură cardiacă.

B. *Corectarea hipovolemiei și optimizarea presarcinii.* Aproximativ 25% din bolnavii cu infarct și șoc cardiogen au o stare de hipovolemie absolută sau relativă. Aceasta poate fi apreciată prin determinarea volumului circulant sau, indirect, prin măsurarea presiunii venoase centrale (<10 mmHg), a presiunii diastolice pulmonare (<12 mmHg) și a capilarului pulmonar (<16—18 mmHg). În aceste cazuri se administrează lichide sub formă de glucoză 10% sau Dextran 40 soluție 10% și Dextran 70 soluție 6%. Avantajul Dextranului este că menține volumul mai multe ore, dar în cantități de peste un litru poate da fenomene secundare (reacții anafilactice, tulburări de coagulare, disfuncții plachetare), iar Dextranul 40 poate genera insuficiență renală acută. Dacă hipovolemia este pronunțată, administrarea de lichide, de preferat soluție glucozată, se va face în ritm rapid 25—50 ml/min, pînă la o creștere a presiunii venoase sau a presiunii medii în capilarul pulmonar de 18—20 mmHg.

Creșterea presiunilor peste normal este necesară pentru a contracara complianța scăzută a ventriculului stîng și a obține o contracție mai puternică la o presiune diastolică mai înaltă. Se va opri perfuzia de încărcare cînd s-au atins valori de 20 mmHg sau a apărut o dispnee cu

Scanned with OKEN Scanner

raluri umede la bazele pulmonare. În cazul tendinței spre edem pulmonar acut se administrează furosemid sau substanțe inotrope (digoxină, dopamină, dobutamină). Formele de șoc cu hipovolemie au prognosticul cel mai bun. În caz că la corectarea hipovolemiei, starea de șoc se menține sau s-a ameliorat, dar nu în suficientă măsură, se vor aplica măsuri terapeutice în continuare sub forma substanțelor inotrop pozitive și vasodilatatoare. Tratamentul cu lichide va fi aplicat și în șocul din infarctul ventriculului drept, chiar în lipsa hipovolemiei, dar acestea sînt necesare pentru a crea o curbă Frank-Starling cu o presiune de umplere mult mai crescută pentru ventriculul drept.

C. *Terapia cu agenți inotrop pozitivi și presori.* Tulburarea majoră în șocul cardiogen este reducerea contracțilității cu scăderea debitului cardiac și creșterea presiunii diastolice a ventriculului stîng. În șocul cardiogen din infarctul miocardic, în vederea creșterii contractilității, se folosesc noradrenalina, dopamina, dobutamina, digitala, dar numai după corectarea hipovolemiei sau atunci cînd este evident, de la început, că aceasta nu este prezentă. Acțiunile aminelor asupra receptorilor de la nivelul inimii și vaselor (tabelul XIX-XII) stau la baza înțelegerii efectelor hemodinamice (tabelul XIX-XIII) și clinice. Stimularea receptorilor beta 1 crește contracția inimii, cea a receptorilor beta 2 produce vasodilatație, iar a receptorilor alfa este urmată de vasoconstricție.

Tabelul XIX-XII

Acțiunea aminelor asupra receptorilor

Agent	Receptori beta 1, cord	Receptori beta 2, vase	Receptori alfa, vase	Receptori dopaminergici
Noradrenalină	+++	+	++++	0
Dopamină	++++	++	++	+++
Dobutamină	++++	++	+	0
Isoproterenol	++++	++++	0	0
Fenilefrină	0	0	++++	0

Tabelul XIX-XIII

Efectele hemodinamice ale aminelor
(modificat după Abboud)

Amine	Ritm	Tensiune arterială	Debit cardiac	Rezistență vasculară periferică
Norepinefrină	↑	↑ ↑	↑ →	↑ ↑
Epinefrină	↑	↑	↑	↑ →
Dopamină	↑	↑	↑	↑ →
Dobutamină	→	→	↑	→
Isoproterenol	↑	↓ →	↑ ↑	↓
Fenilefrină	→	↑	→ ↓	↑ ↑

↑ : crescut, → : nemodificat, ↓ : scăzut.

Scanned with OKEN Scanner

Noradrenalina (Norartrinal, Levophed) prin stimularea receptorilor beta 1 crește contractilitatea inimii, prin stimularea receptorilor alfa produce vasoconstricție la nivelul mușchilor și splanhnelor și prin stimularea, mai mult a beta-2-receptorilor decît a alfa-receptorilor, induce vasodilatație coronară. În șocul cardiogen ar fi indicată, deoarece crește debitul cardiac, fluxul sanguin la nivelul inimii și creierului și tensiunea arterială; vasoconstricția arterială la nivel renal și splanhnic constituie marele său dezavantaj în șoc. În prezent este relativ rar aplicată și indicată numai la bolnavii cu șoc cardiogen care au o tensiune sistolică inițială sub 60 mmHg, administrîndu-se pînă la creșterea acesteia la valori în jur de 80 mmHg. Ulterior tratamentul se continuă cu dopamină. Tehnica de tratament cuprinde administrarea în perfuzie de 4 mg noradrenalină la 500 ml glucoză 5%, 1 ml soluție avînd 16 mcg/ml. Inițial se administrează 2—3 ml/min, iar ulterior între 4—16 mcg/min, controlîndu-se TA pentru a nu crește peste valoarea de 100 mmHg. Noradrenalina în prezent este folosită mai mult în șocul septic cu marcată hipotensiune.

Dopamina (Intropin) este substanța cea mai utilizată în prezent în tratamentul șocului cardiogen (9, 13). În doze de 2—5 mcg/kg/min prin stimularea receptorilor beta 2 și a receptorilor dopaminergici produce dilatație renală, mezenterică și, discret, cerebrală și coronariană. La doze de 5—10 mcg/kg/min crește contractilitatea inimii prin efecte directe asupra receptorilor beta 1, dar și prin eliberare de noradrenalină printr-o acțiune indirectă. Acestea sînt dozele utile în șocul cardiogen, deoarece cresc contractilitatea, reduc rezistența vasculară periferică și produc vasodilatație renală. În doze mai mari de 20 mcg/kg/min, prin stimularea receptorilor alfa, se produce vasoconstricție periferică și pot apărea aritmii, grețuri, vărsături. Datorită avantajelor sale, dopamina se folosește de elecție în mod curent în șocul cardiogen, de dorit la o tensiune arterială sistolică, care să nu fie sub 60 mmHg. Dopamina se poate administra și la o tensiune sistolică inițială sub 60 mmHg, dar în combinație cu sistemul de contrapulsație intraaortică sau după încercarea de corectare a TA sistolice cu noradrenalină. Asocierea cu nitroglicerină sau cu nitroprusiat de sodiu, mai ales cînd insuficiența ventriculară este severă, se poate face după ce tensiunea arterială sistolică a atins un nivel de 80—100 mmHg. La cazurile fără răspuns, asocierea dopaminei cu dobutamină poate realiza o ameliorare hemodinamică semnificativă. Soluția de perfuzie se prepară prin adăugarea a 200 mg dopamină la 500 ml glucoză 5%, ceea ce revine la 400 mcg/ml. Se începe tratamentul cu doze mai mici, 2—5 mcg/kg/min, cu creșteri gradate în funcție de răspunsul terapeutic; este de dorit a nu se depăși doza de 20 mcg/kg/min. Dopamina și alte catecolamine nu se administrează în soluții alcaline, deoarece bicarbonatul le inactivează. Aplicarea dopaminei a crescut într-o anumită măsură supraviețuirea bolnavilor cu șoc cardiogen și cu insuficiență de pompă.

Dobutamina stimulează, în principal, receptorii beta 1 de la nivelul cordului și, într-un grad mai redus, receptorii beta 2 și alfa-receptorii periferici. Are avantaje față de dopamină în insuficiența acută de pompă prin creșterea mai puternică a inotropismului și a debitului cardiac, influențînd mai puțin ritmul și tensiunea arterială. Dobutamina se admi-

Scanned with OKEN Scanner

nistrează în perfuzie, 250 mg (1 fiolă) la 500 ml soluție glucozată 5%; în acest fel se obține o cantitate de 500 mcg/ml. Doza de administrare inițială va fi de 2—5 mcg/kg/min, cu creșteri la 5—10 mcg/kg/min și, mai rar, la 20—50 mcg/kg/min. Indicația dobutaminei este șocul cardiogen cu insuficiență ventriculară stîngă severă și hipotensiune moderată. Dobutamina se asociază cu dopamina cînd se încearcă corectarea inotropismului și a hipotensiunii severe. Reducerea dozelor se va face lent, cu 1 mcg/oră, pentru a evita hipotensiunea de *rebound*, indicație valabilă și la celelalte substanțe catecolaminice.

Isoproterenolul (Isuprel) acționează asupra receptorilor beta 1, crescînd inotropismul și debitul cardiac, precum și asupra receptorilor beta 2, producînd vasodilatație, în special la nivelul mușchilor. Se administrează în perfuzie 1—4 mcg/min numai la bolnavii cu șoc și bradicardie sinusală severă sau bloc AV cu ritm ventricular lent. Dezavantajele isoproterenolului sînt creșterea consumului de oxigen, cu accentuarea ischemiei, aritmiilor și a hipotensiunii.

Amrinona este o nouă substanță ce combină acțiuni inotrop-pozitive și vasodilatatoare (14). Modul de acțiune este diferit de al digitalei și al aminelor adrenergice (vezi tratamentul insuficienței cardiace). Efectele farmacodinamice sînt creșterea puternică a debitului cardiac, scăderea presarcinii și a rezistenței vasculare sistemice, fără modificarea semnificativă a ritmului cardiac. Acțiunea amrinonei este sinergică cu a catecolaminelor. Administrarea în șocul cardiogen se face sub formă de bolus, inițial de 2 mcg/kg, continuat cu o perfuzie cu 10—20 mcg/kg/min timp de 12—24 ore. Rezultatul este creșterea debitului cardiac, scăderea stazei pulmonare și a rezistenței vasculare periferice. Amrinona se poate asocia cu dopamină, cu dobutamină și, la nevoie, cu un vasodilatator. Se consideră că dobutamina și amrinona au efecte hemodinamice superioare și apropiate.

Digitala sub formă de digoxin sau lanatosid, administrate i.v., are indicație terapeutică în șocul cardiogen la bolnavii cu infarct în cazul fibrilației atriale, a *flutter*-ului atrial și tahicardiei paroxistice supraventriculare, precum și la apariția unui edem pulmonar acut sau a insuficienței cardiace congestive persistente. Dozele vor fi mai reduse cu 25—50%. În cazurile de șoc cardiogen lipsite de complicațiile aritmice sau hemodinamice amintite, nu mai este indicată digitala din cauza eficacității reduse, a pericolului toxicității și a creșterii rezistenței vasculare sistemice și coronariene.

D. *Terapia cu agenți vasodilatatori.* Medicația vasodilatatoare în tratamentul șocului din infarctul miocardic are un rol limitat astăzi, în parte datorită introducerii în tratament a dopaminei, care are și efecte vasodilatatoare. Agenții vasodilatatori cresc debitul cardiac prin dilatația arteriolară, care reduce rezistența vasculară periferică, scad tonusul venos și induc venodilatație cu diminuarea congestiei pulmonare și scad necesarul de oxigen al inimii.

Medicația vasodilatatoare este indicată cu trei condiții: presiune de umplere ventriculară crescută și volum circulant crescut; tensiune arterială peste 80—90 mmHg; asociere, de regulă, cu unul din agenții inotropi: dopamina, dobutamina, noradrenalina sau amrinona. Terapia vasodilatatoare este contraindicată la bolnavii cu hipovolemie sau cu presiune de

Scanned with OKEN Scanner

umplere a VS normală sau scăzută și la cei cu hipotensiune sub 80 mmHg. Aplicarea în aceste condiții scade brutal tensiunea arterială și perfuzia coronariană, cu agravarea stării bolnavului. O urmărire clinică și hemodinamică este obligatorie la aplicarea acestei terapii, ca, de altfel, a tuturor metodelor de terapie agresivă.

Trei medicamente vasodilatatoare sînt utilizate în următoarea ordine: Nitroglicerina, Nitroprusiatul de sodiu și Fentolamina (Regitina). Nitroglicerina se administrează obișnuit în asociere cu dopamina sau noradrenalina în doze de 15—100 mcg/min; se începe cu doze mici și se crește gradat, controlîndu-se ritmul, tensiunea arterială și presiunea venoasă centrală sau presiunea diastolică în artera pulmonară. Nitroglicerina scade, în principal, presarcina și, într-o anumită măsură, rezistența vasculară sistemică. Nitroprusiatul de sodiu produce vasodilatație venoasă și arteriolară. Doza de administrare inițială este de 10 mcg/min, cu creștere pînă la 200 mcg/min, substanța activă dizolvîndu-se în soluție glucozată 5%. Se administrează asociat cu dopamina, dobutamina sau noradrenalina. Fentolamina, alfa-blocant cu acțiune pe sectorul venos, este mai puțin folosită în prezent. Doza de administrare este de 20—80 mcg/min. Se prepară adăugînd 20 mg la 500 ml glucoză, la 1 ml/40 mcg. Se administrează în asociere cu noradrenalina (fentolamină 5 mg cu noradrenalină 4 mg la 500 ml glucoză 5%).

În șocul cardiogen prin ruptură de sept ventricular sau prin insuficiență mitrală acută (ruptură de pilieri, disfuncție de pilieri) terapia cu nitroprusiat de sodiu în asociere cu dopamina poate fi salvatoare, permițînd o intervenție chirurgicală ulterioară.

E. *Sprijinul circulației cu sistemul de contrapulsație cu balon intraaortic* (11). Sistemul constă în introducerea unei sonde cu balonaș plasată la originea aortei. Umflarea balonului în diastolă, crește presiunea diastolică în aortă și fluxul coronarian, iar dezumflarea balonului în sistolă reduce rezistența la ejecție a ventriculului stîng și crește debitul cardiac cu scăderea cererii de oxigen. Sînt și alte beneficii ale contrapulsației: reducerea ritmului cardiac, creșterea debitului urinar și reducerea ischemiei. Indicațiile metodei sînt relativ limitate: șocul cardiogen din infarct ce nu a răspuns la tratamentul medicamentos; șocul cardiogen cu stare gravă la care se urmărește o intervenție de revascularizație și este nevoie de coronarografie; șocul cardiogen indus prin ruptura de sept, de mușchi pilieri și anevrismul ventricular. Durata maximă a aplicării este de 7—10 zile, dar evaluarea eficacității are loc la 24 ore de la introducerea contrapulsației. Supraviețuirea după aplicarea acestei metode a crescut la aproximativ 40%. Contraindicațiile metodei sînt: anevrismul și insuficiența aortică, tahiaritmiile și tamponada pericardică. Complicațiile ca: dependența de contrapulsație, ruptura balonului, ruptura aortei, ischemia la membrul inferior pe partea introducerii sondei, emboliile și hemoliza, precum și dificultățile tehnice, limitează folosirea metodei la serviciile hiperspecializate.

F. *Revascularizația miocardului* se realizează prin trei metode: terapia trombolitică (streptokinaza, activatorul tisular al plasminogenului), angioplastia coronariană și *by-pass*-ul coronarian. Terapia trombolitică aplicată pe scară mai largă, cu streptokinază pe cale venoasă, în primele

Scanned with OKEN Scanner

4—6 ore de la debutul infarctului poate nu numai să prevină infarctul și șocul, dar poate să contribuie la retrocedarea șocului ce se instalează în primele ore ale infarctului. Angioplastia coronariană realizează dilatarea stenozelor coronariene cu ajutorul unei sonde cu balonaș (metoda Grüntzig) după o prealabilă coronarografie în primele 4—6 ore de la debutul infarctului sau mai tîrziu la un șoc care nu a răspuns la terapia medicamentoasă. *By-pass*-ul coronarian se poate efectua în aceleași perioade ca și în angioplastie, cînd aceasta nu se poate aplica din cauza tipului, localizării și a numărului stenozelor coronariene.

G. *Metode în studiu, transplantul de cord și cordul artificial.* În ultimul timp, ca urmare a controlului fenomenului de respingere, într-o anumită măsură prin folosirea ciclosporinei A, transplantul de cord a devenit mai frecvent. Este posibil ca stările de șoc în infarcte foarte întinse, refractare la tratamentul medical, să-și aibă ca unică soluție aplicarea unui transplant cardiac, Cordul artificial ar putea fi o alternativă de viitor a transplantului. Unele tipuri de pompe de sprijin a ventriculului stîng pentru menținerea temporară a circulației se aplică mai mult cu caracter de studiu în serviciile de chirurgie cardiacă.

Tratamentul stării de șoc la bolnavii cu infarct al ventriculului drept prezintă unele particularități terapeutice. Se procedează la o expansiune a volumului pentru a crește presarcina și, prin aceasta, debitul cardiac. În lipsă de răspuns, se va administra dopamină și vasodilatatoare.

Stările de șoc în infarctul de miocard cu complicații se tratează diferențiat. Astfel, la ruptura septului intraventricular, se asociază nitroprusiatul de sodiu, dopamina și, la nevoie, contrapulsația cu balonaș intraaortic, iar intervenția chirurgicală se va realiza timpuriu dacă starea se menține gravă și mai tîrziu (după cîteva săptămîni) dacă s-a obținut stabilizarea. Ruptura de mușchi pilieri cu insuficiență mitrală acută și stare de șoc sau insuficiență cardiacă gravă, se tratează la fel, inițial medical și, de excepție, prin proteză în poziție mitrală și *by-pass* coronarian. Aceleași mijloace de menținere a funcției cardiace se aplică și la un anevrism acut al ventriculului stîng cu șoc, tratamentul chirurgical vizînd, la nevoie, rezecția anevrismului cu *by-pass* coronarian.

Ruptura de cord cu tamponadă cardiacă poate, uneori, evolua mai multe ore sub stare de șoc. În cazul realizării diagnosticului (ecografie) se procedează la pericardocenteza urmată de intervenție chirurgicală și sutura rupturii. Pînă în prezent puține cazuri au beneficiat de acest tratament.

TRATAMENTUL ALTOR FORME DE ȘOC CARDIOGEN

Șocul cardiogen produs prin tamponadă pericardică cu diverse etiologii va fi tratat prin perfuzii cu una din soluții: ser salin, ser Ringer, Dextran, la care se asociază dobutamină sau Isoproterenol cu pericardocenteză și, la nevoie, intervenție chirurgicală.

Scanned with OKEN Scanner

În șocul din leziunile cardiace obstructive sînt indicate intervenții chirurgicale de urgență sub perfuzie cu dopamină, dobutamină sau amrinonă.

Socul după intervenții pe cord este caracterizat printr-un debit cardiac mult scăzut. Se utilizează următoarele preparate, izolat sau asociate: dopamina, dobutamina, isoproterenolul și, mai recent, amrinona. Asocierea contrapulsației cu balon intraaortic și, la nevoie, a unui vasodilatator de tipul nitroprusiatului de sodiu, poate fi mai eficientă în situații critice.

Rezultatele ce se înregistrează în prezent prin aplicarea metodelor terapeutice în șocul cardiogen din infarctul miocardic sînt nesatisfăcătoare, mortalitatea situîndu-se în jur de 70—80%. Pentru ameliorarea prognosticului este necesar a se pune accentul pe prevenirea și tratarea intensivă a stărilor de preșoc, pe reechilibrarea volumului la cazurile cu hipovolemie și pe extinderea în practică a metodelor de revascularizație a miocardului.

BIBLIOGRAFIE SELECTIVĂ

1. ABBOUD F. M. — Shock, Cecil Textbook of Medicine, 1985, ed. 17-a.
2. AMSTERDAM E. A., De MARIA A. N., HUGHES J. L. și colab. — Myocardial Infarction Shock, în „Congestive heart failure", (sub red. Mason D. T.), 1976, p. 365.
3. CARP C. — Șocul cardiogen, în „Tratamentul bolilor cardiovasculare" (sub red. P. Teodorescu), Ed. Medicală, 1972, p. 92.
4. CARP C. — *Circulation*, 1977, 56, 3, 49.
5. COHN J. N. — Shock, în „The Heart" (sub red. J. W. Hurst), Ed. Mc.Grow-Hill, 1978, p. 716.
6. FORRESTER J. S., DIAMOND C., CHARTERJE K., SWAN H. Y. C. — *N. Engl. J. Med.*, 1976, 295, 1356.
7. FRIEDBERG C. K. — *Circulation*, 1961, 23, 325.
8. GEVIRTS H., GOLD H. K., FALLON J. T., PASTERNAK R. C., LEINBACH R. C. — *Brit. Heart. J.*, 1979, 42, 719.
9. GOLDBERG L. I. — *N. Engl. J. Med.*, 1974, 291, 707.
10. GUNNAR R. M., LOEB H. S., RAHIMTOOLA S. H. — Shock in myocardial infarction, Ed. Grune Stratton, 1974.
11. KANTROVITZ A., KRAKAUER J. S., BUTNER A. M., FREED P. S., JARON D., ROSENBAUM A., GOODMAN P. M. — *Progress in cardiovasc. Dis.*, 1969, 12, 213.
12. KARLINER J. S., GREGORATOS G. — Coronary Care, Ed. Churchill Livingstone, 1981.
13. Mac CANNEL K. L., Mc NAY J. L., MEYER M. B., GOLDBERG L. I. — *N. Engl. J. Med.*, 1966, 275, 1389.
14. MANCINI D., Le JEMTEL T., SONNENBLICK E. — *Amer. J. Cardiol.*, 1985, 56, 3.
15. MASON D. T., AMSTERDAM E. A., De MARIA A. N. și colab. — Clinical reappraisal of therapy for congestive heart failure and cardiogenic shock due to acute myocardial infarction, în „Clinical Strategies in ischemic heart disease", (sub red. Corday E. and Swan H. Y. C), Williams & Wilkins, Baltimore, 1979.
16. SOBEL B. E. — Cardiac and noncardiac forms of acute circulatory failure (Shock), în „Heart diseases" (sub red. E. Braunwald), Ed. W. B. Saunders Comp., Philadelphia, 1984.
17. TENNANT R., WIGGERS C. J. — *Amer. J. Physiol.*, 1935, 112, 351.
18. TEODORESCU P., CARP C., HERGOT L. — „Aspecte clinice ale șocului în infarctul miocardic", Simpozion, Brașov, 1964.
19. VINTILA P., BUNGHEZ G., CIONCA H., CLEJ V., ROGOZEA D. — Terapia intensivă în cardiologie, Ed. Medicală, 1981, ediția II-a.

Scanned with OKEN Scanner

CAPITOLUL XX

SINCOPA

L. GHERASIM, I. I. BRUCKNER

GENERALITĂȚI

Sincopa este o pierdere bruscă și, de regulă, tranzitorie a stării de conștiență, însoțită de pierderea tonusului postural și cădere, în cazul în care subiectul afectat se afla în ortostatism. În sincopă funcțiile vitale pot fi variat afectate, de la o aparentă absență sau suspendare tranzitorie, pînă la o simplă scădere nesemnificativă. Termeni înrudiți ca semnificație cu cel de sincopă sînt:

1. lipotimia, care descrie pierderea sau diminuarea marcată a stării de conștiență fără afectarea funcțiilor vitale, deci, o sincopă „avortată" (leșinul este un termen nemedical de descriere a acestei stări);

2. insuficiența neurocirculatorie acută, care cuprinde pierderile de conștiență secundare unei ischemii cerebrale acute, deci, sincopele de cauză circulatorie.

Mecanismele care pot duce la apariția sincopei sînt variate, dar ele conduc toate la o perturbare metabolică cerebrală tranzitorie. Din punct de vedere metabolic creierul se caracterizează prin: 1. necesitatea asigurării unui consum relativ constant de oxigen și glucoză, indiferent de starea lui funcțională; 2. absența unor rezerve din aceste materiale energetice. Datorită acestor caracteristici, metabolismul cerebral este dependent de aportul circulator de substrat. Diminuarea fluxului circulator sau a concentrației sanguine de substrat (oxigen sau glucoză) duce brutal la o perturbare metabolică cerebrală cu pierderea stării de conștiență.

În fapt, cauza cea mai frecventă a scăderii aportului de substrat o reprezintă perturbările circulatorii.

Din punct de vedere hemodinamic circulația cerebrală se caracterizează printr-o rezistență mică și prin capacitate de autoreglare, ceea ce îi asigură menținerea unei fracțiuni importante din debitul cardiac normal (aproximativ 15%, sau 700—750 ml/min), chiar în condiții de variații ale tensiunii în circulația sistemică.

Capacitatea de autoreglare circulatorie este însă depășită în cazul unor oscilații mari ale tensiunii sistemice, scăderea marcată a acesteia ducînd la scăderea debitului circulator cerebral. Poziția ortostatică, ce si-

Scanned with OKEN Scanner

tuează creierul deasupra nivelului cardiac, reprezintă o sarcină presională suplimentară, la care adaptarea se realizează prin vasoconstricția reflexă (mediată prin sistemul simpatic) în teritoriul infracardiac (somatic și visceral).

Scăderea perfuziei cerebrale poate să apară datorită unei scăderi a presiunii sistemice cu menținerea debitului cardiac, dar depășind capacitatea de autoreglare circulatorie cerebrală, sau în cadrul unei scăderi bruște a debitului cardiac.

În afara perturbării metabolice prin lipsa de substrat, stările sincopale pot să apară prin factori neuropsihici.

Cunoașterea mecanismelor de perfuzie, aport de substrat și a factorilor neuropsihici permite o clasificare fiziopatologică didactică a stărilor sincopale (Tabelul XX-I).

Tabelul XX-I

Clasificarea sincopelor

I. Sincope de cauză noncardiacă
   A. Sincope metabolice
      1. Sincopa hipoxică
      2. Sincopa hipoglicemică
      3. Sindromul de hiperventilație
   B. Sincope neuropsihice
      1. Sincopa prin insuficiență cerebrovasculară
      2. Sincopa epileptică
      3. Nevralgia glosofaringiană
      4. Migrena sincopală
      5. Sincopa psihică

II. Sincope de cauză cardiovasculară
   A. Sincopa prin mecanism neurocardiovasomotor
      1. Sincopa vasovagală
      2. Sincopa carotidiană
      3. Hipertensiunea ortostatică
      4. Sincopa tusigenă
      5. Sincopa micțională
   B. Sincopa prin hipotensiune persistentă
   C. Sincopa cardiacă obstructivă
   D. Sincopa aritmică

SINCOPELE DE CAUZĂ NONCARDIACA

Caracteristic acestor forme, care reprezintă, de altfel, un procent minor din numărul total al sincopelor, este menținerea unor parametri hemodinamici în limite care nu justifică accesul sincopal.

În evaluarea și tratarea bolnavilor cu accidente sincopale diferențierea formelor noncardiace reprezintă o primă etapă esențială.

Perturbarea cerebrală nu este rezultatul unui deficit de irigație de cauză generală și de aceea investigația ca și terapeutica nu trebuie să se adreseze primar aparatului cardiovascular.

Tulburarea fiziopatologică primară care conduce la sincopă este fie de cauză metabolică, fie se produce printr-o disfuncție neuropsihică tranzitorie cu mecanism divers.

Scanned with OKEN Scanner

A. SINCOPE METABOLICE

1. **Sincopa hipoxică** a fost descrisă în cadrul efortului la altitudini mari, sau în condiții experimentale în camere cu presiune scăzută ce simulează altitudinea. Ea apare la normali la altitudine peste 6 000 m. Instalarea sincopei este precedată de o fază de cefalee, dispnee, stare confuzivă.

Un tip special de sincopă hipoxică, relativ frecvent întîlnită, este sincopa prin aspirație de corp străin. Victima este, de regulă, un adult în timpul mesei, eventual cu consum de alcool, dar poate fi și un copil care se joacă avînd în gură alimente sau un corp mic. Brusc, din stare de sănătate aparentă, subiectul care suferă un astfel de accident nu mai poate respira și vorbi, eventual duce mîna la gît, devine palid, apoi cianotic, își pierde conștiența și cade. Pulsul și TA sînt normale. Deseori, un asemenea accident este greșit interpretat ca de origine cardiacă (*„café coronary"*) și se tentează manevre de resuscitare ineficiente și inutile. Decesul poate surveni în decurs de 4—5 minute.

Manevra de dezobstrucție a căii respiratorii, manevra Heimlich, constă în aplicarea bruscă a unei presiuni puternice în epigastru îndreptată posterior și în sus. Aceasta duce la ascensiunea rapidă a diafragmului cu expirare bruscă și expulzia corpului străin. Compresia poate fi aplicată, medicul stînd în spatele bolnavului, pe care îl cuprinde cu ambele brațe, cu un pumn prins în mîna cealaltă și fixate în epigastru și, din această poziție, apăsîndu-se pe epigastru, se strînge pacientul brusc și puternic în sus. Acest mod de compresie se poate aplica înainte ca victima să-și fi pierdut conștiența (aflîndu-se în picioare sau pe scaun); în cazul în care este căzută, se aplică brusc compresia cu ambele mîini în epigastru.

2. **Sincopa hipoglicemică** poate întovărăși hipoglicemiile severe (supradozaj de insulină, insulinom etc.). Accidentul este, însă, rareori sincopal; de regulă, se instalează coma, după o perioadă prodromală relativ scurtă, caracterizată prin: senzație de foame, transpirații profunde, agitație, stare confuzivă. Uneori succesiunea acestor etape este foarte rapidă sau nesesizată de pacient, pierderea conștienței putînd îmbrăca aspectul sincopal.

Diagnosticul este pus în fața tabloului clinic caracteristic și a circumstanțelor de apariție. Tratamentul constă în administrarea de glucoză intravenos sau, mai rar, de glucagon intramuscular sau subcutanat.

3. **Sindromul de hiperventilație cu hipocapnie** consecutivă, poate fi declanșat la unele persoane de anxietate sau un stres psihic. Manifestările constau în: ameteală, senzație de constricție toracică, palpitații, senzație de răcire a extremităților. În caz de persistență a hiperventilației poate să apară o stare confuzivă, tetanie și, excepțional, sincopă. Criza este tratată prin liniștirea bolnavului și oprirea hiperventilației. Mult mai rar hiperventilația și sincopa pot fi produse de leziuni ale sistemului nervos central sau în stări de acidoză metabolică.

Scanned with OKEN Scanner

B. SINCOPE NEUROPSIHICE

Sincopele neuropsihice sînt un grup relativ frecvent de sincope, eterogene ca mecanism, cu substrat funcțional sau lezional și în care dereglarea hemodinamicii este variabil implicată.

1. **Sincopa prin insuficiență cerebrovasculară** poate fi consecința unei obstrucții la nivelul arterelor principale ce asigură circulația cerebrală (carotide și vertebrale-trunchi bazilar). Obstrucția cu scăderea fluxului cerebral este, cel mai adesea, organică, dar poate fi și secundară unei embolii sau chiar unui spasm. Deseori, asemenea episoade pot să se asocieze și cu semne neurologice de focar. Valoarea prognostică negativă a acestei simptomatologii este mare, ea putînd preceda instalarea unui accident vascular cerebral. În acest cadru a fost descrisă sincopa din sindromul de arc aortic (boala fără puls, boala Takayashu).

Ateroscleroza carotidiană poate determina sincope la modificarea bruscă a poziției capului (rotație sau/și extensie) sau la compresia zonei sinusului carotidian. În acest caz, sincopa poate fi confundată cu cea din sindromul de hipersensibilitate a sinusului carotidian. Din acest motiv se recomandă prudență în efectuarea masajului sinusului carotidian la vîrstnici.

O formă particulară de sincopă prin ocluzie arterială o reprezintă afectarea arterei vertebrale, care poate fi obstruată în traiectul ei ascendent cervical în boli ale coloanei cervicale.

Ocluzia arterei subclavii în zona proximală, poate determina un tip special de sincopă la efortul efectuat cu membrele superioare (sau membrul de partea afectată). Are loc un fenomen de furt cu devierea sîngelui din circulația cerebrală, artera vertebrală preluînd antidromic sîngele din poligonul Willis și asigurînd irigarea patului subclavicular distal.

2. **Sincopa epileptică.** Pierderea de conștiență a crizelor epileptice de *grand mal* este, în general, ușor de diferențiat de sincopele de cauză comună. Forma achinetică de *petit mal* poate îmbrăca aspectul unei sincope fără modificări de puls și tensiune, precedată de aură, însoțită de incontinență și urmată de stare confuzivă postcritică.

3. **Nevralgia glosofaringiană** este un sindrom caracterizat prin dureri violente, paroxistice, în zona cervicală, asociate cu bradicardie, hipotensiune și, uneori, sincope. Manifestările cedează la administrarea de atropină sau difenilhidantoină.

4. **Migrena sincopală** se poate manifesta printr-o pierdere de conștiență de cîteva minute, urmată de cefalee occipitală în cazurile cu totul excepționale în care migrena este determinată de tulburări vasculare în teritoriul vertebro-bazilar.

5. **Sincopa psihică** (isterică) apare ca o manifestare în cadrul isteriei și trebuie diferențiată de cauzele organice de sincopă. Subiectul este, de regulă, o femeie tînără, care își pierde conștiența demonstrativ, în prezența unor spectatori. Căderea se face progresiv, fără traumatizare. În

Scanned with OKEN Scanner

cursul accesului funcțiile vitale sînt normale și pot exista tremur de pleoape și rezistență la efectuarea de mișcări pasive. În fapt este o falsă sincopă pentru diagnosticul diferențial.

SINCOPELE DE CAUZĂ CARDIOVASCULARĂ

Mecanismul comun al acestui tip de sincope este apariția unei scăderi brutale a TA, însoțită sau nu, de scăderea variabilă și tranzitorie a debitului cardiac și avînd drept urmare scăderea fluxului sanguin cerebral și sincopă. Scăderea fluxului sanguin cerebral în condiții de hipotensiune sistemică este favorizată de poziția ortostatică. În condiții normale menținerea circulației în această poziție impune intrarea în funcție a unor mecanisme reflexe cu aferență din baroceptori, în primul rînd carotidieni și eferență simpatică, determinînd vasoconstricție arteriolară și venoasă și cardioaccelerație. În condiții de hipertensiune arterială activitatea acestui sistem reflex poate fi insuficientă în menținerea fluxului circulator cerebral.

De asemenea, factorii care induc vasodilatație, de exemplu, temperatura ambiantă crescută, unele medicamente, în special vasodilatatoarele, alcoolul, favorizează apariția sincopei. Modul de apariție primară a hipotensiunii poate fi prin: vasodilatație periferică reflexă, scăderea volumului sanguin circulant, scăderea debitului cardiac prin disfuncție ventriculară stîngă sau tamponament pericardic, scăderea debitului cardiac prin obstrucția mecanică a fluxului circulator sau scăderea de debit printr-o perturbare a ritmului cardiac.

A. SINCOPE PRIN MECANISM NEUROCARDIOVASOMOTOR

Elementul comun acestui tip de sincopă îl reprezintă apiriția hipotensiunii arteriale printr-un mecanism reflex (sau prin deficitul reflexelor normale presoare), în absența unei boli organice cardiace sau a unei depleții de volum circulant.

1. **Sincopa vasovagală (sincopa vasodepresoare comună),** cel mai frecvent tip de sincopă, este declanșată de un stimul neuropsihic puternic: frică, vederea sîngelui, o operație minimă, durerea puternică etc. Subiectul acestei reacții se află, în general, în ortostatism, cînd survine stimulul respectiv; el resimte o senzație de slăbiciune, greață, devine palid, transpiră profund și, la scurt timp (minute) după aceste manifestări premonitorii, își pierde conștiența.

Din punct de vedere hemodinamic faza premonitorie se caracterizează printr-o scădere progresivă a TA, atît sistolică cît și diastolică și, de regulă, prin tahicardie. Ulterior, tensiunea scade brusc, bolnavul își pierde conștiența și, uneori, se instalează bradicardie. Rărirea ritmului cardiac nu este responsabilă de scăderea tensională și pierderea conștienței, fapt dovedit prin administrarea atropinei care abolește bradicardia, dar nu influențează celelalte elemente ale sincopei. Debitul cardiac, menținut normal la instalarea sincopei, poate să scadă în sincopele prelungite, ca și

Scanned with OKEN Scanner

în cazurile excepționale de sincopă survenind în decubit. Mecanismul caracteristic al acestui tip de sincopă este scăderea brutală a rezistenței periferice prin vasodilatație marcată în masele musculare cu arteriolizarea sîngelui venos.

Vasodilatația musculară cu scădere tensională nu este urmată de o reacție cardiacă adecvată de creștere a debitului. Scăderea rezistenței periferice duce la scăderea tensiunii arteriale cu ischemie cerebrală și sincopă. Mecanismul nervos al acestei reacții nu este complet elucidat; foarte probabil stimulul inițial produce un răspuns simpatic cu paloare, transpirații, greață, înlocuit și urmat de un răspuns parasimpatic, caracterizat prin vasodilatație, bradicardie și hipotensiune; el apare ca o reacție de luptă și fugă *(fight and flight)* parțial blocată.

2. **Sincopa carotidiană** descrisă în cadrul sindromului de hiperexcitabilitate a sinusului carotidian, este caracterizată printr-un răspuns vasomotor intens urmat, de obicei, de sincopă la excitarea mecanică de mică intensitate a acestei formațiuni. Sindromul este relativ rar fiind, de regulă, întîlnit la persoane vîrstnice cu ateroscleroză difuză și uneori la purtătorii unor afecțiuni localizate în zona cervicală (neoplazii, procese inflamatoare). Se descriu trei forme de sincopă carotidiană: cardioinhibitoare, vasodepresoare și cerebrală.

Tipul de sincopă carotidiană cardioinhibitoare se întîlnește cel mai frecvent (la peste 2/3 din cei ce suferă de acest sindrom) și se caracterizează prin apariția, în cazul stimulării chiar normale a sinusului carotidian, a unei pauze sinusale cu asistolă mai lungă de 3 secunde.

Sincopa carotidiană vasodepresoare se caracterizează prin apariția unei căderi tensionale mai mari de 30 mm Hg, fără modificări a ritmului cardiac, datorată unei scăderi brutale a rezistenței periferice. Acest tip de sincopă carotidiană reprezintă, de fapt, accentuarea reflexului baroceptor adaptativ fiziologic cu scăderea tonusului simpatic și, eventual, stimulare vagală la excitarea receptorilor de presiune din sinusul carotidian. De altfel s-a descris, la pînă la 1/3 din persoanele vîrstnice cu hipertensiune și ateroscleroză, existența unui reflex carotidian hiperactiv fără apariție de simptome. Unele droguri ca digitalicele, beta-blocantele pot accentua hipersensibilitatea sinsului carotidian.

Tipul cerebral — discutabil și foarte rar — reprezintă, în fapt, o formă de sincopă prin insuficiență circulatorie cerebrovasculară.

Indiferent de formă, excitația mecanică responsabilă de declanșarea sincopei carotidiene poate fi simpla întoarcere bruscă a capului, rasul, încheiatul gulerului la cămașă etc. Au fost descrise cazuri în care originea sincopei este deglutiția sau tracțiunea printr-un diverticul esofagian.

3. **Sincopa posturală** — hipotensiunea ortostatică — se datorează pierderii reflexului, mediat simpatic, de menținere a tensiunii în ortostatism. În această situație bolnavul are o tensiune arterială și o hemodinamică normale în clinostatism, pentru ca la adoptarea, mai ales bruscă, a poziției ortostatice TA să scadă rapid (în secunde sau minute în funcție de severitatea afecțiunii), datorită acumulării sîngelui în jumătatea inferioară a corpului.

O asemenea suferință poate să apară tranzitor și la o persoană normală după menținerea prelungită a unei poziții (cel mai adesea la ridi-

Scanned with OKEN Scanner

carea din poziţia ghemuită prelungită). De asemenea, poate să apară la primele ridicări după statul la pat pentru o boală prelungită (de exemplu, imobilizare prelungită pentru infarct miocardic).

Hipotensiunea ortostatică poate fi determinată iatrogen prin medicaţia hipotensoare (tabelul XX-II) (34). Toate drogurile din această categorie pot fi implicate, inclusiv diureticele, dar cel mai frecvent această incapacitate de adaptare hemodinamică apare la administrarea de ganglioplegice şi la unele simpatolitice. O menţiune specială trebuie făcută pentru sincopa apărută după administrarea de vasodilatatoare, tip nitroglicerină.

Tabelul XX-II

Principalele medicamente ce pot induce hipotensiune ortostatică şi, eventual, sincopă

1. Substanţele ganglioplegice
   — derivaţi cuaternari de amoniu: hexametoniu
     azometoniu
   — derivaţi monoaminici: mecanilamina
     pempidina
   — derivaţi de sulfoniu: trimetafan
2. Substanţe inhibitoare de monoaminooxidază (IMAO)
3. Substanţe neurosimpatolitice: tosilatul de bretiliu
   guanetidina
4. Substanţe hipotensoare cu acţiune centrală: clonidina
   metildopa
5. Substanţe alfa-blocante: prazosin
6. Substanţe vasodilatatoare cu acţiune directă: minoxidil
   hidrazinoftalazine
   nitriţi
7. Medicamente psihotrope: neuroleptice (nozinan, clorpromazină)
   tranchilizante (diazepine)
   antidepresive (amitriptilina, imipramina)
8. Opiacee
9. Diuretice

Hipotensiunea posturală cronică reprezintă un tablou morbid, caracterizat prin scăderi tensionale cu ameţeală şi sincopă ori de cîte ori bolnavul tentează menţinerea poziţiei ortostatice. Se descrie o formă secundară şi o formă primară, idiopatică.

Hipotensiunea posturală cronică secundară se întîlneşte în bolile care interesează sistemul nervos vegetativ ca: diabetul zaharat cu polineuropatie viscerală, tabesul, siringomielia, polinevrita alcoolică, sindromul Wernicke, amiloidoza, porfiria.

Rareori a fost descrisă ca o manifestare a bolii Addison, prin hipovolemie necorectată de retenţia renală de sare.

De asemenea, poate să apară ca o sechelă a simpatectomiei bilaterale.

Forma primară idiopatică (sindrom Shy-Drager) apare ca un deficit de activitate simpatică, fie printr-o leziune centrală hipotalamică, fie printr-un defect medular înalt sau ca urmare a unor leziuni în ganglionii vegetativi periferici. Bolnavii au căderi tensionale, cu eventuală sincopă, la asumarea poziţiei ortostatice, mai ales dimineaţa, după mese sau în mediu cald.

În *formele primare* şi, deseori, în cele secundare deficitul simpatic determină şi impotenţă, tulburări de sudoraţie (anhidroză), diaree, ano-

Scanned with OKEN Scanner

malii pupilare. De altfel, triada hipotensiune ortostatică, anhidroză și impotență este diagnostică pentru forma primară, după excluderea altei etiologii.

4. **Sincopa tusigenă** apare după un paroxism de tuse (tusea sincopală sau ictusul laringian) și a fost descrisă cel mai frecvent la bolnavi cu bronhopneumopatie obstructivă.

Apariția ischemiei cerebrale este determinată de creșterea mare a presiunii intratoracice (uneori peste 300 mm Hg) în timpul accesului de tuse. Aceasta duce la: a. vasodilatație periferică reflexă; b. scăderea întoarcerii venoase; c. creșterea presiunii lichidului cefalo-rahidian cu creșterea rezistenței circulatorii cerebrale. Aceste trei mecanisme concură la scăderea circulației cerebrale și la sincopă.

5. **Sincopa micțională** se întîlnește la adulți tineri după prima micțiune de dimineață, sau după o micțiune în timpul nopții. Deseori bolnavul relatează un consum mai important de băuturi alcoolice în seara precedentă. Sincopa apare la terminarea micțiunii și pare a se datora unei vasodilatații reflexe determinate de evacuarea unei vezici supradestinse. În apariția vasodilatației a fost implicată și manevra Valsava, care însoțește micțiunea, precum și consumul de alcool și menținerea poziției ortostatice după repausul nocturn.

B. SINCOPELE PRIN HIPOTENSIUNE PERSISTENTĂ

Scăderile TA determinate de cauze organice se pot însoți de sincopă, eventual precipitată de ortostatism, căldură sau droguri vasodilatatoare.

Depleția lichidiană, în primul rînd cea posthemoragică, dar și prin diaree sau vărsături abundente sau diuretice, se poate manifesta prin sincopă. Hipotensiunea ortostatică simptomatică apare la scăderi ale volumului circulant de aproximativ 20% (peste 800—1 000 ml). În mod special trebuie atrasă atenția asupra hemoragiilor neexteriorizate (sarcină extrauterină, hemoragie digestivă etc.).

Scăderea tensională dată de scăderea debitului cardiac consecutiv disfuncției ventriculare stîngi (antecedente de infarct miocardic sau cardiomiopatie cu insuficiență cardiacă), tamponamentului cardiac, unor cardiopatii congenitale, poate fi rareori cauză de accese sincopale, care, în mod caracteristic, apar la efort. Mecanismul ar fi reprezentat de o vasodilatație musculară importantă, secundară efortului, care nu poate fi compensată de o creștere corespunzătoare a debitului cardiac, redus prin afecțiunea cardiacă de bază. Acest tip de sincopă reprezintă un procent mic, majoritatea sincopelor apărute în aceste condiții fiind de cauză aritmică.

C. SINCOPA CARDIACĂ OBSTRUCTIVĂ (MECANICĂ)

Un tip special de sincopă cardiacă este reprezentat de obstrucția mecanică a fluxului circulator. Aceasta poate fi permanentă, determinînd în fapt o reducere fixă a debitului cardiac, cum se întîmplă în stenoza

Scanned with OKEN Scanner

aortică sau mitrală. În aceste condiții, la efort poate să apară sincopă prin vasodilatație secundară în masele musculare. În cazul stenozei aortice valvulare strînse, care, de altfel, este caracterizată prin sincopă la efort, se admite și intervenția unui mecanism vasodilatator reflex, declanșat de creșterea marcată a presiunii parietale ventriculare.

O altă categorie de sincope obstructive o reprezintă cele în care obstrucția este intermitentă, determinînd o scădere bruscă de debit, cum se întîmplă în mixomul atrial, în trombusul atrial pediculat sau în embolia pulmonară masivă. În primele două circumstanțe apariția obstrucției și sincopa pot fi legate de poziție.

Stenoza subaortică (cardiomiopatia hipertrofică obstructivă) poate determina accese sincopale prin mecanismul de efort descris (vasodilatație periferică cu debit cardiac fix), dar și prin accentuarea obstrucției subaortice la efort, consecutivă creșterii contractilității și ejecției ventriculare cu o mai bună golire a cavității.

În funcție de localizare, obstrucția poate interesa calea de ejecție a ventriculului drept (embolia pulmonară masivă, hipertensiunea pulmonară), calea de umplere a ventriculului stîng (stenoza mitrală, mixomul atrial, trombusul pediculat atrial), sau calea de ejecție a ventriculului stîng (stenoza valvulară aortică, cardiomiopatia obstructivă hipertrofică). În toate formele, în geneza sincopei poate interveni apariția unor aritmii care determină scăderea debitului cardiac.

Recunoașterea sincopelor cardiace obstructive este relativ mai ușoară față de celelalte tipuri de sincope, prin istoric, examen clinic atent — care evidențiază practic totdeauna semne obiective de cardiopatie — și prin explorări cardiace neinvazive.

D. SINCOPA CARDIACĂ ARITMICĂ

Dată fiind incidența ridicată a aritmiilor însoțite de sincopă, dificultățile de diagnostic corect — mai ales în cadrul aritmiilor de scurtă durată dar și de gravitate deosebită —, precum și necesitatea unui tratament profilactic sau prin metode speciale, cunoașterea sincopelor prin aritmii ocupă un loc deosebit în ansamblul sincopelor de cauză cardiovasculară.

Tulburările de ritm (ritm rar sau ritm rapid) pot genera scăderi brutale ale debitului cardiac cu sincopă.

Anomaliile electrofiziologice cel mai frecvent asociate cu sincopă sînt sistematizate în tabelul XX-III (după Naccarelli). Ele induc bradi- sau tahiaritmii a căror instalare (prin schimbarea ritmului) sau existență determină scăderea debitului cardiac.

În cazul bradiaritmiilor sincopa este, de regulă, generată de instabilitatea ritmului legată de instalarea blocului AV de gradul III sau de un bloc AV de gradul II avansat. Accesul sincopal este urmat de convulsii în cadrul sindromului Adam-Stockes. Nivelul tulburării de conducere este, de regulă, subhisian cu ritm idioventricular de scăpare rar. Blocul atrioventricular suprahisian este urmat, de regulă, de un ritm de scăpare mai rapid (hisian), fiind rareori urmat de sincopă la instalare. Adesea blocul AV proximal este secundar medicației (digoxină, beta-blo-

Scanned with OKEN Scanner

Tabelul XX-III

Anomalii electrofiziologice asociate cu sincopă
(reprodus după Naccarelli)

1. Disfuncţia nodului sinusal
   — prelungirea timpului de recuperare sinusală
   — prelungirea conducerii sinoatrială
   — pauze sinusale
2. Anomalii ale conducerii atrioventriculare
   — alungirea intervalului HV
   — prelungirea perioadei refractare a joncţiunii AV
   — bloc subhisian
3. Inducerea de tahiaritmii
   — tahiaritmii atriale cu ritm rapid
   — tahicardie ventriculară
   — căi de conducere accesorii cu conducere rapidă

cante, verapamil) sau ischemiei şi este tranzitor şi, deci, reversibil, necesitînd, astfel, diferenţierea de blocul distal, care implică o medicaţie mai agresivă sau chiar *pacing* profilactic.

Sindromul de sinus bolnav se poate manifesta cu bradicardie sinusală, bloc sinoatrial sau stop sinusal generînd sincopă. Forma manifestă clinic prin sindrom brahi-tahi poate genera sincopă atît la instalarea tulburării de ritm rar cît şi a celei rapide.

Dintre tahiaritmii, mai frecvent manifestată prin accese sincopale este tahicardia ventriculară. Ea poate apărea în cadrul cardiopatiei ischemice, în cardiomiopatii, în insuficienţele cardiace severe etc. O formă specifică însoţită de sincopă o reprezintă tahicardia ventriculară în torsadă a vîrfurilor, întîlnită în diverse tipuri de sindroame QT prelungit, inclusiv în cele produse prin medicaţie antiaritmică.

Tahiaritmiile supraventriculare (fibrilaţie atrială, *flutter* atrial sau tahicardie paroxistică) pot genera sincopă, dacă prin ritmul foarte rapid ventricular, datorat unei conduceri crescute prin nodul AV sau pe o cale de conducere accesorie (sindrom WPW), generează o scădere suficientă a debitului cardiac. Această situaţie se întîlneşte mai frecvent atunci cînd tahiaritmia supraventriculară evoluează pe fondul unei cardiopatii organice.

La apariţia sincopei cardiace aritmice concură starea funcţională precară a cordului, ca şi existenţa unor leziuni vasculare cerebrale preexistente.

EVALUAREA BOLNAVULUI CU SINCOPĂ

Investigarea diagnostică a unui bolnav care a suferit o sincopă poate pune probleme deosebit de dificile (9). Într-un studiu care a urmărit eficienţa investigaţiilor diagnostice în asemenea cazuri, Kapoor şi colab. (16), analizînd 121 de bolnavi internaţi pentru investigare timp de 9 zile, au evidenţiat etiologia pierderii de conştienţă numai la 13 (11%). Aceasta subliniază necesitatea utilizării ample a investigaţiei clinice şi a utilizării judicioase şi ţintite a investigaţiei paraclinice.

Scanned with OKEN Scanner

1. **Evaluarea clinică.** În diagnosticul unei pierderi tranzitorii de conștiență datele de anamneză și examenul fizic ocupă un rol principal, fiind la baza oricărei scheme de investigare ulterioară. De regulă ele permit diagnosticul cauzelor noncardiace și a unora din cele cardiace de sincopă și sugerează diagnosticul celorlalte.

Anamneaza trebuie să precizeze circumstanțele de apariție a accidentului, durata sa, eventuale elemente premonitorii, modul de instalare și revenire, precum și date de patologie antecedentă. Descrierea sincopei de către un eventual martor, ca și urmărirea existenței convulsiilor, tulburărilor de continență sfincteriană și a traumatismelor secundare (inclusiv mușcarea limbii) reprezintă date esențiale. Apariția accidentului sincopal în timpul mesei sugerează sincopa hipoxică prin aspirație de corp străin, apariția progresivă, cu transpirații profuze și tahicardie — pe cea prin hipoglicemie. Instalarea în condiții de stres emoțional, precedată de greață și palpitații, permit diagnosticul sincopei vasovagale, apariția în condiții de excitare mecanică a zonei cervicale (exemplu: la ras sau privitul lateral) sugerează sincopa carotidiană sau insuficiența circulatorie cerebrovasculară. Convulsiile, incontinența sfincteriană și traumatismele sugerează, în general, o criză comițială, dar nu trebuie neglijat faptul că ele pot să apară și în alte condiții de pierdere a conștienței prelungite.

Examenul fizic în timpul și/sau după accident trebuie să cuprindă obligatoriu o apreciere a stării aparatului cardiovascular, urmărind pulsul (pentru eventuale aritmii), TA în clino- și ortostatism, examinarea arterelor carotide, examenul cardiac și examenul neurologic. Sincopele cardiace obstructive, cele prin hipotensiune organică și hipotensiune ortostatică pot fi, astfel, diagnosticate.

2. **Investigarea paraclinică a sincopelor.** Dintre sincopele noncardiace, cea hipoglicemică și cele neurologice se pretează la investigații paraclinice. Determinarea glicemiei în timpul unui atac sincopal sau testul de hiperglicemie provocată permit diagnosticul unei sincope atribuite hipoglicemiei.

Electroencefalograma permite diagnosticul sincopelor epileptice, cu mențiunea că testul este relativ puțin senzitiv, aproape jumătate din bolnavii comițiali putînd avea un traseu normal. Angiografia cerebrală sau/și examinarea Doppler pot fi utile în unele cazuri de insuficiență cardiovasculară.

Investigarea paraclinică ocupă o pondere aparte în cazul sincopelor cardiace.

Formele obstructive beneficiază, atunci cînd examenul fizic le sugerează, de aportul ecocardiografiei (de exemplu, mixomul, cardiomiopatia obstructivă) și de investigații sîngerînde. Acestea permit atît precizarea diagnosticului de leziune cît și cantificarea deficitului hemodinamic.

Sincopele aritmice reprezintă o problemă diagnostică deosebit de dificilă, deoarece caracterul tranzitoriu al aritmiilor poate face evidențierea lor imposibilă. Instalarea foarte brutală a sincopei în plină sănătate aparentă, prezența palpitațiilor sînt elemente sugestive de diagnostic prezumtiv.

Prima investigație o reprezintă înregistrarea electrocardiografică, cu eventuala monitorizare prelungită. Aceasta permite evidențierea unor modificări morfologice sugestive (bloc AV de grad inferior, sindrom de

Scanned with OKEN Scanner

preexcitație, sindrom QT prelungit) și a unor eventuale aritmii asimptomatice. Se recomandă, cînd elementele clinice sînt sugestive, excitarea mecanică sinocarotidiană pentru a evidenția sindromul de hiperexcitabilitate.

Dacă aceste investigații simple nu permit diagnosticul este necesară urmărirea electrocardiografică prelungită (Holter). Aceasta poate, deseori, să evidențieze tulburări de ritm tranzitorii, care să explice accesele sincopale, sau să infirme cauza aritmică, dacă sincopa apare în cursul monitorizării.

Testul de efort poate fi uneori util în provocarea unor aritmii.

Un mod de investigare, astăzi foarte utilizat, îl reprezintă studiile de electrofiziologie (13). Examinarea electrofiziologică include: investigarea funcției nodului sinusal (timpul de conducere sinoatrială, timpul de recuperare sinusală), investigarea conducerii atrioventriculare (electrograma hisiană), evidențierea unor căi de conducere atrioventriculară accesorii latente și inducerea de tahiaritmii. La bolnavii coronarieni sau cu alte cardiopatii cunoscute, aceste studii permit diagnosticul mecanismului sincopei la 60—90% din cazuri. La bolnavii fără leziuni organice cardiace evidente clinic sau electrocardiografic, valoarea diagnostică scade la aproximativ 25%. Studiile de electrofiziologie pot evidenția: 1. disfuncții ale nodului sinusal ca: prelungirea conducerii sinoatriale, a timpului de recuperare sinusal sau provocarea de pauze sinusale; 2. anomalii de conducere AV cu precizarea sediului supra- sau subhisian al acestora; 3. inducerea de tahiaritmii supraventriculare și ventriculare și 4. evidențierea unor căi de conducere accesorii latente.

În ceea ce privește eficiența studiilor de electrofiziologie trebuie remarcat că ele permit o orientare terapeutică corectă în peste 80% din cazuri (Naccarelli) (26). Uneori, însă, anomaliile evidențiate nu explică complet simptomatologia bolnavului.

În mod ideal investigarea unui bolnav cu sincopă de cauză precumtiv aritmică ar trebui să cuprindă mai multe etape succesive. Trecerea de la o etapă la alta este determinată de imposibilitatea punerii diagnosticului cauzal al sincopei. Odată pus diagnosticul, indiferent de nivel, circuitul se întrerupe.

Prima etapă de investigare o reprezintă examenul electrocardiografic standard. Dacă diagnosticul nu a putut fi pus, etapa următoare o reprezintă monitorizarea de durată (Holter) și proba de efort. În caz de imposibilitate de diagnostic se recomandă testele electrofiziologice (10). Dacă după parcurgerea acestor trei etape nu se poate pune un diagnostic cauzal, atunci se recomandă supravegherea ambulatorie și tratament antiaritmic empiric.

TRATAMENTUL GENERAL AL BOLNAVILOR CU SINCOPĂ

Tratamentul stărilor sincopale cuprinde atitudinea imediată în fața unui bolnav cu sincopă, tratamentul etiopatogenic și de prevenire a repetării accidentului.

Scanned with OKEN Scanner

În fața unui bolnav cu sincopă se impune evaluarea rapidă a unor posibilități etiologice, a stării cardiovasculare și instituirea imediată a unor manevre vital necesare în funcție de circumstanță (reanimare cardiacă, manevra Heimlich, administrare de glucoză sau glucagon).

Bolnavul va fi așezat în decubit sau, de preferință, în poziție Trendelenburg, cu asigurarea permeabilității căilor respiratorii.

În funcție de cauza accidentului sincopal, tratamentul etiopatogenic de prevenire a recidivelor comportă metode specifice diferențiate.

Sincopa vasovagală se previne prin evitarea circumstanțelor de apariție sau prin efectuarea în poziție clinostatică a unor manevre ce pot provoca accidentul (ex. prelevări de sînge).

Sincopa carotidiană se previne prin evitarea manevrelor ce o generează. În toate categoriile de sincope reflexe se vor exclude circumstanțele ce pot favoriza apariția accidentului, ca, de exemplu, alcoolul sau căldura excesivă. Uneori poate fi necesară stimularea cardiacă permanentă *à demande* sau secvențială *(pacemaker)*.

Sincopele apărute în hipotensiunile persistente de cauză organică comportă indicația de tratament de urgență a cauzelor stării respective, fiind un element de gravitate.

Sincopele cardiace obstructive comportă tratamentul specific bolilor respective, inclusiv cel chirurgical (pentru stenoza aortică, mitrală, mixom etc.). Cardiomiopatia hipertrofică obstructivă beneficiază de tratament cu beta-blocante sau blocanți calcici. Sincopele aritmice necesită tratament în funcție de tipul aritmiei.

Bradiaritmiile simptomatice de natură sinusală sau prin bloc AV beneficiază de cardiostimulare permanentă. În blocurile AV suprahisiene, deoarece sînt reversibile și răspund la tratament atropinic, această indicație nu este valabilă.

De asemenea, studiile moderne nu mai recomandă cardiostimularea preventivă în blocurile bifasciculare, deoarece riscul de evoluție spre bloc complet este foarte mic și moartea prin acesta este inexistentă.

În sindromul brahi-tahi se recomandă cardiostimularea permanentă, care face posibil tratamentul antiaritmic al episoadelor de tahicardie.

Tahiaritmiile beneficiază de tratament antiaritmic, eventual selecționat, după studii electrofiziologice.

Tahiaritmiile supraventriculare răspund la digitalice, beta-blocante, blocanți calcici sau antiaritmice tip chinidină, iar cele ventriculare la mexitil, procainamidă, disopiramidă, chinidină, beta-blocante sau, la nevoie, amiodaronă, tocainidă, flecainid. Selecția se face în funcție de studiile de electrofiziologie comparată, provocarea aritmiei care generează sincopă și alegerea prin testări repetate a drogului care nu permite provocarea (1). De multe ori tratamentul tahiaritmiilor ventriculare sau supraventriculare se face în parte empiric, utilizînd antiaritmicele care au cea mai mare probabilitate de oprire sau prevenire a recurențelor aritmice.

Uneori se poate impune tratamentul chirurgical al sincopelor aritmice, ca, de exemplu, anevrismectomia în tahicardiile ventriculare repetitive după infarct de miocard cu anevrism ventricular, sau ablația unor căi accesorii în sindroamele WPW cu aritmii repetitive severe.

Scanned with OKEN Scanner

CAPITOLUL XXI

MOARTEA SUBITĂ CARDIACĂ

L. GHERASIM, I. I. BRUCKNER

DEFINIȚIE

Considerată inițial ca o evoluție inevitabilă și poate benefică datorită lipsei de suferință a bolnavului, moartea subită reprezintă astăzi o urgență medicală, care poate fi potențial prevenită și deseori tratată cu succes. Acest nou punct de vedere se datorește apariției unităților de terapie intensivă coronariană fixe și mobile, care au permis recuperarea și urmărirea unui număr mare de asemenea cazuri.

După decenii de cercetare epidemiologică, fizio-, morfopatologică și clinică, entitatea rămîne controversată încă, nu numai sub aspectul mecanismului de producere și profilaxiei, dar chiar și al definiției ei generale.

Kuller (19) a propus următoarele criterii de definire: 1) durata de timp de la instalarea simptomelor pînă la moarte; 2) caracterul neprevăzut; 3) existența sau nu a unei suferințe precedente; 4) etiologia specifică.

Ultimul dintre aceste criterii prevede drept cauză a morții subite un eveniment natural, excluzînd, deci, morțile accidentale sau violente (intoxicații, otrăviri, sinucidere etc.); criteriul este important în evaluarea unei statistici privind morțile subite extraspitalicești, în care este necesară o expertiză toxicologică completă pentru o interpretare corectă.

Următoarele două criterii: caracterul neprevăzut și existența unei suferințe precedente privesc, în fapt, același aspect. Moartea subită poate surveni la o persoană considerată aparent sănătoasă pînă la acest eveniment, fiind prima și, deseori, ultima manifestare a bolii sau poate apărea la o persoană care a avut sau are o suferință, uneori cu prognostic grav (de exemplu, infarct miocardic, valvulopatie aortică, cardiomiopatie hipertrofică). În acest ultim caz, pentru a fi considerată subită, moartea trebuie să fie neprevăzută, în sensul ca apariția ei să nu fie precedată de o agravare a stării evolutive a bolii de bază sau de o complicație a ei care să facă posibil decesul.

Criteriul care a generat cele mai multe discuții și care diferențiază și face dificil de comparat statisticile prezentate de diferiți autori este acel al intervalului de timp admis între începutul simptomelor de suferință

Scanned with OKEN Scanner

acută şi instalarea morţii. Adjectivul subit implică o desfăşurare foarte rapidă a evenimentelor, la nivel de minute.

Dificultăţile şi ambiguităţile legate de acest criteriu de definire rezultă, de altfel, şi din diferitele definiţii acceptate de organisme oficiale. Astfel, în 1956 Comitetul OMS de experţi în hipertensiune arterială şi boală coronariană definea moartea subită ca: „moartea instantanee sau în primele minute de la începutul simptomatologiei acute". Un raport din 1969, folosit de National Heart, Lung and Blood Institute, cît şi de un grup de experţi OMS în acelaşi an, consideră ca moarte subită toate morţile naturale survenind în primele 24 de ore de la debutul simptomatologiei acute. Această limită foarte largă, argumentată prin necesitatea unor studii statistice, a suscitat însă multe discuţii şi a ridicat obiecţii justificate, ceea ce a făcut ca cei mai mulţi autori să admită ulterior ca termen durata de 1 oră între debutul simptomatologiei şi instalarea morţii.

În 1976, într-un studiu OMS se consideră moarte subită decesul produs în primele 6 ore după începutul suferinţei acute.

Raportul unui grup de studiu OMS din 1985, neprecizînd nici o limită de timp, specifică numai necesitatea menţionării unei serii de date cuprinzînd: prezenţa unei boli cardiace precedente, prezenţa unor elemente premonitorii, durata episodului, cauza definită (anatomic) a morţii.

Urmarea imediată a acestei stări de fapt este că definirea admisă în diverse studii, în primul rînd statistice şi epidemiologice, este diferită şi, deci, rezultatele greu comparabile.

Din punct de vedere fiziopatologice şi clinic considerăm definiţia cea mai corectă a morţii subite ca moartea de cauză naturală, survenind neprevăzut la o persoană aparent sănătoasă sau suferind de o boală aparent în stare de echilibru, decesul producîndu-se în interval de o oră de la debutul simptomatologiei acute.

O problemă dificilă este ridicată de observarea morţii, mai ales la decesele extraspitaliceşti. Foarte des, în aceste cazuri moartea este constatată la un interval de timp după producere, dar nu este observată şi asistată. Fără îndoială stabilirea în aceste condiţii a duratei de la debutul simptomatologiei pînă la instalarea morţii şi, deci, încadrarea în definiţia morţii subite este imposibilă. În acest caz se cere ca persoana să fi fost văzută în viaţă, în starea ei obişnuită de sănătate, în ultimele 24 de ore precedînd decesul.

În unele statistici medico-legale pînă la o treime din morţile subite fac parte din această categorie.

EPIDEMIOLOGIE

Evaluarea incidenţei reale a morţii subite este relativ dificilă datorită: 1) diferenţelor menţionate de definiţie în diversele statistici; 2) populaţiei investigate — existînd diferenţe evidente între moartea subită intra- şi extraspitalicească, de exemplu; 3) modului de diagnostic al cazurilor — diagnostic necropsic, diagnostic conform certificatelor de deces, diagnostic al cazurilor investigate medico-legal.

Într-o statistică publicată în 1981 (Catrix şi colab.) (4), cuprinzînd totalitatea deceselor cu autopsie înregistrate la Liège între 1 ianuarie 1975 şi 31 decembrie 1979, se înregistrează 34% (1 407) morţi subite din totalitatea

Scanned with OKEN Scanner

deceselor (definiția acceptată cuprinde decesele în primele 24 de ore de la debutul simptomatologiei). Accidentul a fost de 2 ori mai frecvent la bărbați decît la femei (7/3), vîrsta medie a cazurilor a fost între 60—65 de ani pentru bărbați și 70—75 de ani pentru femei, dar s-au înregistrat cazuri la toate vîrstele. Locul specificat al decesului a fost în 44,7% din cazuri la domiciliu, în 32,5% din cazuri în timpul transportului spre spital, în 12,5% din cazuri după spitalizare, în 8,5% din cazuri pe drumuri publice și în 1,5% din cazuri la locul de muncă.

Într-o statistică, pe un număr mai mic de cazuri (1 309 decese), Madsen în 1985 găsește proporții similare, dar o incidență mai mică a morții subite (16,66%).

Apreciind incidența morții subite (în prima oră de la debutul simptomatologiei) de 19—159 la 100 000 locuitori pe an pentru bărbații între 20 și 64 de ani și 2—35 pentru femeile de aceeași vîrstă, un raport OMS publicat în 1985 o cuprinde între primele 5 cauze de deces în ordinea frecvenței; ea este responsabilă de 30 de morți pe săptămînă la 1 000 000 de locuitori în țările industrializate, frecvența fiind mai mică în țările neindustrializate și în curs de dezvoltare (de exemplu, sub 1,5 cazuri pe săptămînă la 1 000 000 de locuitori în R. P. Chineză). În Uniunea Sovietică incidența este de 5 ori mai mare în republicele europene față de cele din Asia centrală (38).

În concluzie rezultă o variație aparentă de incidență în funcție de criteriile definitorii, dar și o variație reală a frecvenței legate de sex, vîrstă și condiții de mediu.

MECANISME ȘI CAUZE GENERALE

Moartea subită fiind din punct de vedere clinic o stare sincopală neprevăzută și potențial ireversibilă, toate cauzele necardiace și cardiace de sincopă trebuie inițial diferențiate de moartea subită. Marea majoritate a sincopelor sînt, însă, reversibile.

Mecanismele generale de instalare a morții subite cuprind leziuni cerebrale prin: 1) afectare toxică endogenă, metabolică, hipoxică, traumatică sau infecțioasă; 2) afectare vasculară; 3) afectare ischemică de cauză generală.

În prima categorie se includ diverse suferințe ca: meningite, encefalite, hematom subdural spontan, hipoglicemie severă, asfixia prin aspirație de corp străin etc., reprezentînd sub 1% din totalul morților subite.

Lezarea vasculară cerebrală — mai frecvent accidentul hemoragic în cazul morții subite — este responsabilă de aproximativ 10% din cazuri.

Mecanismul cel mai frecvent al morții subite îl reprezintă afectarea ischemică, secundară unei scăderi de debit cardiac, la rîndul ei, determinată de factori extracardiaci sau prin afectarea directă a cordului.

Principalii factori extracardiaci ce pot determina o scădere brutală a debitului cardiac cu moarte subită consecutivă sînt: a) accidentele hemoragice masive ca: hemoragii digestive, hemoptizii, anevrism aortic rupt, sarcină extrauterină, împreună însumînd sub 10% din totalul morților subite și b) embolia pulmonară masivă — aproximativ 5% din totalul morților subite.

Scanned with OKEN Scanner

Factorii cardiaci de scădere a debitului sînt mecanici sau electrici. Factorii mecanici cuprind tamponamentul cardiac brutal ca, de exemplu, anevrismul disecant rupt în pericard și ruptura cardiacă, reprezentînd 1—2% din cazuri.

Toți factorii prezentați anterior — cerebrali sau prin scăderea debitului cardiac de cauză extracardiacă sau mecanică cardiacă — sînt responsabili, deci, de 20—30% din totalul morților subite.

În restul de 70—80% din cazuri — leziunea cerebrală prin scăderea debitului cardiac — se explică prin factori miocardici care induc tulburări de ritm cardiac — fibrilație ventriculară sau stop cardiac. Aceste cazuri reprezintă morțile subite de cauză propriu-zis cardiacă sau, mai corect, miocardiacă.

În cadrul acestui grup, cauza principală de suferință miocardică este cardiopatia ischemică cronică, cunoscută sau necunoscută.

Moartea subită poate apărea ca primă manifestare a bolii coronariene. În studiul de la Framingham, această posibilitate evolutivă a cardiopatiei ischemice a fost întîlnită la 11% din bărbații și 6% din femeile cu boală coronariană. În aceste condiții moartea subită se încadrează în varietatea nedureroasă a cardiopatiei ischemice. De asemenea, moartea subită poate să apară la un coronarian cunoscut cu *angor pectoris* sau infarct miocardic antecedent. Se apreciază că aproximativ jumătate din decesele survenind la bolnavii care au supraviețuit perioadei acute a infarctului miocardic (după prima lună), îmbracă aspectul clinic de moarte subită, ceea ce echivalează cu o incidență de 2—3% pe an a morții subite la bolnavii care au avut infarct miocardic.

În afara cauzei ischemice, responsabilă de peste 80% din morțile subite cardiace, această modalitate evolutivă poate să apară în valvulopatii (stenoza aortică, prolapsul de valvă mitrală), miocardite, cardiomiopatia primitivă hipertrofică obstructivă și neobstructivă, cardiomiopatia cu dilatație cardiacă, insuficiență cardiacă de orice etiologie.

Se descriu morți subite în suferințe în care trebuie admis un mecanism reflex cu interesare cardiacă sau afectare miocardică toxică, hipoxică, endocrină. Astfel poate apărea moarte subită în pneumotorax, astm bronșic, epilepsie, feocromocitom.

Statisticile necropsice mai recunosc un număr de cazuri, care poate ajunge pînă la 20%, în care examenul anatomopatologic nu pune în evidență nici o leziune cauzală evidentă. În aceste cazuri trebuie presupusă o afectare funcțională cardiacă.

MECANISMUL MORȚII SUBITE CARDIACE

Poziția ocupată de moartea subită cardiacă în ierarhia cauzelor generale de deces a impus comunității medicale, în general, și celei cardiologice, în special, problema găsirii unei soluții profilactice.

Cum moartea subită este un accident neprevăzut, atitudinea clinică logică constă în identificarea persoanelor cu risc crescut de a suferi accidentul, deci, a celor cărora vor trebui să li se aplice eventualele măsuri profilactice. Stabilirea acestor măsuri necesită, însă, identificarea mecanismului morții subite.

Scanned with OKEN Scanner

Datele necesare identificării acestui mecanism (sau acestor mecanisme) pot fi obținute din: studiul anatomopatologic al cazurilor de moarte subită, studiul clinic al supraviețuitorilor unor asemenea accidente și studiul electrocardiografic al acestor accidente. Tuturor acestor categorii de date li se adaugă concluziile unor cercetări experimentale privind inducerea de aritmii severe.

a) **Date anatomopatologice.** Necesitatea studiului anatomopatologic al leziunilor din moartea subită pentru a putea preciza cauza accidentului a fost subliniată de majoritatea autorilor (5, 25, 35).

Leziunea anatomopatologică cea mai frecvent întîlnită la bolnavii cu moarte subită cardiacă este stenoza coronariană aterosclerotică, constatată la 80—85% din verificări, dintre care în aproximativ 30% din cazuri stenoze strînse (peste 75% din lumen); constatarea este independentă de grupul de vîrstă între 31 și 70 de ani (Warnes și Roberts) (37). Stabilirea unei relații cauzale directe, stenoză coronariană — moarte subită este însă dificilă, deoarece nu toți bolnavii cu leziuni cardiace mor subit.

Posibila constituire a unui infarct miocardic, ca leziune determinantă a morții subite, reprezintă o ipoteză atrăgătoare, dar numai parțial susținută de studiile anatomopatologice.

Leziuni tipice de infarct acut sînt descrise la un procent variabil de cazuri, între 5 și 40%. În general, cifre mai mari apar în statisticile care cuprind cazuri cu o supraviețuire mai lungă de la instalarea unei simptomatologii acute (24 de ore) și cifre mici în cele care descriu moartea instantanee sau cu supraviețuire scurtă. Aceasta s-ar putea explica prin incidența necrozei miocardice în geneza morții subite, real mai mică decît se apreciază clasic sau, mai probabil, prin scurgerea unui timp insuficient pentru apariția semnelor necrozei fibrelor musculare. Într-un studiu cuprinzînd 208 cazuri de moarte subită, Baroldi și colab. (2) au descris la 16% necroză tipică de coagulare, la 67% degenerare miofibrilară și la 10% miofibriloză (leziuni considerate compatibile cu un exces de catecolamine). Pe de altă parte, au fost puse în evidență leziuni ischemice considerate reversibile la 80% din cazurile de moarte subită (Lie și Titus).

În ceea ce privește evidențierea trombozei coronariene, Davies și Thomas (1984) (8) au constatat-o la 74% din cazurile de moarte subită pe care le-au analizat, deși studii mai vechi descriu leziunea numai la 30% sau la un procent mai redus de bolnavi, mai ales la cazuri cu supraviețuire mai lungă. Utilizînd o tehnică riguroasă, Davies și Thomas nu au constatat diferențe de incidență a trombozei în funcție de timpul scurs pînă la instalarea morții. La aproximativ 80% din bolnavii fără trombus evidențiat s-au găsit fisuri de plăci ateromatoase coronariene, care creează potențiale puncte de generare pentru trombușii plachetari. În total, aproximativ 95% din piesele examinate aveau leziuni ateromatoase coronare severe — stenoze strînse sau plăci ateromatoase fisurate sau ulcerate, cu sau fără trombus evidențiat. Existența unor mici focare miocardice cicatriceale acelulare a fost considerată de autori ca semn al efectului emboligen al unor trombuși plachetari din asemenea leziuni coronariene.

Un aspect particular îl prezintă studiul morții subite la sportivi în timpul efortului. Analizînd 29 de asemenea cazuri, Maron și colab. (23) au observat: un cord perfect normal numai într-un caz; în 6 cazuri le-

Scanned with OKEN Scanner

ziuni posibil responsabile de accident — la 5 piese o hipertrofie musculară a arterei nodului atrioventricular și într-un caz o arteră coronară dreaptă scurtă, iar în 22 de cazuri leziunile descrise sînt cert responsabile de moartea subită și anume: 2 rupturi de aortă, 3 stenoze coronariene ateromatoase, 3 anomalii coronariene și 14 cazuri de cardiomiopatii obstructive. Anomalia coronariană cea mai frecvent descrisă o reprezintă traiectul intramural al unui ram coronarian.

Concluzia studiilor anatomopatologice subliniază existența, la marea majoritate a cazurilor, a unor leziuni ischemice mai mult sau mai puțin severe, permanente sau potențial reversibile. Infarctul miocardic constituit reprezintă leziunea responsabilă de mai puțin de jumătate din cazuri. Leziunile mecanice majore (rupturi de miocard, aortă) au o pondere minoră în geneza morții subite.

b) **Date clinice** de la supraviețuitorii unor episoade de moarte subită. Dezvoltarea serviciilor de îngrijire a coronarienilor și, mai ales, a unităților mobile de terapie coronariană, a permis reanimarea și supraviețuirea unor bolnavi care au suferit accidentul unei morți subite.

Cobb a demonstrat în astfel de cazuri de moarte subită în ambulator existența unui infarct miocardic, confirmat electrocardiografic la numai 16% din bolnavi. Criteriile enzimatice au permis însă evidențierea necrozei miocardice la un total de 46% din cazuri.

Într-un studiu privind 301 morți subite, documentate ambulator ca avînd fibrilație ventriculară, Liberthson și colab. observă o supraviețuire imediată de 34% (101 cazuri), cu o supraviețuire ulterioară de 42% (42 cazuri). Bolnavii care nu au supraviețuit au dovedit o instabilitate electrică imediată caracterizată prin episoade repetate de aritmie ventriculară, în primul rînd fibrilație și tahicardie. Dar și la supraviețuitori se observă o tendință marcată la instabilitate electrică, 28% decedînd subit în primul an de urmărire.

În același studiu infarctul miocardic a fost demonstrat electric și enzimatic la aproximativ o treime din bolnavi. Bolnavii cu infarct demonstrat au avut o tendință mai mică de a repeta episoadele aritmice majore, fapt interpretat ca evidențiind tendința spre aritmie a ischemiei cronice fără necroză.

Studiul angiografic și evaluarea funcțională cardiacă a supraviețuitorilor morții subite nu au permis identificarea unor aspecte lezionale sau a unui profil caracteristic.

Concluziile studiilor privind supraviețuitorii episoadelor ambulatorii de moarte subită sînt: 1) majoritatea au leziuni ischemice severe, dar infarctul miocardic apare la aproximativ 30—40%, 2) există o tendință la recidiva episoadelor de aritmie ventriculară și moarte subită ulterioară primului episod. De asemenea, în toate aceste studii moartea subită apare ca expresie în primul rînd a fibrilației ventriculare.

c) **Date electrocardiografice.** Datele electrocardiografice cuprind rezultatele monitorizării în serviciile de terapie intensivă a bolnavilor cu suferințe coronariene și date obținute de la bolnavii urmăriți prin metoda Holter care au decedat subit în cursul investigației. La bolnavii spitalizați cu infarct miocardic și supuși urmăririi electrocardiografice permanente.

Scanned with OKEN Scanner

ca și la morțile subite ambulatorii asistate de personal medical cu posibilitate de urmărire a electrocardiogramei, în toate studiile în minimum 75% din cazuri episodul sincopal a corespuns cu fibrilația ventriculară, în restul cazurilor întîlnindu-se stop cardiac sau bradiaritmii severe.

Urmărind aspectul electrocardiografic precedînd accidentul terminal s-a încercat decelarea unor elemente care să explice și, eventual, să permită prognosticarea morții subite. Sistemele de monitorizare convenționale au descris inițial aritmii ventriculare la 60—80% din bolnavi, iar prin metode computerizate s-a dovedit existența extrasistolei ventriculare practic la toți bolnavii cu infarct acut (Romhilt și colab. și Vetter și colab.).

Lown și Wolf (1971) au alcătuit clasificarea extrasistolelor ventriculare pe 5 grade, în funcție de frecvență, morfologie și raportul cu complexul QRS-T precedent, dezvoltînd și conceptul de aritmie premonitorie. Alte studii ulterioare nu au confirmat însă acest punct de vedere, deoarece 20—25% din episoadele de fibrilație ventriculară nu au fost precedate de aritmii premonitorii.

În prognosticarea morții subite la distanță de accidentul coronarian acut (după prima lună), o valoare deosebită are prezența de aritmii ventriculare în perioada de evoluție postacută a infarctului (după primele 7—10 zile). Existența chiar a unei extrasistole ventriculare se asociază cu dublarea mortalității la 3 ani, iar prezența de extrasistole ventriculare complexe (repetitive, frecvente, multifocale) cu triplarea ei în același interval.

Inregistrarea Holter a permis surprinderea unui număr relativ important de morți subite (18, 27, 28). Analizînd 27 de asemenea cazuri (din care 6 proprii), Nikolici și colab. (1982) consideră fibrilația ventriculară ca evenimentul dominant de inducere (81%), în restul cazurilor intervenind stopul cardiac sau o bradiaritmie severă, dar nu tulburări de conducere atrioventriculară. În majoritatea cazurilor episodul final a fost precedat de alte aritmii majore: tahicardie ventriculară în torsada vîrfurilor (41%), tahicardie ventriculară simplă (18%). Extrasistolele ventriculare s-au întîlnit în toate cazurile, fiind precoce și/sau repetitive, polimorfe. De remarcat deseori o variație a lungimii ciclurilor cardiace precedînd instalarea aritmiei terminale, aspect observat și de alte studii în care fibrilația ventriculară este precedată de bradicardie, alungiri importante ale intervalului QT și extrasistole precoce. Sînt menționați special 2 bolnavi cu bloc bifascicular, la care decesul s-a produs nu prin bradicardie, ci tot prin fibrilație ventriculară.

Kempf și Josephson, pe 27 de cazuri de deces sub monitorizare Holter, observă fibrilație sau tahicardie ventriculară la 74%, precedate în toate cazurile de extrasistole ventriculare. Panidis și Morganroth pe analiza a 15 cazuri ajung la concluzii similare și anume că moartea subită este determinată de tahiaritmie ventriculară în 80% din cazuri, fibrilația ventriculară fiind precedată întotdeauna de tahicardie sau *flutter* ventricular și apărînd la bolnavi cu extrasistole ventriculare.

Toate studiile de urmărire electrocardiografică a morții subite atestă, deci, mecanismul prin fibrilație ventriculară la 75—80% din cazuri, aceasta apărînd precedată de aritmii ventriculare severe (tahicardie sau *flutter*) în majoritatea cazurilor și în contextul unor extrasistolii ventriculare. Nu se poate identifica un aspect cu valoare prognostică al extrasisto-

Scanned with OKEN Scanner

lei ventriculare, dar deseori sînt citate alungiri ale intervalului QT precedent și extrasistole polimorfe sau precoce.

d) **Mecanismele aritmiei terminale în moartea subită.** Aritmia cea mai frecvent responsabilă de moarte subită este fibrilația ventriculară. Modul direct de producere al acestei aritmii poate fi: 1) existența unui factor ectopic de stimulare sau 2) mecanismul de reintrare (a se vedea capitolul „Aritmogeneza").

Apariția unui sau unor focare ectopice prin creșterea automatismului nu explică instalarea fibrilației ventriculare, în condițiile unui miocard cu proprietăți electrice în rest normale. În asemenea condiții o descărcare ectopică, chiar rapidă, duce la un front de depolarizare autolimitat. În cazul unor tulburări de conducere, în speță al unei neomogenități de repolarizare, un focar ectopic poate însă declanșa un front de depolarizare, neregulat, care poate fi la originea instalării fibrilației. Un tip special de activitate ectopică îl reprezintă apariția de postpotențiale, posibilă mai ales în condiții de creștere a activității catecolaminice.

Mecanismul de reintrare presupune formarea unor unde circulare de excitație. Cum perioada refractară a fibrelor normale durează aproximativ 300 msec și viteza de conducere în fibrele Purkinje este de circa 3 m/sec posibilitatea reintrării presupune circuite relativ lungi — așa numita macroreintrare — responsabile de aritmii supraventriculare (de exemplu, tahicardia paroxistică din sindromul WPW).

În condițiile deprimării conducerii (ischemie, hiperpotasemie etc.), devine posibilă și reintrarea pe circuite scurte în rețeaua Purkinje. Închiderea unor asemenea circuite în condiții de repolarizare incompletă va găsi unele fibre cu conducere relativ normală, altele parțial repolarizate cu conducere lentă și altele refractare. În aceste condiții se poate realiza un front de depolarizare neomogen (ca și în cazul unui stimul ectopic în aceleași condiții), cu fragmentarea impulsului, care se va propaga rapid pe unele căi, lent pe altele și va găsi fibre cu posibilități de excitare diferite. Aceasta duce la accentuarea neomogenității cu apariția fibrilației.

Apare, astfel, în fapt, ștergerea diferenței între mecanismul prin focar ectopic sau prin reintrare, elementul comun și esențial fiind neomogenitatea repolarizării în masa miocardică. Aceasta permite fragmentarea frontului de depolarizare, indiferent de originea lui și induce fibrilația ventriculară.

În mecanismul fibrilației ventriculare sînt implicate două categorii de factori: 1) factori fundamentali patologici, care induc instabilitatea electrică și 2) factori precipitanți care permit ca aritmia să apară într-un anumit moment.

1) *Factori de inducere a instabilității electrice* sînt:

— Apariția fibrilației ventriculare în timpul unui accident ischemic acut, datorită unor multiple circuite de microreintrare prin desincronizarea frontului de excitație, încetinirea conducerii și scăderea refractarității. Studii experimentale electrografice ale miocardului dintr-o zonă supusă ischemiei prin ocluzie coronariană au demonstrat în minute de la instalarea ocluziei o alungire și dezorganizare a electrogramei, care se transformă într-o succesiune de unde de mică amplitudine.

Scanned with OKEN Scanner

Un alt mecanism postulat ar fi excitarea prin curentul de leziune a fibrelor Purkinje vecine zonei ischemiate. În infarctul miocardic s-a demonstrat experimental și se admite și la om, apariția inițială a aritmiilor prin mecanismul menționat, pentru ca, într-o perioadă ulterioară (6—24 ore) aritmia să apară prin creșterea automatismului fibrelor Purkinje nenecrozate subendocardice din zona infarctizată. Aceste fibre supraviețuiesc, deoarece se hrănesc prin imbibiția transendocardiacă (31).

— Reperfuzia unui teritoriu ischemiat reprezintă o cauză de aritmii ventriculare grave în condiții experimentale. Observarea de episoade aritmice severe la om în cursul reperfuziei, prin tromboliză sau după administrare de nitroglicerină (Berisso și colab., 1984), argumentează posibilitatea apariției aritmiei la reperfuzia spontană sau indusă și în patologia umană. Mecanismul intim în acest caz îl reprezintă tot neomogenitatea repolarizării și posibilitatea creșterii automatismului, secundară modificărilor ionice și adrenergice induse de reperfuzie.

— Spasmul coronarian reprezintă o condiție considerată responsabilă de aritmii severe și/sau moarte subită la coronarienii la care nu se poate demonstra necroza miocardică. El poate genera aritmiile atît în cursul perioadei de ischemie acută cît și în perioada de reperfuzie ulterioară lizei spontane sau induse a spasmului. La aproximativ 25% din bolnavii la care se poate induce spasm (de exemplu, cu ergonovină), apar episoade de tahicardie și/sau fibrilație ventriculară. Deși nu au leziuni ateromatoase mai severe decît ceilalți bolnavi, aceștia reprezintă un grup cu incidență mai mare de moarte subită.

— Cicatricele postischemice, inclusiv anevrismul ventricular, se asociază frecvent cu aritmii ventriculare și moarte subită, mecanismul implicat fiind reintrarea în zona periferică sau subendocardică a cicatricei.

— Alungirea intervalului QT, care poate fi primară (sindroamele Jervell-Lange-Nielsen și Romano-Ward) sau dobîndită (ischemie, droguri antiaritmice și antidepresive, hipopotasemie, hipomagneziemie, bradicardie excesivă), se asociază cu tahicardie ventriculară tip „torsadă a vîrfurilor", extrasistolie ventriculară și risc crescut de moarte subită prin fibrilație ventriculară. Mecanismul pare a fi neomogenitatea repolarizării în aceste situații.

— Modificările metabolice miocardice din zonele ischemiate sînt considerate o verigă importantă în apariția neomogenității proprietăților electrice, neomogenitatea fiind cea mai marcată în zonele de acumulare lipidică și deficit de glucoză. Depleția de glicogen, cu afectarea glicolizei și creșterea lipolizei în zonele ischemice, duce la depleția rapidă de fosfați macroergici, modificări de echilibru ionic și tendința la aritmii.

2) *Factorii precipitanți ai apariției fibrilației ventriculare sînt:*

— Activitatea nervoasă simpatică apare experimental ca un parametru important de scădere a pragului de fibrilație ventriculară. Această aritmie poate fi indusă la pisică prin ischemie tranzitorie combinată cu stimularea ganglionului stelat, la cîine prin ischemie combinată cu efort fizic, ablația ganglionului stelat stîng împiedicînd apariția aritmiei. Reflexele care scad tonusul simpatic (de exemplu, creșterea tensiunii arteriale, farmacologic sau prin clamparea aortei) cresc pragul de fibrilație, chiar în condiții de vogotomie. Efectul aritmogen simpatic este mediat atît

Scanned with OKEN Scanner

de receptorii α cît și β, primii intervenind mai ales în aritmiile de reperfuzie.

La om a fost dovedită o hipersimpaticotonie în primele zile de infarct miocardic acut și un efect protector față de fibrilația ventriculară a propranololului.

Activitatea nervoasă parasimpatică a fost considerată ca limitată, cu influență numai la atrii și joncțiunea atrioventriculară. Numeroase studii experimentale au dovedit însă un efect antiaritmogen, de creștere a pragului de fibrilație ventriculară, al excitației vagale, mai ales în condițiile unei stimulări simpatice concomitente. În aceste condiții stimularea vagală readuce la normal pragul fibrilator scăzut de stimulare simpatică.

— Stresul psihic a fost unul din factorii corelați empiric cu moartea subită. Studiile experimentale — în primul rînd Lown (21) — au oferit un sprijin acestei corelații. Folosind un model de determinare a pragului de fibrilație prin stimuli cuplați, autorul a demonstrat scăderea cu 70% a pragului de fibrilație la cîinele stresat. Acest efect a fost observat și la alte specii de animale.

La om, studiile psihosociale au arătat o incidență mai mare a morții subite la subiecții care au suferit de un stres negativ puternic (de exemplu, pierderea partenerului) sau la persoane cu același fond genetic care trăiesc în condiții diferite de stres (de exemplu, japonezi americani față de cei din Japonia) (11,29).

Într-un studiu retrospectiv, privind bolnavi recuperați după moarte subită, Reich și colab. (29) au regăsit un stres psihic precedînd cu mai puțin de o oră accidentul la 21% din cazuri și un fond psihic încărcat (depresie afectivă sau senzația de a se afla într-o situație emoțională fără ieșire) la majoritatea. Mediatorul acestei acțiuni a stresului se consideră a fi stimularea simpatică centrală.

— Importanța somnului a dat naștere unor ipoteze controversate. Astfel, s-a observat o scădere a tonusului simpatic și a aritmiilor în somn, dar observația clinică cunoaște un număr important de morți subite în somn. Studiile de hemodinamică au demonstrat bradicardie și scădere tensională în timpul somnului fără mișcări rapide ale globilor oculari și revenirea tensiunii arteriale în faza cu mișcări rapide (REM). În sindromul apneei obstructive din timpul somnului, în perioada de apnee, au fost descrise hipoxie importantă și creșteri mari ale tensiunii arteriale (peste 25% din valorile anterioare), precum și bradicardii excesive. Aceste modificări, în special hipoxia, ar putea fi responsabile de inducerea unor aritmii severe, justificînd observația lui Smolensky că maximum de incidență al morții subite este între orele 4 și 6 dimineața.

— Prostaglandinele, prin efectul lor agregant plachetar și vasospastic, au fost implicate în declanșarea fibrilației ventriculare.

Numeroase studii experimentale au demonstrat secundar infuziei de adenozinmonofosfat (care are efect agregant plachetar) inducerea de modificări electrocardiografice și aritmii, scăderea numărului de trombocite în sîngele venos coronarian, precum și efect vasoconstrictor al extractelor de agregate plachetare Factorul comun al acestor observații îl reprezintă eliberarea de prostaglandine, studii foarte recente (Hammond și Oates) (12) demonstrînd o scădere a incidenței fibrilației ventriculare in-

Scanned with OKEN Scanner

duse prin ocluzia arterei circumflexe la cîini de la 53 la 6% după perfuzia cu prostaciclină, în doze care nu modifică parametrii hemodinamici. Pe același model s-a dovedit acțiunea protectoare a unor inhibitori ai tromboxansintetazei.

3. *Alte tulburări de ritm responsabile de apariția morții subite.* Din studiul traseelor electrocardiografice ale bolnavilor decedați subit în serviciile de terapie a coronarienilor sau sub înregistrare Holter rezultă că în 10—20% din cazuri mecanismul morții nu este fibrilația ventriculară, ci o bradiaritmie. Aceasta este, în majoritatea cazurilor, un bloc atrioventricular gradul III și, rareori, stop sinusal.

Contextul clinic de apariție este, de regulă, o cardiopatie ischemică, respectiv, infarctul miocardic acut și, uneori, cardiomiopatiile primare sau secundare (specifice). Blocul atrioventricular complet în infarctul acut apare, de regulă, tranzitor, în infarctul inferior fiind suprahisian, precedat de grade inferioare de bloc și având un prognostic benign. Prognosticul blocului atrioventricular care complică infarctul anterior este mai sever, tulburarea de conducere fiind expresia unei leziuni întinse septale, cu blocaj subhisian, ritm idioventricular rar și, uneori, moarte subită.

Blocurile bifasciculare au fost considerate leziuni electrice premonitorii blocurilor complete suhisiene cu ritm idioventricular rar și prognostic grav vital, dar monitorizarea electrică a dovedit că și în acest caz mecanismul morții este, de regulă, fibrilația ventriculară.

Stopul sinusal, neurmat de apariția unui ritm de scăpare joncțional și, deci, cu stop cardiac, trebuie considerat ca o formă de boală a nodului sinusal și apare, de regulă, tot în context ischemic.

CONTEXTUL CLINIC DE APARIȚIE ȘI IDENTIFICAREA CANDIDAȚILOR LA MOARTEA SUBITĂ CARDIACĂ

Moartea subită cardiacă apare mai ales la bolnavii cu cardiopatie ischemică cunoscută sau necunoscută, dar poate să apară și în multe alte suferințe cardiace. Tratamentul ei presupune o intervenție foarte rapidă (de ordinul minutelor), care este foarte greu de realizat pentru un eveniment neprevăzut. De aceea, s-a încercat identificarea, în contextul clinic de apariție, a persoanelor cu risc crescut de a suferi acest grav accident, cu scopul instituirii unor măsuri profilactice.

MOARTEA SUBITĂ CORONARIANĂ

Moartea subită coronariană poate apărea, ca primă manifestare a bolii, la subiecți considerați anterior sănătoși, sau poate complica evoluția unei boli cunoscute.

1. **Moartea subită coronariană la persoanele aparent sănătoase** reprezintă o formă de manifestare a cardiopatiei ischemice nedureroase. Numeroase studii retrospective au încercat să determine un profil de factori de risc existent la indivizii care au decedat și care să permită recunoașterea lor sau delimitarea unui grup cu risc crescut. Studii retrospective, ca acelea de la Framingham sau Minnesota, au încercat, de

Scanned with OKEN Scanner

asemenea, să atingă aceleași obiective. Dar nici unul din aceste studii nu a permis caracterizarea unui profil specific al persoanelor expuse riscului de moarte subită. Factorii de risc identificați sînt aceiași ca pentru cardiopatia ischemică în general și în aceleași proporții. Situația este complicată de faptul că la un risc de 1‰ pe an înseamnă că 10 indivizi dintr-o mie vor suferi accidentul în 10 ani, ceea ce înseamnă că 990 vor supraviețui prognosticului. Chiar o cumulare de factori de risc care să crească riscul la 1% ar face ca în 10 ani 900 de persoane să rămînă sănătoase.

Prezența spontană sau indusă de tulburări de ritm ventricular (în special extrasistole) a fost și ea investigată ca factor de prognostic al morții subite. Studii mai vechi, cum ar fi cel de la Tecumseh (1969), au arătat că prezența de extrasistole ventriculare se asociază cu o creștere de 3 ori a riscului de moarte subită. Studii ulterioare ale aceleiași echipe au arătat însă că asocierea extrasistolelor cu alți factori de risc, făcea ca valoarea proprie a aritmiei în prezicerea morții subite să fie discutabilă.

Numeroase alte studii, inclusiv cele cu urmărire Holter, nu au confirmat o valoare predictivă a extrasistolelor ventriculare la indivizii sănătoși.

Astfel, pînă în momentul actual încercările de a identifica un grup expus unui risc crescut de moarte subită în populația aparent sănătoasă au fost sterile. Ceea ce se poate identifica este un grup expus a avea cardiopatie ischemică, grup în care moartea subită reprezintă în jur de 10% din formele de manifestare a bolii.

2. **Moartea subită la coronarienii cunoscuți** reprezintă un subiect amplu de cercetare, care s-a concretizat în elaborarea de diverse forme predictive.

a) *Moartea subită la bolnavii cu infarct miocardic antecedent.* Numeroase studii au identificat ca cel mai frecvent element prognostic pentru apariția morții subite existența în antecedente a unui infarct miocardic (31). În general, factorii luați în considerare la un coronarian cunoscut sînt: 1) tulburările de ritm sau de conducere; 2) deficitul funcțional ventricular stîng); 3) existența ischemiei reziduale.

— Tulburările de ritm cu apariție precoce în evoluția infarctului (primele ore sau săptămînile 1—2), s-a dovedit că nu au valoare prognostică semnificativă ulterioară. În schimb, prezența de extrasistole ventriculare în perioada postacută (după săptămîna a 2-a) corelează în diverse studii cu o creștere între 3 și 6 ori a riscului de moarte subită. Aceasta a dus la recomandarea utilizării sistematice a monitorizării Holter înainte de externare la bolnavii care au suferit un infarct acut. Prezența de extrasistole izolate se corelează cu o creștere de circa 2 ori a frecvenței decesului subit la 3 ani, iar prezența de extrasistole polimorfe și frecvente (peste 50 pe oră) cu creșteri de peste 3 ori în aceeași perioadă.

Apariția de extrasistole ventriculare la efort, constatată odată cu practicarea frecventă a testelor de efort postinfarct în vederea reabilitării, s-a dovedit a fi și ea un factor de risc pentru moartea subită.

Provocarea de extrasistole repetitive prin electrostimulare cu stimul unic are, de asemenea, o deosebită valoare predictivă (Hamer și colab.).

Scanned with OKEN Scanner

— Tulburările de conducere intraventriculară, chiar tranzitorii — în special blocurile bi- și trifasciculare —, corelează cu o mortalitate imediată mare, dar și cu o incidență mare a morții subite la supraviețuitori. Deși inițial s-a postulat decesul prin bradiaritmii severe, studii recente au identificat tot fibrilația ventriculară (eventual precedată de tahicardie ventriculară) ca mecanism imediat al morții și la acești bolnavi.

— Deficitul funcțional ventricular stîng (stabilit prin metode clinice, demonstrarea radiologică sau ecografică a cardiomegaliei, determinare ecografică sau cu radionuclizi a fracției de ejecție) s-a dovedit a fi un element statistic semnificativ asociat cu moartea subită ulterioară, indiferent de perioada de urmărire (36). În condițiile unei fracții de ejecție mai mari de 0,40 incidența morții subite la 6 luni este de 0%, comparativ cu 17,7% la o valoare sub 0,40 (Schulze și colab.).

Deoarece deficitul funcțional exprima mărimea zonei infarctate, determinarea acesteia scintigrafic sau enzimatic corelează și ea cu incidența morții subite.

Deși unele studii au corelat prezența de aritmii ventriculare cu mărimea zonei infractate, cercetări recente (Bigger și colab., 1984, Mukharji și colab., 1982) au demonstrat că reprezintă factori de risc independenți pentru moartea subită.

— Ischemia reziduală postinfarct, manifestă prin angor rezidual (sau angor postinfarct), sau demonstrarea de subdenivelări marcate ST la testul de efort, reprezintă un factor asociat cu o dublare a incidenței morții subite. Urmărirea anatomică prin angiografie coronariană a arătat că mortalitatea postinfarct este corelată cu gradul și numărul de vase stenozate.

În concluzie, cel mai important factor de prognostic pentru moartea subită a bolnavilor coronarieni îl reprezintă prezența anamnestică a infarctului miocardic. Dintre bolnavii cu infarct cunoscut se poate izola un grup cu risc crescut, format din cei cu aritmii ventriculare, tulburări de conducere, deficit funcțional sau ischemie reziduală.

b) *Moartea subită la bolnavii coronarieni cunoscuți fără infarct miocardic*. Corelația între angina pectorală și moartea subită recunoaște două situații clinice determinate de modul de prezentare al bolii coronariene: angina pectorală instabilă și cea stabilă.

Angina pectorală instabilă reprezintă, chiar în condițiile unei aparente evoluții favorabile intraspitalicești, un element de risc crescut privind moartea subită. Urmărirea unor parametri similari celor folosiți pentru evaluarea bolnavilor cu infarct a permis identificarea unui subgrup cu risc major de moarte subită, reprezentat de bolnavii cu subdenivelări tranzitorii de ST la monitorizarea Holter sau cu episoade de tahicardie ventriculară. Acești bolnavi au, în general, o afectare coronariană severă, fie a trunchiului stîng comun, fie a tuturor celor 3 vase coronare. Riscul deosebit al acestor bolnavi impune un tratament agresiv de reperfuzie (chirurgical sau prin angioplastie percutană).

Angina pectorală stabilă reprezintă o formă frecventă a cardiopatiei ischemice, întîlnită în antecedentele a circa 50% din bolnavii cu moarte subită. Incidența mare a bolii, ca și evoluția ei în general necomplicată și de lungă durată, au determinat și în acest caz încercarea de a stabili subgrupe cu risc crescut. Monitorizarea tip Holter a identificat prezența de

Scanned with OKEN Scanner

extrasistole ventriculare și de subdenivelări ST tranzitorii și asimptomatice ca elemente definitorii ale unor astfel de subgrupe. Apariția acestor modificări la testul de efort are aceeași semnificație.

MOARTEA SUBITĂ CARDIACĂ NECORONARIANĂ

Moartea subită la cardiaci în afara bolii coronariene reprezintă aproximativ 20% din totalul morților subite cardiace. Ea poate să apară în majoritatea bolilor cardiace (cu lezare endocardică, miocardică sau pericardică), mai ales în prezența insuficienței cardiace. Există însă unele afecțiuni în care prezența accidentului este relativ mai frecventă și caracteristică.

1) **Stenoza aortică valvulară.** Moartea subită se întîlnește frecvent în stenozele strînse manifeste clinic prin sincope și/sau angor de efort, indiferent de etiologia leziunii valvulare. Factorii predictivi observați sînt legați de gradul stenozei și anume: prezența cardiomegaliei, existența unui gradient important ventriculo-aortic și fibroza miocardică.

Studiile hemodinamice au arătat în timpul sincopelor o scădere brutală a debitului cardiac și a tensiunii arteriale fără tulburare de ritm, care apare numai tardiv după instalarea deficitului hemodinamic. Această observație a făcut să se propună (Johnson, 1971) un mecanism reflex, constînd în vasodilatație periferică consecutivă unei creșteri a tensiunii în peretele ventricular stîng sesizată de baroceptorii de la acest nivel. Vasodilatația duce la scăderea întoarcerii venoase și a tensiunii arteriale în condițiile unui ventricul cu debit fix liminar (datorită stenozei).

2) **Cardiomiopatia hipertrofică.** Afecțiunea, deseori ereditară, se caracterizează prin moarte, de cele mai multe ori subită, după o durată de evoluție variabilă. Nu există elemente predictive clinice, electrocardiografice sau hemodinamice, dar moartea subită apare mai frecvent în cazurile cu antecedente familiare de moarte subită și în cele diagnosticate la vîrstă mai tînără. Ca mecanisme ale morții subite s-au postulat tulburări de conducere, preexcitație latentă, obstrucție completă a căii de ejecție ventriculară, tulburări ale umplerii diastolice, ischemie asociată. Nici unul din acești factori nu a putut fi demonstrat la majoritatea bolnavilor.

Studiile electrocardiografice au demonstrat la acești bolnavi incidența mare a aritmiilor ventriculare severe și moartea prin fibrilație ventriculară. Dezorganizarea celulară caracteristică bolii oferă substratul anatomic al genezei aritmiei ventriculare.

3) **Cardiomiopatia cu dilatație.** În această boală moartea apare de regulă, nu subit, ci după o evoluție îndelungată cu insuficiență cardiacă. Aritmiile (inclusiv cele ventriculare) apar secundar lezării importante miocardice și moartea subită poate apărea în contextul unei insuficiențe cardiace congestive cronice.

4) **Sindroamele cu interval QT lung.** Sînt descrise două sindroame ereditare: Jervell—Lange—Nielsen — autosomal recesiv cu surditate și Romano—Ward — autosomal dominant fără surditate. De asemenea se descriu și forme sporadice, nefamiliare, fără surditate.

Scanned with OKEN Scanner

Din punct de vedere clinic, ambele sindroame se caracterizează prin sincope și frecvența mare a morții subite. Episoadele sincopale sînt declanșate de factori de stimulare simpatică (efort, emoții, test la rece) și sînt datorate unor episoade de tahicardie paroxistică ventriculară în „torsadă a vîrfurilor". Această aritmie poate degenera în fibrilație ventriculară. Mecanismul alungirii intervalului QT pare a fi o asimetrie de inervație simpatică, cu predominanța activității nervilor cardiaci simpatici stîngi.

Alungirea intervalului QT poate fi dobîndită, determinată de droguri (antiaritmice din clasa 1 Vaughan—Williams, fenotiazine, antidepresante triciclice), modificări electrolitice (hipopotasemie, hipomagnezemie), bradicardie extremă. În acest caz pot apărea, de asemenea, episoade de tahicardie în „torsadă a vîrfurilor", care, uneori, degenerează în fibrilație ventriculară. Aritmia însă nu este provocată de stimularea adrenergică, ci de o pauză precedentă prelungită.

În ambele situații alungirea intervalului QT este mărturie a duratei prelungite de repolarizare ventriculară cu neomogenitate secundară a procesului.

Ischemia miocardică, cu sau fără necroză, poate duce și ea la alungirea intervalului QT. În acest caz semnificația modificării electrocardiografice este o perturbare a procesului de repolarizare, dar ea nu reprezintă o modificare de sine stătătoare, ca în cazurile precedente, ci se încadrează în complexul de modificări determinate de ischemie.

5) **Sindromul de preexcitație.** Moartea subită a fost descrisă și în sindromul Wolf—Parkinson—White. Complicația este relativ rară și se presupune că se datorează transmiterii la ventriculi a unui episod de fibrilație atrială paroxistică prin calea de conducere accesorie. În aceste condiții calea accesorie, care are o perioadă refractară scurtă, conduce la ventriculi un număr mare de stimuli cu dezorganizarea activității ventriculare.

6) **Tulburările de conducere intraventriculare neischemice.** Blocul cronic bifascicular neischemic se poate complica de moarte subită. Accidentul este mai frecvent la bolnavii cu extrasistole ventriculare concomitente.

Mecanismul decesului în cazurile surprinse electrocardiografic este fibrilația ventriculară și nu progresia către bloc atrioventricular complet, cum s-a presupus anterior.

7) **Prolapsul de valvă mitrală.** Incidența morii subite în prolapsul de valvă mitrală variază între 0 și 2%, pînă în 1983 fiind publicate în literatură numai 53 de cazuri certe, deși aritmii supraventriculare sau ventriculare sînt frecvent citate. În această situație pare mai probabil ca moartea subită să fie consecința unei alte suferințe coexistente.

8) **Alte boli cardiace.** Moartea subită poate să apară în miocardite, boli infiltrative miocardice, mixom atrial, metastaze mio-pericardice etc. Aproximativ 1/3 din bolnavii în insuficiență cardiacă mor subit, adesea într-o situație hemodinamică stabilă sau fără o aritmie amenințătoare. Mecanismul cel mai probabil îl reprezintă fibrilația ventriculară.

Scanned with OKEN Scanner

În toate statisticile privind moartea subită apare un procent variabil de cazuri la care nu se poate găsi o leziune explicativă (în statistica lui Catrix acest procent ajunge la 27%, iar în cea a lui Madsen este de numai 0,9%).

Se consideră că accidentul se datorează unor modificări electrofiziologice fără substrat histologic evidențiabil și cu bază posibil neuroumorală.

PRODROMURILE MORȚII SUBITE ȘI EVALUAREA BOLNAVULUI

Medicul poate fi pus în situația de a asista un bolnav cu moarte subită sau, mai ales, în condițiile terapiei de resuscitare modernă, a unei persoane care a supraviețuit unui asemenea episod.

Evaluarea clinică imediată a unui asemenea bolnav comportă identificarea de la aparținători a unor antecedente de cardiopatie ischemică sau alte boli cardiace, a unor simptome (durere, dispnee, palpitații) care să fi precedat episodului acut, a unui eventual consum de droguri cunoscute a fi asociate cu un asemenea accident și a condițiilor în care s-a produs accidentul (repaus, efort, alimentație). Toate aceste elemente, relativ incomplete pentru evaluarea unui bolnav, permit orientarea mai corectă a măsurilor de resuscitare.

Studiile efectuate pe supraviețuitori au arătat existența la 30—40% din cazuri a unor prodroame (dureri, dispnee, palpitații), uneori precedînd cu mai multe zile accidentul. De asemenea, 80% din bolnavi aveau antecedente cardiace (angor, infarct, insuficiență cardiacă) (22).

În unele statistici un număr important de bolnavi care au murit subit (peste 50%) au consultat medicul în săptămînile precedînd accidentul.

Examenul fizic și evaluarea paraclinică se referă evident numai la supraviețuitori. Inițial examenul clinic urmărește descoperirea semnelor unei boli cardiace preexistente necunoscute sau care a avut ca primă manifestare moartea subită, iar explorarea paraclinică se limitează la electrocardiogramă și investigarea serică a enzimelor și a diselectrolitemiei.

Investigarea ulterioară cuprinde examenul radiologic, ecografia, investigarea Holter și testul de efort. De asemenea în unele cazuri se impune investigarea angiografică.

Scopul investigației îl reprezintă identificarea bolii subiacente în vederea unui tratament adecvat, cu prevenirea recidivei morții subite, cînd aceasta este posibilă.

PROFILAXIA MORȚII SUBITE

Profilaxia morții subite poate fi privită din 3 unghiuri și anume: 1) profilaxia în populația generală; 2) profilaxia la coronarienii cunoscuți — în primul rînd la supraviețuitorii infarctului miocardic și la alte categorii de cardiaci cu boli asociate cu moarte subită; 3) profilaxia la supraviețuitorii morții subite.

Scanned with OKEN Scanner

1) **Profilaxia în populația generală.** Fiind una din cauzele principale de deces ar fi de dorit găsirea unei metode de profilaxie a morții subite în populația generală. Imposibilitatea delimitării unui grup populațional cu risc crescut face însă practic nerealizabil acest mod de abord. Evitarea sau diminuarea factorilor de risc generali ai cardiopatiei ischemice pare un mod logic de abordare, dat fiind că majoritatea cazurilor de moarte subită sînt ischemice. Nu există însă nici un studiu controlat, care să confirme eficiența acestui mod de profilaxie în ceea ce privește moartea subită (30).

2) **Profilaxia la bolnavii cu risc crescut.** Cel mai important factor de risc pentru moartea subită îl reprezintă infarctul miocardic antecedent. Dat fiind că mecanismul morții subite îl reprezintă fibrilația ventriculară, pentru majoritatea cazurilor prima metodă profilactică o reprezintă administrarea de antiaritmice. Cum moartea subită reprezintă aproximativ jumătate din totalul morților tardive postinfarct, incidența ei anuală probabilă ar fi de 2—3%. Aceasta implică necesitatea de a trata inutil 97—98 de bolnavi, pentru beneficiul posibil a 2—3, din care poate unul va fi recuperat (în cazul unui tratament foarte eficient care să reducă mortalitatea cu 30—50%). Cum majoritatea drogurilor antiaritmice au efecte secundare, unele potențial grave, raportul risc/beneficiu este de la început discutabil.

Aceste considerente sînt valabile și pentru celelalte categorii de bolnavi cu risc crescut de moarte subită (angină instabilă, angină cu subdenivelare ST la proba de efort etc.).

În evaluarea și prescrierea tratamentului antiaritmic profilactic apar două probleme. Prima este cea a aprecierii generale asupra valorii unui asemenea tratament și a doua este cea a alegerii antiaritmicului eficient într-un caz dat.

În ceea ce privește eficiența profilactică a administrării de antiaritmice, studiile publicate pentru chinidină sau procainamidă, deși au demonstrat valoarea lor antiaritmică, nu au dovedit o scădere a mortalității secundare administrării, dar validitatea statistică a acestor cercetări este discutabilă.

Difenilhidantoina, urmărită în două studii australiene pe un număr mare de cazuri, nu a influențat mortalitatea.

Drogurile moderne specific antiaritmice ventriculare, ca mexiletinul, amiodarona, flecainida sau lorcainida, au fost investigate prin studii pe un număr limitat de cazuri și nu au evidențiat un efect semnificativ de scădere a mortalității.

Rezumînd studiile de eficiență profilactică a antiaritmicelor se poate spune că, în general, nu există elemente convingătoare privind valoarea administrării lor, chiar la grupele cu risc crescut.

În ceea ce privește modul de a selecta antiaritmicul pentru un anume bolnav, în cazul în care există o tulburare de ritm spontană, se alege antiaritmicul eficient față de aceasta, iar în cazul că nu există spontan tulburări de ritm, se poate alege antiaritmicul în funcție de rezultatele unor studii de electrofiziologie. Acestea urmăresc provocarea de aritmii — respectiv inducerea de tahicardie ventriculară — prin stimulare electrică endocavitară. Ulterior, se testează eficiența diferitelor droguri în împiedicarea apariției aritmiei provocate.

Scanned with OKEN Scanner

Blocanții β-adrenergici reprezintă o categorie aparte de droguri, deoarece suportul teoretic al acțiunii lor — efect antiaritmic și antianginos — le face în mod special indicate în tratamentul cardiopatiei ischemice. Există numeroase studii, unele foarte riguros proiectate cu un număr mare de bolnavi, privind diferite droguri β-blocante. Concluzia generală este că β-blocantele duc la o scădere semnificativă a morții subite, dar nu influențează semnificativ mortalitatea generală postinfarct (7).

Un alt mod de abordare a problemei a fost prin includerea morții subite în cadrul studiilor de prevenire de reinfarctizări folosind agenți antiplachetari.

Studiul folosind persantin și aspirină (studiul *Paris*) nu a demonstrat o eficiență semnificativă asupra morții subite a nici unuia din cele două medicamente.

Cercetarea multicentrică cu sulfinpirazonă (anturan) a demonstrat, în ceea ce privește moartea subită, o scădere impresionantă de 57% în primele 6—12 luni, dar datele nu par confirmate de studii de control.

Cum incidența morții subite la bolnavii cu infarct în antecedente este de circa 2—3%, se poate ridica aceeași obiecție și în cazul acestor droguri aparent active, de tratare inutilă a unui mare număr de bolnavi cu o medicație potențial periculoasă.

Aceasta motivează necesitatea unei selecții a bolnavilor coronarieri cu risc crescut de moarte subită, care după majoritatea studiilor sînt: 1) bolnavii cu extrasistole ventriculare frecvente sau lambouri de tahicardie ventriculară la testul de efort sau monitorizarea Holter; 2) bolnavii cu angor postinfarct; 3) bolnavii cu insuficiență ventriculară stîngă evidențiată prin orice metodă; 4) bolnavii cu subdenivelări ale segmentului ST$\geqslant$2 mm la testul de efort; 5) pacienții care dezvoltă extrasistolie ventriculară minim de gradul II în timpul atacului anginos; 6) bolnavii cu stres psihologic important. De asemenea și alte categorii de cardiaci au risc important de moarte subită și deci trebuie selecționați pentru tratament profilactic antiaritmic: 1) pacienții care au avut în antecedente o fibrilație ventriculară primară cu resuscitare eficientă neasociată unui infarct miocardic acut; 2) pacienții cu intervalul QT prelungit care fac sincopă neexplicată sau/și extrasistole ventriculare minim de gradul II; 3) tinerii cu prolaps de valvă mitrală la care monitorizarea evidențiază episodic o prelungire a intervalului QT și/sau extrasistolie ventriculară minim de gradul II. În toate aceste cazuri tratamentul profilactic cu antiaritmice, beta-blocante și, după situație, antiagregante plachetare are cea mai mare posibilitate de eficiență, cu condiția individualizării indicațiilor terapeutice.

O metodă modernă, logic foarte atractivă, este implantarea unui defibrilator intern. Asemenea dispozitive, care utilizează un contrașoc cu o doză mică de energie (comparativ cu defibrilarea externă), au fost testate cu succes la animal și la un număr restrîns de cazuri cu fibrilații ventriculare repetitive. Rezultatele promițătoare în aceste cazuri indică metoda ca o posibilitate cu șanse de succes în viitorul apropiat.

Un loc aparte în profilaxia morții subite revine metodelor de revascularizare (14). Cum mecanismul morții subite cuprinde în majoritatea cazurilor episoade de ischemie tranzitorie (în general pe fond de deficiență circulatorie cronică), suprimarea ischemiei dureroase sau silențioase re-

Scanned with OKEN Scanner

prezintă calea cea mai logică de prevenție. Acest obiectiv poate fi asigurat prin revascularizare chirurgicală, angioplastie transluminală percutană sau tromboliză.

Evaluarea *by-pass*-ului aortocoronarian a dovedit o scădere a mortalității, inclusiv a celei subite, la bolnavii operați. Rezultatele studiilor „*coronary artery surgery*", însumînd evaluarea a 13 476 bolnavi coronarieni tratați fie medical fie chirurgical (în funcție de tabloul clinic nerandomizat) și urmăriți în medie 4,6 ani, au arătat reducerea morții subite la 1,6% în lotul tratat chirurgical față de 4,9% la lotul tratat medical. Diferența este și mai evidentă pentru bolnavii cu risc crescut de moarte subită, de exemplu leziune tricoronariană sau elemente antecedente de insuficiență cardiacă. Aprecierea eficienței angioplastiei transluminale percutane pare a oferi date similare cu scădere mare a mortalității.

Tromboliza reprezintă o metodă de revascularizare ce se adresează infarctului acut (în curs de instalare) și mai puțin morții subite. În cazurile în care aritmia ventriculară se dezvoltă în zona unei cicatrice de infarct (anevrism ventricular), rezecția acesteia devine o metodă terapeutică eficientă cuplată cu pontajul coronarian.

3) **Profilaxia la bolnavii supraviețuitori ai unui episod de moarte subită.** Bolnavii care au suferit un episod de moarte subită din care au fost resuscitați nu mai reprezintă o raritate în condițiile unor servicii de reanimare moderne. Lor li se adaugă în unele statistici un număr important de bolnavi care au putut fi resuscitați din morți subite extraspitalicești. Acești supraviețuitori ai morții subite (încă un procent mic din totalul accidentelor) reprezintă un grup cu risc foarte mare de repetări a aritmiei. Global se evaluează o supraviețuire de 2 ani la aproximativ 50% din bolnavi. Evident subgrupe diferite au prognostic diferit. Astfel moartea subită, apărută ca o complicație a infarctului acut, odată reanimată, nu modifică prognosticul de viitor al bolii de bază. Moartea subită fără infarct acut reprezintă însă un accident recidivant sever.

Bolnavul supraviețuitor al morții subite trebuie menținut inițial pe tratament antiaritmic intravenos, cu corectarea tulburărilor care au favorizat accidentul (de exemplu, diselectrolitemii) și evaluat electrofiziologic. Această evaluare poate identifica subgrupe de bolnavi la care se poate induce tahicardie ventriculară. Ulterior, se pot testa diferite droguri pentru a alege antiaritmicul care suprimă această inducție.

Un alt abord (Graboys și colab.) este de a testa droguri vizînd suprimarea totală a extrasistolelor precoce și a lambourilor de tahicardie ventriculară, suprimarea cu peste 90% a extrasistolelor ventriculare în dublete, suprimarea cu minimum 50% a numărului total de extrasistole.

Ambele aborduri dau rezultate similare, dar ambelor li se poate obiecta faptul că în circa 20% din cazuri moartea subită nu este precedată de extrasistolie ventriculară.

La bolnavii coronarieni se recomandă: 1) tratamentul chirurgical al bolii coronare (pontaj, rezecție de cicatrice și/sau rezecția focarului antiaritmogen determinat prin *mapping* intern); 2) tratament antiaritmic după principiile enunțate la bolnavii nechirurgicali; 3) implantare de defibrilator intern la bolnavii ce nu pot fi cuprinși în primele 2 clase.

Scanned with OKEN Scanner

La bolnavii cu cardiomiopatii numărul cunoscut de supraviețuitori de moarte subită este foarte mic. Tratamentul cu antiaritmice empiric — de preferat amiodarona — sau, în funcție de teste electrofiziologice, este recomandat ca și implantarea de defibrilator intern.

Bolnavii cu interval QT lung congenital trebuie menținuți pe tratament cu β-blocante, iar cei cu QT lung dobîndit menținuți la un ritm tahicardic (*pacemaker* temporar) pînă la corectarea cauzei.

La bolnavii cu sindrom WPW, care au suferit un episod de moarte subită prin fibrilație atrială paroxistică transmisă la ventriculi, se recomandă cura chirurgicală prin ablația fasciculului accesor. La unii bolnavi cu fascicul accesor septal s-a descris și posibilitatea ablației prin șoc electric pe cateter transvenos.

Grupul bolnavilor la care investigația după supraviețuire nu poate identifica o boală cardiacă nu beneficiază de o recomandare terapeutică codificată. Tratamentul antiaritmic, de preferință ghidat de studii electrofiziologice sau aplicat empiric, reprezintă singura opțiune.

BIBLIOGRAFIE SELECTIVĂ

(Sincopa. Moartea subită).

1. ANDERSON J. L., MASON J. W. — *N. Engl. J. Med.*, 1986, 315, 391.
2. BAROLDI G., FALZI G., MARIANI F. — *Amer. Heart. J.*, 1979, 98, 20.
3. BRAUNWALD E. — Heart Disease, W. B. Saunders, Philadelphia, 1984.
4. CATRIX G., CHARMETTANT G., DO J. P., LERY N., ROCHE L. — *Méd. et Hyg.*, 1981, 39, 1433, 2572.
5. CIOBICĂ C., POP E. — *Viața medicală*, 1967, 14, 963.
6. CORDAY E., SWAN H. J. — Clinical strategies in ischemic heart disease, Williams & Wilkins, Baltimore, 1979.
7. COUMEL P., LECLERCQ J. F., ZIMMERMAN M. — *Europ. Heart. J.*, 1986, 7, suppl. A, 187.
8. DAVIES M. J., THOMAS A. — *N. Engl. J. Med.*, 1984, 310, 18.
9. DAY S. C., COOK E. F., FUNKENSTEIN H. și colab. — *Amer. J. Med.*, 1982, 73, 15.
10. DI MARCO J. P., GARON H., HARTHORNE J. W. și colab. — *Ann. Intern. Med.*, 1981, 95, 542.
11. HALLSTRON A. P., COBB L. A., RAS A. — *N. Engl. J. Med.*, 1986, 314, 271.
12. HAMMON J. W., OATES J. O. — *Circulation*, 1986, 73, 224.
13. HESS O. S., MORADY F., SCHEINMAN M. M. — *Amer. J. Cardiol.*, 1982, 50, 1309.
14. HUGENHOLZ P. G., SERRUYS P. W., LAIRD-MEETER K., ROELANDT J. — *Europ. Heart J.*, 1986, 7, suppl. A, 181.
15. HURST J. W. — The Heart, Mc Graw-Hill, New York, 1984.
16. KAPOOR W. H., KARPF M., MAHER I. — *J. Amer. med. Ass.*, 1982, 247, 2687.
17. KARASSI A. și colab. — *Med. Interna (Buc.)*, 1972, 24, 1087.
18. KEREIARES D., MORADY F., HEATH D., PARSONS T., SCHEIMMAN M. — *Amer. J. Cardiol.*, 1984, 53, 9.
19. KULLER L. H. — *Progr. Cardiovasc. Dis.*, 1981, 23, 1.
20. LIPSITZ L. A. — *Ann. Intern. Med.*, 1983, 99, 92.
21. LOWN B. — *Amer. J. Med.*, 1982, 72, 2.
22. MADSEN J. K. — *Brit. Heart J.*, 1985, 54, 1.
23. MARON D. J., ROBERTS W. C., MAC ALESTR H., ROSING D. K., EPSTEIN S. E. — *Circulation*, 1980, 62, 219.
24. MORADY F., SCHEINMAN M. — *Med. Clin. North Amer.*, 1984, 68, 1231.
25. MORARU I., COTRUȚIU C. — *Morfol. normală și patol.*, 1967, 12, 127.
26. NACCARELLI G. V. — *Med. Clin. North Amer.*, 1984, 68, 1211.
27. NIKOLIC G., BISHOP R., SINGH J. — *Circulation*, 1982, 66, 218.
28. PANIDIS J., MORGANROTH J. — *Circulation*, 1982, 66, suppl. II, 25.

Scanned with OKEN Scanner

CAPITOLUL XXII

RESUSCITAREA CARDIO-RESPIRATORIE

G. LITARCZEK, D. TULBURE

DATE GENERALE

Oprirea cardio-respiratorie (OCC), definită prin încetarea activității mecanice a cordului, poate fi produsă de două categorii mari de cauze:

1. Stările terminale ale unor boli cu evoluție ireversibilă, cum ar fi insuficiența cardiacă cronică, insuficiența pulmonară cronică, ciroza hepatică, neoplaziile cu diverse localizări, stările septice imposibil de controlat etc.

2. Accidentele acute determinate de cauze cardiace (a se vedea capitolul „Moartea subită cardiacă") și extracardiace (traumatice, umorale, hemodinamice, toxice etc.), apărute în evoluția unor boli controlabile, pe un teren cu rezerve funcționale suficiente.

Aplicarea oricăror măsuri terapeutice în stările terminale este contraindicată medical și etic, OCC reprezentînd o etapă inerentă a tanatogenezei.

În accidentele acute, existînd un potențial crescut de reversibilitate a OCC și de recuperabilitate a bolnavului, sînt indicate o serie de măsuri terapeutice grupate sub denumirea tradițională de resuscitare cardio-respiratorie (RCR) (17, 20, 27, 37) sau, mai recent, resuscitare cardio-respiratorie-cerebrală (RCRC) (28, 29).

Scopul RCRC constă în menținerea transportului de oxigen și restabilirea sistolei mecanice, pentru a împiedica evoluția spontană a OCC spre producerea de leziuni ireversibile, mai întîi cerebrale, apoi miocardice și, ulterior, în alte organe.

În funcție de momentul intervenției terapeutice șansele de recuperare fără sechele neurologice, precum și șansele de resuscitare, în general, diminuează progresiv, așa încît factorul timp devine determinanta esențială a succesului RCRC.

Pentru funcția sistemului nervos în primul rînd, dar și pentru funcțiile celorlalte organe, au fost descrise (15) perioade de timp specifice, caracterizate prin apariția progresivă a defectelor funcționale și diminuarea cauzelor de recuperare integrală. Aceste perioade poartă denumirea de timpi de resuscitare (fig. XXII-1).

Scanned with OKEN Scanner

Intervalul alezional este timpul scurs de la debutul accidentului de OCC pînă la apariţia primelor tulburări şi simptome. Acest interval defineşte durata metabolismului energetic aerob şi cuprinde 2 perioade:

1. Perioada de latenţă externă este durata de timp în care Po_2 tisular atinge un nivel critic specific fiecărui ţesut.

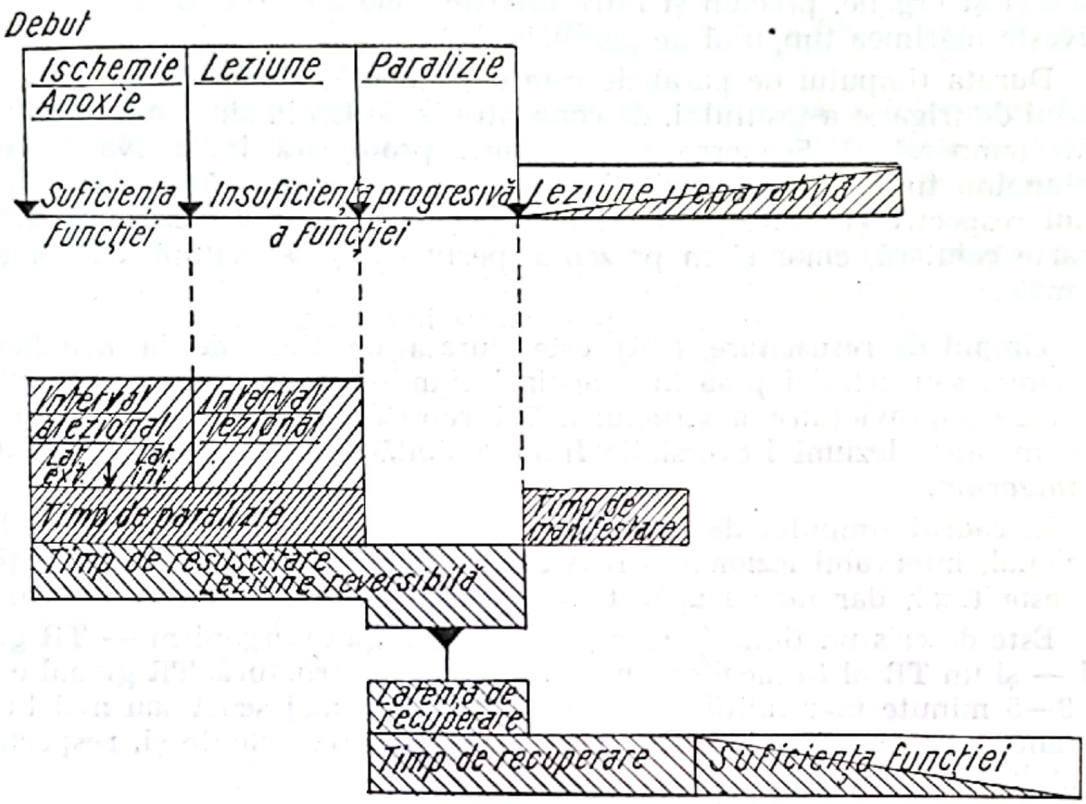

Fig. XXII-1. — Timpii de resuscitare.

Latenţa externă a creierului este de aproximativ 10 sec, timp în care Po_2 scade pînă aproape de zero. Latenţa externă a miocardului este de 2—30 sec (sau 6—8 cicli), timp în care Po_2 ajunge la nivelul critic de 0,67 kPa (5 Torri).

Perioada de latenţă externă depinde, în principal, de „rezervele" de oxigen din sîngele şi lichidul interstiţial conţinut în ţesutul respectiv şi de nivelul metabolic al ţesutului, care stabileşte consumul de oxigen.

2. Perioada de latenţă internă este durata de timp situată între momentul atingerii nivelului critic al Po_2 şi apariţia primelor fenomene de deficienţă funcţională.

Pentru creier semnele care definesc această perioadă sînt apariţia de parestezii urmate de convulsii tonico-clonice, pierderea stării de conştienţă, apariţia de unde lente (delta-teta) pe EEG, mioză cu fixarea globilor oculari în poziţie centrală urmată de midriază. Durata de timp pînă la apariţia acestor semne este variabilă între 5 şi 20 de sec.

Intervalul lezional reprezintă durata de timp ce se scurge de la apariţia primelor semne de deficienţă funcţională pînă la încetarea completă a funcţiei organului respectiv.

Scanned with OKEN Scanner

Suma celor două intervale de timp mai poartă și denumirile de „timp de paralizie" sau „timp de supraviețuire" *(„survival time").* Acest „timp" este o măsură a stabilității funcției organului și definește o perioadă de diminuare a metabolismului anaerob. Numeroase cercetări pe animal și observații pe om au confirmat faptul că există diferențe importante între țesuturi și organe, precum și între diferite zone ale creierului în ceea ce privește mărimea timpului de paralizie (20).

Durata timpului de paralizie este dependentă, după Habel (15), de gradul de irigație a țesutului, de concentrația de Hb în sîngele de perfuzie și de temperatură. Scăderea temperaturii protejează împotriva anoxiei prelungind timpul de paralizie, iar hipertermia determină scurtarea timpului respectiv și poate produce, la depășirea unui nivel critic de 42°C, moarte celulară, chiar și în prezența perfuziei și aportului de oxigen normale.

Timpul de resuscitare (TR) este durata de timp de la instalarea ischemiei sau asfixiei pînă la apariția leziunilor ireversibile. Denumit și timp de supraviețuire a structurii, TR reprezintă perioada de timp în care nu apar leziuni ireversibile fiind posibilă resuscitarea cu *restitutio ad integrum.*

În cadrul timpului de resuscitare se includ (fig. XXII-1): intervalul alezional, intervalul lezional și faza de paralizie în care deficitul funcțional este total, dar nu au apărut încă leziuni anatomice ale structurilor.

Este descris un timp de resuscitare al întregului organism — TR global — și un TR al fiecărui organ, țesut sau chiar structură. TR global este de 3—5 minute în condiții normale, dar poate fi mai scurt sau mai lung în funcție de eventualele disfuncții sau leziuni preexistente și, respectiv, de „toleranța crescută".

Timpul de resuscitare cerebral este de 8—10 minute în normotermie; datele experimentale variază cu valori de ±100%, din cauze ce țin de modelul experimental utilizat. Ariile cerebrale cele mai sensibile par a fi scoarța cerebelului (celulele Purkinje) și lamina III a scoarței cerebrale. Recuperarea clinică integrală a sistemului nervos central este posibilă chiar după apariția de necroze neuronale relativ întinse. Acest lucru face ca TR să fie greu de apreciat clinic (23).

Timpul de resuscitare al măduvei spinării este de 20 de minute în normotermie și 75 de minute la 26—28°.

Timpul de resuscitare cardiac în normotermie este de 4—4,5 minute. El poate fi prelungit (20—30 de minute) prin utilizarea hipotermiei și/sau a soluțiilor cardioplegice, metodă curent utilizată în chirurgia cardiacă. TR cardiac poate fi prelungit și mai mult prin asocierea circulației extracorporeale asistate (40—60 de minute).

Timpul de resuscitare al retinei este de 120 de minute, *TR hepatic* este de 20—30 de minute, cel *renal* de 3 ore, iar cel al musculaturii scheletice mult mai mare.

Timpul de resuscitare al diferitelor organe variază cu temperatura, leziunile sau disfuncțiile anterioare accidentului acut, vîrsta și prezența debitului cardiac minimal (oprire circulatorie incompletă).

Scanned with OKEN Scanner

În legătură cu TR este necesară și definirea noțiunilor de toleranță și vulnerabilitate selectivă.

Toleranța este noțiunea care definește capacitatea de rezistență a unui țesut la o anumită injurie — în cazul OCC fiind vorba de ischemie. Toleranța la ischemie este mai redusă decît cea de la hipoxie sau anoxie. Toleranța este o calitate intrinsecă a materiei vii, un mecanism care contribuie la asigurarea supraviețuirii și la menținerea homeostaziei.

Vulnerabilitatea selectivă este mărimea reciprocă a toleranței. Vulnerabilitatea selectivă globală a organismului este determinată de vulnerabilitatea selectivă a creierului și cordului. Vulnerabilitatea selectivă este diferită pentru diferite porțiuni sau sectoare ale organelor.

Astfel, vulnerabilitatea selectivă pentru sistemul nervos scade în ordinea: cortex-pallidum-talamus-hipotalamus-ganglioni bazali-bulb-măduvă-ganglioni spinali-ganglioni simpatici-nerv periferic. Substanța cenușie este mult mai vulnerabilă decît cea albă, iar neuronii straturilor corticale III, IV, V au vulnerabilitatea selectivă maximă (fig. XXII-2).

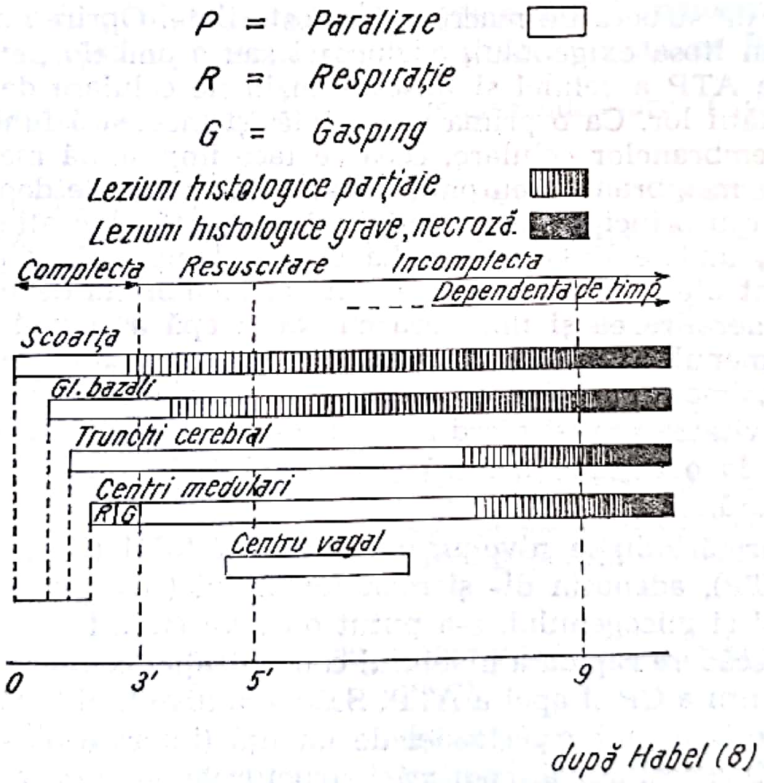

Fig. XXII-2. — Timpii de resuscitare în diferite regiuni ale creierului.

Vulnerabilitatea selectivă pentru cord este mai mare la miocardul contractil în ordinea VS-VD-AS-AD-urechiușe-sinus decît la sistemul de excitație și conducere. Atriul drept este descris ca „*ultimum moriens*“ (Haller).

Celulele parenchimatoase au o vulnerabilitate selectivă mai mare decît cele mezenchimale. Între organitele celulare nucleii celulari au vulnerabilitatea selectivă minimă.

Scanned with OKEN Scanner

Timpul de manifestare este durata de timp scursă de la insultă pînă la apariţia primelor semne vizibile (microscopie electronică sau optică) ale leziunilor celulare. regresive sau productive-reparatorii. Acest timp este, de asemenea, foarte variabil atît pentru diferitele organe şi ţesuturi, cît şi pentru diferite arii ale unui ţesut.

Latenţa recuperării este timpul care se scurge de la încetarea insultei (ischemiei) prin refacerea circulaţiei prin masaj sau CEC, pînă la apariţia primei manifestări a funcţiei sau parametrului urmărit — respiraţie, ECG, EEG, contracţie miocardică etc. Latenţa recuperării este dependentă de toţi factorii menţionaţi la TR.

Timpul de recuperare este timpul scurs de la încetarea insultei şi pînă la recuperarea integrală a funcţiei centrală sau a organismului. Recuperarea poate fi, bineînţeles, completă, dar şi cu defect. Acest timp, care poate uneori fi foarte lung, este, de asemenea, dependent în acelaşi sens de factorii prezentaţi la TR.

Substratul biochimic-metabolic al toleranţei rezidă în rezervele energetice legate de structurile macroergice fosforilate. Oprirea metabolismului aerob prin lipsa oxigenului, a glucozei sau a ambelor, suprimă sursa principală de ATP a celulei şi lipseşte enzimele celulare de energia necesară activităţii lor. Ca o primă consecinţă îşi încetează funcţia pompele ionice ale membranelor celulare, ceea ce face imposibilă menţinerea potenţialului de membrană. Neuronii, la care fenomenul de depolarizare reprezintă una din principalele lor activităţi, sînt astfel blocaţi şi activitatea lor încetează, undele EEG dispar. La un nivel mai scăzut al rezervelor energetice sînt afectate enzimele de sinteză. Membrana depolarizată permite transmineralizarea şi umflarea cu Na şi apă a celulei pînă la liză. Oprirea fenomenului de sinteză alterează însăşi structura celulară. Echipamentele enzimatice lipsite de sursa lor normală de energie (ATP) îşi încetează activitatea sau îşi pierd mecanismele de control care le dirijează, ceea ce duce la o acţiune haotică şi determină, în final, fenomenele de autoliză celulară.

Astfel, urmărindu-se nivelurile creatinfosfatului (CP), adenosin trifosfatului (ATP), adenosin di- şi monofosfatului (ADP şi AMP), precum şi a lactatului şi glicogenului, s-a putut observa cum, în cursul timpului, se produce o scădere rapidă a nivelului concentraţiei compuşilor fosforilaţi macroergici, întîi a CP şi apoi a ATP. Scăderea nivelului CP sub 3 µmol/g miocard reprezintă limita perioadei de latenţă (interval alezional). Odată CP dispărut, încep să apară modificări structurale ale mitocondriilor. ATP este produs în mitocondrii, dar în cursul anoxiei ischemice el este produs şi în citoplasmă. Scăderea nivelului ATP este mai lentă în miocard decît în creier, datorită prezenţei în miocard a unui metabolism anaerob mai activ. Nivelul de 2 µmol/g miocard pare să fie o limită teoretică a cărei depăşire duce la ireversibilitatea leziunilor. Practic, nivelul de 4 µmol/g miocard este limita de siguranţă.

Creşterea nivelului de lactat este un indice al gravităţii ischemiei sau anoxiei, dar şi un factor de reducere a şanselor de resuscitare. Ea este expresia activităţii metabolismului anaerob.

Scanned with OKEN Scanner

FAZELE ȘI TEHNICA RESUSCITĂRII

Resuscitarea cardio-respiratorie constă dintr-o serie de măsuri terapeutice, executate într-o secvență precisă cu maximum de rapiditate (27, 28, 29). Aceste măsuri terapeutice au fost grupate în 3 faze și ordonate, pentru motive mnemotehnice, după literele alfabetului, care corespund, în limba engleză, literelor de la A la I.

FAZA I, cuprinde măsurile elementare de resuscitare cardio-respiratorie *(Basic life support):*

— *Airway* (calea respiratorie) — asigurarea libertății căilor respiratorii.

— *Breathe* (respirație) — asigurarea ventilației plămînilor.

— *Circulation* (circulație) — asigurarea circulației sîngelui prin metode de compresie toracică.

Acestea pot și trebuie să fie însușite nu numai de întreg personalul medical, dar și de publicul larg, prin predare și antrenament pe fantomă în școli, instructaje de protecția muncii, cursuri de Crucea Roșie etc.

FAZA II, cuprinde măsurile avansate de resuscitare *(Advanced life support):*

— *Drugs* (medicație) — aplicarea medicației de repornire a cordului, de susținere a contractilității miocardice, de combatere a acidozei metabolice, de combatere a tulburărilor de ritm și de expandare volemică.

— *ECG* (electrocardiograma) — realizarea explorării electrocardiografice pentru precizarea formei de oprire cardiacă.

— *Fibrilation treatment* (terapia fibrilației) — aplicarea defibrilării sau stimulării electrice după caz.

Măsurile avansate de resuscitare reprezintă acțiuni terapeutice specializate, care trebuie să fie executate de personal medical calificat și special instruit, în unitate de terapie intensivă generală sau coronariană, care dispune de echipament necesar.

FAZA III cuprinde măsurile de suport vital adoptate în perioade post resuscitare *(Post resuscitative life support):*

— *Gauging* (evaluare) — aprecierea stării pacientului în perioada de efectuare a manevrelor de RCR; precizarea cauzei declanșatoare a OCR; stabilirea oportunității continuării RCR.

— *Human mentation — cerebral resuscitation* — resuscitarea sistemului nervos central prin măsuri de protecție și refacere neuronală.

— *Intensive care* (terapie intensivă) — reprezintă continuarea tratamentului cu toată metodologia terapiei intensive în vederea consolidării efectului pozitiv al resuscitării și recuperării bolnavului.

Măsurile terapeutice adoptate în această fază cuprind tratamente de durată aplicate de personal de strictă specialitate în unități de profil.

Scanned with OKEN Scanner

A. ASIGURAREA LIBERTĂȚII CĂILOR AERIENE

Este primă măsură în RCR (17, 18, 19) și se realizează cu ajutorul unor manevre cu grad de dificultate progresiv crescut, care pot fi aplicate atît în condiții improvizate, eventual de către personal nemedical, cît și în condiții de dotare și personal calificat corespunzător. După Safar (29) aceste manevre sînt:

1. Poziționarea bolnavului în decubit dorsal și extensia capului.
2. Controlul și curățirea digitală a cavității buco-faringiene.
3. Tripla manevră de eliberare a căilor aeriene: capul în extensie moderată, deschiderea gurii și ridicarea mandibulei (fig. XXII-3).

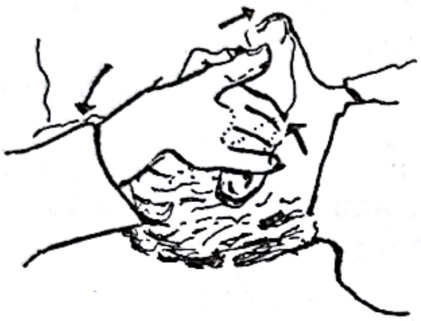

Fig. XXII-3. — Tripla manevră de menținere a libertății căilor respiratorii.

Aceste prime măsuri simple, de multe ori suficiente, pot fi efectuate în orice condiții, chiar și de personal paramedical.

4. Aspirația oro- sau nazofaringiană a secrețiilor, lichidelor sau conținutului gastric refluat.

5. Introducerea unui dispozitiv oro- sau nazotraheal de menținere a libertății căilor respiratorii (piesa bucodentară, pipa Guddel, piesa Safar etc.).

6. Introducerea unor dispozitive care asigură o bună etanșare și evită concomitent regurgitarea gastrică: obturatorul esofagian cu cale respiratorie sau, varianta sa mai nouă, tubul gastroesofagian cu cale aeriferă (2). Ilustrarea acestor dispozitive este, după unii, mai ușor de deprins de personal necalificat special, decît intubația traheală.

7. Intubația traheală (oro- sau nazotraheală), este cea mai sigură metodă de asigurare a libertății căilor respiratorii și a insuflației pulmonare. Manevra permite, în plus, aspirația traheală și aspirația gastrică în condiții de securitate pentru pacient. Pentru executarea acestei manevre este necesar ca trusa de resuscitare să conțină un directoscop și un set de sonde traheale. Intubația traheală nu este indispensabilă, resuscitarea respiratorie putîndu-se executa și la bolnavii neintubați.

8. Alternative pentru intubație sînt: puncția cricoidiană sau insuflația translaringiană cu jet de O_2.

Aceste manevre se pot executa în condițiile în care intubația traheală sau celelalte măsuri mai simple sînt imposibil de efectuat.

9. Măsuri speciale de asigurare a libertății căilor respiratorii:

a. Traheotomia. Opinia generală (2, 28, 29) este împotriva efectuării acesteia în urgență. Se recomandă în perioada postresuscitare și se efectuează, de obicei, pe bolnav intubat.

Scanned with OKEN Scanner

b. Bronhoscopia se impune ca metodă specială pentru efectuarea dezobstrucției și toaletei bronșice în anumite situații.

c. Drenajul pleural constituie o măsură terapeutică indispensabilă în prezența revărsatelor lichidiene pleurale mari.

Toate aceste măsuri vor fi aplicate diferențiat, în funcție de situație.

În majoritatea cazurilor cu OCC de cauze cardiace sînt suficiente ca măsuri de eliberare a căilor aerifere, poziționarea corectă, aspirația orosau nazofaringiană, „pipă orofaringiană" și, ulterior, intubația orotraheală.

B. RESPIRAȚIA ARTIFICIALĂ

Se efectuează prin insuflarea unui volum de aer sau aer îmbogățit cu oxigen în plămînii bolnavului. Manevra trebuie executată din primul moment, neexecutarea ei făcînd iluzorii măsurile de restabilire a circulației.

Manevrele de respirație artificială de tip „extern", odinioară clasice, nu mai sînt considerate satisfăcătoare în prezent.

Respirația artificială prin insuflare se poate executa fie cu ajutorul plămînilor resuscitatorului, fie cu ajutorul unor dispozitive speciale.

1. Ventilarea bolnavului direct, de către resuscitator, se execută prin metodele: *„gură la gură"* sau *„gură la nas"*. Aceste metode pot fi învățate și de personal paramedical și au marele avantaj că nu necesită nici un fel de aparatură, putînd fi executate în orice condiții.

Pentru respirația gură la gură se apucă cu mîna stîngă mandibula bolnavului, menținîndu-se gura deschisă cu ajutorul policelui. Gura resuscitatorului se aplică etanș pe gura bolnavului, iar obrazul drept al resuscitatorului obstruează narinele bolnavului realizînd etanșarea căii de insuflație.

Pentru respirația gură la nas, mandibula bolnavului este menținută cu palma mîinii resuscitatorului, gura acestuia aplicîndu-se pe nasul bolnavului, iar obrazul acoperind gura bolnavului.

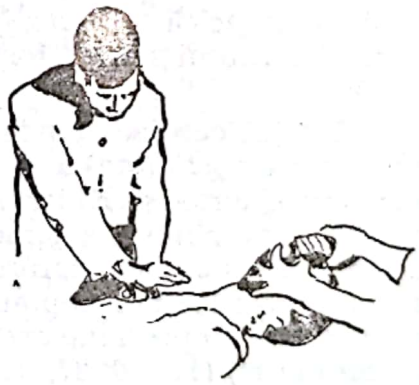

Fig. XXII-4. — Masaj cardiac transtoracic și ventilație artificială cu balon Ruben.

Pentru evitarea contactului între tegumentele bolnavului și ale resuscitatorului se poate aplica pe fața bolnavului un prosop subțire prin care insuflația se face mai ușor.

2. Ventilația se poate efectua și cu ajutorul unor dispozitive simple, ușor de manipulat:

— masca de anestezie aplicată pe fața bolnavului — respirație gură la mască;

— diferite sisteme balon-valvă-mască ce permit executarea respirației „de la distanță" și administrarea unei concentrații crescute de O_2. Un astfel de sistem, larg răspîndit, este așa-numitul balon Ruben (fig. XXII-4).

Insuflarea se face cu un volum curent de 500—1 200 ml (10—12 ml kg^{-1}), într-un ritm de 12—14/minut.

3. În condiții de dotare corespunzătoare ventilația se execută, desigur, cu aparate de ventilație artificială.

C. RESUSCITAREA CIRCULATORIE

Oprirea activității de pompă a cordului produce implicit oprirea circulației sîngelui în sistemul vascular. Scopul imediat al oricărei terapii de resuscitare a circulației este, deci, reluarea circulației sîngelui în vase. Aceasta se poate realiza prin: 1) refacerea rapidă a activității miocardice și 2) pomparea manuală a sîngelui cu ajutorul manevrelor de „masaj cardiac".

1. Refacerea rapidă a activității cardiace se poate obține numai în primele zece secunde (sub 1 minut) după „oprirea cordului".

Una din recomandările clasice este lovitura de pumn aplicată presternal *(„praecordial thump")*. Această manevră se bazează pe faptul că excitațiile mecanice ale cordului produc stimuli ce se propagă și pot fi urmați de contracții eficiente, în unele cazuri de asistolie sau bradicardie intense (29). Deși se bucură încă de popularitate, mai mulți autori (2, 29) consideră ca lovitura presternală este foarte rar urmată de efect pozitiv, riscă să producă fibrilație ventriculară și servește doar la întîrzierea instituirii masajului cardiac.

Mai sînt citate și manevrele de autoresuscitare (26), cum ar fi manevra Valsalva urmată de evacuarea aerului printr-o chintă puternică de tuse executată în primele 5—7 secunde.

2. Pomparea manuală a sîngelui se efectuează prin manevre de compresiune toracică — *masaj cardiac extern* — sau prin compresiunea directă a cordului după toracotomie și pericardotomie — *masaj cardiac intern.*

Masajul cardiac standard (SECPR — *Standard External Cardio Pulmonary Resuscitation)* a fost introdus în practică după 1960 de către Kouwenhoven, Jude și Knickerbocker, care au demonstrat că manevrele de compresiune ritmică a toracelui produc un flux sanguin minimal, dar suficient menținerii temporare a irigației cerebrale și coronariene în condiții de OCC. Explicația acceptată aproape două decenii a fost efectul de pompă realizat de compresiunea cordului între stern și coloana vertebrală *(„pompa cardiacă")* (17, 20, 27, 31, 37).

Tehnica SECPR constă în următoarele manevre:

— bolnavul așezat în decubit dorsal cu toracele pe un plan dur;

— resuscitatorul așezat fie lateral, fie deasupra bolnavului;

— podul unei palme a resuscitatorului este aplicat la baza sternului, cealaltă mînă fiind aplicată peste prima;

— se execută compresia toracică prin aplicarea greutății corpului cu o presiune de 30—50 KPa, producînd o depresiune sternală de 3—5 cm;

— cînd există un singur resuscitator se execută 2 insuflări pulmonare, urmate de 15 compresiuni toracice, cu un ritm de 80 compresiuni/minut;

— cînd există 2 resuscitatori se execută o insuflare pulmonară urmată de 5 compresiuni toracice cu un ritm de 60/minut (28).

Pentru ușurarea manevrelor de masaj cardiac standard s-au construit sisteme pneumatice capabile să execute atît respirația artificială cît și compresiunea toracică.

Tehnica „nouă" de masaj cardiac extern (NECPR — *New External Cardio-Pulmonary Resuscitation*). În ultimul deceniu s-au acumulat numeroase argumente care readuc în discuție mecanismul de producere a fluxului sanguin în timpul masajului cardiac extern. „Pompa cardiacă" nu poate, în mod evident, să funcționeze în situația pacienților cu emfizem, obezitate, torace rigid, la care, totuși, masajul cardiac extern este eficient (25). Teoria „pompei cardiace" este, de asemenea, incompatibilă cu fenomenul curios de menținere a fluxului sanguin prin tuse în timpul opririi cardiace, complicație a unui cateterism cardiac (8). Experimental, s-a constatat că valvele mitrală și aortică rămîn deschise în timpul compresiunii toracice, așa încît cordul stîng pare a avea rolul unui simplu conduct pentru sînge în timpul masajului cardiac extern (7, 34). Pornind de la aceste elemente s-a emis ipoteza că presiunea globală intratoracică crescută în timpul compresiunii este responsabilă de menținerea fluxului sanguin în timpul RCR (26). Această ipoteză a *„pompei toracice"* a fost verificată în experiment pe animal (1, 34) și stă la baza noii tehnici de masaj cardiac extern propusă în 1980 de către Chandra (7).

Tehnica NECRP recomandă masajul cardiac extern, simultan cu ventilația în combinație cu compresiunea abdominală în scopul maximalizării presiunii intratoracice (7, 9, 11). Masajul cardiac se practică într-un ritm de 40/minut cu timpul de compresiune de 60% din ciclul compresiune/relaxare simultan cu ventilație cu presiune crescută (70—100 cm H_2O). Deși această tehnică determină indubitabil o creștere a fluxului și presiunii vasculare în timpul RCR, efectele sale benefice nu au fost demonstrate conclusiv în practică. Din contra, recent (2, 12, 25, 33) au apărut numeroase critici: scăderea presiunii diastolice și reducerea perfuziei coronariene, risc de barotraume, creșterea excesivă a presiunii în atriul drept și creșterea consecutivă a presiunii intracraniene ce poate antrena scăderea perfuziei cerebrale. În plus, Maier (citat de 33) demonstrează, în condiții experimentale, că presiunile cardiovasculare sînt mai mari decît presiunea intrapleurală în timpul masajului cardiac extern.

În prezent (2, 25) se consideră că ambele mecanisme, atît „pompa cardiacă" precum și „pompa toracică" contribuie la stabilirea fluxului sanguin și a presiunii arteriale în timpul RCR.

Tehnica actuală (2) recomandă efectuarea masajului cardiac extern fără întreruperi, cu durata compresiunii toracice de 50% din ciclul compresiune/relaxare, într-un ritm de 60—80 cicli/minut. La fiecare a 5-a compresiune se va efectua o insuflație pulmonară.

Masajul cardiac intern este net superior compresiunii externe a toracelui (28, 29), putînd realiza un debit cardiac de pînă la 50% din valoarea

Scanned with OKEN Scanner

normală a DC de repaus. Dificultățile tehnice limitează, din păcate, utilizarea acestei metode strict în mediu spitalicesc, unde este efectuată de către personal medical specializat.

Indicațiile majore sînt: 1) suspiciunea unei patologii intratoracice (revărsat pericardic, pneumotorax, hemotorax); 2) imposibilitatea realizării unui puls carotidian palpabil cu ajutorul compresiunilor sternale (traumatisme toracice, malformații toracice și ale coloanei, emfizem, torace rigid); 3) bolnavi cu tromboembolism pulmonar major, cu condiția existenței posibilității imediate de intervenție chirurgicală cu circulație extracorporeală. După Baskett dintre bolnavii cu infarct miocardic, care nu răspund la masajul cardiac extern, foarte puțini supraviețuiesc masajului cardiac intern (2).

Tehnica masajului cardiac intern constă în următoarele manevre:

— efectuarea unei toracotomii în spațiul V intercostal stîng;
— depărtarea coastelor, manual sau cu un depărtător autostatic;
— efectuarea imediată de compresiuni ale cordului prins între police — anterior și palmă și celelalte degete, posterior;
— efectuarea pericardotomiei;
— continuarea compresiunilor cu un ritm de 60—80/minut.

Masajul cardiac intern a fost certificat ca o metodă eficientă de realizare a circulației cu aproape un deceniu înainte de introducerea metodei de compresiune toracică externă. Alegerea metodei de realizare a circulației artificiale depinde de condiții obiective și subiective în care se execută manevra de RCR; cele două metode, masajul cardiac extern și masajul cardiac intern, nu se exclud, ci se completează. Prima este simplă, nu necesită nici o pregătire medicală, poate fi executată oriunde în orice condiții, fără nici un instrumentar, în schimb, realizează un debit cardiac modest, pînă la 25% din debitul cardiac de repaus. Cea de a doua cere cunoștințe medicale corespunzătoare, un echipament adecvat pentru executarea toracotomiei și a respirației artificiale prin intubație traheală, în schimb, permite inspecția directă a cordului și, deci, aprecierea formei de oprire a circulației și a tonusului miocardic, precum și realizarea unui debit cardiac mai adecvat.

Complicațiile mai importante ale manevrelor de masaj cardiac sînt:

— fracturi costale, care apar la compresiunea toracică externă mai puternică, dar nu sînt excluse nici în cursul masajului cardiac intern prin toracotomie, cînd sînt datorate depărtătorului toracic aplicat intempestiv;
— leziuni mecanice directe ale plămînilor, posibile în ambele metode;
— embolii pulmonare;
— leziuni miocardice macroscopice: echimoze și rupturi, mai ales la nivelul atriilor și microscopice: edem interstițial, leziuni disruptive, hemoragii și chiar necroze, avînd semnificația unui infarct; deosebit de grave sînt leziunile coronarelor; compresiunea toracică externă produce o serie de leziuni mult mai discrete decît masajul cardiac intern.

Secvența clasică a măsurilor din faza I este cea descrisă fiind utilizată ca principal mijloc de resuscitare cardio-respiratorie pe scară largă: ea se dovedește eficientă în multe cazuri. Cu toate acestea, recent s-a adus în discuție și validitatea secvenței A, B și C. Crul (10, 2) și școala olandeză de cardiologie (2) propun o altă ordine a priorităților, recomandînd

Scanned with OKEN Scanner

mai întîi C, apoi A și B. Argumentul adus în sprijinul modificării propuse pleacă de la realitatea că majoritatea OCC au drept cauză un atac cardiac acut. În acest context respirația continuă pînă în momentul cînd centrii respiratori sînt deprivați de oxigen prin insuficiență circulatorie. Deci, sîngele arterial este bine oxigenat în momentul opririi cardiace și continuă să rețină oxigenul pentru cîteva minute. În mod logic, autorii recomandă, ca primă măsură de resuscitare, restabilirea circulației acestui sînge încă oxigenat, măsurile de eliberare a căilor respiratorii și ventilația artificială fiind ulterioare unei scurte perioade de masaj cardiac. Acest raționament este periculos de aplicat la toate condițiile de OCC, dar poate fi urmat în special în unitățile de terapie intensivă, unde bolnavul este bine supravegheat, resuscitarea se practică de către personal calificat, iar cauza „cardiacă" a OCC este bine documentată.

D. MEDICAȚIA

Medicația necesară RCRC trebuie aplicată diferențiat, anumite droguri fiind indicate în timpul opririi cardio-circulatorii, altele fiind utile după reluarea activității cardiace.

1. MEDICAȚIA FOLOSITĂ ÎN TIMPUL OCC

Adrenalina este primul medicament ce trebuie administrat în OCC, chiar înaintea stabilirii diagnosticului ECG (2, 28, 29, 30, 33). Efectele sale cele mai importante în resuscitare sînt datorate acțiunii alfa-stimulante periferice (29, 33). Creșterea rezistenței totale periferice mediată de alfa-stimulare, produce creșterea presiunii diastolice și ameliorează, astfel, fluxul sanguin coronarian, cordul devenind mai „resuscitabil". Efectele sale beta-stimulatoare nu sînt de primă importanță în timpul OCC, dar pot deveni utile atît în fibrilația ventriculară, pe care o „întărește" și o face mai susceptibilă la terapia de defibrilare, cît și în asistolie sau disociația electromecanică. Efectele stimulatoare cardiace ale adrenalinei pot deveni esențiale în momentul restabilirii circulației, prin creșterea contractilității miocardice și a debitului cardiac.

Administrarea adrenalinei se recomandă în bolus de 0,5—1 mg, repetat la fiecare 5 minute. Calea preferențială de administrare este intravenoasă, pe cateter plasat în sistemul cav superior. O alternativă o constituie administrarea unei doze duble în 10 ml ser fiziologic pe sonda de intubație traheală (2, 16, 29), resorbția de la nivelul epiteliului bronșic fiind excelentă și determinînd un efect comparabil cu administrarea i.v. În privința administrării intracardiace transcutanat, există în prezent numeroase rezerve, datorită riscului crescut de producere a leziunilor miocardice sau coronariene, astfel că se va apela la această cale numai în absența primelor două alternative. Administrarea intracardiacă este permisă în timpul resuscitării prin masaj cardiac intern, cînd se poate practica „la vedere".

Alte substanțe alfa-stimulatoare ca noradrenalina, fenilefrina, metoxamina, dopamina în doze mari, sînt, de asemenea, eficiente în restabilirea activității cardiace, dar nu au fost studiate și utilizate pe scară largă ca adrenalina (2).

Scanned with OKEN Scanner

Atropina este recomandată cu prioritate în oprirea cardiacă prin asistolie (2, 23). Argumentul îl constituie faptul că majoritatea cazurilor de OCC cu asistolie care sînt resuscitabile, au drept cauză stimularea parasimpatică excesivă. Atropina se administrează în bolus de 0,4—1 mg (pînă la 2 mg), intravenos sau pe sondă traheală (2, 22).

Bicarbonatul de sodiu este indispensabil în timpul OCC, acidoza metabolică, datorată acumulării acidului lactic, în condițiile de hipoxie celulară, producînd depresiune miocardică și scăderea pragului de fibrilație ventriculară. Dozele de bicarbonat recomandate au fost, însă, reevaluate în ultimii ani datorită mai multor considerente:

— efectele cardiace ale acidozei metabolice sînt nesemnificative la un pH arterial mai mare de 7,25 (29, 33);

— administrarea excesivă de bicarbonat poate crește inacceptabil osmolaritatea spațiului extracelular, agravînd leziunile cerebrale post-hipoxice;

— alcaloza metabolică scade eliberarea de oxigen la nivel tisular, prin devierea la stînga a curbei de disociație a oxihemoglobinei, agravînd hipoxia tisulară;

— alcaloza și hiperosmolaritatea excesivă pot face cordul „neresuscitabil" (29);

— bicarbonatul de sodiu administrat se transformă rapid în CO_2, care, în lipsa hiperventilației pulmonare, nu se elimină și pătrunde ușor intracelular, accentuînd acidoza prezentă.

Bicarbonatul de sodiu se utilizează în soluție 8,4% (1 ml=1 mEq). Doza recomandată este de 0,5 ml/kg, administrată intravenos și repetată la fiecare 10 minute. Această cantitate, împreună cu hiperventilația, mențin un pH acceptabil, mai mare de 7,25 și mai mic de 7,46. Cît mai rapid posibil se vor explora echilibrul acido-bazic și gazele sanguine, terapia fiind continuată pe baza datelor obținute.

Bicarbonatul de sodiu singur nu are efect asupra restabilirii activității cardiace, dar facilitează acțiunea adrenalinei care este inactivată în condiții de acidoză severă.

Tosylatul de bretilium este eficient în tratamentul aritmiilor ventriculare maligne (tahicardie și fibrilație ventriculară) prin creșterea duratei potențialului de acțiune datorită prelungirii fazei a 2-a. În plus are și acțiunea inotrop pozitivă prin eliberarea de noradrenalină.

Se recomandă în bolus administrat i.v. 5 mg/kg repetat la 10 minute (2, 33, 30).

Calitățile **Xilinei** administrate în timpul fibrilației ventriculare sînt considerate în prezent îndoielnice (30, 33).

Calciu sau blocante ale canalelor de calciu. Deși calciul a fost utilizat mai mult de 30 de ani pentru creșterea contractilității și automatismului miocardic în timpul OCC, nu există nici o probă experimentală sau clinică evidentă care să certifice rolul său util (12, 33). Din contra, în ultimii ani s-au acumulat date certe despre efectele sale nocive în timpul OCC: creșterea consumului de oxigen miocardic, creșterea spasticității musculare cu risc de *„stone heart"*, agravarea leziunilor celulare și extensia zonei de infarct (2, 11, 12, 33). Toate acestea au determinat ca în prezent să se con-

Scanned with OKEN Scanner

sidere contraindicată utilizarea sa în timpul OCC, cu excepția cazurilor documentate de hipocalcemie sau hiperpotasemie (2).

Date experimentale recente (32) au evidențiat rolul protector al blocanților canalelor de calciu în timpul ischemiei miocardice, rolul lor util în timpul fibrilației ventriculare și în menținerea contractilității miocardice după defibrilarea electrică. Aceste efecte favorabile sînt, probabil, realizate prin scăderea consumului de oxigen.

Administrarea de Verapamil în bolus de 5—10 mg i.v. s-a dovedit utilă în timpul fibrilației ventriculare, în special cînd aceasta nu reacționează rapid la șocul electric (33). Efectul depresor miocardic poate fi rapid contracarat prin administrarea de ioni de Ca după reluarea activității cardiace.

2. MEDICAȚIA UTILIZATĂ DUPĂ RESUSCITAREA CORDULUI

Catecolaminele și Ca. Dacă persistă depresiunea miocardică după pornirea cordului se recomandă administrarea continuă de dopamină, dobutamină sau noradrenalină după caz (25).

În același scop se pot administra ioni de Calciu sub formă de clorură sau gluconat (200—400 mg).

Bicarbonatul de Na. În condițiile în care se menține hiperventilația necesarul de bicarbonat scade. Administrarea sa se va face numai pe baza evaluării echilibrului acido-bazic și a gazelor sanguine pentru a evita alcaloza.

Antiaritmicile. Xilina trebuie administrată de rutină după un episod de fibrilație ventriculară în bolus de 1—1,5 mg/kg, urmat de o perfuzie continuă cu 10—15 $\mu g \cdot kg^{-1} \cdot min^{-1}$. Alternative ale xilinei: amiodarona și bretilium.

În caz de bradiaritmie se recomandă atropină 0,4—1 mg i.v. sau isoproterenol în bolus de 20—30 µg, urmat de administrarea continuă a 0,01 $\mu g \cdot kg^{-1} \cdot min^{-1}$ pînă la instalarea unui stimulator.

Propanololul poate fi util în anumite tahiaritmii supraventriculare administrat în bolus de 0,05 $mg \cdot kg^{-1}$, repetat în funcție de efectul obținut.

Soluțiile volemice macromoleculare (dextran, gelatină, hidroxietilamidon) se vor administra în scopul menținerii unui volum sanguin circulant suficient (5). Cantitățile administrate depind de circumstanțele în care s-a produs OCC.

E. ELECTROCARDIOGRAMA

Studiul traseului activității electrice cardiace permite stabilirea diagnosticului precis al formei de OCC, precum și urmărirea evoluției activității cardiace în timpul și după manevrele de resuscitare.

Complexele moderne pentru monitorizare și defibrilare permit cuplarea bolnavului la monitor, atît prin cablu cu electrozi clasici, cît și prin intermediul electrozilor de defibrilare, ceea ce evită pierderea de timp.

Scanned with OKEN Scanner

F. TERAPIA ELECTRICĂ

Terapia electrică cuprinde manevrele de defibrilare și stimulare (31).

Fibrilația ventriculară odată instalată este, în mod practic, ireversibilă spontan, singura posibilitate de refacere a ritmului cardiac normal fiind defibrilarea electrică de urgență. Aceasta se practică prin administrarea unui șoc electric asincron, cu o energie inițială de 3 $Ws \cdot kg^{-1}$ în defibrilarea externă și de 0,5 $Ws \cdot kg^{-1}$ în defibrilarea internă (29). Dacă primul șoc nu este urmat de reluarea ritmului sinusal, energia electrică pentru defibrilare este crescută treptat la următoarele tentative pînă la 300—400 Ws și, respectiv, 40—50 Ws. Avînd în vedere supraviețuirea crescută în fibrilația ventriculară prompt reconvertită și recuperarea foarte scăzută în OCC prin asistolie sau disociație electromecanică, în lipsa posibilității de stabilire a diagnosticului ECG, se recomandă defibrilarea electrică „oarbă" (2). În prezent există și defibrilatoare externe și interne automate (2), folosite în fibrilația ventriculară recurentă sau la bolnavii cu risc foarte mare de fibrilație ventriculară.

Șocul electric se poate aplica și în situația unor ritmuri supraventriculare și ventriculare tahicardice ce nu reacționează la terapia medicamentoasă. În aceste situații șocul electric trebuie să fie sincron cu unde R, evitîndu-se aplicarea în faza vulnerabilă din perioada de repolarizare a fibrei miocardice și declanșarea fibrilației ventriculare.

În situația unor bradicardii extreme sau în asistolie poate fi necesară stimularea electrică. În condiții de urgență este practic imposibil de introdus un stimulator cardiac endocavitar. Acest impediment poate fi depășit prin stimulare transesofagiană sau prin stimulare prin electrozi pe limbă și toracici, pînă la introducerea unui stimulator definitiv.

FAZA III A RCRC

Ea presupune existența unei funcții hemodinamice stabile, care să asigure irigația cerebrală și splanhnică adecvată. Debitul cardiac minimal realizat de manevrele de resuscitare nu permite supraviețuirea țesuturilor vitale decît o perioadă limitată de timp. De aceea, după o perioadă de timp variabilă de 10—60 de minute se impune evaluarea rațiunii de continuare a resuscitării. Deși nu pot fi făcute recomandări exacte, iar situația trebuie evaluată de la caz la caz, se pot semnala cîteva posibilități evolutive:

1. Cordul și-a reluat activitatea spontană și există semne de supraviețuire cerebrală (mioză, mișcări respiratorii, reflexe fotomotorii sau corneene, EEG cu traseu electric prezent). În această situație tratamentul se continuă prin aplicarea, de la caz la caz, a măsurilor de optimizare a debitului cardiac, de resuscitare cerebrală și de menținere a homeostaziei generale.

2. Cordul și-a reluat activitatea, hemodinamica este stabilă, dar nu există semne de restabilire a activității sistemului nervos central. În această alternativă tratamentul se continuă, de asemenea, atenția fiind concentrată asupra măsurilor speciale de resuscitare cerebrală, apelîndu-se eventual și la tehnologii de strictă specialitate.

3. Cordul nu și-a reluat activitatea spontană, dar există semne de prezență a activității SNC. În această eventualitate terapia se continuă, de

Scanned with OKEN Scanner

asemenea, folosind toate mijloacele specializate disponibile și adecvate cazului respectiv pentru restabilirea activității cardio-circulatorii.

Dacă după 60 de minute nu sînt semne de reluare a activității cardiace și nu există indicația unui suport artificial al circulației (circulație extracorporeală, balon de contrapulsație), resuscitarea se întrerupe.

4. Cordul nu și-a reluat activitatea și nu există semne de activitate a SNC. Resuscitarea poate fi abandonată după 60 de minute.

În aprecierea rațiunii de continuare a RCRC se va ține cont și de cauza care a dus la OCC și de posibilitățile de a o influența, elemente ce condiționează prognosticul definitiv al bolnavului. În această privință se va interveni de la caz la caz cu măsuri terapeutice specializate ce se adresează cauzei declanșatoare a OCC.

În toate situațiile în care se apreciază oportunitatea continuării resuscitării, se va trece la aplicarea unui tratament complex al suferinței cerebrale și organice care a avut loc în perioada de timp scursă din momentul OCC și pînă la debutul măsurilor de RCR, ca și a celor ce eventual s-au instalat în perioada de RCR, datorită debitului cardiac redus.

Terapia în această fază cuprinde: măsuri generale de terapie intensivă vizînd asigurarea homeostaziei în vederea recuperării cerebrale și măsuri specifice de reanimare cerebrală. După Safar (29) acestea sînt:

1. Urmărirea PAM (presiunii arteriale medii) și normalizarea volumului sanguin circulant efectiv. Opțional, este indicată imediat după restabilirea circulației o perioadă de 1—5 minute de hipertensiune indusă (PAM 110—130), urmată de menținerea tensiunii arteriale medii la un nivel normal sau foarte ușor crescut (80—110 Torr) pe toată durata comei. Aceasta se realizează prin restabilirea volemiei, dacă este cazul și medicației vasopresoare (de exemplu, dopamină în doze mari).

2. Imobilizarea bolnavului și ventilație controlată (cu ajutorul unor doze repetate de miorelaxante, de exemplu, Pavulon).

3. Anestezie i.v. pentru dezaferentare și prevenirea sau controlul convulsiilor. În acest scop se pot utiliza doze convenționale de barbituric, de exemplu Pentalol 2—5 mg kg^{-1}, urmate de 1—2 mg kg^{-1} la 1—2 ore (nivel plasmatic de barbituric 2—4 mg dl^{-1}). Administrarea barbituricelor în doze mari în scopul protecției neuronale este considerată în prezent contraindicată, datorită rolului său echivoc după OCC și riscurilor inacceptabile de depresiune miocardică și hipotensiune arterială (2, 7).

4. Hiperventilație controlată cu $PaCO_2$ 52—35 Torr. Prin aceasta se favorizează eliminarea de CO_2 acumulat în țesuturi și se normalizează fenomenul de „furt invers" la nivelul circulației intracerebrale. $PaCO_2$ nu va fi scăzut sub 35 Torr întrucît poate induce vasoconstricție severă în circulația cerebrală.

5. Oxigenoterapia cu FiO_2 0,5 și menținerea PaO_2 peste 100 Torr.

6. Menținerea pH între 7,3—7,6.

7. Corticosteroizii au indicație opțională (28, 29) — metilprednisolon 5 mg kg^{-1}, urmate de 1 mg kg^{-1} la 6 ore; dexametazona 1 mg kg^{-1}, urmat de 0,2 mg kg^{-1} la 6 ore.

8. Blocante ale canalelor de Ca. Mai mulți autori publică recent rezultate încurajatoare prin folosirea acestor substanțe după oprirea cardiacă pentru creșterea fluxului sanguin cerebral (25). În acest scop au fost utilizate: lidoflazina, flunarizina, nifedipina și nimodipina (25).

Scanned with OKEN Scanner

9. Normalizarea homeostaziei umorale şi sanguine: compoziţie ionică, glicemie, osmolaritate, presiune coloiosmotică (3), eventual hemodiluţie.

10. Alimentaţie parenterală complexă şi suficientă (calorii, aminoacizi, vitamine).

11. Menţinerea normotermiei sau, opţional, a hipotermiei moderate pe termen scurt (ore).

12. Monitorizarea presiunii intracraniene este necesară numai în cazuri speciale (de exemplu, după traumatisme cerebrale).

13. Controlul presiunii intracraniene, atunci cînd este cazul, se efectuează prin: hiperventilaţie; drenaj l.c.r; manitol 0,5 kg^{-1} urmat de 0,3 $kg^{-1}h^{-1}$ pe termen scurt; diuretice de ansă (de exemplu, Furosemid); Pentotal în doze convenţionale; hipotermie moderată 30—32°C pe termen scurt.

14. Evaluarea terapiei, consult de specialitate.

PROGNOSTICUL

Prognosticul RCRC este condiţionat de numeroşi factori. Pe de o parte intervin factorii ce ţin de bolnav: vîrsta, starea generală, starea cordului şi a vaselor cerebrale, forma opririi cardiace şi boala de bază. Pe de altă parte intervin factorii legaţi de promptitudinea efectuării manevrelor de resuscitare, de gradul de calificare a celor care au practicat resuscitarea şi de posibilităţile tehnice disponibile.

Datorită tuturor acestor factori statisticile publicate au un grad foarte mare de variabilitate a ratei de supravieţuire între 5—75%, cu o medie de 20—40% (10, 25, 2, 33).

Vîrsta bolnavului este un factor cu implicaţii prognostice semnificative, toate statisticile atestînd o vîrstă mai scăzută la supravieţuitori (2).

Bolnavii cu OCC datorată unui infarct miocardic acut au o rată de supravieţuire mai mare (24,4%) decît bolnavii cu OCC de alte cauze (19,69%) (2).

În ceea ce priveşte forma OCC, bolnavii cu fibrilaţie ventriculară au rata de supravieţuire cea mai crescută 45—60%, spre deosebire de cei cu OCC în asistolie care au o rată de supravieţuire extrem de scăzută —2,3%. Este interesant de semnalat faptul că un episod de fibrilaţie ventriculară primară tratat corect nu modifică prognosticul definitiv al bolnavilor cu infarct miocardic (2).

În ceea ce priveşte efectuarea resuscitării, singurele elemente care au putut ameliora semnificativ prognosticul (25) sînt, în afara spitalului, promptitudinea aplicării măsurilor din faza I şi rapiditatea intervenţiei unei echipe mobile calificate în faza II. În spital, rapiditatea intervenţiei rămîne, de asemenea, factor determinant al prognosticului. În unităţile de supraveghere şi terapie intensivă coronariană se insistă asupra terapiei electrice de defibrilare aplicată cu promptitudine chiar de către personalul mediu special instruit.

Măsurile sofisticate din faza III nu contribuie, deocamdată, decît la ameliorarea prognosticului unor cazuri izolate.

Scanned with OKEN Scanner

Supraviețuirile după OCC pot fi și ele de mai multe tipuri:

a. supraviețuire fără deficit, cu reluarea integrală a tuturor funcțiilor (resuscitare completă);

b. supraviețuire cu deficit (resuscitare incompletă). Defectele pot fi tranzitorii sau definitive, minore sau majore. Sînt citate comă cu durată și profunzime variabilă, crize convulsive, psihosindroame, defecte senzoriale (amauroză) sau motorii (hemipareză). Cea mai gravă eventualitate o constituie sindromul apallie — supraviețuirea vegetativă;

c. supraviețuirea limitată în timp — bolnavi care reacționează la măsurile de resuscitare, dar care dezvoltă în timp leziuni ireversibile incompatibile cu viața, ajungînd în faza de comă depășită și trebuind să fie abandonați.

BIBLIOGRAFIE SELECTIVĂ

1. BABBS C. F. — *Crit. Care Med.*, 1981, 9, 362.
2. BASKETT P. J. F. — WFSA — Lectures, Blackwell Scientific Publication, Oxford—London—Edinburgh, 1984.
3. BEJAN L., GORNIC GH. — Primul ajutor în accidente, Facla, Timișoara, 1977.
4. BERKOWITZ I. D., CHAUTAROJANASIRI T. — *Anesthesiology*, 1986, 65, 3A (A 108).
5. BRINKENMEYER S., SAFAR P. — *Crit. Care. Med.*, 1981, 9, 369.
6. BÜCHER N., SAFAR P. — *Crit. Care Med.*, 1981, 9, 384.
7. CHANDRA N., RUDIKOFF M., WEISFELD M. L. — *Lancet*, 1980, 1, 175.
8. CRILEY I. M., BLAUFUSS A. H., KISSEL G. L. — *J. Amer. med. A.*, 1976, 236, 1246.
9. CRILEY I. M., NIEMANN J. T. și colab. — *Crit. Care Med.*, 1981, 9, 373.
10. CRUL J. F., BART T. J., MEURSING B. T. J., ARIASIN H. E. — Abstract of the 2-end World Congress of Emergency and Disaster Medicine, Pittsburg, 1981, 199.
11. DEMBRO D. H. — *Crit. Care Med.*, 1981, 9, 358.
12. EDGREN E., SUTTON K., ABRAMSON R. N., SAFAR P. — *Anesthesiology*, 1986, 65, 3A (A 88).
13. FELDMAN S., ELLIS H. — Principles of Resuscitation, Blackwell Scientific Publication, Oxford—London—Edinburgh, 1967.
14. FOX E. J. — *Anaesthesia*, 1983, 38, 433.
15. HABEL G. — Wiederbelebung, VEB Verlag Volk und Gesundheit, Berlin, 1980.
16. HOERNCHEN U., SCHNETTLER J., STOECKEL H. — *Anesthesiology*, 1986, 65, 3A (A 109).
17. KESZLER H., PASTOROVA J., JADRNI J. — Resustace, Státni Zdravodnické Nakladateltsvi, Praga, 1961.
18. KILLIAN H., DÖHNHARDT A. — Wiederbelebung, Georg Thieme Verlag, Stuttgart, 1955.
19. LAING G., REDMOND A. — în A new concept in care of the acutely ill and injures (sub red. D. H. Wilson, A. K. Mardsen), Chichester, John Wiley and Son Ltd., 1982, 157.
20. MARINESCU V., LITARCZEK G., SETLACEC D., FOTIADE B. — Resuscitarea respiratorie și cardiacă, Ed. Acad. R.P.R., București, 1963.
21. MULLIE A., LUST P., PENNINK J., VANHOVE L. — *Crit. Care Med.*, 1981, 9, 403.
22. NEGOVSKI V. A. — Osnovî Reanimatologhii, Mediția, Moscova, 1975.
23. NEMOTO E. M., SHIN G. K., BLEYERT A. L. — *Crit. Care Med.*, 1981, 9, 397.
24. OTTO W. C., IAKAITIS R. W. și colab. — *Crit. Care Med.*, 1981, 9, 366.
25. ROGERS M. C. — Review course lectures presented at the IARS 57-th Congress, Houston, 1985, 124.
26. ROSBOROUGH J. P., HAUSKNECHT M., NOEMANN J. T., CRILEY J. M. — *Crit. Care Med.*, 1981, 9, 371.
27. SAFAR P. — Cardiopulmonary Resuscitation, WFSA, 1968.

Scanned with OKEN Scanner

CAPITOLUL XXIII

CARDITA REUMATISMALĂ

V. NICOLAESCU, AL. CÂMPEANU

DEFINIȚIE

Prin cardită reumatismală se înțelege inflamația endocardului, miocardului și pericardului, izolată sau în diverse combinații, provocată de infecția cu streptococ beta-hemolitic grup A și produsă prin mecanisme imunologice complexe. Cardita constituie, foarte adesea, manifestarea clinică majoră a reumatismului articular acut (RAA), boală inflamatoare poststreptococică a țesutului conjunctiv care interesează articulațiile, cordul, seroasele, tegumentele, sistemul nervos, aparatul respirator și vasele. Deși prin tradiție și denumire se consideră că RAA este o boală articulară, esența bolii și cea care îi conferă semnificația clinică majoră este cardita. Încă din secolul al XVIII-lea, vechii clinicieni considerau că „reumatismul linge articulațiile și mușcă cordul". Importanța majoră a carditei este determinată de consecințele imediate, uneori severe ale miocarditei (insuficiență cardiacă, aritmii) și, îndeosebi, de dezvoltarea în timp a valvulopatiilor cronice (boli cardiace reumatismale cronice — BCRC). Acestea constituie încă în unele țări principala cauză de deces la tineri și printre cele mai frecvente boli cardiovasculare în primele cinci decade de viață. Recurențele RAA măresc mult riscul apariției carditei. Depistarea promtă și tratarea corectă cu antibiotice a faringitelor streptococice previn atacul primar, iar profilaxia prelungită cu benzatin penicilină previne recurențele de RAA și cardită, implicit dezvoltarea în timp a cardiopatiilor reumatismale, în primul rînd a valvulopatiilor.

INCIDENȚĂ

Frecvența RAA variază între 0,1—2% avînd o evidentă tendință de scădere progresivă în ultimele 3 decenii. Incidența RAA și BCRC este mai mare în țările lumii a treia în legătură cu rapida urbanizare și alți factori (14, 26, 28). Se apreciază că în întreaga lume apar anual 15—20 de milioane de cazuri noi de RAA (25, 28).

Cardita reumatismală este prezentă la 40—80% dintre bolnavii cu RAA, frecvența sa fiind invers proporțională cu vîrsta și intensitatea ma-

nifestărilor articulare (8, 15, 22). Primul atac de RAA, cu sau fără cardită, apare cel mai adesea în copilărie, 90% din cazurile inițiale înregistrîndu-se între 5 și 15 ani (23). Incidența carditei scade cu vîrsta, fiind prezentă la 92% din bolnavii cu RAA pînă la 3 ani, la 50% între 3 și 6 ani, la 32% între 14 și 17 ani și la 15—25% la adulți. Apare ocazional după vîrsta de 35 ani (5,2% din cazuri). Prezența carditei a fost semnalată de noi la 26% din 538 de bolnavi cu RAA care aveau vîrsta peste 16 ani (17). Incidența carditei este semnificativ mai mare în cursul recurențelor de RAA, fiind observată la 11—37% în cursul primului atac acut și la 32,8—68% la cei cu recurențe. Cardita este mai frecventă la bolnavii cu recurențe de RAA care în atacurile precedente au avut semne de cardită.

Incidența sechelelor carditei reumatismale, respectiv a valvulopatiilor reumatismale cronice, este în prezent în continuă scădere, urmînd pe cea a RAA și a carditei. Frecvența lor este apreciată la 0,7—1,6% la vîrsta școlară și 6—9‰ la vîrsta de 18—22 ani (22, 23, 31). Procentaje mult mai mari au fost observate în India, Egipt, Filipine, Jamaica și alte țări, în care o treime din bolnavii cardiaci spitalizați au o cardiopatie reumatismală cronică (14, 30).

Apariția anuală a bolilor cardiace reumatismale, respectiv, a RAA și BCRD, este de 2,9 la 100 000 în S.U.A., de 11 la 100 000 în țările scandinave și de 200—1 200 la 100 000 copii în India (14, 25). În unele țări tropicale valvulopatiile reumatismale se prezintă din copilărie sub forme severe cu hipertensiune pulmonară. În India 10% din comisurotomiile mitrale sînt efectuate la persoane sub 21 de ani (14, 25).

Apariția carditei reumatismale nu este influențată de sex și rasă (23). Condițiile social-economice au un rol important și ameliorarea acestora constituie un factor esențial în reducerea incidenței bolii din ultimele decenii (24).

ETIOLOGIE

RAA, inclusiv cardita reumatismală, este declanșat de infecții faringiene cu streptococ beta-hemolitic grupa A (11, 23, 24). Dintre cele 70 de tipuri serologice cunoscute de streptococ beta-hemolitic grupa A, tipurile 1, 3, 6, 14, 18, 19, 24 sînt „reumatogene", determinînd frecvent faringite acute și RAA (24). Streptococul tip 12 și tipurile 49 (Red Lake), 52 și 57, izolate din faringe sau din infecții tegumentare, sînt „nefritigene" și „nereumatogene", producînd glomerulonefrită difuză acută (24). Infecțiile streptococice cutanate nu produc niciodată RAA și nici cardită (11, 24, 26).

Rata de apariție a RAA în cursul faringitelor streptococice netratate variază între 0,3 și 3%, fiind mai mare la bolnavii cu faringite exsudative severe (22, 23, 24). Frecvența bolii este condiționată de virulența germenilor, persistența lor în faringe, răspunsul imun și predispoziția genetică a subiectului. RAA apare la mai puțin de 1% dintre bolnavii cu faringite streptococice și titru ASLO mic și la 5—10% la cei cu titruri ASLO crescute (24). Bolnavii cu faringite streptococice care nu au modificări imunologice (serologice) nu ar face RAA, implicit cardită reumatismală.

Relația dintre RAA, cardita reumatismală și infecțiile faringiene streptococice este susținută de numeroase aspecte epidemiologice, clinice și de laborator (a se vedea capitolul RAA).

Scanned with OKEN Scanner

MORFOPATOLOGIE (7, 20, 24)

Cardita reumatismală acută se prezintă ca un proces inflamator adeseori pancarditic, interesînd, în grade diferite, endocardul, miocardul, pericardul și, rareori, vasele inimii. Leziunile miocardice sînt dominante în atacurile reumatismale acute. Modificările fibroscleroase valvulare — predominant cicatriceale — constituie principala cauză a BCRC.

Modificări macroscopice. Inima poate fi mărită, globulară. La secționarea pericardului se constată, adeseori, cantități variabile de lichid serofibrinos (pericardită exsudativă fibrinoasă) și depuneri abundente de fibrină (pericardită fibrinoasă). Ventriculii sînt dilatați sau/și hipertrofiați (în special ventriculul stîng, mai ales dacă a existat un atac reumatic în antecedente). Endocardul valvular, în special cel mitral și/sau aortic, poate fi îngroșat și opacifiat. În lungul marginii de închidere a cuspidelor valvulare și în unghiurile comisurale apar mici vegetații (veruci), rozcenușii, puternic aderente la suprafața valvulară. Pe peretele posterior al atriului stîng pot apărea depuneri de fibrină — petele MacCallum.

Leziunile microscopice fundamentale din cardita reumatismală acută sînt leziuni inflamatorii *exsudativ-degenerative* (degenerescența mucoidă și fibrinoidă) și *proliferativ-granulomatoase* (nodulul reumatismal Aschoff—Talalaev). Leziunile exsudative, degenerative și necrotice, sînt dominante în valve, pericard și vase, iar cele proliferative, granulomatoase, în miocard.

Modificările inițiale constau în tumefacția și fragmentarea fibrelor de colagen și edemul mucoid al substanței fundamentale a țesutului conjunctiv. Ulterior, apar necroze ale fibrelor de colagen — necroza fibrinoidă (stadiul exsudativ-degenerativ). Adeseori, apar infiltrații celulare limfo-plasmocitare. Aceste modificări persistă săptămîni sau luni de zile și regresează spontan, lent, uneori fără leziuni restante. După 4—5 săptămîni sînt dominante reacțiile celulare față de colagenul alterat, reacții care duc la dezvoltarea nodulului reumatismal.

Nodulul reumatismal Aschoff—Talalaev (A—T.) este constituit dintr-o zonă de necroză fibrinoidă înconjurată de limfocite, plasmocite, macrofage, celule gigante (celule Aschoff) și celule Anicicov (celule în ochi de bufniță), de origine miocitară, specifice RAA. După aproximativ 4 luni de evoluție se produce regresiunea și fibrozarea leziunilor nodulare. Elementele celulare se răresc și granulomul este treptat invadat de fibre de colagen și reticulină, constituindu-se cicatrice fibroase, triunghiulare, localizate perivascular, între fasciculele musculare. Deși se consideră că nodulul A—T este martorul unui proces reumatismal activ, acesta a fost evidențiat la 16—74% dintre bolnavii operați pentru stenoză mitrală care nu aveau semne clinice și biologice de activitate reumatismală (5, 14, 20). Prezența acestora nu a fost în relație cu creșterea mortalității, apariția recurențelor de RAA sau a sindromului postcardiotomie. Evidențierea nodulului A—T în biopsiile atriale operatorii nu pare a fi un indicator adecvat al existenței RAA activ.

Leziunile miocardice se pot prezenta sub forma (1) miocarditei focale, (2) miocarditei difuze interstițiale și a (3) modificărilor sistemului de con-

Scanned with OKEN Scanner

ducere. Miocardita focală este dominată de prezența nodulului reumatismal. Miocardita interstițială difuză se caracterizează prin existența unui infiltrat celular interstițial difuz, format predominant din limfocite și, în grade variate, de histiocite, polimorfonucleare și eozinofile. Apare la aproximativ 18% dintre bolnavii cu cardită reumatismală și determină, dacă este extensivă, apariția insuficienței cardiace în faza acută a bolii. Fibrele miocardice, mai ales cele din vecinătatea nodulilor A—T și a vaselor sanguine, sînt adeseori modificate, prezentînd pierderea striațiilor, degenerescență grasă, vacuolizare, miocitoliză și apariția de celule gigante.

Modificări ale țesutului de conducere, prezente la 66—75% dintre cazurile de cardită acută necropsiate, constau din infiltrații celulare și edem interstițial care evoluează spre formarea unor cicatrice fibroase.

Endocardul este sediul unei inflamații exsudativ proliferative și, uneori, a necrozei fibrinoide, localizată dominant pe fața atrială a valvei mitrale și pe fața ventriculară a valvulelor aortei (valvulita reumatismală). Rareori apar la nivelul valvelor tricuspide și pulmonare, a atriului stîng, a cordajelor valvulare și a mușchilor papilari. Leziunile valvulare apar la nivelul inelului fibros și se extind subendocardic spre marginea liberă. Valvele sînt îngroșate datorită edemului, infiltrațiilor celulare și dezvoltării vascularizației capilare, rareori apărînd noduli A—T tipici. Verucile endocardice sînt formate dintr-o substanță hialină, eozinofilă, rezultată din degenerarea fibrelor de colagen, dezintegrarea celulelor de suprafață, precum și din fibrină și agregate trombocitare. Leziunile inflamatorii acute se pot vindeca prin rezoluție sau sînt urmate de cronicizarea procesului inflamator. În acest caz, valvele și cordajele tendinoase devin îngroșate, neregulate, retractate, uneori calcificate și aderente la nivelul comisurilor (valvulite cicatriceale). Microscopic, paralel cu reducerea leziunilor exsudativ-proliferative, se dezvoltă o vascularizație capilară absentă în valvele normale și fibroza structurilor valvulare.

Leziunile pericardice, frecvent observate la necropsie, constau din leziuni exsudative (edem mucoid, exsudat fibrinos), infiltrative, de necroză fibrinoidă și noduli reumatismali. Vindecarea acestora poate duce la apariția de aderențe fibroase fără să apară pericardite constrictive.

Arterele coronare pot prezenta leziuni inflamatorii și degenerative nespecifice, constînd din proliferarea intimei, infiltrate limfo-plasmocitare, necroză fibrinoidă și tromboză intravasculară, asemănătoare celor din poliarterita nodoasă. Arterita coronară reumatismală, cînd este prezentă, afectează aproape exclusiv arterele musculare și arteriolele.

PATOGENIA CARDITEI REUMATISMALE
(3, 11, 12, 14, 23, 24, 28)

Modificările patologice ale carditei reumatismale sînt consecința unor mecanisme patogenetice infecțioase și imunologice complexe, incomplet elucidate, declanșate și întreținute de către infecții faringiene cu streptococ beta-hemolitic din grupa A. Incapacitatea gazdei de a elimina infecția

Scanned with OKEN Scanner

streptococică, care inițiază și întreține mecanismele imunologice umorale și celulare și leziunile cardiace, ar fi condiționată genetic.

Cardita reumatismală, ca și glomerulonefrita difuză, reprezintă o complicație (boală) poststreptococică nesupurativă. Streptococul beta-hemolitic grup A este cantonat la nivelul focarului de infecție faringian și nu difuzează în cord sau alte organe afectate (24).

Modificările patologice cardiace ar putea fi inițiate prin acțiunea directă a toxinelor microbiene exogene, eliberate în circulație de la nivelul focarelor infecțioase streptococice faringiene (teoria toxică). Streptococul beta-hemolitic grup A conține numeroase exotoxine, dintre care hemolizinele (Streptolizina O) au acțiune cardiotoxică, iar proteinazele și streptocina A au acțiune necrotică miocardică. Cercetările experimentale au arătat că aceste toxine produc leziuni cardiace exsudative și necrotice, diferite de cele din nodulul reumatismal. Murphy a constatat experimental la iepuri că modificări asemănătoare granulomului reumatismal pot fi produse numai prin injectarea repetată de streptococi vii și nu prin fracțiuni toxice izolate.

Cele mai acceptate ipoteze patogenetice ale carditei reumatismale sînt cele imunologice. Conform acestora, modificările patologice sînt consecința unor reacții hiperimune, consecutive fie unor alergii microbiene, fie unor procese autoimune. Intervenția unui mecanism imunologic a fost sugerată de existența unei perioade de latență între apariția faringitei streptococice și începutul carditei reumatismale sau a altor manifestări ale RAA, asemănătoare cu cea din boala serului.

În cardita reumatismală există o importantă reacție hiperimună umorală față de antigenele streptococice. Streptococul beta-hemolitic din grupa A conține 20 antigene extracelulare (streptolizina O, streptochinaza, fibrinolizina, hialuronidaza etc.) care sînt puternic imunogene, generează apariția de anticorpi specifici și pot determina variate leziuni cardiace. Titrurile sanguine ale anticorpilor produși de aceste antigene sînt crescute la bolnavii cu RAA și, mai ales, la cei cu cardită, comparativ cu cei care au faringite streptococice necomplicate. Streptococul beta-hemolitic grup A conține sub capsula mucopolizaharidică un antigen de suprafață — proteina M — care este puternic imunogenă, stimulează secreția de anticorpi omologi și duce la instalarea unei imunități specifice de tip. Ea conține o fracțiune („Proteina M asociată“) cu intensă acțiune imunogenă umorală și celulară și cu rol important în producerea modificărilor reumatismale cardiace.

Reacțiile imune încrucișate, între componentele streptococice și cele cardiace, au un rol important în producerea carditei reumatismale. În urmă cu 25 de ani, Kaplan și colab., folosind tehnici de imunofluorescență, au evidențiat experimental la iepuri că serurile antistreptococice reacționează cu preparate de cord uman (9, 10). Studiile recente au arătat că „Proteina M asociată“, fracțiune înalt purificată a antigenului proteic M și complexe polizaharidice din membrana protoplastică streptococică, se aseamănă structural cu constituenții sarcolemei, sarcoplasmei și discurilor intercalare miocardice și induc formarea de anticorpi care reacționează încrucișat cu membrana sarcolemei miocardice și cea protoplastică streptococică. Membrana celulară streptococică conține antigene polizaharidice — antigenul glucidic „C“ — compuse prin repetarea unor fracțiuni care

Scanned with OKEN Scanner

conțin dimeri de N-acetil-glucozamidă și ramnoză, prezente și în glicoproteinele endocardului valvular, lichidul sinovial, cartilaje și tegumente. Anticorpii antipolizaharidici reacționează încrucișat cu glicoproteinele cardiace care conțin un grup terminal de N-acetil-glucozamidă și determină leziuni endocardice valvulare. Titruri crescute ale acestor anticorpi persistă numai în sîngele bolnavilor la care se dezvoltă o valvulopatie reumatismală.

Intervenția unui mecanism autoimun a fost sugerată de constatarea că unii anticorpi antimiocardici pot fi absorbiți numai cu țesut atrial și nu reacționează încrucișat cu antigenele streptococice. Apariția acestora este datorată unei autoimunizări cu antigene miocardice generate de inflamația reumatismală, modalitate asemănătoare cu cea observată în sindromul postcardiotomie și postinfarct miocardic. Numeroase cercetări au evidențiat prezența în sîngele bolnavilor cu cardită reumatismală a unor anticorpi fixatori de complement, împotriva unor structuri ale cordului normal sau modificate de către procesul reumatismal (3, 4, 9, 20). Anticorpii antimiocardici apar la marea majoritate a bolnavilor cu RAA și cardită activă. Ei pot fi detectați la 80% dintre bolnavi, înainte sau după apariția semnelor clinice de cardită, scad pînă la dispariție în următoarele 3 luni, putînd persista mulți ani la unii bolnavi (14). Importanța mecanismelor autoimune în producerea carditei reumatismale este susținută și de prezența unor depuneri de imunoglobuline și a componentei C_3 a complementului la nivelul leziunilor reumatismale miocardice în zonele care reacționează încrucișat cu unele antigene streptococice. Zimmerman și colab. (29) și Ayoub și colab. (2) au constatat că anticorpii față de antigenul glucidic C, care reacționează încrucișat cu glicoproteinele cardiace, sînt mult mai persistenți la bolnavii cu cardită, probabil, datorită unei autoimunizări continui cu antigene structurale valvulare determinate de procesele reumatismale. Deși numeroase argumente s-au adunat în favoarea rolului autoanticorpilor cardiaci în apariția și întreținerea carditei reumatismale, este posibil ca acești anticorpi să fie rezultatul și nu cauza leziunilor patologice reumatismale (23).

Modificările imunității celulare și existența unei stări de hipersensibilitate întîrziată de tip IV (mediată celular) intervin în producerea și persistența leziunilor reumatismale cardiace de tip granulomatos (nodulul Aschoff—Talalaev). Intervenția mecanismelor imune celulare este sugerată de faptul că în nodulul reumatismal nu s-a putut evidenția prezența imunoglobulinelor și a complementului. Aceste constatări au atras atenția asupra posibilității ca limfocitele sensibilizate, singure sau împreună cu anticorpii, să fie responsabile de apariția leziunilor cardiace. Yang și colab. (27) au demonstrat în culturi celulare, că limfocitele T sensibilizate cu antigene streptococice grup A au efecte citotoxice asupra miofibrilelor cardiace.

Intervenția unei **predispoziții genetice** a fost sugerată de aglomerarea RAA în unele familii (3, 6, 23, 28), precum și de faptul că RAA este de 7 ori mai frecvent la gemenii monozigoți (18,7—20%) față de cei dizigoți (2,5%). Această predispoziție fenotipică, datorită unui defect în zona Ir, se crede că este transmisă mendelean recesiv și constă în existența unui deficit de apărare față de infecțiile streptococice și incapacitatea de

Scanned with OKEN Scanner

eliminare a acestora. Deşi antigenele în sistemul HLA standard nu par să fie în relaţie cu susceptibilitatea pentru RAA şi cardită, cercetări recente au semnalat existenţa unui alloantigen pe celulele B (833^+) (28). Zabriskie şi colab. (28) au evidenţiat existenţa în serul a 95% dintre bolnavii cu RAA a doi anticorpi faţă de antigenul 833^+, considerîndu-i ca markeri ai predispoziţiei pentru apariţia carditei reumatismale. Aceşti markeri au fost prezenţi la 15% din populaţia normală. Depistarea acestora poate avea importante consecinţe medico-sociale, evidenţiind persoanele care au predispoziţie de a face cardită reumatismală şi limitînd, în viitor, profilaxia cu penicilină numai la aceştia.

În rezumat, cardita reumatismală se datorează unei infecţii streptococice imunogene şi unui răspuns imun umoral şi celular neadecvat, favorizat de o predispoziţie genetică. Leziunile cardiace exsudative şi necrotice sînt produse prin mecanisme umorale anticorpice (tip II citotoxic prin autoanticorpi care reacţionează încrucişat şi tip III prin complexe imune şi exces de antigene), iar leziunile endomiocardice granulomatoase (nodulul Aschoff—Talalaev) sînt determinate prin reacţii imune mediate celular (hipersensibilitate întîrziată tip IV şi acţiunea citotoxică a limfocitelor sensibilizate). Leziunile reumatismale evoluează mulţi ani, dispariţia lor fiind condiţionată de eliminarea infecţiilor streptococice imunogene şi staţionarea evoluţiei leziunilor cardiace generatoare de autoantigene.

TABLOU CLINIC

Tabloul clinic al carditei reumatismale este variabil în raport cu amploarea interesărilor cardiace şi a altor sisteme, momentul apariţiei acestora şi al examinării bolnavului în cursul evoluţiei bolii (6, 11, 14, 23, 26).

Unii bolnavi prezintă forme clinice clasice, cu semne de endocardită, miocardită şi pericardită. La alţi bolnavi se găsesc doar semne de miocardită, valvulită sau/şi pericardită. În formele paucisimptomatice uneori diagnosticul nu poate fi precizat decît cu ajutorul investigaţiilor paraclinice.

Semnele clinice de RAA şi cardită apar la 1—4 săptămîni de la debutul unei faringite streptococice evidentă clinic sau asimptomatică. Faringita este asimptomatică, sau evoluează fără febră, la 52% dintre bolnavi la primul puseu reumatismal acut şi la 54—70% în cursul recurenţelor (22, 23, 24).

Debutul carditei şi al RAA poate fi acut sau insidios. În mod obişnuit, debutul şi tabloul clinic al RAA este dominat de febră şi artrită. Diagnosticul clinic al carditei impune examinarea zilnică şi atentă a cordului pentru a surprinde apariţia semnelor sugestive de cardită (modificarea zgomotelor cardiace, frecături pericardice, sufluri sistolice sau diastolice ş.a.). În aproximativ 25% din cazuri RAA poate debuta fără artrită, cu modificări cardiace mai mult sau mai puţin exprimate clinic. În aceste situaţii diagnosticul este dificil dacă nu apar tulburări cardiace majore (cardiomegalie, insuficienţă cardiacă, pericardită, aritmii), fiind necesare repetate examene clinice, biologice, electrocardiografice, radiologice şi ecocardiografice. Uneori boala evoluează insidios, trece neobservată, ducînd la descoperirea după mulţi ani a unor boli cardiace cronice

Scanned with OKEN Scanner

fără a se recunoaște existența atacului inițial de RAA. La copii sub 6 ani debutul carditei este adeseori insidios, cu subfebrilitate sau afebrilitate, modificări articulare minore sau absente, fiind dominante semnele clinice necaracteristice (oboseală, paloare, anorexie, dureri precordiale).

În **perioada de stare a RAA** bolnavii prezintă fenomene generale (febră, astenie, fatigabilitate, paloare, transpirații), manifestări articulare (artrita migratoare, nesupurativă), cardiace (cardită reumatismală), nervoase (coree), cutanate (eritem marginat) și noduli subcutanați.

Semnele clinice ale carditei reumatismale apar în cele mai multe cazuri în prima săptămînă de evoluție a RAA, fiind prezente la 85% dintre bolnavi cu cardită în primele 3 săptămîni. La aproximativ 15% din cazuri ele apar după săptămîna a IV-a, fiind mai probabilă o depistare întîrziată decît o dezvoltare tardivă a bolii (22, 23).

Simptomele și semnele clinice ale carditei reflectă prezența inflamației reumatismale la nivelul miocardului, endocardului și pericardului.

Miocardita, mai mult sau mai puțin evidențiabilă clinic, este prezentă la toți bolnavii cu cardită reumatismală și poate duce la apariția insuficienței cardiace acute și, extrem de rar în prezent, la moartea bolnavilor (sub 1% din cazuri).

Semnele clinice care relevă prezența miocarditei sînt: tahicardia, tulburările de ritm și de conducere, cardiomegalia și insuficiența cardiacă. Tahicardia, cu frecvență de peste 100—120 bătăi/minut, discordantă cu temperatura și persistentă după dispariția acesteia, indică, cu probabilitate, prezența leziunilor inflamatorii reumatismale miocardice. Zgomotele cardiace sînt, adeseori, modificate (diminuarea intensității zgomotului I, galop presistolic și/sau protodiastolic). Intensitatea suflurilor orificiale vechi poate fi diminuată. Adeseori apar aritmii atriale (în special fibrilație atrială), joncționale sau ventriculare (EV, TPV), tulburări de conducere atrioventriculare (în special bloc AV gr. I) și intraventriculare și disociații sinonodale (6,2%) depistate electrocardiografic. Blocul AV gr. I, deși este apreciat ca un criteriu de diagnostic al RAA, are o specificitate redusă; într-un lot de 140 de bolnavi cu cardită a fost observat numai la 33% din cazuri, procent aproape egal cu cel înregistrat la bolnavii fără cardită (16, 18, 23). Dispariția blocului după atropină sugerează că natura sa este funcțională, nefiind produs de inflamația sau fibroza sistemului de conducere (23).

Cardiomegalia produsă de dilatarea cordului și, în special, a atriului și ventriculului stîng, constituie una dintre manifestările cele mai semnificative ale miocarditei. Este frecventă la copii (peste jumătate din cazuri) și mai rară la adulți (17, 23). Apariția ei poate fi depistată uneori numai prin repetate examene clinice, radiologice, electrocardiografice și ecocardiografice.

Insuficiența cardiacă, mai mult sau mai puțin evidentă clinic, deși este o manifestare importantă a miocarditei, este observată numai la un număr mic dintre bolnavii care au un prim puseu de cardită reumatismală (5—10% din cazuri), fiind mai frecventă în cursul recurențelor carditei reumatismale. Din punct de vedere clinic ea îmbracă, de obicei, aspectul insuficienței cardiace congestive. Diagnosticul este, adeseori, dificil la copii, deoarece tahicardia și dispneea pot fi produse de terapia cu salicilat, iar

Scanned with OKEN Scanner

galopul poate fi confundat cu zgomotul III sau IV. Repetate examene radiologice cardio-pulmonare, care evidențiază dezvoltarea progresivă a cardiomegaliei și a modificărilor date de stază pulmonară și evaluarea ecocardiografică sau mecanografică a performanței cardiace, sînt utile pentru confirmarea diagnosticului.

Endocardita constituie cea mai evidentă manifestare clinică a cardiței, fiind cel mai frecvent diagnosticată. Prezența endocarditei a fost evidențiată la peste 80% din 140 de bolnavi cu cardită în vîrste peste 16 ani (17). Valvulita reumatismală este localizată, de obicei, la mitrală (50% din cazuri) și aortă (20% din cazuri), sau la nivelul ambelor orificii (29% din cazuri), interesînd rareori valvele tricuspidă sau pulmonară (1% din cazuri) (12, 23).

Valvulita se manifestă clinic prin modificarea zgomotelor cardiace (zgomote asurzite, înfundate — zgomot de „taburcă arabă"), apariția unor sufluri organice și modificarea suflurilor preexistente.

Suflurile organice sistolice sau diastolice cu localizare mitrală și, respectiv, aortică, apar la majoritatea bolnavilor cu cardită. Suflul sistolic de regurgitare mitrală constituie cea mai obișnuită exprimare clinică a endocarditei, fiind de 3 ori mai frecvent decît suflul diastolic de regurgitare aortică. Are, de obicei, localizare apexiană, iradiază în axilă, este cel mai adesea, de gradul 3, de tonalitate înaltă și nu se modifică cu schimbarea poziției. Acest suflu este, uneori, dificil de diferențiat, mai ales la copii, de suflurile funcționale care au, însă, intensitate mai mică, tonalitate adesea muzicală, pot fi pluriorificiale, iradiază spre baza cordului, sînt modificate de respirație și de schimbările de poziție și intensificate de emoții, febră, tahicardie etc. La copii pot coexista ambele sufluri. Prezența suflului sistolic organic mărește mult riscul apariției sechelelor valvulare fibroase. Cronologic, suflul sistolic de endocardită (valvulită) mitrală apare, de obicei, primul, în săptămîna 1—4 de boală.

Apariția unui suflu mezodiastolic apexian (suflul Carey-Coombs), deși rară (5,4—15% din cazuri), are o mare valoare diagnostică, el fiind specific valvulitei (carditei) reumatismale. Suflul începe după zgomotul III și se termină înaintea zgomotului I, are o tonalitate joasă și este, adeseori, tranzitoriu. Suflul se prezintă ca o prelungire sau o accentuare a zgomotului III și nu trebuie confundat cu sacada inițială a uruiturii mitrale, expresie a unei leziuni cicatriceale (stenoză mitrală) (23). Dezvoltarea unui suflu diastolic, aortic, dulce, aspirativ, de tonalitate înaltă, exprimă apariția unei insuficiențe aortice. Apare, de obicei, în a 2-a sau a 3-a săptămînă de boală și are mare valoare diagnostică. Suflurile sistolice aortice care apar în cursul evoluției carditei nu exprimă existența unei stenoze aortice organice, această valvulopatie apărînd la mulți ani după atacul acut de RAA.

În cursul recurențelor de RAA prezența endocarditei este susținută de modificarea intensității și duratei suflurilor preexistente și de apariția unor sufluri organice noi.

Pericardita, deși frecvent observată la necropsie, este detectată clinic numai la 6—13% din cazuri (8, 11, 17, 23). Ea trebuie suspectată la toți bolnavii cu RAA care au dureri precordiale. Examenul clinic relevă prezența frecăturilor pericardice și, rareori, mărirea diametrului cordului datorită unei pericardite exsudative. În mod obișnuit pericardita apare

Scanned with OKEN Scanner

concomitent cu miocardita și valvulita reumatismală, fapt care permite diferențierea sa de pericarditele virale, pericarditele acute benigne sau pericarditele purulente. Pericardita lichidiană „izolată", fără semne de endocardită și/sau miocardită, este neobișnuită în RAA. Ecocardiograma este utilă în depistarea celor mai mici exsudate pericardice. Supradenivelarea segmentului ST, care este un semn electrocardiografic precoce și important de pericardită, poate lipsi în pericardita reumatismală.

Poliartrita este, alături de cardită, o altă manifestare clinic majoră de RAA. Observațiile clinice au evidențiat existența unor relații clinice între artrită și cardită, constatîndu-se de unii observatori că în prezența unor manifestări articulare întinse, cardita este mai puțin frecventă și gravă. Pe de altă parte, adeseori RAA evoluează fără artrită și se manifestă clinic numai prin cardită, care poate trece neobservată și determină apariția tardivă a valvulopatiilor.

Alte manifestări clinice, uneori prezente la bolnavii cu RAA, sînt nodulii subcutanați, relativ frecvent observați la bolnavii cu cardită, eritemul marginat, coreea, epistaxisul, durerile abdominale (10% din cazuri), pneumonia și pleurezia (4,5% din cazuri) (11, 14, 23, 26).

EXPLORĂRI PARACLINICE

Examinările paraclinice vizează depistarea sau confirmarea carditei și demonstrarea inflamației reumatismale active. Diagnosticul carditei reumatismale este facilitat de examinări seriate electrocardiografice, radiologice, ecocardiografice și mecanografice.

Electrocardiograma este modificată la majoritatea bolnavilor cu RAA și aproape la toți bolnavii cu cardită. Modificări electrocardiografice diverse au fost constatate la 95% din 102 bolnavi cu cardită (18). Acestea au dispărut în cursul tratamentului la 92,7% din cazuri.

În cardita reumatismală pot apărea tulburări de ritm și de conducere și modificări ale fazei de repolarizare. Tulburările de conducere atrio-ventriculare apar cel mai frecvent, fiind observate la 47—74% din cazuri (6, 17, 18, 23). Blocul AV de gradul I, considerat ca un criteriu minor de diagnostic al RAA, apare la 33—74% din cazuri, dar este lipsit atît de specificitate cît și de sensibilitate (18,23). Blocurile AV gradul II și III și disociația atrio-ventriculară, deși sînt mai rar observate (2—7% din cazuri), au o semnificație diagnostică importantă, fiind rareori observate la bolnavii cu RAA fără cardită (6, 18, 8, 23). Tulburările de ritm atriale (tahicardia, bradicardia, fibrilația atrială, aritmia extrasistolică) și ventriculare sînt mai rar observate și, exceptînd fibrilația atrială, au o mai mică semnificație diagnostică (18). Modificări ale fazei terminale, constînd în denivelări ale segmentului S—T și aplatizarea sau negativarea undei T, apar frecvent la bolnavii cu cardită (55,9% din cazuri) (18), exprimînd prezența miocarditei sau a pericarditei. Supradenivelarea segmentului S—T urmată de negativarea undei T, tipică pericarditei, este rareori observată în cardita reumatismală, fiind constatată de noi numai la 4,9% din cazuri (18). Examenul electrocardiografic poate oferi date de probabilitate sau chiar de certitudine privind existența carditei. Valoarea acestor date

Scanned with OKEN Scanner

crește cînd sînt urmărite în dinamică și sînt corelate cu evoluția tabloului clinic și biologic.

Examenul radiologic al cordului, efectuat în diverse incidențe, poate evidenția modificări ale siluetei cardiace datorate unor valvulopatii constituite anterior, precum și apariția cardiomegaliei și reducerea amplitudinii mișcărilor cardiace care sugerează prezența miocarditei sau a pericarditei. Examenele radiologice repetate permit confirmarea existenței carditei și tendințele evolutive ale acesteia. Examenul radiologic al plămînului poate evidenția modificări datorate insuficienței cardiace sau infiltrate migratoare produse de pneumonia reumatismală.

Ecocardiograma poate evidenția existența unor mici cantități de lichid pericardic, dilatația atriului și ventriculului stîng, precum și modificări ale funcției miocardice prin determinarea vitezei de scurtare a fibrelor circumferențiale și a fracției de ejecție a ventriculului stîng.

Determinarea duratei timpilor sistolici ai ventriculului stîng permite descoperirea precoce a modificării performanței miocardice produsă de miocardită, cu valoare diagnostică și prognostică. Creșterea LVET necorectat și a raportului PEP/LVET au fost constatate la 11 din 14 bolnavi cu suspiciune de cardită, insuficient demonstrată clinic și electrocardiografic, confirmînd existența acesteia (19).

Culturile din exsudatul faringian efectuate în momentul depistării carditei sau al RAA, sînt negative la peste 50% dintre bolnavi (6, 12, 13, 23, 24). Ele au o mică valoare diagnostică chiar cînd sînt pozitive, mai ales la copii, deoarece pot identifica și purtătorii de streptococ care nu fac boală.

Determinarea anticorpilor antistreptococici este utilă pentru afirmarea existenței unei infecții cu acești germeni, dar nu poate confirma prezența RAA și a carditei reumatismale. Dintre testele serologice (antistreptolizina O, antistreptochinaza, antihialuronidaza, antidezoxiribonucleaza etc.), determinarea *titrului ASLO* este cea mai larg folosită în clinică. Titrul ASLO, care la copii este normal pînă la 333 unități și la adulți pînă la 250 unități, crește după 2 săptămîni de la debutul bolii la 80—85% din cazuri, atinge valorile maxime la 4—5 săptămîni și scade apoi treptat, revenind la normal după 6 luni. Anti-ADN-aza B are aceeași valoare diagnostică ca și ASLO, fiind, alături de acesta cea mai recomandată metodă. Recent s-a introdus în practică un test simplu de aglutinare (Testul Streptozim R), care detectează prezenta a multipli anticorpi antistreptococ și are o bună corelație cu testul ASLO, depășindu-l în fidelitate (14, 23).

Probele umorale de inflamație deși nespecifice, sînt un indicator al prezenței unei inflamații acute. VSH este mult crescută și se menține astfel timp de 6—12 săptămîni, în special la bolnavii cu cardită și poliartrită. Scăderea VSH, influențată și de corticoterapie, are loc paralel cu scăderea febrei și a semnelor clinice inflamatoare. La bolnavii cu cardită, leziunile reumatismale pot evolua și după normalizarea VSH. Proteina C reactivă, considerată ca un test mai sensibil decît VSH, poate să fie pozitivă și după normalizarea acesteia.

Scanned with OKEN Scanner

Electroforeza proteinelor serice evidențiază creșterea α_1 și α_2 globulinelor, iar complementul seric poate fi ușor crescut. Bolnavii cu RAA au, de obicei, anemie normocromă, normocitară, care se menține în tot cursul evoluției inflamației reumatismale.

DIAGNOSTICUL POZITIV

Diagnosticul pozitiv al carditei reumatismale se bazează pe existența unor modificări clinice cardiace sugestive pentru prezența unei endocardite, miocardite sau pericardite și a criteriilor clasice de RAA (tabelul I) precum și pe prezența unor probe de laborator care atestă o infecție streptococică și o reacție inflamatoare activă.

Diagnosticul este mai ușor de susținut în prezența tabloului clinic clasic al RAA dominat de febră și poliartrită. Atenția asupra carditei este atrasă de prezența durerilor precordiale, palpitațiilor, aritmiilor, dispneei și a semnelor de insuficiență cardiacă.

Tabelul XXIII-I

Criteriile Jones (revizuite)

Manifestări majore	Manifestări minore
Cardită	Febră
Poliartrită	Artralgii
Coree	Antecedente de RAA sau boală cardiacă reumatismală
Eritem marginat	VSH crescut sau Proteina C reactivă pozitivă
Noduli subcutanați	Interval P—R prelungit

Plus: evidențe care susțin o infecție streptococică precedentă: istoric de scarlatină; prezența streptococcului din grupa A în culturi din exsudatul faringian; creșterea titrului ASLO sau a altor anticorpi antistreptococici.

Criteriile clinice majore care permit diagnosticul carditei sînt următoarele: 1) sufluri cardiace organice care nu au fost prezente anterior, 2) mărirea cordului, 3) prezența insuficienței cardiace și 4) frecături pericardice sau semne de exsudat pericardic (Stollerman, 23).

Apariția inechivocă a unuia dintre cele patru criterii clinice la un bolnav cu RAA, confirmat clinic și biologic, permite afirmarea diagnosticului de cardită reumatismală. Existența acestor semne și simptome la bolnavii fără poliartrită sau alte manifestări clinice ale RAA implică o explorare largă, care să permită atestarea naturii reumatismale a acestora și să excludă alte cauze.

DIAGNOSTICUL DIFERENȚIAL

Diagnosticul diferențial al carditei reumatismale se face în raport cu tabloul clinic al acesteia și implică în unele situații investigații laborioase.

Scanned with OKEN Scanner

Suflurile sistolice funcționale, inocente, care apar la cel puțin 25% dintre copii, se deosebesc de suflurile organice de valvulită pe baza caracterelor acestor sufluri descrise anterior. În multe situații, interpretarea semnificației unor sufluri necaracteristice este dificilă și numai urmărirea în evoluție poate preciza natura lor.

Endocardita infecțioasă ridică, adesea, probleme dificile de diagnostic diferențial la valvularii tineri. Ea trebuie să fie suspectată ori de cîte ori un valvular prezintă febră de cauză neclară. După excluderea altor afecțiuni febrile, cel mai adesea intercurente, suspiciunea de endocardită infecțioasă crește dacă febra persistă și dacă nu apar semne evidente de cardită. Diagnosticul poate fi confirmat prin hemoculturi repetate și alte examene (evidențierea ecografică a vegetațiilor valvulare). Semnele clasice de endocardită infecțioasă (peteșii, noduli Osler, splenomegalie, hematurie, anemie, embolii etc.) apar, de obicei, la mai multe săptămîni de la debutul endocarditei și nu permit un diagnostic precoce. Explorările de laborator sînt, adeseori, neconcludente. În aceste situații se recomandă aplicarea unui test terapeutic, constînd în administrarea de acid acetil-salicilic 3—4 g/zi, timp de 8 zile, urmărindu-se modificările tabloului clinic și a probelor biologice de inflamație. În caz că febra, paloarea, transpirațiile, tahicardia și alte semne se mențin și starea cardiacă se agravează, se recomandă instituirea unui tratament antibiotic corespunzător, chiar și în absența unor hemoculturi pozitive și a altor teste biologice concludente.

Miocarditele și pericarditele virale nu rareori observate la copii, adolescenți și tineri, sînt eliminate pe baza tabloului clinic și biologic, în aceste cazuri fiind absente semnele de infecție streptococică și de inflamație acută reumatismală (culturi, ASLO etc.).

Prolapsul de valvă mitrală, relativ frecvent după 6 ani, se diferențiază pe baza tabloului clinic, biologic și paraclinic. Bolnavii nu au manifestări clinice și biologice de RAA. Sulful este, de obicei, telesistolic, însoțit sau nu de clic sistolic. Bolnavii pot avea modificări electrocardiografice sugestive (ischemie inferioară etc.) și ecocardiografice semnificative.

Cardiomiopatia hipertrofică obstructivă poate fi sugerată de prezența unui suflu de ejecție parasternal stîng și în focarele mitral și apexian. Electrocardiograma poate evidenția semne de hipertrofie atrială, septală și ventriculară stîngă. Carotidograma are un aspect al platoului sistolic cu două vîrfuri și incizură mezosistolică, iar ecocardiograma arată hipertrofia septală, prezența SAM-ului și alte modificări sugestive.

Manifestările cardiace din bolile de colagen, în special din lupusul eritematos diseminat (LED) și poliartrita reumatoidă (PR), pot fi confundate cu cardita reumatismală; ele apar numai rareori la copii. Bolnavii pot prezenta semne de miocardită, pericardită, iar în LED și de endocardită, care apar, de obicei, tardiv în cursul evoluției bolii, cînd tabloul clinic este bine conturat. Probele biologice evidențiază în LED prezența anticorpilor antinucleari, scăderea complementului seric, prezența celulelor lupice, fenomenul de rozetă etc., iar în PR prezența factorului reumatoid (reacțiile Latex și Waller-Rose pozitive) și creșterea gamaglobulinelor.

Scanned with OKEN Scanner

Mixomul atrial poate fi confundat, uneori, cu cardita reumatismală, deoarece poate prezenta febră, artralgii și suflu diastolic apexian. Apariția semnelor stetacustice de stenoză mitrală în prima lună de la debutul carditei ridică problema prezenței unui mixom atrial sau a unei stenoze mitrale preexistente. Explorarea ecocardiografică tranșează cu ușurință diagnosticul.

EVOLUȚIE ȘI PROGNOSTIC
(6, 8, 11, 14, 22, 23, 26)

Evoluția RAA cu cardită este mai lungă decît a formelor clinice fără cardită (6, 23, 30, 31). Cardita persistă 3—6 luni și numai rareori are o durată mai mare (5% din cazuri) (14, 22, 23). Evoluția carditei este mai severă și mai prelungită la bolnavii care dezvoltă insuficiență cardiacă și cardiomegalie importantă.

Terapia antiinflamatoare limitează fenomenele inflamatoare, dar nu pare să scurteze durata evoluției bolii. La suprimarea medicației antiinflamatoare, uneori reapar fenomenele clinice *(rebound),* care prelungesc durata bolii.

Profilaxia cu penicilină, îndeosebi a recurențelor reumatismale, a ameliorat prognosticul RAA, acesta fiind foarte bun la bolnavii care în atacul reumatismal inițial nu au avut cardită. Chiar la bolnavii cu cardită prognosticul s-a îmbunătățit prin aplicarea corectă și prelungită a profilaxiei, valvulopatiile reumatismale cronice apărînd în prezent numai la 18% după 5 ani și la 30% după 10 ani de la atacul inițial (31). La femei riscul dezvoltării în timp a valvulopatiei mitrale, îndeosebi a stenozei mitrale, este mai mare.

Recurențele reumatismale cresc riscul apariției bolilor valvulare cronice și accentuează deteriorările valvulare preexistente. Recurențele apar frecvent în primul an de la atacul reumatismal inițial și se răresc în anii următori, rămînînd totuși frecvente în primii trei ani. Frecvența lor scade cu vîrsta, fiind mai rară la adulți. Bolnavii care au avut titrul ASLO crescut și cei care dezvoltă boli valvulare, au un risc crescut de apariție a recurențelor RAA, motiv pentru care tratamentul profilactic cu benzatin penicilină trebuie aplicat cu maximum de exigență la acești bolnavi.

Mortalitatea este sub 1% la primul puseu de RAA și crește în cursul recurențelor reumatismale. Bolile valvulare reumatismale pot fi compatibile cu o lungă supraviețuire, durata medie de viață fiind, în prezent, de aproximativ 60 de ani, la cei la care s-a aplicat profilaxia recurențelor.

PROFILAXIA CARDITEI REUMATISMALE

Profilaxia carditei reumatismale vizează prevenirea apariției RAA și a carditei (profilaxie primară) și a recurențelor (profilaxie secundară) (6, 8, 12, 13, 14, 15, 23, 31).

Profilaxia primară constă în depistarea și tratarea corectă a faringitei streptococice cu penicilină G 1 200 000—1 600 000 u/zi timp de 10 zile. Acest tratament poate fi înlocuit, cu aceeași eficacitate, prin administra-

rea unei doze unice intramusculare de benzatin penicilină (600 000 u la copii sub 30 kg și 1 200 000 u la cei peste 30 kg). Penicilina V poate fi administrată oral — 200 000—400 000 u la 6—8 ore timp de 10 zile — cu aproape aceeași eficacitate. La cei sensibili la penicilină se va administra *per os* eritromicină 200 mg la 6 ore.

Profilaxia primară a RAA și a carditei trebuie făcută cu cea mai mare atenție în colectivitățile închise și semiînchise de copii, adolescenți și tineri, fiind necesar ca, uneori, să se extindă la întreg colectivul. Deoarece 1/3—1/2 din infecțiile faringiene cu streptococ beta-hemolitic sînt asimptomatice sau nu determină simptome suficient de sugestive (angină exsudativă, febră, cefalee, adenopatie), persoanele respective nu se adresează medicului pentru a se efectua examenul exsudatului faringian și, astfel, nu sînt incluse în programul de profilaxie primară.

Profilaxia secundară are ca obiectiv prevenirea recurențelor de RAA și cardită și este obligatorie la toate persoanele care au făcut un prim puseu de RAA cu sau fără cardită. Depistarea și eradicarea focarelor de infecție faringo-amigdaliană și efectuarea de culturi din exsudatul faringian pentru depistarea streptococului beta-hemolitic în infecțiile acute ale căilor respiratorii sînt necesare la bolnavii cu valvulopatii reumatismale.

Tabelul XXIII-II

Profilaxia recurențelor RAA

a) Se va efectua:
   — cel puțin 5 ani de la ultimul atac de RAA
   — pînă la vîrsta de 25 de ani (30 de ani la adulți)
   — uneori toată viața la cei cu valvulopatii severe
b) Medicamente recomandate în ordinea preferinței:
   1. Benzatin penicilina (Moldamin) — intramuscular
      — 1 200 000 u la 3—4 săptămîni la adulți
   2. Fenoximetil penicilină orală (Penicilina V)
      — 200 000 u de 2 ori pe zi
   3. În caz de alergie la penicilină:
      — Eritromicină — oral:
         — 1 g/zi la adulți
         — 200 mg de 2 ori pe zi la copii
      — Sulfadiazină:
         — 1 g/zi la adulți
         — 500 mg/zi la copii

Tratamentul profilactic cu benzatin penicilină G 1 200 000 u la 4 săptămîni sau cu penicilină V 200 000—400 000 u/zi, va fi aplicat timp de cel puțin 5 ani de la ultimul atac de cardită și pînă la vîrsta de 25 ani (Tabelul XXII-II). La cei cu valvulopatii reumatismale cronice severe profilaxia cu antibiotice se poate continua toată viața, dar mulți autori recomandă profilaxia secundară numai pînă la 40 de ani. Benzatin penicilina asigură o profilaxie mai sigură decît penicilina V. În caz de alergie la penicilină se va administra continuu, pe perioada menționată, sulfadiazină sau eritromicină, 1 g/zi. Prin aplicarea corectă a programului de profilaxie a recurențelor de RAA, riscul apariției acestora se reduce cu 80%, iar deteriorările valvulare, respectiv, valvulopatiile reumatismale cronice, apar mai rar și sînt mai puțin severe. O exigență mare în aplicarea corectă a programului de profilaxie a recurențelor se va arăta îndeosebi față de bolnavii care au prezentat cardită de la primul atac de RAA, știut fiind că

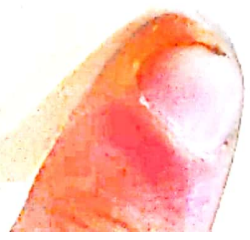

Scanned with OKEN Scanner

cei care au făcut cardită la primul atac de RAA vor face cu mare probabilitate recurențe de cardită și la următoarele atacuri. În aceste situații se va utiliza obligatoriu numai benzatin penicilină i.m. la 3 săptămîni și se va prelungi tratamentul profilactic și după vîrsta de 25 ani. În caz că persoanele respective, în pofida faptului că primesc benzatin penicilină la 3 săptămîni, fac totuși o infecție cu streptococ beta-hemolitic, aceasta va fi tratată după schema prezentată la eradicarea infecției streptococice.

Prevenirea primară cu maximă eficiență, care ar permite eradicarea RAA și a carditei, ar putea fi realizată prin obținerea unui vaccin antistreptococic (23, 24) care să prevină infecțiile faringiene. Cercetările s-au îndreptat spre obținerea unui vaccin antistreptococic derivat din proteinele M cu putere antigenică mare și toleranță bună. Recent Blach și colab. au obținut un preparat purificat de proteină M puternic imunogenic, care determină formarea de anticorpi ce nu produc reacții încrucișate cu antigenele cardiace. Deși studiile sînt încurajatoare, vaccinul antistreptococic nu se află încă în stadiul de folosire în profilaxia RAA.

O componentă importantă a profilaxiei primare a carditei și a RAA este ridicarea nivelului educației sanitare, îmbunătățirea condițiilor de viață și igienă ale populației, evitarea aglomerațiilor în perioadele epidemiilor streptococice, supravegherea epidemiologică a colectivităților de copii și tineri etc. (a se vedea capitolul RAA).

TRATAMENTUL CURATIV

Tratamentul curativ al carditei reumatismale vizează eradicarea infecției streptococice, reducerea inflamației cordului, prevenirea cardiopatiilor reumatismale cronice și tratamentul complicațiilor carditei (6, 14, 23, 24, 26, 30).

Eradicarea infecțiilor cu streptococ beta-hemolitic se face prin administrarea i.m. timp de 10 zile a penicilinei cristaline 1 200 000—1 600 000 u i. pe zi, la 6—8 ore sau a benzatin penicilinei (Moldamin, Extencilina, Bicillin) în doză unică de 600 000 u i.m. la copii și 1 200 000 la adulți. În caz de alergie la penicilină se administrează eritromicină 40 mg/kilocorp/zi la copii și 1 g/zi la adulți. Folosirea tetraciclinei și a sulfamidelor nu este recomandabilă, deoarece nu asigură eradicarea infecției decît la 60% din cazuri, datorită apariției unor streptococi beta-hemolitici rezistenți la aceste substanțe. După 10 zile de tratament antibiotic bolnavul va fi inclus în programul de profilaxie a recurențelor, deoarece reinfecțiile streptococice determină forme prelungite de cardită care duc la deteriorări valvulare severe.

Tratamentul antiinflamator constă în administrarea medicației salicilice sau a derivaților cortizonici.

La bolnavii cu forme minore de cardită, fără insuficiență cardiacă sau pericardită, se recomandă salicilatul de sodiu sau aspirina în doză de 100 mg/kilocorp/zi în primele săptămîni, administrarea *per os* la interval de 4 ore, după mese sau după ingestia de lapte, pentru limitarea iritației gastrice produsă de salicilați. Dozele de atac se mențin în medie 14 zile, după care, în raport cu dispariția febrei, regresia carditei și modificarea

Scanned with OKEN Scanner

probelor biologice, se reduc la două treimi din dozele inițiale, în administrare la 6 ore interval, menținîndu-se tratamentul timp de 6—12 săptămîni. Ca manifestări toxice (adverse) menționăm: greață, vărsături, hiperpnee, reducerea auzului etc. Mulți autori recomandă administrarea corticoterapiei de la apariția primelor semne de cardită, indiferent de vîrsta bolnavului.

În formele medii și severe de cardită, îndeosebi la cei cu insuficiență cardiacă, cardiomegalie semnificativă și/sau pericardită, se recomandă folosirea corticoterapiei, care reduce mai rapid și eficient inflamația cordului decît aspirina. Cel mai larg folosit în practică este prednisonul, administrat în doză de 1—1,5 mg/kilocorp/zi, timp de 2—3 săptămîni, după care se reduc dozele cu 5 mg la 3—4 zile, menținîndu-se tratamentul 8—12 săptămîni. Tratamentul se poate continua cu aspirină timp de 3—4 săptămîni pentru evitarea fenomenelor de *rebound*. Deși terapia cu preparate cortizonice este mai eficace decît cea cu salicilați în suprimarea inflamației miocardice, nu este superioară aspirinei în prevenirea bolilor valvulare reziduale. Pe de altă parte, atît aspirina cît și prednisonul ar prelungi durata de evoluție a RAA. În timpul terapiei cu prednison se recomandă regim hiposodat și administrarea intermitentă de diuretice.

Rebound-ul activității reumatismale poate apărea, de obicei, la cîteva zile și, uneori, pînă la 2—5 săptămîni de la întreruperea tratamentului antiinflamator și mai frecvent la sistarea terapiei cu prednison. Clinic se caracterizează prin febră, artralgii sau artrită, reapariția suflurilor, a pericarditei și a fenomenelor de insuficiență cardiacă, VSH crește și Proteina C reactivă este pozitivă. În formele moderate fenomenele dispar în 7—14 zile fără tratament. La cei cu manifestări mai severe de cardită se preferă administrarea aspirinei și, rareori, a prednisonului pentru o perioadă de încă 3—4 săptămîni. Manifestările clinice de *rebound*, apar mai rar, dacă în ultimele săptămîni ale terapiei cu prednison, acesta se administrează alternativ, o zi doză dublă, o zi pauză, sau dacă se asociază terapia cu aspirină (2—4 g/zi).

Insuficiența cardiacă determinată de leziuni miocardice exsudative și de tulburări hemodinamice produse de valvulopatii, se tratează prin administrarea precoce de prednison, în doză de 2 mg/kilocorp/zi. Se folosesc concomitent diureticele (furosemid 40—80 mg/zi, hidroclortiazidă 50—100 mg/zi) și mai puțin preparatele digitalice, deoarece acestea sînt mai puțin eficace și pot produce aritmii ventriculare. La bolnavii cu fibrilație atrială sau cu insuficiență cardiacă preexistentă atacului de RAA se pot administra digitalice injectabile (digoxin, lanatozid C). Bolnavii vor avea un regim desodat și nu vor primi medicamente care conțin sodiu (bicarbonat de Na, salicilat de Na etc.).

Aritmiile, mai frecvente la cei cu recurențe și valvulopatii constituite anterior, se reduc paralel cu regresia carditei prin tratament cortizonic. Rareori, în cazul unor aritmii severe sau persistente se recurge la medicația antiaritmică adecvată tipului de aritmie (fibrilație atrială, extrasistole ventriculare, disociație sinonodală).

Tulburările de conducere sînt bine influențate de tratamentul cu prednison și, în marea majoritate a cazurilor, nu necesită o medicație

Scanned with OKEN Scanner

suplimentară. În formele avansate de blocuri A—V pot fi administrate pe lîngă corticosteroizi, atropină 0,3—0,8 mg sau glucagon 2—3 mg repetate la 3—6 ore.

Pericardita acută exsudativă se tratează cu doze mai mari de prednison (2 mg/kilocorp/zi). În caz de tamponadă lichidiană severă cu tendința de șoc, se recomandă puncție pericardică evacuatoare. Durerile toracice vor fi combătute cu medicație antialgică curentă (Algocalmin, Piafen etc.).

Repausul la pat este indicat în toate cazurile de cardită și va fi menținut 3—6 săptămîni în raport cu severitatea bolii. În timpul repausului la pat sînt recomandabile mișcări pasive, masaj și alte proceduri pentru evitarea hipotrofiilor musculare. Eforturile fizice vor fi mult limitate, cel puțin 6 luni de la debutul carditei.

Regimul alimentar al bolnavului cu cardită va fi normocaloric, bogat în vitamine și desodat, mai ales la cei care au insuficiență cardiacă și fac tratament cu corticoizi. Mesele vor fi mici și repetate și se vor evita alimentele greu digerabile sau iritante pentru mucoasa gastrică. În perioada febrilă se va asigura un aport lichidian corespunzător (1,5—2 l/24 ore).

Aplicarea corectă a profilaxiei, asociată cu ridicarea nivelului socio-economic și ridicarea nivelului educației sanitare, creează premise pentru reducerea în continuare a frecvenței RAA, a recurentelor acestuia și a cardiopatiilor reziduale, care antrenează majore probleme socio-medicale.

BIBLIOGRAFIE SELECTIVĂ

1. ANDERSON J. L. — *Brit. Heart J.*, 1981, 46, 4, 410.
2. AYOUB E. M., TARANTA A., BARTLEY — *Circulation*, 1974, 50, 1, 144.
3. BERCEANU ȘT., PĂUNESCU E. — Biologia și patologia imunității, Ed. Academiei R.S.R., București, 1981, p. 223.
4. BOERIU I. N., DEJICA D., BOLOSIU H. D., DUMAV — Inter. Med., Buc., 1975, 13, 147.
5. DANESHPAGOOH M. și colab. — *Indian Heart J.*, 1980, 325, 267.
6. DUȚU AL., BOLOSIU H. D. — Reumatologie clinică, Ed. Dacia, Cluj-Napoca, 1978, p. 169.
7. GEORGESCU L., TUDOSE N., POTENCZ E. — Morfopatologie, Ed. Didactică și Pedagogică, București, 1982, p. 198.
8. FRIEDBERG J. CH. — Diseases of the Heart, Ed. W. B. Saunders Co., New York—Londra—Philadelphia, 1966, p. 1311.
9. KAPLAN M. H. — *Bull. Rheumat. Dis.*, 1969, 19, 560.
10. KAPLAN M. H. — *Rev. Infect. Dis.*, 1979, 1, 6, 988.
11. KRAUSE M. R. — Rheumatic Fever, în: Cecil Textbook of Medicine (sub red. M. Beeson, Mc. Darmott, Wyuggarden), Ed. W. B. Saunders Co., Philadelphia—London—Toronto, 1979, p. 377.
12. MATEI I. — Reumatismul articular acut, în: Medicina internă (sub red. Bruckner I.), Ed. Medicală, București, 1980, p. 597.
13. MASSELL F. B., HONIKMAN L. H. — *J. Amer. Med. Ass.*, 1979, 221, 10, 1123.
14. NAIR K. J. — Rheumatic Fever, în: Oxford Textbook of Medicine (sub red. Weatherall, Ledingham, Warrell), Ed. Oxford University Press, Oxford—London—Toronto, 1983, p. 13, 148.
15. NICOLAESCU V. — Tratamentul și prevenirea carditei reumatismale, în: Tratamentul bolilor cardiovasculare (sub red. Teodorescu P.), Ed. Medicală, București, 1972, p. 349.

Scanned with OKEN Scanner

16. NICOLAESCU V., CÂMPEANU A., LUNGOCI C., ȘERBAN-PĂRĂU GABRIELA, PLEȘEA OLGA, RĂDOI MARIANA — Particularități ale RAA la adult, U.S.S.M. Filiala Sibiu, Zilele Medicale ale Sibiului, 21—22 sept. 1979.
17. NICOLAESCU V., ȘERBAN PĂRĂU GABRIELA, POPOVICI RODICA, LUNGOCI C., GUȚIU I., CÂMPEANU A. — Diagnosticul carditei reumatismale la adult, U.S.S.M., Filiala Sibiu, Zilele Medicale ale Sibiului, 21—22 sept. 1979.
18. NICOLAESCU V., GUȚIU I., RUSĂNESCU M., NUȚĂ M., STOICA V. — *Med. internă (Buc.)*, 1973, XXV, 10, 1189.
19. NICOLAESCU V., GUȚIU I., ȘERBAN PĂRĂU GABRIELA, CHIRILĂ LIDIA — *Med. internă (Buc.)*, 1976, XXVIII, 3, 193.
20. POMERANCE A. — The pathology of the heart, Ed. Blackwell Scientific Publ., Oxford, 1975, p. 279.
21. RIJN van de I. și colab. — *J. Exp. Med.*, 1977, 146, 579.
22. STOLLERMAN G. H. — A global view of rheumatic fever today, în: Cardiovascular Problems (sub red. Russek H. I.), Baltimore University Park Press, 1976, p. 381.
23. STOLLERMAN G. H. — Connective tissue diseases of the cardiovascular system, în: Heart Disease (sub red. Braunwald E.), Ed. W. B. Saunders Co., Philadelphia—London—Toronto, 1984, p. 1641.
24. STOLLERMAN G. H. — Streptococcal Disease, în: Cecil Textbook of Medicine (sub red. Beeson, McDermott, Wyngaarden), Ed. W. B. Saunders Co., Philadelphia—London—Toronto, 1979, p. 366.
25. STRASSER T. — *Bull. W.H.O.*, 1981, 59, 2, 285.
26. TARANTA A. — Rheumatic Fever, în: Internal Medicine, (sub red. Stein H. J.), Ed. Little Brown Co., Boston, 1983, p. 1089.
27. YANG L. și colab. — *J. Exp. Med.*, 1977, 146, 344.
28. ZABRISKIE B. J. — *Circulation*, 1983, 68, 4, partea a II-a, abst. I.
29. ZIMMERMAN R. A., AUERNHEIMER A. H., TARANTA A. — *J. Immunol.*, 1971, 107, 2, 833.
30. * * * — Community control of rheumatic heart disease in developing countries: Strategies for prevention and control, *W.H.O. Chron.*, 1980, 34, 10, 39.
31. * * * — United Kingdom and United States Joints Report on Rheumatic Heart Disease: The evolution of rheumatic heart disease in children. Five-year report of a cooperative clinical trial of ACTH, cortisone and aspirin, *Circulation*, 1965, 32, 457.

Scanned with OKEN Scanner

CAPITOLUL XXIV

ENDOCARDITA INFECȚIOASĂ

V. NICOLAESCU, M. NUȚĂ

DEFINIȚIE

Endocardita infecțioasă (E.I.) este o boală septică, cu debut insidios sau brusc, care determină leziuni cardiace sau le agravează pe cele preexistente și care în evoluția sa poate afecta și alte organe. Grefa microbiană se localizează cel mai adesea la nivelul endocardului valvular și, mai rar, al celui parietal, determinînd leziuni vegetante sau ulcero-vegetante, produse de multiplicare locală a agentului infecțios pe leziuni inițiale trombotice abacteriene.

E.I. a avut în decursul istoriei sale mai multe denumiri: endocardita lentă, endocardita subacută, endocardita malignă, maladia Osler, maladia Jaccoud—Osler, endocardita septică, endocardita embolică. În prezent se utilizează denumirea de endocardită infecțioasă.

Luîndu-se drept criterii aspectul evolutiv și agenții etiologici ai bolii, au fost și sînt încă folosiți termenii de endocardită bacteriană subacută și endocardită bacteriană acută. În general cazurile erau considerate acute, dacă durata evoluției lor era mai scurtă de 6 săptămîni și subacute dacă perioada depășea acest interval. Această diviziune, acceptată de numeroși autori, pare în prezent arbitrară, întrucît în multe cazuri este greu de precizat timpul scurs de la debut, pentru că există o mare suprapunere între tabloul clinic, bacteriologic și anatomopatologic al celor două forme, iar terapia antibiotică a influențat semnificativ evoluția ambelor forme clinice. Totuși cînd boala are debut brusc, cu aspect de stare septicemică gravă, provocată de infecții, îndeosebi stafilococice sau cu germeni gram negativi, și afectează endocardul valvular sau parietal nelezat anterior se justifică încadrarea ca „acută". Înlocuirea termenului de endocardită bacteriană cu cel de infecțioasă pare judicioasă, avîndu-se în vedere variabilitatea și multitudinea agenților etiologici (bacterii, fungi, rickettsii etc.).

În anul 1882, Jaccoud în Franța a publicat primele cazuri urmate de cele descrise de Josserand și Roux în 1882 și Pineau în 1983. În Germania, Litten în 1881 și Leyden îi bănuiesc existența, dar abia în 1901 aspectul clinic este descris de Lenharz, atunci cînd boala era deja cunos-

Scanned with OKEN Scanner

cută. În Anglia, Osler descrie magistral tabloul clinic și implicațiile prognostice ale bolii, în lucrări publicate între anii 1885—1905.

Datele din literatură, arată că în ultimile decenii și îndeosebi în ultimii ani, față de aspectele descrise inițial de Osler și completate ulterior, au apărut modificări semnificative privind etiologia, aspectul clinic și îndeosebi evoluția și soluțiile terapeutice. Astfel, s-a schimbat parțial spectrul etiologic și s-au diversificat factorii declanșatori datorită utilizării mai frecvente a unor tehnici invasive, prin înlocuirea valvulelor deteriorate, implantarea de *pacemaker*-e, extinderea hemodializei etc. Vîrsta medie a bolnavilor cu E.I. a crescut datorită creșterii mediei de vîrstă a populației și, implicit a prezenței mai frecvente a leziunilor degenerative valvulare. Aspectele clinice clasice nu mai sînt prezente decît rareori, datorită diagnosticului precoce și evoluției favorabile a bolii sub antibioterapie.

INCIDENȚĂ. ETIOLOGIE

Se apreciază că incidența E.I. a scăzut în ultimile decenii, ca urmare a utilizării raționale a antibioticelor în infecțiile acute, a scăderii frecvenței valvulopatiilor reumatismale și a chimioprofilaxiei eficiente la bolnavii cu leziuni preexistente reumatismale sau congenitale cardiace.

În prezent se întîlnește la 0,3% dintre bolnavii spitalizați, față de 0,5% în era preantibiotică. Frecvența printre bolnavii cu valvulopatii este de 10%, iar la cei cu proteze valvulare de 0,5—2%.

Vîrsta. Diagrama incidenței E.I. raportată la vîrstă și sex înregistrează două vîrfuri; în jurul vîrstei de 30 de ani, cu afectarea predominantă a persoanelor cu valvulopatii reumatismale (mai frecvent femei) și în jurul vîrstei de 50 de ani, cu localizarea grefei bacteriene adesea pe leziuni valvulare degenerative (în majoritate bărbați).

Poarta de intrare a agentului etiologic poate rămîne în multe cazuri neprecizată. Totuși, cele mai frecvente cazuri de E.I. se găsesc la persoanele cărora li s-a efectuat o extracție dentară sau amigdalectomie, mai ales în cazul preexistenței unei cardiopatii reumatismale. Focarele infecțioase dentare, cu sau fără extracții dentare, ocupă primul loc dintre factorii declanșatori (Friedberg, Perrin, Sternon) situîndu-se înaintea focarelor amigdaliene, a infecțiilor bronhopulmonare sau a celor condiționate de diferite manopere sau intervenții (explorare endoscopică genito-urinară, cateterizări, prostatectomii, intervenții chirurgicale pe cord deschis, hemodializă, traheostomii). Microorganismele care se găsesc în infecțiile dentare sau în amigdalele infectate pot fi „aruncate" în curentul sanguin în timpul manevrelor operatorii. Okel și Eliot au observat o bacteriemie tranzitorie (preponderent cu streptococ viridans) în urma unor extracții dentare la 72% din pacienții fără o infecție dentară evidentă. Burket și Burns au demonstrat originea dentară a bacteriemiei, prin implantarea unui agent nepatogen în dinte și descoperirea sa după extracția dentară. în curentul sanguin. Bacteriemii tranzitorii apar frecvent și după amigdalectomii și sînt nesemnificative la persoanele normale, dar la cei cu anomalii cardiovasculare microorganismele se pot localiza la nivelul defecte-

Scanned with OKEN Scanner

lor endocardice și determină o E.I. De asemenea, este posibil ca traumatisme mai puțin brutale, cum ar fi periajul dinților, masticația etc. să determine bacteriemii tranzitorii, mai ales la pacienții cu infecții dentare sau gingivite. Dintre procedeele operatorii, cele de la nivelul tractului uro-genital (cistoscopii, cistostomii, prostatectomii, rezecții transuretrale, cateterizări) pot fi responsabile de bacteriemii tranzitorii și de inducerea unor E.I. Agenții cauzali în aceste cazuri sînt de obicei Klebsiella, E. coli, Pseudomonas aeruginosa și, mai rar, proteusul.

Avorturile provocate sau spontane, infecțiile postpartum, pot determina și ele frecvent apariția unei E.I. Streptococii, anaerobi, stafilococii, enterococii sînt agenții cauzali obișnuiți în asemenea cazuri.

Infecțiile căilor aerifere superioare și cele pulmonare (pneumoniile, bronhopneumoniile etc.) sînt semnalate ca poartă de intrare într-un procent variabil de E.I., agentul etiologic fiind din ce în ce mai frecvent stafilococul.

Infecții și intervenții subdiafragmatice, biliare, digestive, genitale etc. pot fi la originea endocarditei; în aceste cazuri E.I. este produsă cel mai frecvent de germeni gram negativi.

Factorii favorizanți. E.I. tinde să apară în condiții hemodinamice speciale, pe un endocard supus unui traumatism de intensitate minoră dar continuă, care produce un punct de rezistență redusă. Endocarditele tind ca să apară în zone de presiune ridicată, localizîndu-se mult mai frecvent pe cavitățile stîngi ale inimii, decît pe cele drepte și, mai ales, în ventricul. De asemenea, apar mai frecvent în defectele septale ventriculare decît în cele atriale. Bolile sau condițiile patologice care predispun la grefa infecțioasă cel mai frecvent sînt: valvulopatiile cronice reumatismale, bolile congenitale cardiovasculare, prolapsul valvei mitrale, bolile aterosclerotice și degenerative ale cordului, fistulele arterio-arteriale sau arterio-venoase congenitale sau dobîndite, protezele valvulare și *pacemaker*-ele intracardiace.

Valvulopatiile reumatismale cronice au constituit în trecut leziunea pe care s-a grefat infecția microbiană în majoritatea cazurilor (în 80—90% din cazuri după Kerr). Această incidență s-a redus mult în ultimii 35 de ani, de cînd s-a instituit profilaxia reumatismului articular acut și implicit a endocarditei reumatismale. În 1955 incidența leziunilor valvulare reumatismale la bolnavii cu E.I. varia între 40—60% (Weinstein, Cherubin, Uwaydah, Shinebourne, Lerner). De atunci s-a înregistrat o scădere continuă a E.I. în bolile valvulare reumatismale. Deoarece în cardita reumatismală, cel mai frecvent este afectată valva mitrală, pe aceasta se grefează cel mai adesea și infecția bacteriană sau cu alți agenți. Afectarea numai a valvei mitrale în reumatismul articular acut, fiind mai frecventă la femei decît la bărbați, implicit și E.I. este mai frecvent localizată pe valva mitrală la femei decît la bărbați, raportul fiind de 2/1 (Cates). Următoare valvă afectată ca frecvență în reumatismul articular acut, este cea aortică, mai adesea la bărbați decît la femei. De aceea și E.I. cu localizare aortică este mai frecventă la bărbați, raportul fiind de 4/1 (Cates). Leziunile reumatismale pe cordul drept, obișnuit pe valva tricuspidă, se întîlnesc în mai puțin de 10% din cazuri,

Scanned with OKEN Scanner

iar infecția apare, de obicei, concomitent cu cea a valvei aortice sau mitrale.

Bolile congenitale cardiovasculare. Incidența acestor boli în rîndul celor cu E.I. variază între 6 și 24% din cazuri (Kaye, Pankey, Blount, Morgan, Friedberg, Vogler), iar în publicații mai recente (Cherubin, Lerner) între 7 și 16%. Unele boli congenitale predispun mai mult la grefe infecțioase decît altele, ca, de exemplu: persistența canalului arterial, defectul septal ventricular, tetralogia Fallot, stenoza arterei pulmonare, coarctația de aortă, valvula aortică bicuspidă. În schimb, infecția se grefează rareori pe defectele de sept atrial. Valva aortică bicuspidă a fost în ultimii ani adesea semnalată printre leziunile congenitale ce stau la baza grefei infecțioase, poate și datorită faptului că anomalia respectivă este mai frecvent depistată prin ecocardiografie.

Bolile cardiace degenerative. Timp de mai mulți ani s-a considerat că grefa infecțioasă nu se localizează pe leziuni aterosclerotice decît în cazuri foarte rare. În 1955, Kerr intuia că ateroscleroza va sta la baza a tot mai multe cazuri de endocardită infecțioasă, iar în anii următori numărul cazurilor de endocardite grefate pe leziuni degenerative valvulare a crescut semnificativ. S-au raportat endocardite infecțioase grefate pe inelul mitral calcificat, pe valve aortice cu modificări degenerative și chiar pe tromboze postinfarct miocardic. În stadiul actual este încă greu să se stabilească procentual, în ce măsură leziunile degenerative stau la baza endocarditei infecțioase. Totuși creșterea duratei de viață, ne îndreptățește să apreciem că E.I. se grefează, probabil, mai frecvent decît în trecut pe leziuni degenerative valvulare, acestea fiind indubitabil mai frecvente în prezent.

Bolile cardiace clinic inaparente. Mai multe cercetări recente (Cherubin, Uwaydah, Lerner) indică un procent de aproximativ 20—40% din bolnavii cu E.I. care nu au avut anterior o boală cardiacă organică decelată clinic. Unii dintre acești bolnavi au probabil leziuni minore endocardice reumatismale, alții au boli congenitale mult timp neexprimate clinic (valva aortică bicuspidă), boli degenerative valvulare, sindrom Marfan, prolaps de valvă mitrală, greu decelabile clinic la un examen incomplet. Unii bolnavi, mai ales cei infectați cu microorganisme virulente (stafilococul auriu, enterococul), pot să nu aibă nici o leziune cardiacă preexistentă.

Alte leziuni cardiace. În ultimii ani au fost descrise cazuri de miocardiopatii hipertrofice și de stenoză subaortică care au stat la baza endocarditei infecțioase (Vecht, Cordelia). Luesul poate constitui baza unei grefe septice la 1% din cazuri (Weinstein, Pankey). În ultimii ani un nou și important grup de leziuni cardiace care predispun la infecții este legat de chirurgia cardiovasculară. Protezele valvulare sau *pacemaker*-ele pot constitui un loc de elecție pentru grefarea germenilor. Bolnavii cu fistule arterio-arteriolare și arterio-venoase sînt, de asemenea, predispuși la grefa infecțioasă. Un interes particular l-au produs observațiile recente de infecții grefate pe șunturile chirurgicale, efectuate pentru hemodializă cronică (Ribot).

Scanned with OKEN Scanner

AGENȚII INFECȚIOȘI

Față de agenții cauzali ai E.I. cunoscuți în perioada preantibiotică, în ultimele trei decenii spectrul agenților etiologici s-a modificat semnificativ. Etiologia E.I. continuă să se modifice și în prezent, în legătură cu practicarea pe scară tot mai largă a profilaxiei cu antibiotice și extinderea și diversificarea antibioticelor, cu agresivitatea și diversitatea explorărilor instrumentale, inclusiv a celor legate de chirurgia cardiacă și, nu în ultimul rînd, cu modificarea însăși a biologiei microbiene.

Deși streptococul viridans continuă să fie încă principalul agent etiologic, în ultimii ani a crescut semnificativ frecvența endocarditelor stafilococice și a celor cu germeni gram negativi, apărînd, de asemenea, forme noi de etiologie fungică și, posibil, virală.

Streptococii. Înaintea erei antibiotice, streptococul viridans a fost implicat ca agent etiologic în peste 65—70% din cazurile de E.I. subacute. În ultimii 40 de ani se observă o scădere evidentă și progresivă a incidenței E.I. cu streptococul viridans, în prezent constituind agentul etiologic în aproximativ 50% din cazurile de E.I., după cum rezultă din statisticile reunite de Durack și Petersdorf și redate în tabelul XXIV-I.

Tabelul XXIV-I

Etiologia microbiană a endocarditelor infecțioase

Studii comparative pe perioada anterioară anului 1944, cu perioada 1944—1965 și cea după anul 1965 pînă în prezent

	Perioada preantibiotică (înainte de 1944)	Perioada antibiotică inițială (1944—1965)	Perioada antibiotică mai recentă (după 1965)
Streptococi — viridans etc. (+) — enterococi	63% —	58% 5	52% 11
Stafilococi — auriu — epidermidis	11 1	17 2	21 <1
Pneumococi	15	1	1
Gonococi	6	0 (++)	0
Bacili gram negativi	0	1	1
Diverși germeni (+++)	3	2	7
Fungi	0	<1	1
Hemoculturi negative	—	(12)	(5)
	(6 studii 523 cazuri)	(6 studii 597 cazuri)	(3 studii 208 cazuri)

\+ Sînt incluși toți streptococii cu excepția enterococilor.
++ Nu a fost întîlnit de autorii respectivi; aceasta nu înseamnă că boala a dispărut.
+++ Hemophilus; Listeria; Salmonella; Micrococi; Propionibacteria.

Scanned with OKEN Scanner

Enterococul este agentul etiologic în 10—15% din cazurile de E.I. Infecția este localizată inițial, cel mai adesea, la nivelul căilor genito-urinare, diseminarea sa fiind favorizată de intervenții abortive, cateterizări urinare și intervenții chirurgicale pe prostată.

Stafilococul, cu precădere cel auriu, determină în prezent 20—25% din totalul cazurilor de E.I., întîlnindu-se în formele acute în peste 50% din cazuri. Se grefează în proporții egale pe valvule lezate și pe valvule indemne, mai frecvent pe cordul stîng, dar și pe cel drept. Sursa bacteriemiei o constituie infecțiile cutanate și subcutanate, infecțiile uterine postpartum și postabortum, osteomielita, cateterele i.v. contaminate. Stafilococul epidermidis ocupă un loc progresiv mai mare în etiologia E.I., constituind cea mai comună cauză a infecției valvulelor protetice și a E.I. la toxicomani.

Pneumococul se întîlnește tot mai rar în etiologia E.I. (5% în prezent față de 15% în trecut). Pneumococul tip XII provoacă mai des endocardita decît alte tipuri de pneumococi, datorită faptului că produce frecvent bacteriemie.

Bacilii gram negativi (E. Coli, Proteus, Haemophilus, Bacteroides, Ps. aeruginosa) determină aproximativ 5% din E.I. Poarta de intrare o constituie infecțiile uro-genitale biliare și digestive. Germenii gram negativi determină 20% din E.I. post intervenții chirurgicale.

Fungii. Unele micoze (Candida, Aspergillus, Histoplasma) au fost evidențiate din ce în ce mai frecvent în ultimii ani în etiologia unor forme severe de endocardită. Infecțiile se dezvoltă mai ales după operații pe cord (îndeosebi pe valve protezate) și la persoane cu stări de imunodepresie sau care au primit pentru o perioadă de timp mai îndelungată terapia antimicrobiană asociată cu corticosteroizi sau citostatice.

Rickettsii și Virusuri. Endocardita cu Coxiella burnetti a fost semnalată mai frecvent în Anglia și Australia.

E.I. cu hemoculturi negative se reduc progresiv numeric, pe măsura ameliorării diagnosticului de laborator. Ar fi determinate de germeni cu virulență scăzută și de germeni mai rar întîlniți, care nu cresc pe medii obișnuite (genul Bacteriodes, Candida, Aspergillus, Histoplasma, Coxiella burnetti, Brucella etc.).

Infecțiile mixte. E.I. cu etiologie mixtă (2 germeni), deși sînt rare, ridică probleme dificile de interpretare și tratament.

PATOGENIE

În inițierea și localizarea infecției în E.I. sînt implicate 4 mecanisme: 1) leziunea valvulară preexistentă și modificarea hemodinamică sub numele de „efect de jet"; 2) trombusul fibrino-plachetar; 3) bacteriemia; 4) procesele imunologice.

1) **Leziunea cardiacă preexistentă.** E.I. tinde să apară în condiții hemodinamice speciale, pe un endocard supus unui traumatism care produce

Scanned with OKEN Scanner

un punct de rezistență scăzută la infecții. În ordinea frecvenței, valvele cele mai adesea afectate în E.I. sînt cele mitrale, urmate de cele aortice și tricuspide, ceea ce demonstrează că stresul mecanic reprezintă un factor critic în localizarea leziunii endocardice. Efectul de jet traumatizează suprafața endotelială oferind condiții favorabile agregării plachetare, formării trombusului fibrino-plachetar și dezvoltării coloniilor bacteriene.

Ariile de localizare a procesului infecțios pe endocard sînt remarcabil de constante și anume: pe suprafața ventriculară a valvei aortice în insuficiența mitrală, pe peretele ventriculului drept sau valvula septală a valvei tricuspide în defectul septal ventricular, pe partea pulmonară a canalului arterial etc. Aceste localizări sînt și locul de stres hemodinamic maxim în leziunile cardiace respective.

2) **Trombusul fibrino-plachetar.** Leziunea inițială, sediul localizării și multiplicării bacteriene, este reprezentată de un trombus alcătuit din fibrină și trombocite (vegetații), care se formează pe orice arie de endocard, lezată prin diferite modalități: inflamație anterioară, proces de degenerescență, traumatism endocardic (cateterisme, implantare de proteze etc.). Trombusurile (vegetațiile) endocardice apărute în circumstanțele menționate sînt de regulă sterile.

3) **Bacteriemia.** Trombusurile sterile se colonizează cu microorganisme, în cursul unor episoade de bacteriemie, spontane sau provocate prin manopere medico-chirurgicale. Implantarea microorganismului patogen se face cu ușurință la nivelul acestor vegetații inițial sterile de pe suprafața endocardică, în funcție de intensitatea și durata bacteriemiei, precum și în funcție de patogenitatea și adezivitatea agentului bacterian. Unii germeni, cum sînt streptococii viridans, cu o patogenitate mai redusă, se localizează electiv pe leziuni preexistente, iar procesul infecțios realizat evoluează mai lent și mai puțin intens, generînd forma subacută a bolii. Alte microorganisme, ca, de exemplu, stafilococul, caracterizat printr-o mare virulență, lezează valvule endocardice normale, generînd forma acută a endocarditei. Vegetațiile infectate și procesul distructiv valvular, duc la declanșarea emboliilor septice, care pot afecta orice organ.

4) **Starea imunologică.** În cursul E.I. se produc modificări imunologice și de sensibilizare, responsabile de o parte din simptomatologia bolii. Cordeiro și colab. au descris două faze de evoluție a E.I.: a) faza incipientă, infecțioasă, caracterizată prin totalitatea manifestărilor septice, clinice și umorale; b) faza imunologică, tardivă, care are caracterul mixt al unei infecții cronice și al unei boli imunologice. Mecanismele imunologice joacă un rol important în visceralizarea bolii, care evoluează mai sever. În această fază se pot evidenția tulburări umorale, leziuni vasculare și o nefropatie de tip glomerulită proliferativă.

Hiperglobulinemia este obișnuit întîlnită în formele cu evoluție subacută, fiind însoțită de creșterea plasmocitelor în măduva osoasă. Aproximativ jumătate din bolnavii cu endocardită cu evoluție de peste 6 săptămîni și cu creșterea gamaglobulinelor dezvoltă un titru ridicat de factor reumatoid (Williams). Nivelul complementului seric poate fi scăzut, în cazurile în care în faza imunologică apare glomerulonefrita prin complexe autoimune. Crioglobulinele pot fi prezente în circulație și pot determina

Scanned with OKEN Scanner

ocluzii vasculare, mai ales la nivelul degetelor de la mîini și picioare. Prezența fracțiunilor globulinice la nivelul miocardului ar putea explica leziunile neinfecțioase, întîlnite, uneori, la acest nivel în formele tardive ale bolii.

Mecanismele implicate în patogenia E.I. acute sînt întrucîtva diferite față de cele implicate în patogenia formei subacute. În 50—60% din cazurile de E.I. acută, s-a constatat că valvulele afectate erau anterior normale; de aici rezultă că prezența trombusului fibrino-plachetar nu este indispensabilă patogeniei acestei forme de valvulită, deoarece microorganismele ce produc această boală sînt deosebit de invazive (stafilococi, enterococi). Trebuie subliniat, totuși, că E.I. acută se dezvoltă inerent și la bolnavii care au boli valvulare sau congenitale de inimă, la care prezența trombusului fibrino-plachetar steril favorizează în mod deosebit implantarea la acest nivel a germenilor și evoluția infecției, chiar dacă numărul germenilor din sînge nu este mare. Mecanismul exact prin care bacteriile patogene invadează valvulele normale nu este cunoscut. Totuși studii experimentale sugerează că aderența bacteriană este o proprietate importantă care determină colonizarea bacteriilor.

MORFOPATOLOGIE

Inima. Leziunea caracteristică — inflamația vegetantă sau ulcero-vegetantă a endocardului — se produce atît pe valvule anterior lezate, valvule normale cît și pe endocardul parietal. Vegetațiile sînt formate dintr-o masă de fibrină, în care sînt înglobate trombocite, leucocite și colonii de bacterii. Suprafața valvulară subiacentă vegetațiilor este sediul unui proces distructiv difuz, cu un exsudat inflamator, limfocite, mononucleare și, uneori, polimorfonucleare.

Cele două caracteristici importante ale vegetațiilor din E.I. sînt: a) prezența bacteriilor, preluate constant de curentul sanguin și care determină febra, bacteriemia și toxemia bolii; b) friabilitatea lor, cu posibilitatea detașării unor particule (embolusuri), care, vehiculate în torentul circulator, pot produce infarcte aseptice sau septice în diferite viscere.

Efectul distructiv al leziunilor vegetante bacteriene poate duce la apariția unor complicații care includ: perforarea cupelor valvulare, rupturi ale cordajelor tendinoase, perforări ale septului interventricular sau ale sinusului Valsalva. Cicatrizarea leziunilor valvulare accentuează de obicei deformarea preexistentă a valvulelor care agravează tulburările hemodinamice, conducînd adesea la instalarea insuficienței cardiace.

Miocardul poate fi afectat prin microinfarcte embolice, prin leziuni produse de toxinele microbiene, prin leziuni produse de bacterii ce acționează direct asupra miocardului precum și prin leziunile de vasculită rezultate ale acțiunii complexelor imune. Miocardita este evidențiată macroscopic prin consistența flască, aspectul neomogen, tigrat, al secțiunii, friabilitatea miocardului și, uneori, dilatarea cavităților inimii.

Microscopic, se constată în toate cazurile de miocardită și chiar la cele care nu prezintă un aspect macroscopic semnificativ, două feluri de leziuni ale fibrelor musculare: inflamatorii și degenerative. Leziunile inflamatorii se prezintă de obicei sub formă de microabcese și sînt rezul-

Scanned with OKEN Scanner

tatul unor embolii septice. Ele sînt constituite din aglomerări de neutrofile alterate, grupate în jurul unor capilare embolizate sau cu leziuni de endotelită obliterantă. Abcese miocardice, bine definite macroscopic și microscopic, în care se găsesc colonii bacteriene, au fost evidențiate la autopsia a aproximativ 20% din bolnavii cu endocardite generate în special de microorganisme piogene. Leziunile subacute descrise de Bracht și Wachter reprezintă o combinație de fenomene exsudative și proliferative și prezintă asemănări cu nodulii bolii reumatismale. Leziunea constă din hiperemia și edemul stromei conjunctive interstițiale și prezența unor leucocite polimorfonucleare, care se amestecă cu un infiltrat limfocitar moderat și cu elemente tisulare autohtone proliferate.

Leziunile degenerative se prezintă fie sub forma unor cicatrice stelate, fie sub forma unor benzi de fibroză, rezultate din substituirea fibrelor musculare atrofiate. Leziunile degenerative din miocard se datoresc, în parte, procesului toxic infecțios, în parte, tulburărilor produse în dinamica circulatorie de leziunile valvulare vechi sau recente și de efortul de adaptare la noile condiții hemodinamice determinate de agravarea leziunilor valvulare.

Leziunile vasculare sînt cele mai frecvente, după cele cardiace. Aceste leziuni sînt generalizate la arteriolele de calibru mic sau mediu și la capilare, caracterizîndu-se prin reacții de tip inflamator, turgescența endoteliului și îngroșarea celorlalte straturi, în special a mediei. Endotelita ia caracter proliferant sau trombozant, cu distrugerea importantă a endoteliului normal și apariția de trombi de diferite mărimi sau dilatații anevrismale. Leziuni capilare asemănătoare explică, prin difuziunea lor, apariția numeroaselor manifestări cutanate și viscerale.

TABLOU CLINIC

În ultimele 3—4 decenii, simptomatologia clasică a bolii a suferit importante modificări, consecință îndeosebi a prezentării bolnavului la medic în primele săptămîni de boală. După afirmațiile lui Weinstein și Rubin, dacă s-ar folosi criteriile de diagnostic clinic din era preantibiotică, în prezent s-ar suspiciona diagnosticul bolii numai în aproximativ 10% din cazuri. Față de descrierile clasice, schimbarea tabloului clinic constă îndeosebi în:

— raritatea manifestărilor tegumentare (nodulii Osler, nodulii hemoragici Janeway, erupțiile hemoragice, peteșiile) și oculare (petele retiniene Roth), cît și a hipocratismului digital:

— raritatea splenomegaliei, glomerulonefritei, anemiei și a febrei ondulante de tip Pell—Ebstein;

— reducerea frecvenței manifestărilor tromboembolice.

Remanierea tabloului clinic s-ar datora în opinia autorilor unei scurtări a evoluției spontane a bolii pînă la stabilirea diagnosticului și începerea mai precoce a tratamentului cu antibiotice, semnele menționate apărînd în special în caz de diagnostic stabilit după luni de evoluție sau în caz de ineficiență a tratamentului.

Alături de acțiunea indubitabilă a antibioticelor, la schimbarea aspectului clinic al bolii au contribuit în mare măsură și alte condiții prin-

Scanned with OKEN Scanner

tre care: reducerea frecvenței și a severității valvulopatiilor reumatismale, profilaxia prin asanarea focarelor infecțioase la cardiaci, extinderea chirurgiei cardiace sîngerînde, creșterea limitei vîrstei populației, prioritatea diagnosticului bacteriologic etc.

Debutul afecțiunii este variabil, fiind în funcție de agentul etiologic și de forma clinică pe care o poate îmbrăca boala. E.I. produsă de streptococul viridans se instalează, de obicei, insidios, simptomele inițiale cele mai frecvente fiind starea subfebrilă, fatigabilitatea și manifestări generale de infecție.

Alteori, debutul este de tip acut, sindromul infecțios fiind pe prim plan, cu febră mare, frisoane, transpirații, adinamie, uneori dureri articulare, mialgii etc. Modalitatea acută de debut se întîlnește mai frecvent în E.I. generate de germeni deosebit de agresivi, ca stafilococii și bacilii gram negativi, care se pot grefa și pe endocardul valvular sau parietal normal. Debutul acut poate fi marcat uneori de o complicație viscerală gravă, de natură infecțioasă, embolică sau hemoragică. Astfel, accidentele vasculare cerebrale, însoțite de deficit motor variabil, pierderea vederii (prin embolia unui vas retinian), dureri acute abdominale sau lombare (generate de infarcte splenice sau renale) pot releva prezența unei endocardite la o persoană în stare de sănătate aparentă.

Perioada de stare este caracterizată clasic prin: febră, modificări auscultatorii cardiace, complicații viscerale, semne periferice etc. Semnele proprii ale bolii se intrică de multe ori cu cele produse de complicații, realizînd un tablou clinic de o mare diversitate.

— *Febra* reprezintă semnul cel mai frecvent, uneori revelator al prezenței și evoluției bolii. Depistarea și urmărirea stării febrile are o mare importanță în formularea și susținerea diagnosticului, ceea ce implică obligativitatea cercetării altor cauze generatoare de febră la un cardiopat. În formele acute, temperatura este ridicată (39—40°) și însoțită de frisoane. În formele subacute temperatura este moderat crescută și neregulată. Tipul clasic de febră ondulantă Pell—Ebstein se regăsește astăzi de puține ori în E.I. Rarele cazuri de E.I. care evoluează afebril prezintă, de obicei, insuficiență renală, insuficiență cardiacă severă și, în general, o reactivitate deficitară a organismului. Bolnavii care au primit antibiotice anterior, pot avea curba febrilă modificată, frecvent îmbrăcînd forma intermitentă. Întrucît temperatura are mare importanță în formularea diagnosticului, este recomandabil să fie controlată nu numai axilar, ci și central (bucal sau rectal). Termometria trebuie efectuată de mai multe ori pe zi, la interval de 3—4 ore.

— *Semne cardiace.* Suflurile cardiace sînt prezente la majoritatea bolnavilor cu E.I. și sînt datorate, în principal, valvulopatiilor cronice reumatismale sau anomaliilor congenitale cardiace. Examenul clinic repetat poate să pună în evidență, uneori, modificări importante ale suflurilor cardiace percepute anterior sau apariția unor noi sufluri. Apariția acestor noi sufluri sau modificarea celor preexistente, pot fi expresia unui proces ulcero-vegetant în care predominanța proceselor distructive ulceroase determină deteriorări valvulare importante. În astfel de cazuri, examenul ecocardiografic poate evidenția vegetații valvulare sau distrugerea

Scanned with OKEN Scanner

completă a uneia sau a mai multor valvule. De menționat că, uneori, suflurile pot fi condiționate și de modificările hemodinamice din cadrul sindromului febril și anemic.

Absența suflurilor, cel puțin într-o etapă inițială, a fost semnalată mai frecvent la bolnavii cu E.I. acute și, în special, la cei la care infecția se dezvoltă pe endocardul mural.

Insuficiența cardiacă, rară la debutul bolii, apare și se agravează, adesea progresiv, pe parcursul evoluției și se datorează îndeosebi deteriorării progresive a valvulelor și leziunilor miocardice.

Pericardita apare rareori în formele acute cu evoluție septicemică și extrem de rar în formele subacute, ca urmare a rupturii unui anevrism micotic sau a unui abces de inel valvular în pericard, a unei embolii coronare septice sau a unui abces miocardic.

Infarctul miocardic acut prin ocluzie coronariană embolică este una din complicațiile cardiace relativ rare, dar severe, ale E.I.

— *Semne cutaneo-mucoase*. Paloarea cutaneo-mucoasă este adeseori evidentă. În stadiile avansate de boală poate apărea un aspect caracteristic, denumit de Libman „cafea cu lapte", aspect rar întîlnit în prezent.

Peteșiile, cea mai comună manifestare cutanată a E.I. (80%) în trecut, se întîlnesc în prezent mai rar (25—30%), apar selectiv pe conjunctiva oculară, mucoasa bucală a palatului moale și regiunea supraclaviculară, dar pot fi prezente și în alte regiuni. Inițial sînt de culoare roșie sau au un centru pal, dar ulterior devin brune, vizibile ca un bob de orez, timp de cîteva zile, după care dispar.

Nodulii Osler au fost considerați ca leziuni cutanate aproape specifice. Incidența lor în E.I. a scăzut considerabil, fiind întîlniți în prezent în aproximativ 15—20% din cazuri, față de 70% în trecut. Sînt mai frecvenți în tipul subacut de endocardită și foarte rar prezenți în forma acută de infecție valvulară. Aspectul lor clinic este al unor noduli mici, fermi, proeminenți, dureroși, care apar pe pulpa degetelor, eminențele tenare și hipotenare, regiunea plantară și, mai rar, pe fețele laterale ale degetelor. Nodulii sînt dureroși, pot apărea în puseuri, persistînd de la cîteva ore pînă la cîteva zile. Uneori se poate observa o confluență de noduli Osler, apărînd brusc și producînd o tumefacție difuză, roșie, caldă, foarte dureroasă, a unui deget sau numai a regiunii subunghiale, realizînd așa-numitul „panarițiu Osler". Apariția nodulilor Osler este atribuită în prezent proceselor de vasculită acută, mai degrabă decît emboliilor septice.

Leziunile „Janeway" apar sub forma unor leziuni maculare hemoragice, dispuse în palmă sau în zona plantară a piciorului. Pot persista mai multe zile, nu sînt niciodată dureroase și sînt considerate a fi de natură embolică, în unele cazuri realizîndu-se chiar culturi din ele. Se întîlnesc în prezent extrem de rar.

Hemoragiile subunghiale sînt prezente tot mai rar. Hemoragiile „în aşchie" sînt mult mai caracteristice bolii. Leziuni pustuloase pot apărea în endocardita stafilococică sau în cele datorate altor germeni piogeni.

— *Splenomegalia* este prezentă la o treime dintre bolnavi. Incidența ei a scăzut de la 75—100% la aproximativ 25—30% în prezent. Splina este, de obicei, moderat mărită și ușor sensibilă. Creșterea splinei se poate

Scanned with OKEN Scanner

face lent, progresiv și, mai rar, brusc, consecutiv unor embolii splenice care generează infarcte subcapsulare dureroase. Splenomegalia se poate însoți, uneori, de hipersplenism, care ar explica anemia, leucopenia și trombocitopenia observate în formele cu evoluție subacută prelungită.

— *Semne de coafectare renală.* Hematuria microscopică însoțită de proteinurie este prezentă la aproximativ 50% dintre bolnavi. Leziunile renale asociate endocarditelor îmbracă trei forme anatomo-clinice: infarcte renale, glomerulonefrite focale și glomerulonefrite difuze. Patogenia imună a glomerulonefritelor este demonstrată de prezența complexelor imune depozitate în membrana bazală a glomerulului și de scăderea valorilor complementului seric. Se dezvoltă mai frecvent în formele cu evoluție subacută și, îndeosebi, în endocarditele cu hemoculturi negative.

— *Semne de coafectare a aparatului respirator.* Tusea, dispneea, junghiul toracic și expectorația hemoptoică pot fi consecința unor embolii pulmonare, care apar în cazurile de endocardită a cordului drept, cu vegetații pe tricuspidă. Uneori tusea și dispneea pot fi date de complicații pulmonare — pneumonie, bronhopneumonie — sau pot fi expresia unei insuficiențe cardiace stîngi.

— *Manifestări oculare.* Examenul ocular poate evidenția modificări conjunctivale, dintre care peteșiile sînt destul de caracteristice. Leziunile retiniene sub formă de exsudate și hemoragii sînt deseori prezente, dar lipsite de specifitate. Petele Roth, leziuni cu centrul alb, sînt mai caracteristice, fără a fi patognomonice, deoarece se pot observa și în alte boli (leucoze, anemii etc.). Se pot produce, de asemenea, nevrite optice sau pierderea vederii prin embolia arterei centrale a retinei. Uveita și iridociclita sînt manifestări frecvente ale endocarditei fungice.

— *Manifestări embolice și vasculare.* Emboliile viscerale și periferice sînt, alături de febra și valvulopatia cronică, componentele principale ale tabloului clinic clasic. Apar mai frecvent în splină, rinichi, sistem nervos central și extremități. Manifestări vasculare de tip hemoragic pot apărea în oricare organ sau zonă vasculară periferică și se datoresc rupturilor de anevrisme micotice. În prezent, în condițiile în care diagnosticul de E.I. se stabilește precoce iar tratamentul este eficient, sînt mai rar întîlnite.

Hipocratismul digital, întîlnit rar în prezent, se datorează unor procese de endotelită difuză a patului subunghial. Artralgiile și mialgiile în membrele superioare și inferioare nu sînt neobișnuite, dar nici caracteristice E.I., prezența lor sugerînd mai adesea o recurență de reumatism articular acut la un valvular.

EXPLORĂRI DE LABORATOR

Anemia este cu atît mai prezentă și mai severă cu cît boala este mai înaintată în evoluție. Poate lipsi inițial, dar este prezentă îndeosebi în formele neinfluențate de antibiotice.

Trombocitele pot fi în număr normal sau scăzut. În stadiile mai înaintate de evoluție, cu splenomegalie și hipersplenism, numărul lor scade. Uneori în formele acute ele scad brusc, secundar unei coagulări intravasculare diseminate sau creșterii consumului plachetar.

Scanned with OKEN Scanner

Leucocitoza este aproape întotdeauna prezentă în formele acute. Poate fi absentă în formele subacute, uneori apărînd chiar leucopenie. Formula Arneth poate fi normală sau ușor deviată la stînga. În sîngele periferic se remarcă creșterea procentului monocitelor, prezența uneori a histiocitelor și a celulelor reticulo-endoteliale.

În sedimentul urinar se pun în evidență frecvent un număr crescut de hematii. Uneori pe lîngă hematii, urina conține albumină, cilindri hialini sau granuloși, consecința dezvoltării unei glomerulonefrite focale sau difuze.

Viteza de sedimentare a hematiilor este întotdeauna crescută, atingînd uneori valori foarte mari.

Testele de disproteinemie sînt cel mai adesea alterate în formele înaintate în evoluție, ca o consecință a creșterii gamaglobulinelor.

La aproximativ 50% dintre bolnavi se pot pune în evidență în interiorul leucocitelor bacteriile fagocitate. Acest examen permite, uneori, confirmarea diagnosticului înaintea obținerii hemoculturilor pozitive.

Hemocultura constituie examenul de laborator cel mai important în precizarea diagnosticului. Prezența a cel puțin două hemoculturi pozitive cu același germen confirmă diagnosticul. O hemocultură pozitivă solitară, poate apărea în afara E.I. chiar la subiecții normali, prin bacteriemiile provocate de diverse cauze. Hemoculturile, pozitive la aproximativ 85% din bolnavii cu E.I., rămîn în continuare cel mai concludent test de diagnostic și de aceea sînt folosite ca termen de referință pentru sensibilitatea noilor tehnici de diagnostic introduse în ultimii ani.

E.I. și alte infecții intravasculare, ca anevrismul micotic și fistulele arterio-venoase infectate, sînt însoțite de o bacteriemie permanentă. La subiecții infectați cu o doză scăzută de bacterii, hemoculturile sînt pozitive în general numai în primele 30 de minute, pentru că organismul intervine prompt prin sistemul reticulo-endotelial, ducînd la sterilizarea sîngelui.

Persistența bacteriemiei observată în E.I. este datorată permanentei descărcări în sînge de germeni din vegetațiile valvulare. De aceea hemoculturile la bolnavii cu E.I. trebuie nu numai să surprindă bacteriemia, dar să arate și persistența sa.

Cu privire la tehnica hemoculturii în E.I. este de menționat necesitatea de a recolta cel puțin trei probe, la interval de cîteva ore. Rareori sînt necesare mai mult de 6 probe. Recoltarea sîngelui pentru hemocultură se face prin puncție venoasă, puncția arterială neprezentînd nici un avantaj. Sîngele recoltat în cantitate suficientă (de obicei 10—15 ml), va fi inoculat în două medii lichide, unul pentru aerobi, celălalt pentru anaerobi. În cazul hemoculturilor negative în primele zile, incubația trebuie să dureze 21 de zile, pentru că E.I. poate fi cauzată de germeni care cresc greu sau necesită medii nutritive speciale.

Întrucît hemoculturile sînt negative în aproximativ 15—30% din cazuri, se indică modificarea tehnicii de rutină (Cannady), mai ales la bolnavii cărora li s-au administrat antibiotice. Pentru inactivarea antibioticului din sîngele recoltat și introdus în mediul de cultură se utilizează diferite procedee. La bolnavii tratați cu penicilină sau cefalospornie se adaugă la mediul de cultură lactamază (penicilinază), cu prudență pentru

Scanned with OKEN Scanner

a nu aduce prin această manevră germeni străini și a suprainfecta hemocultura. La bolnavii care au primit antibiotice cu acțiune asupra sintezei de perete celular, se vor realiza medii hipertone prin adăugarea de sucroză 10% în mediul obișnuit.

Cînd se bănuiește o E.I. cu anaerobi se vor face culturi pe medii speciale, conținînd tioglicolat sau tiol. Infecțiile cu anaerobi sînt mai frecvente la bolnavii cu afecțiuni gastrointestinale și în E.I. a protezaților valvulari. În E.I. cauzată de fungi, hemoculturile pot fi negative. În infecțiile cu Candida culturile sînt mai des pozitive decît în cele produse de Histoplasma sau Aspergillus. Prezența Candidei în sînge poate să nu fie permanentă și de aceea sînt necesare prelevări de sînge pentru hemoculturi în mai multe zile pentru izolarea agentului patogen. Pentru favorizarea dezvoltării agentului cauzal trebuie folosite mediile bifazice și aerarea recipientelor de cultură. Tot prin aerare pot fi izolate și alte specii (Pseudomonas etc.).

Prezența unor embolii mari la bolnavii cu E.I. cu hemoculturi negative poate sugera o etiologie fungică, iar examenul histologic și bacteriologic al embolusului poate aduce dovada definitivă a acestui diagnostic etiologic. Pentru depistarea Coxiellei burnetti se recomandă inocularea sîngelui la cobai. Uneori bacteriile pot fi vizualizate intracelular în preparatele de concentrat leucocitar, tehnică ce constituie un ajutor prețios pentru orientarea inițială a terapiei antimicrobiene (Brooks, Weinstein).

Interpretarea rezultatului hemoculturilor este ușoară, dacă cel puțin două dintre ele sînt pozitive cu același agent bacterian. În cazul unei singure hemoculturi pozitive, mai ales dacă germenul izolat nu este unul dintre cei obișnuiți, interpretarea este dificilă și supusă erorilor (Miler). Reacțiile serologice efectuate cu serul bolnavului pot ajuta în unele cazuri la elucidarea diagnosticului etiologic.

Interpretarea este de asemenea dificilă și în cazul izolării mai multor specii bacteriene în hemocultură. Trebuie foarte multă atenție și discernămînt pentru a putea deosebi o adevărată infecție polimicrobiană, de o contaminare exogenă accidentală. Pentru a se evita contaminările mediilor, recoltarea sîngelui se va efectua printr-un circuit închis, din venă direct în balonul cu mediu, după o riguroasă dezinfecție a pielii cu alcool și apoi cu tinctură de iod.

Examenul ecocardiografic. Diagnosticul de E.I. beneficiază din anul 1973 de posibilitatea de detectare a vegetațiilor valvulare prin metoda ultrasonică. Ecocardiografia este în prezent singura metodă neinvazivă capabilă să detecteze vegetațiile, fiind mai sensibilă decît angiografia, care poate releva numai vegetațiile deosebit de mari. Compararea datelor ecocardiografice cu cele constatate necropsic și chirurgical, a demonstrat capacitatea acestei metode de a evidenția vegetațiile valvulare mai mari de 2 mm. Prin această metodă se pun în evidență vegetațiile pe valvulele aortice, mitrale și tricuspide, sensibilitatea procedeului fiind legată de mărimea vegetațiilor. Bolnavii cu insuficiență aortică de etiologie necunoscută au putut fi uneori diagnosticați ca avînd E.I. prin demonstrarea prezenței vegetațiilor pe valvele aortice. Această metodă poate fi, de asemenea, folosită în diagnosticul endocarditelor de etiologie fungică, cu hemoculturi negative. Sensibilitatea acestei tehnici este totuși scăzută. Wann

Scanned with OKEN Scanner

arată că numai 1/3 din bolnavii cărora li s-a diagnosticat clinic și bacteriologic endocardită au avut un diagnostic ecocardiografic pozitiv. Pot apărea, de asemenea, cazuri fals pozitive, întrucît ecocardiografia nu deosebește E.I. de endocardita vegetantă nebacteriană (De Maria, Chaudra-rarana).

Ecocardiografia este, de asemenea, utilă în depistarea bolnavilor care necesită intervenție chirurgicală. Bolnavii cu endocardită, diagnosticată prin această metodă, au în general vegetații destul de mari, iar prognosticul lor este rezervat. La acești bolnavi insuficiența cardiacă este frecventă, iar rata mortalității este destul de mare, motive care impun, uneori, intervenția chirurgicală de necesitate. Există o strînsă legătură între prezența vegetațiilor demonstrată ecocardiografic și manifestările embolice (Wann). Ecocardiografia poate indica natura leziunilor cardiace preexistente infecției la aproximativ jumătate din cazuri (Ray). De asemenea, poate să aducă unele precizări privind natura și întinderea deteriorărilor provocate de procesul infecțios.

Cateterismul cardiac și angiocardiografia pot arăta mărimea și importanța consecințelor hemodinamice consecutive leziunii valvulare și să identifice valvula deteriorată. Metoda este de asemenea, utilă în diagnosticul endocarditelor localizate în cavitatea dreaptă a inimii, cînd, adeseori, nu se poate pune clinic un diagnostic în lipsa suflului de leziune tricuspidiană sau pulmonară, cînd valvulita este absentă.

FORME CLINICE

În afară de formele acută și subacută ale bolii, sînt descrise numeroase forme clinice corelate cu agentul etiologic, cu vîrsta, cu manopera care a favorizat infecția (după intervenții chirurgicale pe cord, după hemodializă etc.), cu localizarea infecției. O parte din aceste forme prezintă numeroase particularități care impun descrierea lor separată.

Endocardita infecțioasă stafilococică. Frecvența acestei forme este în creștere în ultimii ani datorită, pe de o parte, scăderii septicemiilor cu ceilalți germeni piogeni (pneumococ, gonococ, meningococ etc.) și, pe de altă parte, apariției tulpinilor de stafilococi rezistenți la o gamă din ce în ce mai largă de antibiotice. Creșterea frecvenței este legată, de asemenea, de dezvoltarea chirurgiei cardiace, iar în unele țări frecvența este corelată și cu toxicomania.

Stafilococii sînt în prezent implicați în aproximativ 25% din totalul cazurilor de E.I. (pînă în anul 1943 erau implicați în 5% din cazuri) și în 50% din formele acute.

Endocardita cu stafilococ auriu predomină, în general, la bărbați, fiind întîlnită atît la tineri, cît și la vîrstnici. Poarta de intrare este reprezentată de infecțiile cutanate, bronhopulmonare, genitale și de infectarea chirurgicală. Chirurgia cardiacă și neurochirurgia ocupă un loc important în generarea E.I. stafilococice. Stafilococul auriu are proprietatea de a se grefa și pe valvule indemne, pe care le deteriorează rapid datorită virulenței sale. Clinic, E.I. cu stafilococ auriu evoluează cel mai frecvent

Scanned with OKEN Scanner

acut, îmbrăcînd trăsăturile unui sindrom infecțios grav, cu debut brutal, febră ridicată, frisoane, transpirații, adinamie importantă, alterarea rapidă a stării generale.

Cînd procesul infecțios se localizează pe inima stîngă semnele auscultatorii se modifică uneori rapid și pot sugera diagnosticul. Frecvent atingerile sînt plurivalvulare. E.I. cu stafilococ auriu dă procentul cel mai mare de grefe microbiene la nivelul inimii drepte, mai frecvent pe orificiul tricuspidei decît pe orificiul arterei pulmonare. Rezultă o formă acută, mută din punct de vedere stetacustic, manifestată clinic prin stare septicemică cu prezența de embolii septice pulmonare (abcese pulmonare multiple, pneumonii, bronhopneumonii) și absența metastazelor septice în marea circulație. În acest grup de E.I. acute, în afara eventualelor semne auscultatorii valvulare sau semne periferice, se mai semnalează splenomegalia, semne cutanate (false panariții, peteșii, embolii septice cutanate) și semne oculare (hemoragii retiniene, exsudate etc.).

Forma subacută a E.I. cu stafilococ auriu amintește prin simptomatologie endocardita streptococică, iar precizarea etiologiei stafilococice pe elemente pur clinice este aproape imposibilă, exceptînd cazurile în care există o poartă de intrare sugestivă pentru această etiologie. Hemoculturile pot aduce certitudinea etiologiei stafilococice.

Evoluția endocarditei stafilococice este, în general, gravă, ea fiind grevată de o înaltă rată de decese, datorită în cea mai mare măsură puterii distructive a stafilococului, rezistenței la antibiotice și a persistenței septice cu metastazări multiple.

Endocardita cu stafilococ alb, aproape necunoscută pînă în anul 1950, este din ce în ce mai frecventă în prezent, fapt corelat cu dezvoltarea chirurgiei cardiace, în special a protezărilor valvulare. Incidența sa este de aproximativ 5% din totalul E.I. (Brand, Baker). Cînd infecția se grefează pe cordul operat, boala se manifestă sub formă acută cu debut violent, frisoane, febră cu mari oscilații etc., iar cînd infecția se grefează pe leziuni valvulare reumatismale, se prezintă sub formă subacută. Caracterele menționate sugerează clinic endocardita cu stafilococ alb, iar confirmarea se face prin hemoculturi.

E.I. stafilococice, grefate pe proteze sau sechele de endocardită reumatismală, sînt rezistente la tratamentul cu penicilină, mortalitatea fiind în jur de 60%. Prognosticul protezelor valvulare infectate este sumbru, germenii fixați la nivelul protezei fiind greu de eradicat. Reintervenția chirurgicală, cu reimplantarea unei noi proteze, constituie singura soluție de ales pentru bolnav. Evoluția severă a endocarditelor postoperatorii cu stafilococ auriu sau alb, justifică profilaxia activă pre-, intra- și postoperatorie cu antibiotice active.

Endocardita cu enterococ. Incidența acestei forme este în prezent de aproximativ 10—15% din cazuri. Enterococul se poate grefa și pe valvule indemne, generînd așa-zise endocardite primitive. Febra constituie sindromul cel mai constant al bolii, iar suflurile cardiace sînt un element prețios de diagnostic. Datele de laborator evidențiază cel mai frecvent prezența anemiei și modificări urinare. Evoluția este severă datorită deteriorărilor valvulare, rupturilor anevrismale și tromboemboliilor ce apar destul de frecvent.

Scanned with OKEN Scanner

Endocardita cu enterobacterii. Terenul pe care apare este favorizat îndeosebi de boli debilitante și consumptive (leucoze, neoplasme, ciroze, diabet etc.). Clinic, evoluează cel mai adesea acut, cu febră care prezintă oscilații mari. Alteori debutul se anunță printr-o complicație gravă (meningită, embolie cerebrală, șoc toxiinfecțios etc.). Evoluția bolii este gravă, datorită în mare parte terenului deficitar și rezistenței la tratamentul cu antibiotice.

Endocardita fungică. Infecțiile fungice, întîlnite foarte rar înainte de folosirea antibioticelor în terapeutică, apar în ultimii ani din ce în ce mai frecvent, ca o consecință a abuzului de antibiotice și a folosirii pe scară largă a corticoterapiei și citostaticelor. O altă explicație a înmulțirii numărului acestor cazuri o constituie intervențiile chirurgicale pe cord, din ce în ce mai frecvente astăzi. Se pot întîlni o mare varietate de specii fungice, dar marea majoritate a infecțiilor o determină Candida, urmată de Aspergillus. Tabloul clinic în mod obișnuit este cel al endocarditei bacteriene subacute. Poarta de intrare cea mai obișnuită este cea pulmonară, unde micozele se pot dezvolta îndeosebi în cavități pulmonare preexistente, generate de tuberculoză, bronșiectazii, chisturi, abcese vechi, neoplasme etc.

Ocluzia embolică a marilor artere, mai ales ale membrelor inferioare, este frecventă în endocardita fungică. Vegetațiile valvulare produse de Candida și Aspergillus, probabil și de alți fungi, sînt, de obicei, mari și friabile. Astfel de embolii conțin frecvent agentul cauzal al endocarditei și de aceea este recomandabil ca din embolii extrași din artere să se facă culturi. În cazul endocarditelor fungice examenul oftalmologic poate fi de mare ajutor, evidențiind petele Roth, exsudate albe și hemoragice; mai tipice sînt uveita și endoftalmita.

Prognosticul endocarditei fungice este în general sumbru, ea evoluînd spre exitus în 2—8 săptămîni. Dacă terapia cu amfotericină este ineficientă, se va lua în considerație posibilitatea exerezei chirurgicale și protezarea valvulară.

Endocardita cu hemoculturi negative. Este întîlnită în aproximativ 15—30% din totalul E.I., se localizează mai frecvent pe valvulele aortice și are o evoluție mai severă, cu atingerea viscerală multiplă și importantă; insuficiența cardiacă, glomerulonefrita focală sau difuză, splenomegalia și coafectarea hepatică, sînt mai frecvente și mai severe decît în endocarditele cu hemoculturi pozitive. Evoluția bolii este adesea nefavorabilă, rata de decese fiind mai mare decît în formele cu hemoculturi pozitive. Explicația poate fi dată de dificultatea aplicării unei antibioterapii optime în absența unei etiologii precizate.

Endocardita infecțioasă la operații pe cord și protezații valvulari. Terapia chirurgicală cardiacă, aplicată din ce în ce mai frecvent la bolnavii cu leziuni cardiace cîștigate sau congenitale, inclusiv răspîndirea tot mai mare a procedeelor de protezare valvulară, a fost urmată de apariția unor mari și variate probleme de patologie, una dintre acestea fiind și cea a E.I. Infecția valvulară după tratamentul chirurgical reprezintă, de fapt, un nou tip de boală, cu etiologie microbiană caracteristică și răspuns terapeutic de obicei descurajant.

Scanned with OKEN Scanner

Susceptibilitatea la endocardita după intervenţiile chirurgicale pe cord este condiţionată în principal, de implantarea protezelor valvulare, a *by-pass*-urilor de diferite tipuri şi este proporţională cu masa de material implantat (Harken, Barney, Yeh, Stein etc.).

E.I. postcardiotomie semnalate în anii 1950—1960 au apărut cel mai frecvent după tratamentul chirurgical al cardiopatiilor congenitale şi după valvulotomii, incidenţa lor variind de la 0,5 la 2% (Taussig, Scott). Riscul postoperator a fost mai mare după operaţii pe valvula aortică şi în special după protezări şi plastii valvulare şi a fost mai mic cînd s-au efectuat corecţii ale defectelor congenitale. Frecvenţa E.I. după valvulotomia mitrală pare să fie mai mică (0,4%) în raport cu valvulotomiile aortice (3,8%) (Kaiwai). Nu este clar dacă de această diferenţă sînt responsabile durata de expunere la pompa de oxigen, prezenţa unui sistem de înaltă presiune cu turbulenţă crescută a fluxului sanguin, sau ambele cauze. Yeh şi colab. au constatat o incidenţă a E.I. de 1,3% la 1 400 operaţii pentru defecte congenitale cardiace. La cei care au necesitat alte proteze decît valva cu bilă, incidenţa a fost de 3,5%, iar la cei cu valvă Starr-Edwards incidenţa a fost mai mare. Un studiu al riscului endocarditelor pe 12 367 cardiaci cateterizaţi a relevat că aceasta a apărut numai în 0,02% din cazuri, un risc deci foarte mic (Swann).

Problemele legate de infecţia după inserţia protezelor valvulare au atras atenţia în ultimii ani, întrucît aceasta este de 2—3 ori mai frecventă decît după alte tipuri de operaţii pe cord. Incidenţa E.I. care complică protezarea a fost raportată de Weinstein, Stein, ca variind de la 1,3% la 5,8%. Datele obţinute de la un număr mai mare de centre medicale, care au folosit prioritar valve Starr-Edwards, au indicat că infecţia apare imediat în perioada postoperatorie la aproximativ 0,5% din cei protezaţi (Ellison, Roberts). Atunci cînd au fost luate în consideraţie toate E.I. care au apărut de la cîteva luni pînă la un an de la intervenţia chirurgicală, incidenţa a fost de 2—4% (Duvoisin, Hatcher). Date asemănătoare au fost publicate şi după homografele valvulare (Clarkson). Totuşi, în asemenea situaţii terapia antimicrobiană a apărut mai eficientă decît în E.I. după proteze valvulare.

Agenţii etiologici sînt diferiţi în endocardita la protezaţi, faţă de bolnavii neprotezaţi. Stafilococul epidermidis este responsabil de 1/3 din infecţiile pe valvele protezate, faţă de numai 1% la restul E.I. Apar, de asemenea, frecvent infecţii cu fungi, difteroizi, în aproximativ 1/3 din cazuri. Este de semnalat că etiologia diferă chiar în cadrul endocarditelor la protezaţi. Astfel la cei la care endocardita a apărut ca o complicaţie imediată, germenii cei mai frecvent întîlniţi au fost stafilococii, difteroizii, gram-negativii şi fungii, iar la bolnavii la care endocardita a apărut ca o complicaţie tardivă, etiologia a fost relativ similară cu cea a valvularilor neoperaţi, predominînd, evident, streptococul.

După timpul scurs de la inserţia valvei la debutul infecţiei se disting două tipuri de E.I.: precoce şi tardivă. Cea precoce se dezvoltă la scurt timp după intervenţia chirurgicală şi pare să fie legată îndeosebi de contaminarea de la personalul medical, din sala de operaţie şi de la echipamentul de anestezie-reanimare. Altă sursă a infecţiilor precoce a protezelor o constituie pneumoniile, E.I. preexistente, dar neidentificate, infecţiile tractului urinar etc. Este interesant de menţionat că hemocul-

turile efectuate în timpul operațiilor pe cord au evidențiat prezența stafilococului epidermidis în 7,5% din cazuri, a difteroizilor în 9,8% și a altor germeni în 1,5% din cazuri. Două treimi din bolnavii studiați de Muray au avut anticorpi aglutinați pentru specii de Candida la 10—13 zile după operație.

Prognosticul infecțiilor valvulare survenite imediat postoperator este sumbru, decesele depășind 80% din cazuri, cu toată administrarea de antibiotice potente.

Infecțiile valvulare care apar după un timp mai lung de la protezarea valvulară au o etiologie și evoluție clinică similară E.I. clasice.

Datele clinice ale E.I. postoperatorii sînt, în general, legate de perioada ce s-a scurs între intervenția chirurgicală pe cord și debutul infecției. În E.I. precoce tabloul clinic este adesea dominat de asocierea altor complicații: pneumonii, infecții urinare, stări septice, tromboflebite supurate, plăgi sternale infectate etc. Febra este întotdeauna prezentă, dar celelalte semne de E.I. apar doar la un număr redus de bolnavi și sînt, uneori, greu de interpretat, deoarece nu se poate afirma cu certitudine ce aparține endocarditei și ce aparține altor complicații, eventual septice, ale intervenției chirurgicale. Uneori apare un suflu de regurgitare și semne severe de insuficiență cardiacă, nu rareori un edem pulmonar ireversibil, ca urmare a separării suturilor de inelul valvular. Radiologic poate apărea semnul „dublei expuneri" și semne de balansare anormală a valvulei. Aceasta se detașează parțial în timpul sistolei, prezentînd o mișcare de balansare anormal de rapidă, care apare foarte clar, la examenul cinefluoroscopic al cordului. Deși cel mai deseori detașarea protezei se produce prin E.I., ruptura se poate realiza și spontan.

Recent s-a subliniat tendința de obstruare prin trombus a protezelor infectate, cu apariția de stenoze valvulare urmate de deces. Dispariția clicului protezei, la auscultație sau pe fonocardiogramă, constituie un semn sugestiv pentru diagnosticul acestei complicații și impune luarea în considerare a unei intervenții chirurgicale de urgență.

Infecția protezelor, care apare la săptămîni sau luni de la operație, poate fi produsă de germeni foarte virulenți (stafilococi) sau mai puțin virulenți (streptococ viridans). Evoluția clinică este acută în cazurile generate de stafilococul auriu și necesită înlocuirea protezelor.

Infecția fungică a protezei este urmată de episoade embolice repetitive și, de cele mai multe ori, de răspuns nesatisfăcător la tratamentul medical.

Diagnosticul pozitiv al E.I. la operații cardiaci și protezații valvulari se face prin hemoculturi. Hemoculturile negative sînt întîlnite în special în endocarditele fungice. Kaye a găsit hemoculturi pozitive la aproximativ 80% din bolnavii cu E.I. protezați, cifre care se suprapun aproape cu acelea găsite la bolnavii cu E.I. neprotezați.

Prognosticul E.I. la cardiacii operați, în special la protezații valvulari, este, în general, nefavorabil. Mortalitatea este evaluată în jur de 60%. Rata letalității este mult mai mare în E.I. postoperatorie precoce, ajungînd la 70—90%, pe cînd în cele tardive este în jur de 40%.

Endocarditele apărute imediat postoperator, generate de germeni gram-negativi și fungi, sînt aproape întotdeauna letale, în timp ce endocarditele ce survin tardiv, de etiologie streptococică, au o letalitate de

Scanned with OKEN Scanner

aproximativ 20%. Dehiscența valvulelor protezate de pe inelul de sutură a fost observată la necropsie la aproximativ 50% din cazuri, fiind defectul cel mai frecvent întîlnit. S-au mai constatat și alte leziuni care interesează în special cordul și aorta: anevrisme de aortă și sinus Valsava, fistule între cavitățile inimii, embolii coronariene, abcese miocardice, fistule în pericard.

Endocardita la copii se întîlnește la toate grupele de vîrstă, inclusiv în perioada neonatală. Bolile congenitale dețin ponderea între factorii predispozanți la grefa bacteriană. Etiologic, aceiași agenți microbieni ca la adulți sînt întîlniți și la copii. Clinic, formele cu evoluție subacută, debutează insidios și au o evoluție mai prelungită. Copiii sînt febrili, cu stare generală alterată, pierd progresiv în greutate, acuză cefalee, fatigabilitate, anorexie. Cardiac prezintă semnele leziunii cardiace preexistente, dar în cursul evoluției pot apărea noi sufluri.

Formele cu evoluție acută, debutează zgomotos, cu febră mare, alterarea stării generale și frecvent dureri abdominale și diaree. Evoluția bolii este severă, mortalitatea rămînînd încă mare.

Endocardita la vîrstnici diferă de aceea a adulților sub multe aspecte, unele chiar majore. Etiologic, agenții cauzali cei mai frecvent întîlniți sînt stafilococul epidermidis, enterococul, bacilii gram-negativi și fungii. Leziunile cardiace predispozante sînt determinate prioritar de procesele degenerative și de ateromatoză. Infecția se mai poate grefa pe valva bicuspidă congenitală, stenoza aortică calcificată și pe trombi parietali, secundari infarctului miocardic. Simptomele sînt adesea atipice, fiind percepute sau înregistrate uneori ca o accentuare a unor manifestări patologice preexistente, alteori simptomele sugerează afecțiuni care privesc alte organe și sisteme, de exemplu, insuficiență renală sau accidente vasculare cerebrale. Atipia simptomelor are drept urmare stabilirea tardivă a diagnosticului, temporizarea terapiei corecte, favorizarea unor complicații grave cu prognostic sever.

Endocardita infecțioasă la toxicomani apare ca o complicație a administrării parenterale a drogurilor. Etiologic stafilococul auriu este agentul patogen cel mai frecvent implicat, fiind urmat, în ordine, de bacilii gram-negativi, fungi, streptococi și enterococi. Febra constituie simptomul predominant al bolii, fiind întîlnită la aproape toți bolnavii, cu excepția celor anergici (debili, cașectici, uremici etc.). În ceea ce privește incidența implicărilor valvulare, se constată o afectare mai frecventă a valvei tricuspide, urmată de cea aortică și apoi de cea mitrală. Evoluția bolii este gravă la toxicomani, fiind grevată de complicații severe dintre care cele pulmonare sînt cele mai frecvente.

Endocardita infecțioasă la bolnavii cu hemodializă. În ultimele 3 decenii, aplicarea frecventă a hemodializei la bolnavii cu insuficiență renală a creat implicit și la aceștia riscul de a contracta o E.I. Fistulele arteriovenoase, create chirurgical la bolnavi pentru hemodializă, îi expun la dezvoltarea unei infecții valvulare, E.I. apărînd numai la bolnavii care prezintă infecție a fistulei arterio-venoase. Este posibil ca relația dintre fistula arterio-venoasă și infecția valvulară să fie favorizată, în afara stresului cardiovascular impus valvulelor, de debitul cardiac cres-

Scanned with OKEN Scanner

cut, anemie, hipertensiunea arterială și de alte componente ale insuficienței renale, ce survin ca elemente patogenetice importante în E.I. Evoluția bolii la acești bolnavi este deosebit de severă, dat fiind terenul imunologic deficitar pe care apare și evoluează boala. Riscul crescut de infecție valvulară al bolnavilor cu hemodializate repetate impune logic o chimioprofilaxie eficientă, atunci cînd aceștia sînt supuși unor tratamente stomatologice sau urologice.

Endocardita infecțioasă a inimii drepte reprezintă aproximativ 5% din totalul endocarditelor infecțioase și evoluează de obicei sub forma acută. Este întîlnită mai frecvent după avorturi septice, masajul prostatei, infecții cutanate, respiratorii și la toxicomani. Prezența unor leziuni congenitale cardiace cu șunt stînga-dreapta, defectul septal ventricular, persistența canalului arterial constituie condiții favorizante. Cele mai multe infecții sînt cauzate de stafilococi (50%), pneumococi, gonococi, gram-negativi și fungi. În caz de afectare a valvei tricuspide, sulful sistolic de insuficiență tricuspidiană este prezent doar în 1/3—1/5 din cazuri. Cele mai frecvente complicații sînt cele pulmonare, îndeosebi la cei cu boli congenitale cu șunt stînga-dreapta și constau în manifestări trombo-embolice pulmonare, cel mai adesea septice, exprimate clinic prin hemoptizie, dispnee, pleurezie, iar radiologic prin infiltrate pulmonare excavate. Miocardita este adesea prezentă și constă în infiltrate difuze, colecții focale de polinucleare și, uneori, abcese miliare. Renal se poate dezvolta o nefrită supurativă, glomerulonefrită focală sau difuză, cu sau fără insuficiență renală. Evoluția poate fi fatală, în caz de tratament inadecvat sau în lipsa diagnosticului, ca urmare a multiplelor infecții sau abcese pulmonare, insuficienței cardiace și a stării septice.

COMPLICAȚII

Complicațiile cardiace. Insuficiența cardiacă, în prezent cea mai comună cauză de deces a bolnavilor cu E.I., apare de multe ori ca urmare a perforării valvulelor aortice, realizînd o insuficiență aortică severă. Incidența insuficienței cardiace a crescut de la 15,5% în perioada 1933—1938 la 44,5% în perioada 1950—1960 (Robinson). Weinstein estimează că în prezent insuficiența cardiacă ar constitui cauza de deces în 61% din cazurile de E.I.

Perforările valvulare pot apărea în orice stadiu al infecției, de la debut pînă la stadiile tardive de evoluție, generînd insuficiențe cardiace, greu de tratat medical. Insuficiența cardiacă congestivă care se dezvoltă în cursul E.I. poate fi, de asemenea, consecința leziunilor marginale valvulare, distrugerii totale valvulare în cazul microorganismelor foarte agresive, rupturilor de cordaje și pilieri, miocarditei, abceselor sau rupturilor de sinus Valsava infectate (Stason, Meeck). Alte complicații ce pot declanșa insuficiența cardiacă, recent descrise de Gonzales, Lavine și colab., apar în cazurile cu regurgitare aortică severă. Jetul sanguin creat prin insuficiență poate fi direcționat împotriva valvei mitrale pe care o deteriorează, producînd eroziuni și chiar perforări valvulare, iar uneori rupturi de cordaje tendinoase. Mutilarea severă a valvei mitrale accentuează presarcina ventriculului stîng produsă de regurgitația aortică, iar aceasta

Scanned with OKEN Scanner

exagerează insuficiența cardiacă. Tratamentul chirurgical în asemenea situații nu numai că se impune, dar presupune înlocuirea valvei aortice afectate și repararea defectului mitral.

Stenoze valvulare semnificative hemodinamic pot să apară foarte rar ca rezultat al evoluției E.I. atunci cînd vegetațiile sînt mari, ca, de exemplu, în E.I. fungice (Roberts, Sacke).

În prezent se apreciază că, în afara leziunilor valvulare, există încă cel puțin 3 complicații cardiace care pot contribui la apariția insuficienței cardiace în cursul E.I. conducînd, fiecare în parte sau asociate, la creșterea ratei de mortalitate: infarctul miocardic, miocardita și abcesele miocardice.

— Infarctul miocardic, adesea nedecelabil electrocardiografic, este relativ frecvent și apare cel mai adesea în urma embolizării uneia dintre arterele coronare. Infarctul miocardic mai poate fi secundar obstruării orificiilor arterelor prin vegetații polipoase de pe valvulele aortice. Infarctul miocardic a fost constatat necropsic în aproximativ 40—60% din cazurile de E.I., deși diagnosticul clinic nu a fost nici măcar suspectat în timpul vieții (Brunson, Perry).

— Miocardita, a cărei patogenie nu este încă clară, este considerată de mulți autori o complicație importantă a E.I. Dacă aceasta este secundară perturbărilor ischemice, prin ocluzii embolice coronariene, alterărilor produse de toxine microbiene, invaziei miocardului de către microorganisme, activității complexelor imune sau agravării condițiilor hemodinamice, nu a putut fi încă precizat. Leziunile miocardice observate, descrise sub numele de corpusculi Bracht-Wachter, reprezintă un amestec de procese exsudative și proliferative, prezentînd asemănări cu nodulii bolii reumatismale.

— Abcesele miocardice au fost semnalate la aproximativ 20% din bolnavii cu E.I. studiați necropsic, fiind cel mai frecvent generate de stafilococul auriu (Lerner). Ele pot apărea ca leziuni localizate în cursul bacteriemiei, sau pot fi secundare extinderii procesului infecțios de la vegetațiile valvulare. Abcesele miocardice sînt dificil de decelat clinic, dar prezența lor poate fi suspectată cînd studiile electrocardiografice evidențiază tulburări de conducere, tahicardii supraventriculare, sau cînd infecția evoluează în condițiile unei terapii ce ar trebui să fie eficientă (Pearce, Meeck). Extinderea infecției prin peretele miocardului poate fi urmată de formarea de fistule, anevrisme și perforații cu apariția de comunicări interventriculare, pericardite, tamponadă cardiacă, anevrisme false ale inimii.

Pericardita este mult mai rar semnalată în cursul E.I., fiind estimată în jur de 4% (Witchitz). Apariția sa este, în general, insidioasă, evoluția lentă, depistarea și urmărirea fiind mult îngreunate de bogăția semnelor stetacustice cardiace. În general, pericardita este purulentă, fiind consecința unui proces endocardic ulceropenetrant sau al unui infarct miocardic prin embolie coronariană septică.

Complicațiile embolice. Incidența acestor complicații este în prezent de 30% față de 70—75% în trecut (Cates, Lerner, Vogler). Simptomatologia este cea a unui infarct cu localizare variabilă și aspect clinic mai mult sau mai puțin grav, după întinderea și sediul ischemiei. Infarctele splenice, cerebrale, renale, coronare și pulmonare sînt cele mai frecvente.

Scanned with OKEN Scanner

Ocluzia embolică a vaselor mari este neobișnuită în E.I. Apariția ei poate sugera o endocardită fungică, vegetațiile mari, friabile, care se pot detașa cu mare ușurință sînt caracteristice acestei forme clinice, fiind sursa de embolii în vasele mari. Simptomatologia este cea obișnuită, respectiv a unei obliterări acute a arterei femurale, poplitee, brahiale etc. Diagnosticul de endocardită fungică se precizează atunci cînd se procedează la embolectomie și se decelează microscopic elementele fungice în embolusul extras.

Este important de subliniat că, deși emboliile apar, de obicei, în perioada incipientă, în perioada de stare sau în timpul tratamentului, ele pot apărea uneori și după săptămîni, luni și chiar ani de la eradicarea focarului infecțios (Lerner, Kerr, Case). Administrarea de anticoagulante pare să nu aibă nici o valoare în prevenirea acestei complicații a E.I. și trebuie să fie rezervată cazurilor cu protezare valvulară sau celor cu embolii pulmonare.

Complicațiile neuropsihice. Manifestările nervoase în cursul E.I. sînt frecvente și variate. Incidența acestor complicații este estimată a fi între 10—50% (în medie 30%), similară celei din era preantibiotică.

Pe baza tabloului clinic și a modificărilor patologice, complicațiile neuropsihice pot fi clasificate în 3 grupe: 1) fenomene vasculare produse prin embolizări sau rupturi de anevrisme micotice ale vaselor cerebrale; 2) meningite acute sau cerebromeningite; 3) manifestări diverse care includ cefalee, febră, mișcări dezordonate, neuropatii, simptome psihice și „encefalopatia toxică".

Emboliile cerebrale sînt cele mai comune complicații neurologice, artera cerebrală mijlocie și ramurile sale fiind cel mai frecvent implicate, iar hemiplegia fiind consecința cea mai comună. Se apreciază că aproximativ 3% din totalul emboliilor cerebrale apar în cadrul E.I. (Blount). În afara hemiplegiei consecutive emboliilor cerebrale pot apărea și alte manifestări neurologice: arterite localizate, encefalomalacie, microabcese, paralizii de nervi cranieni. Starea de astenie, neuropatia periferică, nevralgiile, perturbările senzoriale pot fi secundare emboliilor vaselor nervilor periferici.

Vasele cerebrale pot fi sediul unor anevrisme micotice în 2—10% din cazurile de E.I., incidență care nu a fost schimbată de terapia cu antibiotice. Episoadele embolice care duc la dezvoltarea anevrismelor micotice, pot fi clinic latente sau pot produce manifestări tranzitorii ischemice, secundare spasmului arterial. Efectele presoare ale anevrismului induc uneori cefalee și leziuni de nervi cranieni. Bolnavii sînt, de obicei, asimptomatici pînă nu se produce ruptura anevrismelor; ulterior ruperii, apar sindroame caracteristice de hemoragie cerebrală sau subarahnoidiană. Majoritatea acestor anevrisme micotice apar la nivelul bifurcațiilor vasculare terminale și sînt localizate, de predilecție, în teritoriul arterei cerebrale medii (Roach). Angiografia precoce apare, în aceste circumstanțe, deosebit de utilă pentru diagnostic.

Meningite septice, purulente sau sterile, pot complica evoluția E.I. Reacțiile meningeale sterile sînt mai frecvente și pot fi primul semn al bolii, mai ales în cazurile în care suflurile cardiace sînt absente.

Scanned with OKEN Scanner

Microabcesele multiple sau encefalitele localizate pot să apară atunci cînd embolii conţin bacterii, în special cînd sînt implicate specii patogene cum ar fi stafilococul auriu. Asemenea leziuni sînt mai frecvente în formă acută decît în cea subacută de evoluţie a E.I. Abcesele cerebrale care apar în timpul tratamentului cu antibiotice sînt mici, uneori microscopice şi nu pot fi drenate sau îndepărtate chirurgical.

O mare varietate de manifestări neuropsihice pot să apară în E.I., în special la vîrstnici. Ele variază de la scăderea puterii de concentrare, la nevroze şi psihoze care dispar o dată cu eradicarea infecţiei. Problema „encefalopatiei" toxice, care, uneori, poate fi expresia cea mai proeminentă a E.I., a fost subliniată de mulţi autori (Jones, Ziment, De Jong), dar nu s-a putut stabili substratul ei anatomopatologic. Nu este clar dacă manifestările neuropsihice sînt produse de episoade embolice sau apar ca urmare a unui flux sanguin cerebral neadecvat unor cerinţe metabolice crescute produse de febră.

Complicaţiile renale. Incidenţa lor este estimată în prezent la 25—30% din bolnavi (Sternon). Emboliile renale (septice sau aseptice), glomerulonefritele focale şi difuze sînt cele mai comune complicaţii. Insuficienţa renală, ca sechelă a endocarditei, este întîlnită în prezent mai rar (10% faţă de 20—25% în trecut); cu toate acestea glomerulonefrita proliferativă cu evoluţie subacută şi insuficienţă renală continuă să fie o cauză relativ frecventă de mortalitate în E.I., chiar după sterilizarea leziunilor infecţioase endocardice.

Anevrismele micotice reprezintă o complicaţie majoră a E.I. În patogenia lor au fost implicate mai multe mecanisme: ocluzii embolice în *vasa vasorum*, invazii bacteriene directe în peretele arterial, leziuni secundare depunerii de complexe imune (Kerr, Ziment). Ziment preferă termenul de anevrism septic, care ar reflecta apariţia sa consecutivă unui embol septic în *vasa vasorum*. Consecinţa embolizării septice a peretelui arterial este apariţia unei reacţii inflamatorii, care deteriorează lama elastică şi media, iar dacă artera nu se trombozează, apare o dilataţie mică, sacciformă, într-una sau două săptămîni după episodul embolic. Uneori procesul septic se poate grefa pe un anevrism congenital. Cînd anevrismele micotice apar la nivelul arterelor superficiale sînt mai uşor de diagnosticat. Evoluţia lor este lentă, punga dezvoltîndu-se în cîteva săptămîni şi rămînînd staţionară sau progresînd, pînă se ajunge la ruptură. Aceasta poate fi bruscă sau precedată, în unele cazuri, de dureri deosebit de violente, încît necesită o intervenţie chirurgicală de urgenţă. Cînd sediul anevrismului este pe arterele profunde diagnosticul este mult mai dificil, uneori imposibil. Teritoriile cel mai frecvent afectate de anevrisme sînt aorta toracică şi abdominală, arterele cerebrale, artera mezenterică superioară, artera splenică, arterele coronare şi pulmonare, sinusul Valsalva (10—15% din cazuri) şi canalul arterial ligaturat. Anevrismele micotice apar, de obicei, în faza tardivă a E.I., după luni sau chiar ani de la eradicarea infecţiei valvulare. Ele sînt mai frecvente atunci cînd în etiologia bolii sînt implicate specii bacteriene mai puţin agresive (streptococul viridans) şi mai rare atunci cînd agentul cauzal este stafilococul auriu.

Scanned with OKEN Scanner

DIAGNOSTICUL POZITIV

Diagnosticul în perioada de stare se stabileşte pe baza tetradei clasice: leziune valvulară sau boală congenitală a inimii, febră, manifestări embolice, hemocultură pozitivă. În stadiul de debut adeseori nu există toate aceste elemente necesare stabilirii diagnosticului pentru instituirea unui tratament eficient.

În perioada de debut semnul cel mai constant şi mai important este febra. Orice stare febrilă la un cardiac valvular sau cu anomalii congenitale ale inimii, impune investigaţii imediate pentru a-i descoperi cauza.

Practic se consideră că în E.I. febra nu lipseşte aproape niciodată. Majoritatea bolilor febrile, datorate unor infecţii ale căilor respiratorii superioare sau altor cauze, îşi relevă substratul, în cea mai mare parte a cazurilor, în timp de o săptămînă. Dacă febra persistă şi originea sa rămîne obscură la sfîrşitul acestei perioade, la un bolnav cu o valvulopatie organică dobîndită sau cardiopatie congenitală, vor fi efectuate obligator hemoculturi şi alte investigaţii clinice pentru a confirma diagnosticul sau a releva alte cauze ale febrei. Se afirmă că la un valvular o stare febrilă care durează mai mult de 7 zile şi căreia nu i se găseşte o altă cauză permite să punem, prin eliminare, diagnosticul de E.I., chiar în lipsa altor semne. În ceea ce priveşte cardiopatia este necesar să se descopere cel puţin un suflu, care să arate existenţa unei atingeri valvulare anterioare sau, mai rar, a unei boli congenitale. Endocardita se poate dezvolta şi pe valvule sănătoase, în special în formele acute. În aceste cazuri apariţia suflurilor în cursul observaţiei bolnavului, exprimă afectarea inimii. În absenţa oricărei manifestări cardiace, la un bolnav febril de mai multă vreme, diagnosticul de endocardită este improbabil. Uneori semnul revelator al bolii îl constituie apariţia bruscă a unei embolii mari, deşi aceasta marchează numai debutul aparent. Investigaţiile de laborator trebuie interpretate numai în cadrul tabloului clinic. Hemoculturile sînt necesare atît pentru confirmarea diagnosticului, cît şi pentru stabilirea agentului cauzal ca bază de tratament eficient.

Particularităţi ale diagnosticului pozitiv, în raport cu factorii favorizanţi şi etiologici, precum şi cu forma clinică şi cu sediul localizării E.I., au fost prezentate în subcapitolele respective; aceste particularităţi modifică, adesea, criteriile clasice de diagnostic pozitiv.

DIAGNOSTICUL DIFERENŢIAL

Înainte de a afirma în mod cert existenţa unei E.I., este necesară eliminarea altor afecţiuni ce pot evolua cu febră prelungită şi, în mod deosebit, cele ce ar putea simula infecţia endocardului.

Diagnosticul diferenţial al E.I. la un valvular febril se face, în principal, cu toate afecţiunile intercurente febrile, infecţiile cronice acutizate (genito-urinare, biliare, pulmonare etc.), reumatismul articular acut şi alte colagenoze şi, mai rar, cu endocardita trombozantă abacteriană etc.

Diferenţierea E.I. de **reumatismul articular acut** (RAA), la un bolnav cu valvulopatie reumatismală cronică, uneori nu este dificilă. Prezenţa

Scanned with OKEN Scanner

poliartritei acute, a semnelor de cardită, în special de pericardită, a unui titru ASLO ridicat și a modificărilor ECG (tulburări de ritm, de conducere) argumentează diagnosticul de RAA. Lipsa acestora, persistența febrei și prezența splenomegaliei, a peteșiilor și a hematuriei, împreună cu creșterea gamaglobulinelor, orientează diagnosticul spre E.I.; apariția tromboemboliilor atestă diagnosticul. Alteori, însă, cînd simptomatologia RAA constă doar în manifestări discrete de cardită, poliartralgii și stare subfebrilă, lipsind poliartrita acută și alte semne majore, diferențierea sa de E.I. este dificilă și se bazează, îndeosebi, pe investigațiile de laborator. Prezența streptococului hemolitic în exsudatul faringian, creșterea titrului ASLO, a fibrinogenemiei și a alfaglobulinelor pledează pentru RAA, în timp ce monocitoza, hematuria și creșterea gamaglobulinelor susțin diagnosticul de E.I. Rolul principal în elucidarea diagnosticului îl au hemoculturile. În cazurile incerte, răspunsul favorabil la terapia cu aspirină, 4—6 g/zi, întărește prezumția de RAA, iar lipsa de răspuns la terapia salicilică, susține probabilitatea E.I.

Diagnosticul diferențial cu **endocardita trombozantă abacteriană** intră în discuție la un bolnav cu valvulopatie, afebril, cînd apar embolii și se agravează insuficiența cardiacă, fără intervenția unui factor decelabil. În sprijinul diagnosticului de endocardită trombozantă se asociază prezența vegetațiilor decelabile ecocardiografic și absența creșterii VSH, a leucocitozei și a sindromului urinar. Hemoculturile sînt întotdeauna negative. În evoluția bolii domină manifestările tromboembolice și hemodinamice secundare procesului trombotic, manifestările infecțioase fiind, de obicei, absente.

Diagnosticul diferențial cu *lupusul eritematos diseminat* este mai dificil cînd coexistă leziunea lupică endocardică descrisă de Libman-Sacks. Prezența celulelor lupice și a anticorpilor antinucleari, scăderea complementului seric și erupția cutanată etc., pledează în favoarea lupusului eritematos. Argumente în plus pot fi furnizate de prezența pericarditei, pleureziei, și a nefropatiei lupice. Diagnosticul diferențial cu alte colagenoze este deseori dificil, îndeosebi la un bolnav cu valvulopatie reumatismală și necesită investigații complexe orientate în direcția afecțiunii respective, precum și hemoculturi repetitive.

EVOLUȚIA ȘI PROGNOSTICUL

Evoluția și prognosticul depind de forma clinică a endocarditei (mai sever în cele acute), de virulența agentului patogen, de sensibilitatea acestuia la antibiotice (infecțiile cu stafilococi, bacili gram negativi și fungi determină un procent mai mare de letalitate) și, îndeosebi, de precocitatea instituirii tratamentului. Complicațiile apărute în cursul bolii (insuficiență cardiacă, emboliile, insuficiența renală) întunecă prognosticul.

În formele acute, netratate, moartea survine în cîteva zile sau săptămîni prin septicemie sau complicații viscerale. Cazurile netratate de E.I. subacută au evoluție letală în cîteva luni pînă la 2—3 ani prin insuficiență cardiacă, embolii sau hemoragii cerebrale, uremie sau alte complicații. Evoluția și prognosticul E.I. tratate sînt prezentate în subcapitolul „Tratament".

Scanned with OKEN Scanner

TRATAMENTUL

Tratamentul E.I. are următoarele componente: tratamentul profilactic, tratamentul curativ cu antibiotice, tratamentul medical adjuvant, tratamentul complicațiilor și tratamentul chirurgical.

TRATAMENTUL PROFILACTIC

În principiu, profilaxia E.I. constă în administrarea de antibiotice, cînd apare riscul unei bacteriemii la persoane care au leziuni cardiace pe care se poate grefa cu ușurință infecția. Există mai multe scheme de profilaxie a E.I., cea mai admisă fiind cea a Asociației Americane de Cardiologie propusă de Kaplan (1977). Schema prevede individualizat măsurile de profilaxie înainte și după manopere stomatologice, explorări instrumentale și intervenții chirurgicale ale tractului genito-urinar, pe care le prezentăm, cu unele modificări:

A. La adulți, în cazul manoperelor dentare și a chirurgiei orofaringiene: 1) Profilaxia combinată parenterală și orală — Penicilină G cristalină 1 000 000 u + Procain penicilină G 600 000 u i.m. + Streptomicină 1 g i.m. înainte cu 30—60 min. de procedură și apoi Penicilină V 500 mg la 6 ore timp de 2 zile sau 2) Profilaxie numai orală — Penicilină V 2 g cu 30—60 min. înainte de procedură și apoi cîte 500 mg la fiecare 6 ore timp de 2 zile. Se va alege varianta 1 (mai sigură), sau 2, în raport cu probabilitatea mai mare sau mai mică de a se produce o bacteriemie, cu ocazia efectuării procedurii chirurgicale. În caz de alergie la penicilină se recomandă: 1. Eritromicină 1 g oral cu $1^1/_2$—2 ore înainte de intervenție și apoi 500 mg la 6 ore timp de 2 zile sau 2. Vancomicină 1 g i.v. cu 1 oră înainte de intervenție și apoi 500 mg eritromicină oral la 6 ore timp de 2 zile.

B. La adulți în cazul intervențiilor chirurgicale pe tractul genito-urinar sau gastro-intestinal: Penicilină G cristalină 2 000 000 u i.m. sau Ampicilină 1 g i.m. sau i.v. + Gentamicină 1,5 mg/kg/corp i.m. sau i.v. sau Streptomicină 1 g i.m. cu 30—60 min. înainte de procedură. După intervenție se vor administra 2—4 doze adiționale de gentamicină și penicilină la 8 ore interval sau de streptomicină și ampicilină la 12 ore interval (preferabil 2 zile). În caz de alergie la penicilină se recomandă: Vancomicină 1 g i.v. + Streptomicină 1 g i.m. cu 30—60 min. înainte de procedură; această medicație se repetă încă de 2—4 ori la 12 ore în zilele următoare.

C. În cazul chirurgiei și cateterismului cardiac, Kaye recomandă 2 g meticilină, nafcilină, oxacilină sau cefalotin cu 1 oră înainte de intervenție și în continuare la 6 ore interval timp de 4—5 zile postoperator.

TRATAMENTUL ETIOLOGIC-ANTIMICROBIAN

Principiile generale de tratament antibiotic în E.I. sînt: 1) Stabilirea agentului etiologic și testarea sensibilității acestuia la diverse antibiotice, singure sau asociate. 2) Instituirea promptă a tratamentului, înainte de apariția complicațiilor severe, uneori ireversibile. 3) Folosirea de doze adecvate cu efect bactericid, verificate prin determinarea activității bactericide a serului. 4) Folosirea agenților bactericizi o perioadă suficientă de

Scanned with OKEN Scanner

timp, pentru sterilizarea completă a tuturor vegetațiilor și a posibilelor focare embolice septice. 5) Urmărirea atentă a evoluției bolii și efectuarea sistematică de hemoculturi pe toată durata tratamentului antibiotic.

Alegerea antibioticului se va face ținînd seama de agentul etiologic și sensibilitatea sa la antibiotice. Obișnuit nu este recomandabil să se instituie imediat tratamentul la bolnavii cu formă subacută de E.I., întrucît la cea mai mare parte a bolnavilor grefa infecțioasă valvulară s-a produs cu cîteva săptămîni înainte de stabilirea diagnosticului și o întîrziere de încă 2—5 zile în instituirea tratamentului, pentru a se preleva sînge pentru hemoculturi și, eventual, obține rezultatul acestora, are o mică importanță prognostică. Cu totul alta este atitudinea în E.I. acută, cînd tratamentul se începe imediat după ce s-a prelevat sînge pentru hemoculturi, fără a se aștepta rezultatul acestora. În această împrejurare, în alegerea antibioticului se va ține seama de contextul apariției bolii, respectiv, de infecția inițială evidentă sau presupusă și de manopera instrumentală sau chirurgicală, care, eventual, a generat diseminarea. În lipsa unor informații bacteriologice se va alege o asociație de antibiotice care să acopere un spectru cît mai larg antimicrobian ca, de exemplu, Penicilina G sau Oxacilină sau o cefalosporină plus Gentamicină sau Vancomicină. Conducerea ulterioară a terapiei antimicrobiene se va face în cazul obținerii de hemoculturi semnificativ pozitive, pe baza antibiogramei.

Calea principală de administrare a antibioticelor în endocardită este cea parenterală. Se urmărește a se menaja cît mai mult masele musculare și venele bolnavului, de integritatea cărora depinde, în bună măsură, posibilitatea continuării terapiei. În acest sens se recomandă a se alterna locul injecțiilor. O metodă bună de administrare prelungită a penicilinei, o constituie plasarea i.v. a unui cateter de material plastic, preferabil în vena subclaviculară, prin care se fac perfuzii continui sau intermitente, de 4—6 ori pe zi, introducînd la sfîrșitul fiecărei perfuzii în cateter, cîțiva ml de heparină și închizînd, apoi, steril orificiul extern al cateterului. Unii autori recomandă ca perfuziile lente i.v. să alterneze cu injectarea antibioticului în bol (timp de circa 20 min). Alți autori recomandă administrarea antibioticelor în numai 2—3 perfuzii zilnice de cîte 2—3 ore.

Durata terapiei se stabilește orientativ după agentul etiologic: 3—4 săptămîni în endocarditele streptococice și 5—6 săptămîni în cele enterococice, stafilococice sau cu germeni gram negativi.

Testarea activității antibioticelor se obține prin determinarea *in vitro* a concentrației minime inhibitorii (CMI) și o concentrației minime bactericide (CMB) a principalelor antibiotice bacteriene active pe tulpina respectivă. Antibioticele la care se determina CMI și CMB sînt obligatoriu penicilina și ampicilina. Pentru tulpinile care au CMI mai mare de 0,1—1 u penicilină G/ml, se va studia obligatoriu în laborator și sensibilitatea acestora la asociațiile: penicilină (ampicilină) cu unul din următoarele antibiotice: streptomicină, kanamicină sau gentamicină. Jawetz consideră că diluția de 1/8 este cea mai bună pentru a asigura rezultate satisfăcătoare. Întrucît diluția serică de 1/8 este bactericidă, înseamnă că avem siguranța unei terapii bine conduse și eficiente. O creștere semnificativă

a concentrației sanguine de antibiotice se poate obține la peniciline și cefalosporine prin administrarea de probenecid 2 g/zi.

Este interzisă amestecarea antibioticelor între ele sau cu alte droguri, în aceeași seringă sau flacon, existînd riscul neutralizării lor parțiale.

Monoterapia antibiotică. Penicilina rămîne încă antibioticul de elecție în tratamentul marii majorități a E.I., constituind tratamentul preferențial al endocarditelor streptococice, pneumococice și a celor cu stafilococ nesecretor de penicilinază, cu condiția de a respecta posologia ridicată (20—40 000 000 u/zi) timp de cel puțin 4 săptămîni, administrată parenteral, cel mai bine i.v. în perfuzie. În caz de alergie la penicilină, monoterapia se mai poate efectua cu lincomicină 10 g/24 ore în perfuzie, vancomicină 2 g/24 ore sau cefalotină 12 g/24 ore.

Politerapia antibiotică. Combinațiile de antibiotice sînt folosite pentru a se obține un efect antibacterian sinergic în endocarditele cu germeni rezistenți. Asociația penicilină (ampicilină) + streptomicină este cel mai frecvent utilizată în endocarditele enterococice, difteroide și cele cu hemoculturi negative.

TERAPIA DIFERENȚIATĂ A DIFERITELOR FORME ETIOLOGICE DE E.I.

a) **Endocardita cu streptococ viridans.** Se recomandă penicilină G 10—20 000 000 u/zi, în doze egale divizate și administrate din 4 în 4 ore în perfuzii i.v. timp de 3—4 săptămîni. O acțiune bactericidă crescută este obținută prin asocierea unui aminoglicozid (gentamicină 3—5 mg/corp/zi i.m.) în primele 10—14 zile ale tratamentului.

Pentru microorganismele mai rezistente se recomandă doze mai mari de penicilină G, 20—40 000 000 u/zi, la care se adaugă Probenecid 0,5 g de 3 ori pe zi, la 8 ore interval, spre a mări concentrația sanguină a penicilinei prin interferarea cu excreția sa tubulară.

b) **Endocardita enterococică.** Se recomandă penicilină G 20—40 000 000 u/zi sau ampicilină 6—12 g/zi, în doze egale divizate și administrate i.v. în perfuzie din 4 în 4 ore, la care se adaugă un aminoglicozid (streptomicină 0,5 g la 12 ore, kanamicină 15 mg/kilocorp/zi sau gentamicină 5 mg/kilocorp/zi) la 8 ore interval.

c) **Endocarditele stafilococice:** (s. auriu, s. epidermidis). Dacă germenii nu sînt penicilinazo-secretori se recomandă penicilina G 20 000 000 u/zi, în doze egale divizate, administrate din 4 în 4 ore în perfuzie i.v., iar dacă sînt penicilinazo-secretori se recomandă meticilină 8—12 g/zi, nafcilină 8—12 g/zi, în perfuzie i.v. timp de 6 săptămîni.

În caz de alergie la penicilină se recomandă vancomicină 2—3 g/zi i.v., în doze egale divizate, administrată din 4 în 4 ore.

d) **Endocarditele cu germeni gram negativi.** Din cauza sensibilității foarte variate a acestor germeni, tratamentul trebuie efectuat pe baza antibiogramei. Aminoglicozidele (gentamicina 5—7 mg/kilocorp/zi, kanamicină 15 mg/kilocorp/zi, amikacină 15 mg/kilocorp/zi, tobramicină 5—7 mg/kilocorp/zi) sînt cele mai adeseori combinate cu un inhibitor al peretelui

Scanned with OKEN Scanner

celular (cefalotină 6—12 g/zi, cefalozin 4 g/zi, ampicilină 6—12 g/zi sau carbenicilină 12—30 g/zi).

e) **Endocarditele micotice.** Medicația cea mai activă constă în administrarea amfotericinei B 0,5—1,2 mg/kilocorp/zi i.v. și de Ancotil (5 Fluorocitozină) 150 mg/kilocorp/zi oral, singure sau asociate. Ancotilul (5 Fluorocitozina) și Amfotericina B sînt sinergice prin acțiunea Amfotericinei B asupra membranei celulare, care mărește penetrarea și încorporarea Fluorocitozinei.

Se mai pot utiliza ca antimicotice cu eficacitate, lipsite de efecte secundare, Miconazolul în doză de 10 mg/kilocorp în perfuzii de 200—500 ml ser fiziologic la 8 ore și Econazolul în doză de 200 mg/zi i.v.

f) **Endocardita cu hemoculturi negative** pune probleme dificile de tratament. Combinația cea mai bună pare a fi penicilina 20—40 000 000 u/zi din 4 în 4 ore în perfuzie i.v. + streptomicină 0,5 g i.m. la 12 ore, întrucît se pare că cele mai frecvente microorganisme implicate ar fi streptococul viridans și streptococul faecalis. Dacă boala nu are o evoluție favorabilă după 1—2 săptămîni de tratament se recomandă modificarea terapiei, folosind alte bactericide, cum ar fi vancomicina 0,5 g la 4 ore i.v.

Aprecierea eficienței tratamentului antibiotic. Odată începută terapia, se urmărește eficiența tratamentului prin observație clinică și prin mijloace de laborator. În caz că terapia aplicată este eficientă, hemoculturile devin sterile, în majoritatea cazurilor după 24—48 ore de la instituirea tratamentului, temperatura scade treptat, starea generală începe să se amelioreze, emboliile nu mai apar. Hemograma, viteza de sedimentare și sedimentul urinar tind să se normalizeze în primele 2 săptămîni. Uneori hematuria persistă 2—3 săptămîni, iar viteza de sedimentare scade mai lent, fără să ajungă la valori normale din cauza unei disproteinemii sau paraproteinoze secundare. Deși scăderea temperaturii constituie unul dintre indicatorii principali privind evoluția bolii, uneori aceasta nu se normalizează cu toată evoluția favorabilă sub antibiotice. În aceste cazuri febra poate fi condiționată și de penicilină, de inflamațiile de la nivelul injecțiilor intramusculare, de flebita apărută în urma perfuziilor i.v. sau de unele infecții acute intercurente ale căilor respiratorii superioare. Dacă după o săptămînă de tratament persistă febra și emboliile, iar probele de laborator nu se modifică, se impune o nouă testare a concentrației bactericide a serului și a sensibilității germenului la antibiotice, în vederea revizuirii tratamentului.

TRATAMENTUL MEDICAL ADJUVANT

Tratamentul medical adjuvant vizează, pe de o parte, susținerea stării generale alterate de stare septică iar, pe de alta, se adresează complicațiilor ce pot surveni în evoluția bolii.

Regimul igieno-dietetic. Repausul la pat este recomandat în tot cursul bolii. Alimentația va fi diferită în funcție de etapele evolutive ale bolii și de organele interesate în procesul patologic. Este indicat un regim alimentar echilibrat, moderat hipercaloric și, în absența insuficienței cardiace, un aport suficient de sare (5—7 g/24 ore). Dacă există simptome de

insuficiență cardiacă, regimul va fi hiposodat, iar în prezența leziunilor hepatice și a leziunilor renale regimul va fi adaptat corespunzător.

Tratamentul anticoagulant. În principiu majoritatea autorilor consideră că anticoagulantele nu trebuie administrate, din cauza riscului crescut al hemoragiilor în teritoriile infarctizate consecutiv emboliilor septice.

Principalele indicații de aplicare a acestei terapii ar fi protezele valvulare, emboliile pulmonare repetitive și tromboflebitele trunchiurilor venoase mari profunde.

Corticoterapia. Cei mai mulți autori consideră această terapie neindicată, uneori chiar periculoasă, prin riscul de diseminare și agravare a infecției. O indicație relativă a corticoizilor o constituie reacțiile alergice severe la penicilină, în care doza de 20—40 mg prednison pe zi ar putea opri manifestările alergice, fără întreruperea sau micșorarea dozei de penicilină. O altă indicație o constituie formele prelungite de endocardite cu hemoculturi negative sau cu hiperglobulinemie importantă care nu răspund satisfăcător la terapia antibiotică, posibil datorită asocierii unor mecanisme autoimune de întreținere.

Terapia antianemică. Anemia este influențată de tratamentul antibiotic prin stăpînirea stării infecțioase, nefiind necesară o terapie de supleere decît în formele grave. Anemiile severe sînt corectate tranzitoriu prin transfuzii. Preparatele de fier nu sînt eficiente atît timp cît starea septică nu este jugulată.

TRATAMENTUL COMPLICAȚIILOR

Tratamentul insuficienței renale. Apariția insuficienței renale necesită asocierea tratamentului corespunzător, care constă în măsuri generale dietetice și de menținere a echilibrului hidroelectrolitic, azotat, metabolic etc., precum și măsuri speciale care privesc uneori etiopatogenia nefropatiei (efect toxic al antibioticelor, procese imunologice, nefropatie cronică preexistentă etc.). La bolnavii cu E.I. și determinări renale, administrarea antibioticelor trebuie adaptată atît funcției renale cît și gradului de posibilă nefrotoxicitate.

Tratamentul insuficienței cardiace. Măsurile igieno-dietetice clasice și asocierea în doze eficiente a tonicardiacelor și diureticelor sînt suficiente în cazurile în care nu se produc deteriorări mari valvulare. Dozele de digoxină trebuie reduse cu 50% la bolnavii cu insuficiență renală moderată și cu 70% la cei cu insuficiență renală severă. Medicația vasodilatatoare poate fi utilă îndeosebi în insuficiența mitrală, pentru reducerea gradului de regurgitare.

Tratamentul complicațiilor nervoase. Tulburările minore ca toxemia sau tulburările neurologice secundare unor embolii mici, se ameliorează în paralel cu tratamentul antimicrobian al endocarditei. Abcesul cerebral necesită, de obicei, intervenția neurochirurgicală. Dacă se bănuiește și se identifică arteriografic un anevrism micotic, se impune aceeași soluție; ruperea anevrismului impune un tratament similar celui dintr-o hemoragie subarahnoidiană de orice cauză.

Scanned with OKEN Scanner

Tratamentul complicațiilor arteriale periferice. Cauzele leziunilor arteriale periferice sînt emboliile și anevrismele micotice. În cazul emboliilor ce obstruează vase periferice de calibru mai mare se impune embolectomia de urgență.

TRATAMENTUL CHIRURGICAL

Intervenția chirurgicală pe cord în unele cazuri de E.I. poate constitui o indicație absolută și precoce, chiar în cursul tratamentului medical al bolii, avînd ca obiectiv înlocuirea aparatului valvular deteriorat de valvulită septică, corecția anomaliei congenitale infectate sau înlocuirea protezei valvulare pe care s-a grefat procesul septic.

Una din indicațiile majore ale tratamentului chirurgical o constituie apariția insuficienței cardiace recente, greu reductibilă, cauzată de agravarea leziunilor valvulare, ruperea valvulelor sau structurilor lor auxiliare — pilieri, cordaje, etc. Infecția activă nu constituie o contraindicație.

Insuficiența aortică cu regurgitare importantă și insuficiența mitrală cu regurgitare mare, apărute sau agravate în cursul E.I., constituie o altă indicație majoră de intervenție chirurgicală. Dezvoltarea unui anevrism micotic în sinusul Valsalva sau în țesuturile joncționale atrioventriculare impune, de asemenea, intervenția chirurgicală. Unele E.I. rezistente la tratamentele cu antibiotice active în doze mari, sau cele cauzate de germeni mai puțin sensibili la antibiotice (unii gram negativi, fungi etc.), pun problema extirpării chirurgicale a valvulei infectate. Această atitudine terapeutică este valabilă în special în endocardita fungică, în care amfotericina B sau 5 fluocitozina, singure sau asociate, s-au dovedit ineficiente. O singură recădere la bolnavii cu endocardită fungică, după întreruperea tratamentului, constituie o indicație absolută de protezare valvulară.

O altă indicație de intervenție chirurgicală pe inimă în E.I. este reprezentată de emboliile pulmonare sau sistemice repetitive, îndeosebi în situațiile în care acestea apar în vasele mari.

Infecțiile supraadăugate protezelor valvulare sau grefelor pun probleme dificile de tratament. Dacă terapia antibiotică este ineficientă, se impune înlocuirea protezei infectate.

EVOLUȚIA ȘI PROGNOSTICUL LA BOLNAVII CU E.I. TRATAȚI

Sub influența tratamentului antibiotic, simptomele E.I. se atenuează treptat, starea generală se îmbunătățește, bolnavii cresc în greutate, febra cedează. Procentul vindecărilor este de aproximativ 50—90%. În unele cazuri, deși este eradicată infecția, se dezvoltă insuficiența cardiacă severă, datorită deteriorărilor valvulare, chiar cicatriceale; în aceste cazuri este necesară aprecierea oportunității intervenției chirurgicale de corectare sau înlocuire a aparatului valvular mult deteriorat, înainte ca funcția contractilă a miocardului să fie mult redusă. Cînd se asociază și o obstrucție coronariană importantă prin ateroscleroza vaselor epicardice, se poate asocia înlocuirea aparatului valvular printr-un *by-pass* aorto-coronarian.

Scanned with OKEN Scanner

Rezultatele terapeutice depind, deci, în ultima instanță de precocitatea tratamentului, agentul cauzal, sensibilitatea la antibiotice, gradul participării inimii și a diverselor organe în procesul patologic și, nu rareori, de posibilitatea înlocuirii aparatului valvular mult deteriorat sau nesterilizabil prin antibioterapie.

ENDOCARDITA TROMBOZANTĂ

(Endocardita secundară nespecifică a cardiacilor)

Această formă de endocardită are un cadru nosologic mai puțin precizat. Boala se instalează, de obicei, în cursul cardiopatiilor însoție de dilatația cavităților ca: valvulopatiile mitrale, valvulopatiile mitro-aortice, insuficiențele cardiace severe sau, în caz de leziuni endocardice secundare, unui infarct miocardic.

Procesul poate fi declanșat de o infecție ușoară, de multe ori nedecelată clinic, care antrenează, datorită condițiilor locale favorizante, formarea unui mic tromb fixat sau liber. Cheagul poate să se întindă pe o suprafață foarte mare luînd un aspect în placard. Alteori poate fi fixat printr-o porțiune, luînd un aspect pediculat sau poate fi liber în cavitatea atrială, sub formă de cheag în zurgălău.

Clinic, endocardita trombozantă se manifestă prin rapida înrăutățire a stării generale apărute la un bolnav cu stenoză mitrală sau un cardiac decompensat brusc, în urma unei stări infecțioase, chiar de minimă importanță.

Examenele de laborator nu sînt semnificative în diagnosticarea afecțiunii.

Diagnosticul unei endocardite trombozante este de multe ori greu de precizat. El se sprijină pe existența unei cardiopatii decompensate cu stază sanguină importantă, la care se observă înrăutățirea stării generale, agravarea insuficienței cardiace și, eventual, apariția accidentelor trombo-embolice. Diagnosticul diferențial trebuie făcut cu toate celelalte endocardite și cu stările febrile apărute la un cardiac. Ecocardiografia, îndeosebi cea bidimensională, poate evidenția atît trombusurile libere sau pediculate, cît și cele fixate pe valvulele inimii.

Tratamentul bolii constă în administrarea de tonicardiace, diuretice și anticoagulante.

BIBLIOGRAFIE SELECTIVĂ

1. BASTIN R., FROTTIER J., VILDE J. L. — *Rev. Prat.*, 1970, 19, 3141.
2. CARUNTU F., CUNESCU V. — Endocarditele bacteriene subacute. Actualități în diagnosticul și tratamentul bolilor de inimă, Ed. Medicală, București, 1976, 66—104.
3. CARUNTU F., PREDOVICIU MARIA-FELICIA, ANGELESCU C. — Terapia discontinuă cu antibiotice în endocarditele bacteriene subacute, 42 cazuri studiate comparativ, *Med. internă (Buc.)*, 1978, 2, 123.
4. CHERUBIN E., NEU C. — *Amer. J. Med.*, 1971, 51, 83.
5. DURACK D., PETERSDORF R. — *Amer. Heart Ass.*, 1976, 52, 3.

Scanned with OKEN Scanner

6. EDWARD W., HOOK D., RICHARD L., GUERRANT — Therapy of infective endocarditis, în „Infective Endocarditis", Baltimore, 1976, 167—184.
7. FREEDMAN R. L. — Infective endocarditis and other intravascular infections, current topics in infectious disease, Ed. William B. Greenough and Thomas C. Merigan, New York—Londra, 1982.
8. KAPLAN E. — *Amer. Heart Ass.*, 1976, 52, 51.
9. KAYE D. — *Amer. Heart Ass.*, 1976, 52, 67.
10. NICOLAESCU V., NUȚĂ M. — *Med. internă (Buc.)*, 1977, 2, 97.
11. NUȚĂ M., NICOLAESCU V. — *Med. internă (Buc.)*, 1977, 4, 333.
12. NICOLAESCU V., NUȚĂ M., RĂDOI MARIANA, HERGOT LUCIA, TEODORESCU V. — *Med. internă (Buc.)*, 1980, 5, 447.
13. NICOLAESCU V., NUȚĂ M., TEODORESCU V. — *Med. internă (Buc.)*, 1981, 1, 23.
14. NUȚĂ M., NICOLAESCU V. — Endocarditele infecțioase, Ed. Medicală, București, 1981.
15. NUȚĂ M., GUȚIU I., PĂRĂU-ȘERBAN GABRIELA, CRISTIAN ROXANA, NICOLAESCU V. — Etude clinique et immunologique sur les complications rénales de l'endocardite bactérienne, II-e Congrès de l'entente médicale Méditerranéenne, Salonic — Grecia, 30 august—4 septembrie 1983.
16. NUȚĂ M., NICOLAESCU V., HERGOT LUCIA, TEODORESCU V. — *Arch. Un. med. balk.*, 1983, 5—6, 646.
17. PANKEY G. A. — *Ann. Intern. Med.*, 1961, 550.
18. PAUN L. — Tratamentul infecțiilor acute severe, Ed. Medicală, București, 1985.
19. SANDE M. — *Amer. Heart Ass.*, 1976, 52, 73.
20. STERNON J. — Les endocardites bactériennes de l'adulte, Ed. Masson et Cie, Paris, 1975.
21. STINSON B. — *Progr. Cardiovasc. Dis.*, 1979, 22, 145.
22. VOGLER R., DORNEY R., BRIDGES A. — *Amer. J. Med.*, 1972, 32, 910.
23. VOICULESCU M. — Boli infecțioase, Ed. Medicală, București, 1981.
24. WEINSTEIN L., RUBIN R. — *Progr. cardiovasc. dis.*, 1973, XVI, 3, 239.
25. WEINSTEIN L., SCHLESINGER — *Progr. cardiovasc. dis.*, 1973, XVI, 3, 275.
26. WEINSTEIN L. — Infective endocarditis, Heart disease (sub red. Braumwald E.), Philadelphia—Londra—Toronto, 1980, 1166—1220.
27. WITCHITZ S., GIBERT C., WITCHITZ F., TRAISSE F., AMOURI C., BOUVET E., VACHON F. — *Arch. Mal. Coeur*, 1981, 74, 735.
28. WITCHITZ S. — *Presse méd.*, 1984, 13, 195.
29. WITCHITZ S., TRAISSE F., BOUVET E., RABAURDIN L., RENGRIER B., VACHON F. — *Presse méd.*, 1984, 13, 197.

Scanned with OKEN Scanner

CAPITOLUL XXV

VALVULOPATIILE

INSUFICIENȚA MITRALĂ

POMPILIU POPESCU, T. NANEA

DEFINIȚIE, FRECVENȚĂ

Prin insuficiență mitrală (I.M.) se înțelege regurgitarea sîngelui în timpul sistolei din ventriculul stîng în atriul stîng, ca urmare a modificărilor patologice ale aparatului valvular mitral.

Frecvența I.M. este variabilă de la o statistică la alta. Explicația se găsește în faptul că astăzi etiologia I.M. este considerată a fi foarte eterogenă, iar criteriile de diagnostic (clinice, anatomice, hemodinamice etc.) nu sînt unitare. Astfel, din statistica lui Soulié și colab., I.M. constituie 6% din totalul cardiopatiilor, iar Maurice și colab. apreciază că frecvența I.M. este mult mai mare (1/4 din totalul cardiopatiilor). În cazuistica Roberts, care cuprinde 1 010 necropsii efectuate pe valvulopatii la pacienți cu vîrste mai mari de 15 ani, I.M. pură se situează pe locul 5 (după stenoza aortică, stenoza mitrală, stenoza mitrală asociată cu stenoza aortică și insuficiența aortică), însumînd 97 de cazuri (10%). I.M. reumatismală se asociază, frecvent, cu alte valvulopatii ca: stenoza aortică, insuficiența aortică și stenoza mitrală.

CLASIFICAREA INSUFICIENȚELOR MITRALE. VARIETĂȚI ANATOMOPATOLOGICE ȘI ETIOLOGICE

Aparatul mitral este constituit din patru elemente, a căror integritate anatomică și funcțională este esențială pentru închiderea etanșă a orificiului mitral în timpul sistolei: valvele mitrale propriu-zise, inelul mitral, cordajele tendinoase, mușchii papilari și miocardul ventricular pe care se inseră.

Modificări la nivelul oricăror din aceste structuri pot determina I.M.

Scanned with OKEN Scanner

Astfel, funcția normală a aparatului mitral reclamă valve de lățime și flexibilitate normale. Inelul mitral reduce orificiul mitral cu aproape 2/3 față de suprafața sa sistolică. Corzile tendinoase trebuie să se insereze atît pe marginea liberă cît și pe corpul valvei, ele trebuind să aibă lungime normală; o lungime prea mică sau prea mare determină o ocluzie incompletă. La acești factori se adaugă și dimensiunile atriului stîng, al cărui endocard se continuă cu cel al micii valve mitrale, dilatarea sa agravînd regurgitația.

Clasificarea I.M. se poate face în funcție de componența anatomică a aparatului mitral, interesat exclusiv sau predominant și în funcție de etiologie. Clasificările se suprapun în suficientă măsură pentru a permite o singură sistematizare, pe care o redăm mai jos (tabelul XXV—I).

Tabelul XXV-I

Clasificarea anatomopatologică a insuficienței mitrale
(după Silverman M. E. și Hurst J. W.)

I. *Afectarea valvelor mitrale*
- A. *Afectarea țesutului valvular propriu-zis*
  - — valvulopatie mitrală reumatismală cronică
  - — infecții: bacteriene, virale, fungice
  - — traumatisme penetrante sau nepenetrante
  - — ruptură spontană
  - — lupus eritematos sistemic
- B. *Dezvoltarea incompletă sau anormală a valvelor mitrale*
  - — absența valvelor
  - — valve mitrale suplimentare
  - — anomalii legate de perforarea, despicarea sau fuziunea valvelor, respectiv, a comisurilor
  - — boală Ebstein
- C. *Boli de țesut conjunctiv*
  - — sindrom Ehlers-Danlos
  - — sindrom Hurler
  - — sindrom Marfan
  - — *Pseudoxantoma elasticum*
  - — *Osteogenesis imperfecta*

II. *Afectarea inelului mitral*
- A. *Calcificare*
  - — degenerativă
  - — asociată cu ateroscleroza coronarină, hipertensiune arterială, sindrom Marfan
- B. *Distrugerea inelului valvular*
  - — abcese bacteriene
  - — valvulopatie reumatismală cronică
  - — artrită reumatoidă
- C. *Dilatarea inelului valvular*
  - — boli de țesut conjunctiv
  - — boli ce determină dilatarea ventriculului stîng
- D. *Ruptura inelului la bolnavii cu proteză de valvă mitrală*

III. *Afectarea corzilor tendinoase*
- A. *Ruptura corzilor tendinoase*
  - — idiopatică
  - — endocardită bacteriană
  - — sindrom Marfan
  - — sindrom Ehlers-Danlos
  - — valvulopatie reumatismală cronică

Scanned with OKEN Scanner

Tabelul XXV-I (continuare)

— infarct miocardic
— stenoză hipertrofică subaortică idiopatică

B. *Îngroşarea sau altă afectare a corzilor tendinoase*
— insuficienţă mitrală congenitală
— stenoză mitrală congenitală
— sindrom hipoplastic al inimii stîngi
— valvă mitrală în paraşută
— sindrom carcinoid
— sindrom Hurler
— sindrom Marfan
— sindrom Ehlers-Danlos

IV. *Afectarea muşchilor papilari*

A. *Disfuncţia sau ruptura muşchilor papilari*
— cardiopatie ischemică
— abcese bacteriene
— traumatisme
— anomalii ale arterelor coronare
— poliartrită reumatoidă
— stenoză aortică
— sifilis
— sarcoidoză
— amiloidoză
— miocardite

B. *Inserţia modificată a muşchilor papilari*
— fibroelastoză endocardică
— dilatarea ventriculului stîng
— stenoză subaortică hipertrofică idiopatică
— dilataţie masivă de atriu stîng
— anevrism ventricular

C. *Anomalii congenitale în dezvoltare*
— absenţa muşchilor papilari
— stenoza mitrală congenitală

1. **Insuficienţa mitrală prin afectarea predominantă a valvelor.** Această varietate morfologică este dominată de *determinările reumatismale*. Se pot distinge, astfel, I.M. de obicei uşoară şi potenţial complet sau predominant reversibilă, apărînd în cursul carditei reumatismale şi I.M. cicatriceală cronică, forma clasică a afecţiunii.

Afectarea acută endocardică în reumatismul articular acut interesează în special endocardul valvular, cel mural fiind, în general, cruţat. Primul proces al afectării acute este tumefierea endocardului, urmată de eroziuni de-a lungul liniilor de contact ale valvelor. La nivelul acestor eroziuni se depun hematii, fibrină şi trombocite, determinînd aspectul de verucozităţi. Acestea au un diametru mai mic de 1 mm, sînt distribuite uniform, mai ales la nivelul de contact al valvelor, dar şi pe suprafaţa corzilor tendinoase. Dedesubtul verucozităţilor se aglomerează macrofage şi fibroblaşti.

Nodulii Aschoff se întîlnesc la nivelul endocardului mural, în mod particular la nivelul atriului stîng şi sînt consideraţi leziuni specifice carditei reumatismale. În endocardul valvular nodulii Aschoff nu sînt întîlniţi în mod obişnuit.

Vindecarea leziunilor reumatismale endocardice acute se realizează predominant prin cicatrici fibroase. După unul sau mai multe episoade reumatismale cu prindere valvulară, la nivelul unde au existat verucozi-

Scanned with OKEN Scanner

tăţile proliferează un ţesut fibros. De asemenea, apare şi vascularizarea valvelor mitrale prin vase de neoformaţie, iar corzile tendinoase se îngroaşă.

Trebuie subliniat că episoadele de cardită reumatismală tind să se repete, cel puţin la bolnavii netrataţi, ducînd la constituirea aspectelor lezionale clasice întîlnite în valvulopatia mitrală cronică.

Astfel, apariţia insuficienţei mitrale reumatismale este determinată de următoarele procese: fibrozarea valvelor, calcificarea comisurilor, scurtarea valvelor, la care se asociază interesarea corzilor tendinoase şi a muşchilor papilari, cauzînd fuziunea sau scurtarea lor. Ruptura cordajelor tendinoase nu este excepţională. Miocardita reumatismală cronică este, uneori, funcţional semnificativă. Adeseori se asociază şi alte leziuni valvulare: stenoze mitrale, valvulopatii aortice sau tricuspidiene.

Endocardita bacteriană distruge valvele şi determină insuficienţă mitrală, adesea severă, atît în condiţiile unui aparat valvular indemn cît şi a unuia afectat anterior. Uneori se produc rupturi valvulare sau ale cordajelor.

Ruptura valvelor mitrale (şi/sau de muşchi papilari) în traumatisme nepenetrante ale cutiei toracice este rară. În traumatisme operatorii, insuficienţa mitrală apare, uneori, după o comisurotomie mitrală efectuată în stenoza mitrală, în special în cazurile cu calcificări importante ale valvelor.

Fistula în jurul bazei unei proteze valvulare sau a unei valve biologie constituie o cauză mai nouă a insuficienţei mitrale.

Prolapsul valvular mitral (a se vedea cap. „Prolapsul valvular mitral") se numără, de asemenea, printre cauzele ce pot duce la apariţia unei insuficienţe mitrale pure severe.

Insuficienţa mitrală congenitală este de obicei asociată cu alte anomalii cardiace.

2. **Afectarea inelului mitral.** La adult inelul mitral are o circumferinţă de aproximativ 10 cm. În timpul sistolei ventriculare inelul se micşorează contribuind la închiderea etanşă a valvei.

Lărgirea inelului mitral se produce în afecţiunile miocardului însoţite de o dilatare masivă a ventriculului stîng, ca, de exemplu, în: cardiopatia ischemică, hipertensiunea arterială, valvulopatiile aortice, cardiomiopatiile primitive. Roberts consideră că dilatarea inelului mitral, exceptînd cazul prolapsului mitral, este o cauză rară de insuficienţă mitrală, deoarece suprafaţa valvelor mitrale este de 2 ori mai mare decît cea a orificiului mitral, iar „scheletul fibros" al inimii ce circumscrie inelul se opune dilatării acestuia. În determinismul clasicei insuficienţe mitrale funcţionale alte mecanisme decît dilatarea inelului joacă rolul principal.

Calcificarea inelului mitral este o modificare degenerativă a scheletului fibros cardiac, care apare, în special, la vîrstnici, mai frecvent la sexul feminin.

Calcificarea inelului mitral ar fi, după Roberts şi Perloff, rezultatul degenerării scheletului fibros cardiovascular. Condiţiile care cresc „stresul" pe valva mitrală ar accelera apariţia acestei modificări, cum se în-

Scanned with OKEN Scanner

tîmpla în hipertensiunea arterială, stenoza aortică, cardiomiopatia hipertrofică obstructivă.

Calcificarea inelului mitral a fost întîlnită și la bolnavii cu sindrom Marfan și prolaps mitral, la care se pune întrebarea dacă inelul mitral se calcifică din cauza creșterii stresului exercitat asupra aparatului mitral (datorită existenței prolapsului mitral), sau calcificarea este secundară anomaliilor țesutului conjunctiv al inelului, analog cu ceea ce se întîmplă la copii cu sindrom Hurler și mucopolizaharidoze înrudite.

Buckley a constatat depozite de calciu în regiunea inelului mitral, ca o complicație tardivă după implantarea unei proteze valvulare mitrale; mișcarea protezei rigide ar accelera uzura țesutului din vecinătate.

Calcificarea este frecventă și în diabetul zaharat, la bolnavii cu hiperostoză a oaselor frontale și calcificări ale discurilor intervertebrale și în insuficiența renală cronică cu hiperparatiroidism secundar.

Insuficiența mitrală este prezentă în 33 pînă la 100% din cazurile de calcificări ale inelului mitral. Pe cazuistica Roberts sînt semnalate calcificări similare pe valvele aortice în 3/4 din cazuri. Calcificările se pot extinde pe o distanță de cîțiva centimetri în atriul stîng sau miocardul stîng.

Calcificarea poate afecta și sistemul de conducere al inimii, ducînd la tulburări de conducere intraventriculară sau atrioventriculară.

3. **Afectarea mușchilor papilari.** Ventriculul stîng are doi mușchi papilari sau pilieri, unul anterior și celălalt posterior. Corpul fiecărui mușchi papilar se divide în 6 capete, fiecare avînd inserate zece corzi tendinoase ce se distribuie la nivelul valvelor.

Insuficiența mitrală se poate produce prin ruptura sau/și prin disfuncția mușchilor papilari. Ischemia este cea mai frecventă cauză a afectării mușchilor papilari, aceștia fiind irigați din ramuri coronariene terminale; mai rar intervin și alte cauze. Mușchiul papilar posterior, irigat de o ramură a arterei coronare drepte este afectat mai frecvent decît mușchiul papilar anteriori, care este vascularizat de ramuri ale descendenței anterioare stîngi și ale arterei circumflexe.

Burch și colab. rezumă cauzele suferințelor mușchilor papilari astfel: 1. ischemice, 2. dilatări ale ventriculului stîng, 3. atrofii neischemice, 4. deformări congenitale ale mușchilor papilari și corzilor tendinoase, 5. boli endocardice (endocardite) fibroelastice, 6. disfuncții în activarea și contracția mușchilor papilari, 7. cardiomiopatii, 8. rupturi.

Ruptura mușchilor papilari (cel mai frecvent cel posterior) se produce în special după infarctul miocardic acut, în prima săptămînă, dar poate apărea și mai tardiv, probabil, ca rezultat al unei reinfarctizări mute. Două treimi din bolnavii cu ruptură de mușchi papilar mor în primele 24 de ore și doar foarte rar supraviețuiesc pînă la 2 luni. Mai frecvente sînt rupturile parțiale ale pilierilor, care, asociate cu necroza mușchiului papilar restant, determină insuficiența mitrală.

Disfuncția mușchilor papilari. Ischemia tranzitorie, în special în episoadele de angină de piept, determină insuficiență mitrală tranzitorie. Forma permanentă este produsă prin *fibroza mușchilor papilari* și/sau prin *dischinezia miocardului* pe care se inserează pilierii, în special la bolnavii cu sechele de infarct miocardic.

Scanned with OKEN Scanner

Roberts semnalează existența focarelor de necroză la pacienții cu insuficiență mitrală severă, fatală, produsă de *endocardite infecțioase*. Fibroza și atrofia de mușchi papilari se mai întîlnesc în *fibroblastoza endocardică*.

Alte afectări ale mușchilor papilari apar în leziuni infiltrative: *abcese, granuloame, neoplasme, amiloidoză* și *sarcoidoză*. Absența unui mușchi papilar determină așa-numita „valvă mitrală în parașută".

Micșorarea amplitudinii de mișcare a valvelor mitrale se produce în *insuficiența aortică* atunci cînd prin dilatarea ventriculului stîng mușchii papilari se orientează mai jos. Multe din insuficiențele mitrale determinate de dilatări mari ale ventriculului stîng, clasice insuficiențe mitrale funcționale, aparțin, de asemenea, sindromului de disfuncție a mușchilor papilari. În unele cazuri cu dilatații ventriculare s-ar putea ca fibroze și cicatrice ale miocardului, adiacente mușchilor papilari, să determine tulburări sau mișcări paradoxale în timpul contracției ventriculare, cu repercusiuni asupra activității mușchilor papilari învecinați.

Anevrismul anatomic al ventriculului stîng, în afara unui proces de necroză sau fibroză, poate fi, de asemenea, cauza unei insuficiențe mitrale prin mecanismul descris mai sus.

Cauza principală a insuficienței mitrale funcționale o reprezintă, însă, migrația laterală a pilierilor, determinată de dilatarea și rotunjirea cavității ventriculare, ceea ce face ca, în momentul contracției, aceștia să determine „căscarea", în loc să închidă complet valva mitrală.

4. **Afectarea cordajelor tendinoase** este produsă cel mai frecvent prin *ruptura* acestora, ca o consecință a valvulopatiei reumatismale, endocarditei bacteriene, traumatismului, proliferării mixomatoase, sau este idiopatică. Ruptura de cordaje tendinoase poate apărea și în dilatarea acută a ventriculului stîng de diferite cauze, situație cînd se dezvoltă o insuficiență mitrală acută. Ruptura de cordaje tendinoase spontană, în afara unei cardiopatii evidente, se întîlnește mai ales la bărbații între 40—60 de ani și interesează cel mai frecvent cordajele valvei posterioare.

Ruptura cordajelor tendinoase în cardiopatia coronariană se produce la joncțiunea coardă tendinoasă-mușchi papilari și este determinată de necroza mușchiului papilar în infarctul miocardic acut, localizat posterior, lateral sau subendocardic, mai puțin anteroseptal, deci, de fapt, de o ruptură de pilier.

Alungirea cordajelor tendinoase se produce prin anomalii ale țesutului conjunctiv și este clasic descrisă în sindromul Marfan, dar există și în sindromul prolapsului valvular mitral.

FIZIOPATOLOGIE

Orificiul mitralei (normal 4—6 cm²) poate fi considerat ca fiind dispus în paralel cu orificiul aortic și din acest motiv rezistența la golire a VS este redusă în insuficiența mitrală.

Eckberg afirmă că, în insuficiența mitrală, aproape 1/2 din debitul cardiac poate fi refluat în AS înainte de deschiderea valvei aortice.

Scanned with OKEN Scanner

Conform legii Laplace, tensiunea peretelui miocardic este produsul presiunii intraventriculare cu raza ventriculului. În insuficiența mitrală, în urma regurgitării sîngelui în AS scade atît presiunea telesistolică a ventriculului stîng, cît și raza acestuia. Tensiunea peretelui ventriculului stîng scade, deci, și permite ca o mare parte din energia contractilă să fie cheltuită pentru scurtarea fibrelor miocardice. Din această cauză raportul dintre volumul de ejecție și volumul telediastolic (fracția de ejecție — FE) poate fi normal sau crescut. Aceste modificări explică de ce ventriculul stîng se poate adapta atît de bine la creșterea încărcării impuse de refluarea sîngelui în insuficiența mitrală cronică. Astfel, reducerea tensiunii peretelui VS permite acestuia să susțină un mare volum regurgitat pentru mult timp și menținerea debitului cardiac mulți ani în limite normale.

Datorită reducerii tensiunii peretelui VS există un minim consum de oxigen: aceste observații au fost corelate cu incidența mai redusă a manifestărilor de ischemie miocardică, comparativ cu situația din insuficiența aortică în care consumul de oxigen este mult crescut.

Cantitatea de sînge refluată din VS în AS depinde de mărimea ariei de regurgitare și de gradientul de presiune între VS și AS. Astfel, creșterea presarcinii sau postsarcinii și scăderea contractilității miocardului cresc dimensiunile VS și măresc regurgitarea. Cînd insuficiența mitrală este determinată de afecțiuni în care aparatul mitral nu este rigid, ca în dilatația VS din cardiopatia ischemică, hipertensiunea arterială, disfuncția de mușchi papilari, ruperea de cordaje tendinoase sau cardiomiopatii volumul regurgitat depinde de mărimea VS. Dacă mărimea VS este micșorată de tonicardiace, diuretice sau vasodilatatoare, volumul regurgitat este micșorat.

O situație inversă se produce dacă valvula mitrală propriu-zisă este afectată, scleroasă, deformată sau/și scurtată, cînd regurgitarea mitrală crește prin terapia cu tonicardiace.

Cel mai important parametru pentru evaluarea funcției VS în insuficiența mitrală este volumul telediastolic, acesta fiind superior datelor furnizate de fracția de ejecție, volumul sau presiunea telediastolică. Bolnavii care au volum telediastolic mai mic de 30 ml/m² suportă bine intervenția chirurgicală pentru înlocuirea valvei și mențin ulterior o funcție normală a VS. De asemenea, un efect profund asupra refluării sîngelui din VS în AS în cadrul insuficienței mitrale îl are creșterea rezistenței periferice (de exemplu, în hipertensiunea arterială).

Complianța AS și patul venos pulmonar sînt determinante importante ale caracterelor hemodinamice și clinice ale insuficienței mitrale

Braunwald consideră că există trei condiții hemodinamice și clinice diferite în funcție de complianța AS:

1. **Complianța normală sau redusă a AS** se întîlnește într-o insuficiență mitrală severă cu apariție acută. Regurgitarea sîngelui se face într-un AS nedilatat, în care, în scurt timp, se dezvoltă o presiune foarte mare. În condițiile ruperii de cordaje tendinoase sau mușchi papilari, cînd apare o insuficiență mitrală acută sîngele din ventriculul stîng refluează într-un atriu de dimensiuni normale, avînd ca urmare o undă „v" foarte mare și un reflux retrograd important în venele pulmonare, cu dezvoltarea unei hipertensiuni venocapilare pulmonare. Presiunea în VD va crește

Scanned with OKEN Scanner

mult. Funcția VS fiind prezervată, se mărește regurgitarea mitrală, presiunea atrială stîngă și presiunea venocapilară pulmonară cresc, putînd culmina cu apariția edemului pulmonar acut.

2. **Complianța AS moderat crescută** se găsește la majoritatea bolnavilor cu insuficiență mitrală cronică. AS este dilatat, iar presiunea atrială este crescută. Traseul de presiune atrială și al presiunii capilare pulmonare arată o reducere a suprafeței colapsului sistolic „x" proporțională cu severitatea regurgitației.

3. **Complianța AS mult crescută** apare în stadiul foarte avansat al bolnavilor cu insuficiență mitrală cronică. AS poate avea o presiune aproape normală, dar este foarte dilatat, debitul VS este fix, ușor scăzut și volumul de sînge regurgitat este mic în corelație cu mărimea AS. Acești bolnavi au un stadiu îndelungat de dispnee, de insuficiență cardiacă congestivă și fibrilație atrială. Bolnavii cu acest tip de tulburare hemodinamică nu fac, de obicei, edem pulmonar acut, AS tamponînd efectele insuficienței mitrale asupra pulmonului.

În stadiile avansate ale insuficienței mitrale contracția VS scade, volumul rezidual sistolic crește, fracția de ejecție scade, volumul telediastolic și presiunea telediastolică cresc. Aceste modificări determină creșterea presiunii în AS și dezvoltarea hipertensiunii pulmonare, creșterea rezistenței în patul vascular pulmonar și, în final, duc la decompensarea VD.

În mod schematic modificările fiziopatologice din insuficiența mitrală se pot rezuma astfel:

— În sistolă sîngele ejectat de VS este expulzat nu numai către aortă, dar și în atriul stîng datorită incontinenței orificiului mitral, putînd provoca, dacă refluarea este importantă, o leziune de „jet", pe peretele atrial afectat. De asemenea, presiunea atrială crește, mai ales la sfîrșitul sistolei ventriculare. Regurgitarea depinde de mărimea orificiului mitral și de gradientul de presiune dintre VS și AS, gradient care începe cu sistola ventriculară și se termină cu deschiderea mitralei.

— În diastolă VS primește atît sîngele deversat în AS din venele pulmonare cît și volumul de sînge regurgitat în AS în sistola precedentă de către VS. În felul acesta se creează o supraîncărcare diastolică, cu atît mai importantă cu cît regurgitarea este mai mare, determinînd dilatația VS. În insuficiențele mitrale moderate, umplerea VS se face fără gradient atrioventricular decelabil. În insuficiențele mitrale mari în perioada de umplere rapidă a VS există un gradient atrioventricular a cărui durată și valoare sînt în funcție de mărimea regurgitației.

TABLOU CLINIC

În expunerea simptomatologiei insuficienței mitrale se va lua ca tip de descriere insuficiența mitrală reumatismală cronică. Celelalte forme anatomopatologice vor fi descrise pe scurt ulterior.

Simptomele de insuficiență mitrală reumatismală cronică nu apar decît atunci cînd se instalează insuficiență ventriculară stîngă (exceptînd simptomele determinate de eventuale tulburări de ritm).

Scanned with OKEN Scanner

Intervalul de timp între atacul de cardită reumatismală și dezvoltarea simptomatologiei este mai lung decît în alte valvulopatii, depășind 20 de ani.

Cel mai precoce simptom este oboseala după un efort fizic, care reflectă incapacitatea cordului stîng de a asigura un debit cardiac corespunzător mușchilor în activitate. În cursul evoluției ulterioare apar dispnee de efort, dispnee de decubit și dispnee paroxistică nocturnă. Simptomele sînt rezultatul dezvoltării hipertensiunii pulmonare și sînt mai reduse decît în stenoza mitrală din cauza unei presiuni stabile în AS, cu excepția dezvoltării unei insuficiențe mitrale acute cînd poate apărea un edem pulmonar acut. De asemenea, hemoptizia și emboliile sistemice sînt mai rare decît în stenoza mitrală. Totuși, oboseala, slăbiciunea, pierderea în greutate și chiar cașexia sînt mai frecvente, datorită reducerii debitului cardiac.

În urma instalării hipertensiunii pulmonare apar simptome și semne determinate de insuficiența ventriculară dreaptă: jugulare turgescente, hepatomegalie, hepatalgii, edeme ale membrelor inferioare, ascită. În această situație se poate pune în evidență prezența unei insuficiențe „funcționale" tricuspidiene. Bolnavii care au o insuficiență mitrală acută gravă pot prezenta simptomele unui edem pulmonar acut sau simptomele unui colaps cardiovascular.

Palpitațiile resimțite de unii bolnavi sînt legate de prezența unor aritmii.

Examenul cardiovascular obiectiv descoperă o serie de semne:

Șocul apexian este hiperdinamic, deplasat în jos și la stînga față de linia medio-claviculară cînd se dezvoltă hipertrofia ventriculară stîngă.

Se poate palpa, de asemenea, o undă (șoc) proeminentă de umplere rapidă a ventriculului stîng, care este echivalentul palpator al zgomotului 3.

Un impuls presistolic în regiunea parasternală stîngă spațiul III intercostal, se produce rar, cu excepția bolnavilor cu insuficiență mitrală recentă și severă cu AS mic și necompliant. Acesta este determinat de contracția puternică a AS și se întîlnește la bolnavii cu ritm sinusal și hipertensiune arterială pulmonară, fiind echivalentul zgomotului 4.

În insuficiențele mitrale masive se poate palpa un *impuls sistolic* cu ascensiune lentă, parasternal stîng în spațiile intercostale III—IV. Impulsul este produs de expansiunea sistolică a atriului stîng dilatat, ca urmare a debitului mare de regurgitare. Expansiunea sistolică atrială deplasează cordul înainte. Acest semn nu trebuie confundat cu pulsația VD hipertrofiat, care apare precoce în sistolă.

În cazurile de insuficiență mitrală importantă, la care se asociază și o hipertensiune pulmonară, se pot palpa două impulsuri sistolice *(dublu impuls):* unul precoce determinat de sistola ventriculară dreaptă și unul tardiv determinat de expansiunea sistolică atrială stîngă.

Cînd suflul din insuficiența mitrală este de gradul IV ca intensitate, se poate palpa la vîrf un *freamăt sistolic.*

Caracteristic insuficienței mitrale este *suflul holosistolic,* care are intensitatea maximă la apex și iradiază spre axilă și, uneori, în spate. Suflul este în platou, are caracter de țîșnitură de vapori, dar poate avea și un

Scanned with OKEN Scanner

timbru aspru sau chiar muzical, în funcție de substratul anatomopatologic. Pe fonocardiogramă are formă dreptunghiulară.

Cînd intensitatea suflului este mare, el poate fi auscultat în spațiul interscapulo-vertebral stîng. Cînd regurgitarea sîngelui în AS se produce de-a lungul valvei posterioare, suflul sistolic se poate ausculta la baza cordului, iradiind chiar pe vasele gîtului. Aceasta se datorează jetului de sînge care, în condițiile speciale menționate, lovește în peretele AS adiacent aortei ascendente, suflul sistolic confundîndu-se cu cel din stenoza aortică.

Sulful holosistolic începe imediat după zgomotul 1 și continuă pînă la zgomotul 2 pe care îl poate masca, din cauza persistenței diferenței de presiune între VS și AS.

În cazurile în care suflul sistolic are o durată mai scurtă, neajungînd pînă la zgomotul 2, poate, cu puține excepții, să nu reprezinte o regurgitare mitrală severă și implică fie o insuficiență mitrală de etiologie nereumatismală, fie transmiterea unui suflu sistolic din alt focar.

Suflul din insuficiența mitrală se modifică foarte puțin în prezența variațiilor mari ale debitului ventriculului stîng (ca în fibrilația atrială, de exemplu), în contrast cu suflul mezosistolic din stenoza aortică, a cărui intensitate variază mult în funcție de variațiile debitului cardiac și de durata diastolei.

Există o slabă corelație între intensitatea suflului sistolic și severitatea regurgitării mitrale. Astfel, suflul poate fi foarte scăzut ca intensitate sau chiar absent, cu toate că bolnavul prezintă o severă insuficiență mitrală (determinată în special de dilatația mare a ventriculului stîng, regurgitarea periproteză valvulară mitrală, emfizem pulmonar important, obezitate, deformări ale cutiei toracice).

Suflul are o formă de dreptunghi în cazul leziunilor reumatice ale valvei mitrale; aproximativ 1/3 din regurgitare se produce în timpul contracției izometrice, iar în continuare nu există o creștere proporțională a regurgitației în timpul ejecției, deoarece sîngele din VS este expulzat și în aortă. Acești factori fac că suflul să fie holosistolic, în platou. Uneori suflul holosistolic ia un aspect crescendo, în funcție de modificările dinamice ale dimensiunilor orificiului mitral, de complianța AS și de rezistența la ejecție prin orificiul aortic.

În insuficiența mitrală nereumatismală suflul poate avea caracterul tipic holosistolic, dar mai ales este proto-, protomezo- sau telesistolic și poate avea o formă rombică. În aceste cazuri iradierea suflului se constată pe marginea stîngă a sternului, mai frecvent decît în axilă.

Cînd o undă „v" gigantă atrială însoțește o insuficiență mitrală acută, suflul poate să se producă precoce în sistolă, este scurt și se termină înainte de sfîrșitul sistolei, din cauza egalizării presiunilor între AS și VS înainte de închiderea valvelor aortei. Astfel, suflul poate fi protosistolic sau protomezosistolic.

Suflul scade în intensitate sau poate să nu se audă în timpul sarcinii, probabil, din cauza scăderii rezistenței vasculare periferice.

În sindromul clic-suflu (sindromul de prolaps de valvă mitrală) suflul telesistolic poate fi precedat de unul sau mai multe clicuri mezosistolice (a se vedea cap. „Prolapsul mitral").

Scanned with OKEN Scanner

În insuficiența mitrală cronică severă de etiologie reumatismală, *zgomotul 1 este diminuat* mult în intensitate iar în formele nereumatismale sau reumatismale ușoare zgomotul 1 este normal sau ușor accentuat.

Zgomotul 2 poate fi *dedublat în expir*, datorită închiderii precoce a valvelor aortei, din cauza scurtării timpului de ejecție al VS. Din cauza creșterii presiunii pulmonare crește intensitatea componentei valvulare pulmonare a zgomotului 2 și pot apărea sufluri de insuficiență pulmonară sau tricuspidiană prin dilatarea masivă a ventriculului drept.

Datorită creșterii refluxului de sînge prin orificiul mitral, în timpul fazei de umplere rapidă a ventriculului se auscultă un al *treilea zgomot în diastolă*. El corespunde undei de umplere rapidă percepută la palpare.

Zgomotul 3 se produce, probabil, prin brusca „smucitură" a mușchilor papilari și corzilor tendinoase care pun în tensiune valvele, decelerării coloanei de sînge sau vibrației peretelui muscular al ventriculului. Prezența sa semnifică o insuficiență mitrală severă, putînd avea valoare de galop protodiastolic, atunci cînd sînt prezente semne de insuficiență ventriculară stîngă.

Zgomotul 3 poate fi urmat de un *suflu (rulment) diastolic*, care se produce în absența stenozei mitrale și se datorează creșterii fluxului de sînge din AS în VS, în condițiile unui orificiu mitral devenit acum „prea mic". Cînd suflul diastolic este foarte scurt, el poate fi confundat cu al treilea zgomot mai prelungit. Perloff și Harvey indică drept criteriu de diferențiere faptul că suflul are o durată mai mare de 0,10 sec.

Suflul diastolic din insuficiența mitrală este mai scurt decît cel din stenoza mitrală și nu are componentă presistolică. Diagnosticul diferențial cu boală mitrală în acest context se poate face prin proba cu nitrit de amil care, reducînd postsarcina, diminuează suflul sistolic de insuficiență mitrală, suflul (rulmentul) diastolic și zgomotul 3.

Zgomotul 4 (galopul presistolic) se aude, mai rar, la pacienții cu insuficiență mitrală severă și recentă cu rim sinusal.

Unii autori, printre care și Nixon, afirmă că se poate ausculta un clacment de deschidere a mitralei în absența stenozei mitrale, cînd leziunile sînt limitate la mica valvă mitrală. Un element de diagnostic pozitiv al insuficienței mitrale în această situație este prezența zgomotului al 3-lea (care nu se întîlnește în stenoza mitrală pură).

În condițiile unei insuficiențe mitrale moderate, nici o anomalie nu se decelează la palparea cordului.

Pulsul arterial periferic este de volum mic, iar *tensiunea arterială* de obicei normală. În insuficiența mitrală severă pulsul este mai amplu, cu ascensiune rapidă și puternică datorită ejecției rapide a unui volum sanguin important.

EXPLORĂRI PARACLINICE

Electrocardiograma prezintă aspecte variate, datorită eterogenității etiologice și gradelor de severitate ale bolii. Astfel, se pot întîlni de la trasee electrice normale pînă la modificări complexe.

Scanned with OKEN Scanner

În insuficiența mitrală reumatismală severă, electrocardiograma este utilă pentru diagnostic, în măsura în care arată semne neechivoce de hipertrofie ventriculară stîngă (HVS). Semne definitive de HVS cu voltaj mare al QRS (indice Sokolow), cu ocazia fazei terminale apar la mai puțin de 50% din cazuri.

La bolnavii cu ritm sinusal se identifică hipertrofia atrială stîngă (HAS). În cazuri mai severe apare hipertrofie ventriculară dreaptă (15% din cazuri), iar la 5% din cazuri hipertrofie biventriculară.

Fibrilația atrială se produce după un stadiu îndelungat de boală.

Fonocardiograma evidențiază, clasic, suflul holosistolic apical de formă dreptunghiulară, în platou sau, uneori, de tip crescendo sau descrescendo. Se mai poate constata prezența zgomotului 3, care survine la 0,12—0,17 secunde după debutul zgomotului 2. În cazurile cînd există suflu diastolic, acesta se înregistrează coincizînd aproape cu zgomotul al 3-lea, descrescînd, apoi, rapid.

Apexograma arată o undă „F" amplă, ascuțită, element patognomonic pentru insuficiența mitrală, care coincide cu zgomotul 3. De asemenea, apare o undă de ejecție sistolică mai înaltă, de formă conică (semn de hipertrofie ventriculară stîngă) și un punct 0 adînc, ascuțit, ce corespunde cu deschiderea mitralei.

Examenul radiologic la bolnavii cu insuficiență mitrală medie sau mică, oferă date normale. În insuficiențele mitrale severe apare dilatarea AS (dimensiunile cele mai mari ale AS se întîlnesc în insuficiența mitrală). În cazurile severe AS poate constitui arcul inferior drept. Expansiunea sistolică a AS, care este un semn important, se depistează în poziția oblică anterioară dreaptă.

Hipertrofia ventriculului stîng, exprimată prin alungirea arcului inferior stîng, se observă, frecvent, în poziție frontală.

Dacă a apărut insuficiența cardiacă congestivă sau hipertensiunea pulmonară, se observă hipertrofia ventriculului drept.

De asemenea, se depistează, uneori, calcificarea valvei mitrale, cel mai bine în poziție oblică anterioară dreaptă, avînd aspectul unei opacități de forma literei C.

Liniile Kerley B pot fi vizibile în unghiul costofrenic și semnifică creșterea presiunii venoase-pulmonare.

Artera pulmonară poate fi proeminentă prin bombarea arcului mijlociu stîng. Un aspect radiologic de edem pulmonar se observă în caz de insuficiență mitrală acută.

Ecocardiografia este o metodă neinvazivă, importantă pentru aprecierea dimensiunilor cavităților cardiace și pentru furnizarea unor informații valoroase privitoare la etiologia insuficienței mitrale.

Se afirmă că există posibilitatea ca valvele mitrale anterioară și posterioară, să nu se unească în sistolă. Acest aspect ecocardiografic nu este specific, nu se întîlnește frecvent și depinde de incidența fasciculului ultrasonic.

Deși ecografia modul M nu oferă semne directe de insuficiență mitrală, ea furnizează date „anatomice" sugestive, determinate de fluxul sanguin

Scanned with OKEN Scanner

de regurgitație. Ecografia unidimensională oferă date privind etiologia insuficienței mitrale.

Astfel, indiferent de cauza insuficienței mitrale sînt descrise următoarele aspecte ecocardiografice:

a. AS și VS sînt dilatate, modificările cavităților fiind în legătură cu vechimea și gradul regurgitației;

b. peretele posterior al AS, identificat în spatele aortei și imobil în mod normal, prezintă o mișcare sistolică posterioară, semn util în stabilirea diagnosticului;

c. valvele mitrale prezintă în diastole o mișcare de amplitudine foarte mare și se închid cu o pantă EF abruptă, fenomen determinat de un debit transmitral crescut;

d. punctul C, punctul de închidere a valvelor mitrale, este foarte coborît în raport cu peretele posterior al aortei;

e. valvele aortice prezintă o închidere gradată în timpul sistolei, aspect produs de scăderea debitului sanguin prin aortă;

f. septul interventricular și peretele posterior al VS prezintă o mișcare sistolică foarte amplă, datorită debitului sistolic crescut;

g. sub peretele posterior al aortei, în cavitatea atrială stîngă, apar ecouri slabe holosistolice generate de fluxul sanguin regurgitat.

Dacă insuficiența mitrală este de etiologie reumatismală, se identifică valve îngroșate, chiar calcificate. Dacă există o boală mitrală, în plus, la nivelul valvei anterioare, se distinge aspectul de „ski cu o porțiune inițial descendentă.

Ecografia bidimensională poate să înregistreze orificiul mitral regurgitant la bolnavii cu insuficiență mitrală reumatismală. Astfel, în planul axului scurt se poate evidenția lipsa cooptării (închiderii) valvelor mitrale. Totuși, deoarece aparatul mitral suferă o mișcare de la bază spre apex, lipsa cooptării valvelor mitrale nu persistă de-a lungul întregii sistole, creînd dificultăți în interpretare.

Ecografia Doppler poate fi utilă pentru detectarea insuficienței mitrale și pentru cuantificarea regurgitației. Semnalul Doppler înregistrează un jet regurgitat sub forma unui flux turbulent în sistolă.

Cateterismul cordului stîng: curba presiunii în AS arată o undă de regurgitare „v" gigantă, iar presiunea ajunge la 70—80 mm Hg, situație numită de unii autori „ventricularizarea" valorilor presiunii AS. Aceasta apare, în special, în insuficiența mitrală acută cu AS necompliant.

În unele cazuri de insuficiență mitrală cronică, presiunea în AS poate fi normală, iar undele „c" și „v" au aspect normal (Braunwald și colab.).

Angiocardiografia ventriculară. Apariția promptă a substanței de contrast în AS, în urma injectării acesteia în VS, semnifică prezența insuficienței mitrale. Volumul regurgitat poate fi determinat prin diferența dintre volumul total al ventriculului stîng estimat angiocardiografic și măsurarea simultană a debitului cardiac prin metoda Fick. Prin această determinare s-a constatat că în insuficiența mitrală severă volumul regurgitat este la fel de mare sau chiar mai mare ca debitul sistolic.

Scanned with OKEN Scanner

Cineangiografia arată în insuficiența mitrală reumatismală cronică o regurgitare centrală a substanței de contrast, valve îngroșate și cu mișcări reduse.

In insuficiența mitrală de alte cauze, în special în dilatarea inelului mitral, rupturi de cordaje tendinoase sau mușchi papilari, jetul regurgitat este excentric, valvele mitrale sînt subțiri și au mișcări ample. Prin această tehnică se observă și prolapsul valvei mitrale și eventuala insuficiență mitrală ce îl determină.

Angiografia radioizotopică, prin tehnica „la prima trecere", poate estima regurgitarea mitrala transvalvulară, prin determinarea fracției de regurgitare.

Estimarea severității insuficienței mitrale poate fi determinată de aria de regurgitare, modul de instalare, acut sau cronic, complianța atriala stîngă și rezistența periferică sistematică. În general, semnele clinice ale unei leziuni mitrale severe sînt:

1. hipertrofia VS la palpare, cu un șoc apexian hiperdinamic dar nu prelungit, deplasat în jos și lateral de linia medioclaviculară;
2. apariția zgomotelor diastolice: zgomotul 3 și zgomotul de umplere ventriculară;
3. cardiomegalia și hipertrofia AS evidențiate radiologic;
4. dedublarea largă de zgomot 2 în expir;
5. simptome severe: dispnee, oboseală etc.

Cineangiografia este cel mai bun procedeu pentru cantificarea regurgitării mitrale. În regurgitarea de gradul I substanța de contrast trece în cantitate foarte mică în AS, iar în gradele II și III apare o opacifiere progresivă a AS. În gradul IV opacifierea AS se produce imediat și intensitatea substanței opace este egală atît în AS cît și în VS.

FORME CLINICE DE INSUFICIENȚĂ MITRALĂ

Insuficiența mitrală în endocardita reumatismală acută. În timpul evoluției endocarditei verucoase reumatismale apare, adeseori, un suflu sistolic sugestiv pentru o insuficiență mitrală. Aceasta are, de obicei, o simptomatologie redusă și este, parțial sau complet, reversibilă sub tratament.

Insuficiența mitrală cu instalare acută se întîlnește în ruptura de cordaje tendinoase, a unui capăt de mușchi papilar, instalat în cursul unui infarct miocardic acut sau a unei valve sau cordaj tendinos în endocardita bacteriană.

La acești bolnavi, complianța AS și a patului venos pulmonar este normală sau chiar redusă. Există o foarte mică dilatare a AS, rezistența vasculară pulmonară fiind crescută datorită presiunii foarte mari în AS.

Tabloul clinic este constituit din semnele și simptomele unui edem pulmonar acut, însoțite sau nu de scăderea tensiunii arteriale sistemice și/sau insuficență ventriculară dreaptă.

În tabelele XXV-II și XXV-III sînt prezentate semnele fizice și datele oferite de investigațiile neinvazive în insuficiența mitrală acută.

Scanned with OKEN Scanner

Tabelul XXV-II

Semnele fizice din insuficienţa mitrală acută
(după J. P. Howe şi J. P. Alpert, 1981)

Semnul fizic	Constatări
Pulsul carotidian	ascensiune şi coborîri rapide
Ritm cardiac	tahicardie sinusală
Presiunea venoasă	poate fi crescută
Şocul apexian	nu este deplasat şi nici susţinut (nu durează mult timp), contracţia atrială poate fi palpată
Zgomotele cardiace	Zg. 1 normal sau crescut ca intensitate. Zg. 2 dedublat larg (componenta aortică precoce, cea pulmonară tardivă). Zg. 3 şi Zg. 4 de obicei prezente
Sufluri cardiace	Suflul sistolic apical recent instalat sau care a crescut în intensitate, proto- sau holosistolic, cu caracter descrescendo. Poate mima suflul de ejecţie de tip obstructiv, poate iradia pe toată aria cardiacă

Tabelul XXV-III

Date obţinute prin investigaţiile neinvazive în insuficienţa mitrală acută
(după J. P. Howe şi J. S. Alpert, 1981 modificat)

Investigaţii	Constatări
Electrocardiogramă	normală sau forţe electrice terminale negative mari ale undei P în precordialele stîngi; semne de infarct miocardic acut inferior sau posterior
Radiografie cardiopulmonară	cardiomegalie uşoară sau absentă; atriul stîng normal sau uşor dilatat; accentuarea desenului vascular pulmonar al lobilor superiori (disproporţionat faţă de mărimea cordului); edem pulmonar acut adesea prezent
Ecocardiografie	atriul stîng normal sau uşor mărit. *Fluttering*-ul valvei mitrale; mişcare diminuată (ruptură de muşchi papilar) sau hiperdinamică a peretelui posterior al ventriculului stîng; mişcare anarhică a valvelor mitrale; micşorarea amplitudinii de deschidere a valvelor aortice
Fonocardiogramă	suflu sistolic apical proto- sau holosistolic, cu caracter descrescendo; intensitatea zg. 1 normală sau crescută; dedublare largă a zg. 2; creşterea amplitudinii componentei pulmonare a zg. 2; zg. 3 şi zg. 4 prezente
Apexocardiogramă	undele F şi A proeminente

Scanned with OKEN Scanner

În descrierea formelor clinice de insuficiență mitrală se vor mai face referiri la tabloul clinic și paraclinic al insuficienței mitrale acute.

Insuficiența mitrală prin ruptură de cordaje tendinoase trebuie recunoscută din cauza posibilității terapiei sale chirurgicale. În general, modificările hemodinamice depind de ordinul și de numărul cordajelor afectate, complianța atriului stîng și starea funcțională a ventriculului stîng, precum și de procesul de bază. Manifestarea clinică principală o constituie dezvoltarea unei insuficiențe mitrale severe acute cu insuficiență ventriculară stîngă ireductibilă și repetate episoade de edem pulmonar.

În cursul evoluției endocarditei bacteriene sau a insuficienței mitrale cronice, ruptura de cordaje tendinoase este un diagnostic dificil. În general nu există o modificare a suflului sistolic existent, deși, uneori, acest suflu poate avea o iradiere particulară, la baza cordului sau în spate. Fibrilația atrială și dilatarea atriului stîng sînt ades prezente anterior. Diagnosticul poate fi suspectat, cînd apare o bruscă deteriorare a funcției miocardului și a stării generale.

Insuficiența mitrală apărută într-o endocardită bacteriană acută se recunoaște, uneori, prin identificarea ecocardiografică a vegetațiilor la nivelul valvelor.

Ruptura spontană a cordajelor tendinoase survine, de obicei, la bărbați între 40—60 de ani și interesează, de obicei, cordajele valvei posterioare. Episodul acut se caracterizează prin dispnee severă pînă la edeme pulmonare acute repetitive, durere toracică și transpirații profuze, putînd determina confundarea cu un infarct miocardic acut sau cu tromboembolismul pulmonar. Uneori instalarea este mută simptomatic.

Examenul clinic depistează un suflu cu intensitate maximă în mezosistolă (bolnavul nu a avut suflu în antecedente), transmis caracteristic la baza cordului și putînd fi greșit interpretat ca suflu de stenoză aortic (mai ales că acest suflu nu este holosistolic și nu acoperă zgomotul 2). La auscultație se poate găsi zgomotul 4, care semnifică o contracție puternică a AS ca răspuns la supraîncărcarea sa acută, precum și zgomotul 3.

Examenul radiologic arată un AS puțin mărit de volum, cu contracții puternice, în ciuda semnelor clinice și/sau radiologic de edem pulmonar. Prezența ritmului sinusal semnifică existența unui AS normal, nedilatat.

În general, ulterior, aspectele distincte ale sindromului dispar. Cazurile cronice au mai puțin probabilitatea persistenței ritmului sinusal sau a mărimii normale a AS. Totuși, iradierea suflului spre baza cordului, cu accentuare mezosistolică (datorită forței de contracție a VS) rămîne cheia diagnosticului la pacienții cu fibrilație atrială.

Examenul ecocardiografic depistează o modificare patognomonică — recunoașterea valvei posterioare prin ecouri observate la nivelul AS. În toate cazurile, imediat după debutul sistolei VS, valva posterioară poate fi văzută cum se mișcă anormal posterior și rămîne în această poziție în timpul ejecției. Mișcarea este similară cu cea din prolapsul de valvă mitrală, dar în ruptura de cordaje nu există o întîrziere în debutul mișcării anormale a valvei, așa cum se întîmplă în prolaps. Valva anterioară, mai rar afectată, poate prezenta o mișcare sistolică anormală și „fibrila" în timpul diastolei.

Se mai pot constata mișcări anormale ale peretelui AS și VS. Astfel, la nivelul VS se poate observa o excursie anormală a peretelui posterior și

Scanned with OKEN Scanner

o marcată creștere a mișcării septului. Aproape în toate cazurile de insuficiență mitrală prin rupere de cordaje există o scădere a mișcării peretelui ventricular. Frecvent se constată ecografic mărirea AS cu o pulsatilitate de aproximativ 7 mm a peretelui său posterior.

Examenul radiologic arată expansiunea sistolică viguroasă a AS, în special cînd acesta prezintă numai o ușoară dilatare.

Angiografia nu distinge ruptura de cordaje tendinoase de alte cauze de insuficiență mitrală, dar pune în evidență refluxul substanței de contrast în AS și venele pulmonare. Urmărindu-se progresia substanței de contrast în aortă, se observă inițial un prim vîrf al progresiei substanței de contrast, urmat de o scădere bruscă, determinată de rapida creștere a regurgitării și, în final, de un al doilea vîrf, datorat contracției puternice a AS. Acest fenomen este corelat cu pulsul arterial „bisferic" ce se poate palpa.

Insuficiența mitrală se poate produce și prin alungirea cordajelor tendinoase fără ruptură. Aceasta se întîlnește mai frecvent în insuficiența mitrală reumatismală cronică și sindromul Marfan.

Insuficiența mitrală prin ruptura de mușchi papilari. La examenul obiectiv, suflul sistolic poate să nu fie perceput; apare însă o disociație „electromecanică" ce poate fi confundată cu o ruptură cardiacă: pulsul periferic poate dispărea, pulsațiile cordului pot fi palpate la nivelul peretelui toracic, iar ritmul cardiac este prezent electrocardiografic.

De obicei, ruptura de mușchi papilari produce un suflu pansistolic, iradiat spre axilă, de intensitatea III—IV, asociat cu freamăt. Se percepe zgomotul 3, care semnifică un proces acut în care AS este nedilatat, ceea ce se confirmă la examenul radiologic.

Electrocardiograma arată semne de infarct miocardic acut anterolateral sau subendocardic, cînd ruptura interesează mușchiul papilar anterior, respectiv, inferior și inferolateral, cînd este implicit mușchiul papilar posterior.

Angiografia relevă un reflux marcat al substanței de contrast din VS nu numai în AS, dar și în venele pulmonare presiunea transmițîndu-se pînă la nivelul patului vascular pulmonar. Presiunea în artera pulmonară este mare, unda „v" a curbei de presiune în AS apare gigantă („ventricularizarea" presiunii atriului stîng).

Disfuncția de mușchi papilari se poate realiza prin: lipsa de contracție, contracția insuficientă cu mișcare paradoxală a mușchilor papilari în timpul sistolei, fibrozarea, sclerozarea și scurtarea mușchilor papilari, dilatarea VS, sau prin cauze combinate. Diferitele interacțiuni între factorii amintiți explică de ce suflurile prin disfuncție de mușchi papilari sînt variabile în timp, durată și intensitate.

Simptomatologia bolnavului este adesea cea a bolii coronariene. La majoritatea bolnavilor există semne de insuficiență cardiacă sau o insuficiență intermitentă de VS, asociată cu dureri toracice. Hurst denumește această stare „sindromul de pareză ischemică a ventriculului stîng" și îl atribuie producerii unui spasm coronarian acut, suprapus unor leziuni aterosclerotice importante.

Semnele fizice au un spectru larg și pot fi constante sau schimbătoare. Suflul poate crește în intensitate în cursul episoadelor de ischemie mio-

Scanned with OKEN Scanner

cardică acută și poate fi holosistolic și muzical, dacă disfuncția de mușchi papilari este severă. Dacă disfuncția este medie suflul se întărește în mezosistolă și, de obicei, nu atinge nici zgomotul 1 și nici zgomotul 2. Suflul poate fi descrescendo, începînd de la zgomotul 1 sau poate să se audă în telesistolă. Suflul pansistolic din insuficiențele cardiace poate diminua după repaus, terapie diuretică sau tonicardiacă. Se pot percepe, de asemenea, zgomotul 3 și zgomotul 4, ambele avînd în această situație semnificația de galop.

Insuficiența mitrală apărută în cadrul cardiopatiei ischemice prezintă la cei mai mulți bolnavi modificări electrocardiografice relativ specifice: ischemie cronică, sechele de infarct miocardic sau necroză acută. Au fost descrise modificări de repolarizare în disfuncția mușchilor papilari anterior sau posterior.

În disfuncția mușchiului papilar anterior se întîlnește subdenivelarea segmentului ST în derivațiile precordiale stîngi, fără inversarea undei T. Acest aspect a fost descris în asociere cu fibroza mușchiului papilar anterior, iar supradenivelarea segmentului ST cu unde T inversate în V_5, V_6 în asociere cu o ischemie cronică.

În disfuncția mușchiului papilar posterior există modificări similare ale segmentului ST în derivațiile DII, DIII, aVF, V_1—V_4. Aceste modificări electrice sînt dificil de interpretat după apariția unui infarct miocardic sau în cursul tratamentului cu digitală.

La examenul ecocardiografic insuficiența mitrală prin disfuncția mușchilor papilari, arată valvele anterioară și posterioară mult distanțate în diastolă, situate într-o cavitate ventriculară stîngă mult mărită. Ruptura cordajelor tendinoase determină în plus un aspect de „valvă mitrală balantă“ (valvă ruptă parțial), situație în care se observă excursia abruptă posterioară a valvei în presistolă și o mișcare haotică diastolică în cavitatea ventriculară stîngă. Se mai observă existența unor ecouri sistolice în cavitatea atrială stîngă, datorită prolabării sistolice posterioare a valvei.

Insuficiența mitrală secundară cardiomiopatiilor. Unii pacienți cu cardiomiopatie cu dilatație (dilatativă) pot prezenta un tablou clinic și semne fizice care pot sugera o regurgitare mitrală severă. Deși regurgitarea poate apărea acut și poate fi cea mai semnificativă componentă a cardiomiopatiei, datele clinice și de laborator orientează de obicei corect diagnosticul.

În cardiomiopatia hipertrofică obstructivă, ecografia arată în mod obișnuit o mișcare sistolică anterioară a valvei mitrale, ce poate însoți un suflu holosistolic auscultat la apex, expresie a unei insuficiențe mitrale.

Insuficiența mitrală din sindromul prolapsului valvular mitral, este o eventualitate frecventă și, de obicei, este o insuficiență mică, telesistolică. Formele severe pansistolice nu sînt însă rare (a se vedea „Prolapsul valvular mitral“).

Insuficiența mitrală din calcificarea inelului mitral a fost explicată prin diverse mecanisme:

1. Imperfecția capacității inelului mitral de a reduce circumferința în timpul sistolei.

Scanned with OKEN Scanner

2. Extinderea calcificării la nivelul valvei mitrale posterioare, determinînd prolapsul său în sistolă.

3. Laxitate excesivă a corzilor tendinoase la cei ce prezintă și degenerarea mitrală mixomatoasă.

Semnele auscultatorii sînt variabile. Suflul sistolic poate fi absent, chiar atunci cînd calcificarea este severă. Cînd este prezent, suflul sistolic are intensitatea de gradul II—IV, cu percepere la apex, timbru muzical, adesea cu caracter de ejecție. În cazurile severe suflul poate fi holosistolic.

La bolnavii cu calcificarea inelului mitral se pot întîlni: embolii sistemice calcare, tulburări de ritm produse prin dilatarea masivă a AS, tulburări de conducere prin calcificarea și dilacerarea țesutului de conducere (blocuri atrioventriculare, blocuri de ramură), endocardită bacteriană.

Examenul radiologic standard oferă unele informații, dar sensibilitatea metodei este mică. Calcificarea inelului mitral are forma literelor C, J, U, observate cel mai bine în incidența laterală. Radiografia cu amplificator de imagine oferă rezultate superioare.

Ecocardiografia în modul M pune în evidență un ecou dens dedesubtul valvei mitrale posterioare, cu mișcare paralelă cu a peretelui VS (a se vedea Ecocardiografia). Cohen atrage atenția că la examenul ecografic calcificarea inelului mitral poate mima o stenoză subaortică hipertrofică idiopatică, prin deplasarea anterioară a valvei mitrale în timpul sistolei (din cauză că inelul calcificat rigid strîmtorează orificiu de ieșire al VS). Diferențierea o face septul interventricular care, în caz de calcificare a inelului mitral, are o grosime normală.

Ecocardiografia bidimensională, metoda ideală pentru confirmarea diagnosticului, arată calcificarea localizată mai degrabă subvalvular decît la nivelul regiunii inelare. Localizarea calcificării se situează în unghiul dintre peretele posterior al VS și valva mitrală posterioară. De asemenea, au fost identificate și calcificări submitrale anterioare și relația acestora cu originea aortei și sigmoidelor.

DIAGNOSTICUL POZITIV

Este ușor de formulat utilizînd metode clasice, în prezența suflului holosistolic la apex cu iradiere spre axilă.

Cînd suflul nu este pansistolic și este auscultat și la baza cordului, diagnosticul pozitiv devine dificil. Aspectele particulare de diagnostic au fost expuse în subcapitolele precedente, în general fiind necesare pentru elucidare examene mecanofonocardiografice, ecocardiografice sau chiar angiocardiografice.

De asemenea, este important să se precizeze gradul severității insuficienței mitrale și modalitatea acută sau cronică de instalare, aspecte expuse anterior.

DIAGNOSTICUL DIFERENȚIAL

Suflul holosistolic de insuficiență mitrală poate fi confundat cu suflul holosistolic din **defectul septal ventricular.** În insuficiența mitrală suflul se auscultă cu maximum de intensitate la vîrf și iradiază spre axială, fiind

Scanned with OKEN Scanner

asociat, în general, cu diminuarea intensității zgomotului 1. În defectul septal ventricular suflul are intensitate maximă în spațiile IV și V intercostale, pe marginea stîngă a sternului, iar zgomotul I este normal. Suflul este însoțit de freamăt care se palpează parasternal.

Dedublarea expiratorie a zgomotului 2 poate fi prezentă atît în insuficiența mitrală, cît și în defectul septal ventricular. Suflul din defectul septal ventricular se poate transmite net și la nivelul hemitoracelui drept anterior, spre deosebire de cel din insuficiența mitrală. Fenilefrina crește intensitatea atît a suflului din insuficiența mitrală, cît și a celui din defectul septal ventricular.

În ruptura de sept ventricular se poate ausculta un suflu holosistolic ce se transmite la apex. În infarctul miocardic acut, cînd există o bruscă deteriorare a stării generale după apariția suflului, o hipertrofie ventriculară mare înclină diagnosticul spre efracția septului.

Un suflu holosistolic de intensitate maximă la nivelul marginii stîngi a sternului sau între această zonă și apex, poate fi determinat de **insuficiență tricuspidiană.** Suflul de insuficiență tricuspidiană se transmite mai puțin spre axilă, iar în inspir crește în intensitate față de cel din insuficiența mitrală, care rămîne neschimbat sau scade. Valabilitatea acestor observații a putut fi confirmată prin fonocardiografia intracardiacă. În insuficiența tricuspidiană se depistează aspectul caracteristic și se poate palpa expansiunea sistolică a ficatului.

Cînd există un suflu sistolic ce nu ocupă toată sistola și se ascultă și la baza cordului, diagnosticul trebuie făcut cu **stenoza aortică.** Suflul mitral poate fi transmis la baza cordului, mai ales cînd regurgitarea sîngelui se face la nivelul valvei posterioare, condiție în care jetul de sînge refluat lovește peretele AS adiacent aortei ascendente. Aceasta se întîmplă, în special în insuficiența mitrală acută prin ruptura de cordaje posterioare, suflul fiind proto- sau protomezosistolic, descrescendo, „avînd caracter de ejecție". Cînd suflul diminuează prin inhalarea nitritului de amil (scade de rezistența periferică) sau este intensificat de fenilefrină (crește rezistența periferică), probabilitatea insuficienței mitrale este mare. Nitritul de amil reduce mărimea cordului și reduce suflul din insuficiența mitrală, dar crește, în același timp, suflul din stenoza aortică. Suflul din insuficiența mitrală este intensificat în timpul efortului fizic, diferențiindu-se de suflul de stenoza aortică valvulară și din stenoza subaortică hipertrofică idiopatică, ce diminuează la efort.

Un element caracteristic pentru diagnosticul diferențial este palparea pulsului carotidian, care, în stenoza aortică, are o ascensiune lentă.

Fonocardiograma intracavitară poate fi utilă în determinarea originii suflului sistolic. Cînd suflul este cel mai intens la nivelul inelului atrioventricular stîng și nu este înregistrat în celelalte camere cardiace, diagnosticul de insuficiență mitrală se impune.

Stenoza hipertrofică subaortică idiopatică poate produce un suflu sistolic la bază ce poate fi confundat cu cel din insuficiența mitrală, care, în unele condiții (expuse mai sus), poate iradia la nivelul ariei aortei. Trebuie reținut că 50% din bolnavii cu stenoza hipertrofică subaortică idiopatică au un suflu de insuficiență mitrală. Suflul sistolic de stenoză subaortică hipertrofică idiopatică are maximum de intensitate în spațiile

Scanned with OKEN Scanner

II—III sau IV intercostal, pe marginea stîngă a sternului, are un caracter de ejecție și este accentuat de ortostatism sau de manevra Valsalva. Zgomotul 4 și dedublarea paradoxală și inversată a zgomotului 2 sînt comune. Există un dublu impuls la palpare la apex, primul impuls fiind produs de galopul presistolic. Pulsul carotidian are o rapidă expansiune, produsă de o ejecție accelerată a VS în timpul sistolei în insuficiența mitrală.

În stenoza hipertrofică subaortică idiopatică pe electrocardiogramă apare un aspect de pseudoinfarct, din cauza hipertrofiei septale.

Bolnavii cu afectare reumatismală a aparatului valvular mitral manifestă un larg spectru de anomalii, mergînd de la o pură stenoză la o pură insuficiență mitrală. Diagnosticul diferențial cu **stenoza mitrală** intră, astfel, în discuție, deoarece insuficiența mitrală poate prezenta clacment de deschidere și un suflu diastolic. Prezența zgomotului 3, un șoc hiperdinamic al ventriculului stîng la palpare, diminuarea intensității zgomotului 1, înclină în favoarea insuficienței mitrale. Accentuarea zgomotului 1, un clacment de deschidere intens, cu scurtarea intervalului componentei aortice a zgomotului 2-clacmentul de deschidere și un scurt suflu sistolic înclină în favoarea stenozei mitrale. De asemenea, curba presiunii în atriul stîng are o undă „y", care coboară gradat în stenoza mitrală și este abruptă în insuficiența mitrală. Această formă a undei „y" poate diferenția stenoza mitrală de insuficiența mitrală, dar nu poate stabili predominanța uneia dintre leziuni în cadrul bolii mitrale.

Insuficiența mitrală reumatismală trebuie diferențiată de cea determinată de *ruptura de cordaje tendinoase sau disfuncția de mușchi papilar*. Bolnavii cu insuficiența mitrală reumatismală tind să aibă calcificări ale valvei mitrale, îngroșare valvulară, iar la angiocardiografie un jet regurgitant central sau difuz. Bolnavii cu disfuncție sau ruptură de mușchi papilari sau cordaje tendinoase au valve mitrale subțiri, lipsite de calcificări și jetul regurgitant este excentric. De asemenea, există zone imperfect conturate ale peretelui ventricular stîng adiacent mușchiului papilar afectat.

Zgomotul 3 din insuficiența mitrală poate fi de intensitate mare și se poate produce precoce la 0,11—0,12 sec după debutul zgomotului 2, putînd fi confundat cu o dedublare a acestuia. În acest caz suflul sistolic poate fi eronat diagnosticat ca suflu de ejecție produs în focarul aortei și iradiat la vîrf.

Zgomotul 3 apărut precoce poate fi confundat cu clacmentul de deschidere a mitralei. Focarul de auscultație pentru zgomotul 3 este la apex unde are intensitatea cea mai mare, are un timbru grav, putîndu-se recunoaște ușor printr-o palpare și auscultație simultană. Clacmentul de deschidere a mitralei are maximum de intensitate la nivelul sternului și se produce între 0,03—0,12 sec după debutul zgomotului 2. Zgomotul 3 este foarte rar auscultat sub 0,12 sec de la debutul zgomotului 2.

EVOLUȚIE, PROGNOSTIC

În general, insuficiența mitrală reumatismală cronică, valvulopatie care afectează inima stîngă, este cea mai bine tolerată; unii bolnavi nu au simptome toată viața. Agravările formei reumatismale cronice se leagă, de

Scanned with OKEN Scanner

obicei, de o ruptură valvulară sau de cordaj, spontană sau prin endocardită bacteriană.

Evoluția și prognosticul insuficienței mitrale sînt strîns legate de importanța refluării și de starea miocardului. Apariția unei complicații, ca fibrilația atrială sau tromboembolismul, agravează boala.

Cînd insuficiența mitrală este asociată cu altă valvulopatie, evoluția depinde mai mult de leziunea predominantă.

Etiologia insuficienței mitrale joacă un rol important în evoluție. În insuficiența mitrală acută prin ruptura de muschi papilari sau de cordaje tendinoase majore (traumatisme, infarcte miocardice, perforații sau rupturi valvulare în endocardite bacteriene), prognosticul bolnavilor neoperați este, de obicei, sever. Insuficiența mitrală prin disfuncție de pilier are prognosticul, de obicei, rezervat al bolii cauzale. Insuficiența mitrală funcțională se instalează într-un context de deosebită gravitate.

TRATAMENT

Tratamentul medicamentos depinde, în general, de etiologia insuficienței mitrale. În insuficiența mitrală de origine reumatismală, la care se constată recidiva unei cardite reumatismale, se instituie tratament curativ și profilactic al afecțiunii reumatismale.

La bolnavii tineri cu insuficiență mitrală de origine reumatismală este recomandabilă profilaxia cu penicilină pentru prevenirea recurenței carditei reumatismale (a se vedea cap. „Cardita reumatismală").

Pentru profilaxia endocarditei bacteriene se va institui tratamentul antibiotic după regulile cunoscute, cu prilejul micilor intervenții chirurgicale, manevrelor instrumentale, nașterii, care pot determina o bacteriemie.

La bolnavii cu insuficiență mitrală de origine nereumatismală profilaxia împotriva carditei reumatismale nu este utilă.

În insuficiența mitrală la care au apărut fenomene de insuficiență cardiacă, tratamentul este cel al decompensării cordului: limitarea activității fizice, restricția de sare, diuretice, vasodilatatoare, tonicardiace digitalice și nedigitalice (a se vedea Tratamentul insuficienței cardiace).

Reducerea postsarcinii și presarcinii aduce beneficii suplimentare în terapia insuficienței mitrale cronice sau acute. Scăderea rezistenței la ejecția sîngelui în aortă poate reduce semnificativ volumul de sînge regurgitat, scăzînd, astfel, presiunea în AS. În urma reducerii postsarcinii și presarcinii, volumul VS scade, reducîndu-se mărimea orificiului regurgitant. Reducerea postsarcinii se realizează cu medicație de tip: hidralazină, minipres, blocante de calciu, iar reducerea presarcinii cu nitriți retard.

Administrarea i.v. a nitroglicerinei sau a nitroprusiatului de sodiu poate fi salutară la bolnavii cu insuficiență mitrală acută prin afectarea mușchilor papilari produsă în infarctul miocardic acut. Se poate obține, astfel, o ameliorare a funcțiilor hemodinamice pentru cîteva săptămîni, intervenția chirurgicală efectuîndu-se după această perioadă în condiții mai bune.

Apariția fibrilației atriale predispune la tromboembolii și impune, după caz, tratament anticoagulant sau conversia în ritm sinusal prin mij-

Scanned with OKEN Scanner

loace electrice sau medicamentoase. În general, după un timp mai scurt sau mai lung, fibrilația atrială reapare și cu cît numărul încercărilor de defibrilare crește, cu atît șansele de succes se reduc. Defibrilarea are șanse de reușită dacă bolnavul este supus ulterior intervenției chirurgicale. Tratamentul chirurgical va fi expus în alt capitol.

BIBLIOGRAFIE SELECTIVĂ

1. BRAUNWALD E. — *New Engl. J. Med.*, 281, 425, 1965.
2. BRAUNWALD E. (sub red.) — Acquired valvular heart disease, în: „Heart disease", cap. 32, W. B. Saunders Co., 1984.
3. COBBS B. W. — Clinical recognition and medical management of rheumatic heart disease and other acquired valvular disease, în: „The heart, arteries and veins", McGraw-Hill Book Co., New York, 1974.
4. DALLEN E. J., ALPERT S. J. — Valvular heart disease, Little Brown and Co., Boston, 1981.
5. DUMA R. J. (sub red.) — Infections of prosthatic heart valves and vascular grafts, Baltimore University Park Press, 1977.
6. FEIGENBAUM H. — Echocardiography, ed. a 3-a, Ed. Lea & Febiger, Philadelphia, 1981.
7. NOONAN A. J. — Mitral insufficiency, în: „Cardiac diagnosis and treatment", Harper Row Publ., Maryland, 1976.
8. POPESCU P. — Valvulopatiile cronice, în: „Medicina internă", red. I. Bruckner, Ed. Medicală, București, 1979.
9. ROSS J. — Acquired valvular heart disease, în: „Cecil textbook of medicine", W. B. Saunders Co., Philadelphia, 1983.
10. SMITH L. H., THIER O. S. — Pathophysiology. The biological principles of disease, W. B. Saunders Co., 1981.
11. SOKOLOW M., McJEROY M. — Valvular heart disease, în: „Clinical Cardiology", Lange Medical Publ., 1979.

SINDROMUL PROLAPSULUI VALVULAR MITRAL

AL. IOAN, POMPILIU POPESCU

TERMINOLOGIE, DEFINIȚIE

Termenul de prolaps valvular mitral (P.V.M.) a sfîrșit prin a fi aproape unanim întrebuințat, după ce în cele două decenii scurse de la individualizarea sa, s-au propus numeroase sinonime totale sau parțiale. Acestea prezintă interes, în măsura în care reliefează o componentă clinică (sindromul de clic mezosistolic — suflu), caracteristici morfofuncționale [sindromul de balonizare a valvei mitrale, sindromul valvei flașce *(floppy valve syndrome)*, sindromul excesului de stofă valvulară *(redundant valve syndrome)*] sau se referă la numele autorilor care l-au descris (sindrom Barlow, sindrom Reid).

Sindromul prolapsului valvular mitral este o condiție clinică cu etiologie multiplă. Termenul nu exprimă în esență decît o mecanică anormală a închiderii valvei mitrale, care se traduce prin bombarea sistolică spre cavitatea atrială stîngă a uneia sau a ambelor valve mitrale. În unele ca-

zuri aceasta condiționează o regurgitare mitrală, care are, de obicei, particularitatea de a fi limitată la telesistolă, deși nu sînt excepționale nici regurgitațiile pansistolice.

Discuțiile asupra nomenclaturii și, ceea ce este mai important, asupra conținutului noțiunilor nu sînt încheiate (1, 2, 3, 4, 10, 13). Astfel autori de autoritatea lui Barlow și Pocock propun foarte recent (1985) o terminologie mai nuanțată: simpla balonizare a valvelor *(billowing mitral valve)* este considerată o variantă normală și numai dacă se însoțește de simptome și/sau modificări ECG autorii o numesc sindrom de balonizare a mitralei *(billowing mitral syndrome)*.

Termenul de prolaps *(mitral valve prolapse)* este rezervat de acești autori cazurilor în care, prin progresia balonizării sau ruptura unor cordaje tendinoase minore, survine deficiența apoziției sistolice a marginilor valvulare cu apariția insuficienței mitrale telesistolice. Balonizarea extremă ar corespunde sindromului valvei flașce *(floppy mitral valve)*, în care insuficiența mitrală este de obicei pansistolică.

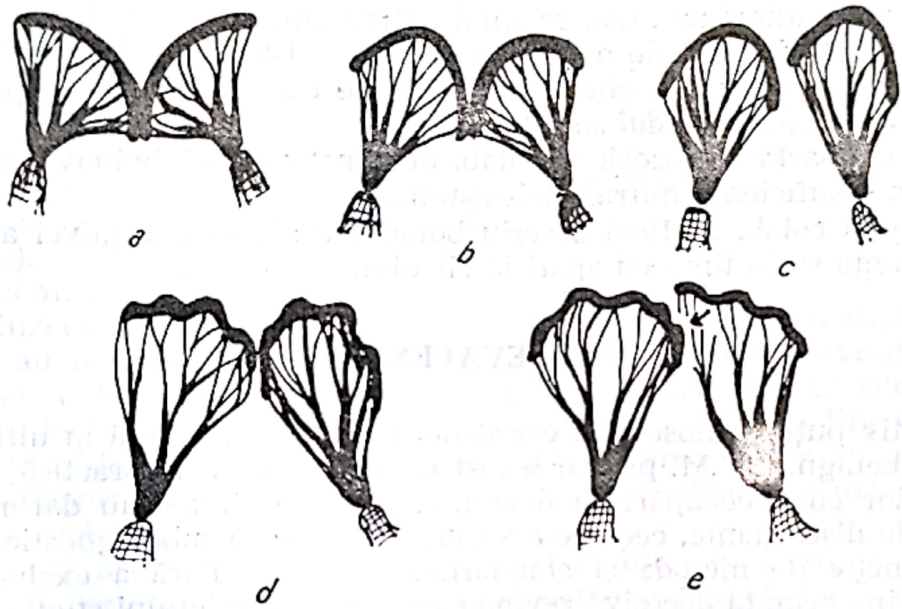

Fig. XXV-1. — Reprezentare schematică a aparatului mitral în sindromul prolapsului valvular mitral (după Barlow și Pocock 1985, modificat).
a) Valvă mitrală normală; b) Cordaje tendinoase alungite. Valvele proemină în cavitatea atrială stîngă; c) Balonizare importantă a valvelor mitrale cu insuficiență mitrală; d) Balonizarea și vălurirea valvelor mitrale flaște cu insuficiență mitrală; e) Balonizarea și vălurirea valvelor mitrale flaște, ruptură cu cordaje tendinoase, insuficiență mitrală.

În sfîrșit, o regurgitație analogă poate fi determinată de ruptura mai multor cordaje tendinoase mici sau a unui cordaj major, producînd valva în îmblăciu[1] sau în bici, în care valva desinserată devine balantă *(flail mitral valve)* (3).

[1] Imblăciu = unealtă agricolă rudimentară, constituită dintr-un băț gros articulat cu o prăjină lungă, cu care se bate recolta de păioase pentru a se separa semințele.

Esența definițiilor propuse o constituie însușirea aserțiunii lui Carpentier că prolapsul presupune insuficiența mitrală, ceea ce nu corespunde definiției curente[1].

Se distinge în prezent o formă primară și una secundară de P.V.M. (2). P.V.M. primar nu are o etiologie clinic evidentă și este, de fapt, o boală sau poate un grup de boli apropiate, cu transmitere genetică. P.V.M. secundar apare în cardiopatii diverse cu interesarea uneia sau mai multor componente anatomice ale aparatului mitral: cele două valve, cordajele tendinoase, pilierii cu miocardul pe care se inserează inelul valvular. Uneori, factorii funcționali și nu cei anatomici sînt dominanți.

Elementul comun este balonizarea sistolică excesivă a valvelor spre atriu, importantă numai în măsura în care determină sau agravează insuficiența mitrală. Substratul morfologic este diferit, dar, în esență, exprimă fie o patologie a aparatului valvular, fie a miocardului.

Istoric. Autorii clasici (Potain, Gallavardin, Lian) cunoșteau modificările auscultatorii ale prolapsului valvular mitral, dar le-au considerat, ca și numeroși autori mai noi, ca fiind extracardiace.

În 1961 Reid deschide o nouă perioadă în istoria sindromului, postulînd originea valvulară a clicului sistolic, pe care-l concepe ca pe o pocnitură a cordajelor *(chordal snap)* (14).

În 1963 Barlow, Pocock și colab. demonstrează că bolnavii cu clic și suflu au o insuficiență mitrală telesistolică.

Criley și colab. în 1966 descriu bombarea sistolică a valvei anormale și coincidența sa în timp cu apariția clicului.

PREVALENȚĂ

Relativ puțin cunoscut în cercurile medicale largi pînă în ultimii ani, adeseori benign, P.V.M. primar a fost rar diagnosticat în practică, în afara colectivelor cu preocupări în domeniu. Studiile clinice au dat rezultate excesiv de discordante, ceea ce a sugerat supra- sau subdiagnosticarea bolii în funcție de metoda și standardele utilizate. Fără a exclude acest element, importanța decesivă revine caracteristicilor lotului studiat. Astfel, pe loturile diagnosticate prin ecocardiografie modul M, incidența P.V.M. a variat între 4 și 21%, iar în cele în care sindromul a fost recunoscut prin auscultație între 0,4—17%. Chiar și studiile angiocardiografice au dat rezultate la fel de diferite.

Examenul morfopatologic a pieselor excizate în chirurgia valvulară a arătat aspectul caracteristic în 20% din totalul cazurilor.

Procacci și colab. (1976) au constatat o incidență de 6,3% pe un lot de femei tinere, iar Jeresaty (1979) apreciază incidența la 4% din populația generală.

Mai concludente sînt rezultatele unui mare studiu populațional efectuat la Framingham (Savage și colab. 1983), bazat pe ecocardiografie (15).

[1] Termenul de prolaps (din lat. prolapsus=cădere înainte), cu înțelesul medical de procidență a unui organ sau mucoase dincolo de limitele normale, pare a fi mai potrivit sensului obișnuit de prolaps valvular mitral decît celui propus de Carpentier.

Scanned with OKEN Scanner

Comparativ cu studiile clinice, acest studiu, lipsit de dezavantajele rezultînd din preselecția cazuisticii, a evidențiat o incidență de 5% în populația generală, 3% la vîrstnici, 7% la tineri. La femei prevalența scade cu vîrsta de la 17% la 1%, pe cînd la bărbați este de 2—4% la toate grupele de vîrstă. Relația inversă a incidenței prolapsului cu obezitatea explică, în mare măsură, diferențele de prevalență corelate atît cu sexul, cît și cu vîrsta.

Concluziile studiului par a explica satisfăcător diferențele de prevalență dintre diversele studii clinice.

ETIOLOGIE

Statutul nosologic al P.V.M. primar este încă discutat. Unii autori îl consideră o „varietate de normal" (Leatham și Brigden), pe cînd alții leagă apariția sa de un anume habitus și de deficitul ponderal, incriminînd un hipermetabolism cu modificări secundare valvulare și scheletice sau chiar cu producerea de cataboliți în exces în valve (Deeker și colab., 1982). În acest sens pledează frecvența ridicată a prolapsului la bolnavele cu anorexie mintală, ce se reduce pe măsură ce acestea recîștigă în greutate.

Mai firească apare interpretarea P.V.M. primar ca o boală genetică. Caracterul familial al P.V.M. primar a fost remarcat încă de la individualizarea sa (Barlow și Bosman, 1963). S-au publicat un mare număr de arbori genealogici care sugerează, invariabil, o transmitere autosomal dominantă (4).

Recent, Devereux și colab. (1982), într-un studiu pe 45 de familii, ajung la concluzia că „atît forma simptomatică, cît și cea asimptomatică a P.V.M. primar au o transmitere autosomal dominantă cu expresivitate diferită dependentă de vîrstă și sex". Ultima parte a afirmației se cere explicitată. Incidența clinică mai mare a sindromului la femeile tinere contrastează cu incidența egală la ambele sexe și agravarea cu vîrsta a aspectului morfopatologic corespunzător. Implicit expresivitatea este mai redusă la copiii de ambe sexe și bărbații adulți (5).

Această prevalență mai mare a fost atribuită unei disarmonii în creștere postpubertară la femeile longiline, la care cavitatea ventriculară stîngă ar rămîne relativ mai mică în raport cu mărirea aparatului mitral (Devereux și colab., 1976) (5).

Studiul de la Framingham nu pare să confirme această aserțiune, deoarece dimensiunile telediastolice ale ventriculului stîng apar chiar mai mari la cei cu P.V.M. primar (Savage și colab., 1983) (15).

Sindromul P.V.M. primar apare, deci, nu numai ca cea mai frecventă valvulopatie, dar și cea mai frecventă cardiopatie genetică. Este discutabil dacă P.V.M. corespunde unui singur defect genetic al țesutului conjunctiv sau unor defecte multiple.

Pentru a doua ipoteză pledează faptul că în unele boli genetice bine caracterizate interesînd colagenul, P.V.M. face parte din tabloul clinic și modificările morfologice valvulare sînt similare. Astfel de modificări se întîlnesc în sindromul Marfan, grupul de sindroame Ehlers-Danlos și chiar în sindromul cromozomului X fragil.

Cazurile de P.V.M. primar izolate sînt, probabil, tot genetice. Aparența de sporadicitate rezultă din faptul că se întîlnesc în familii mai

Scanned with OKEN Scanner

puțin numeroase și, în special, cu mai puține femei între rudele de gradul I ale probanților (Devereux și colab., 1982) (5).

Rămîne imposibil de precizat actualmente de ce unele cazuri au o evoluție benignă, pe cînd în altele, puține la număr, apar complicații importante. Presupunem că unii dintre bolnavii mai gravi ar fi homozigoți (teoretic homozigoții ar constitui 0,25‰ din populația generală).

CLASIFICARE

Dificultatea clasificării P.V.M. rezultă din frecvența mare a P.V.M. primar, care coincide, adeseori, cu cele mai diferite cardiopatii, în absența unei legături cauzale.

În clasificarea ce urmează am reținut diferențierea propusă de Barlow dintre asocierile cauzale și fortuite (2).

Tabelul XXV-IV

Clasificarea sindromului prolapsului valvular mitral

A. *Cauze sigure sau probabile*
1. Modificări genetice ale țesutului conjunctiv:
   a) Sindromul prolapsului valvular mitral primar;
   b) Sindromul Marfan;*
   c) Sindroamele Ehlers-Danlos;*
   d) *Osteogenesis imperfecta;**
   e) *Pseudoxanthoma elasticum;**
   f) Sindromul Martin-Bell cu cromozomul X fragil.*
2. Modificări dobîndite ale valvei mitrale:
   a) Valvulopatii reumatice;
   b) Chirurgie valvulară;
   c) Traumatisme.
3. Modificări miocardice și coronariene:
   a) Cardiopatie ischemică cu disfuncție de pilier;
   b) Anevrism ventricular stîng;
   c) Miocardite;
   d) Cardiomiopatie dilatativă (congestivă);
   e) Cardiomiopatie obstructivă;
   f) Distrofii musculare;*
   g) Sindrom WPW;
   h) Poliarterită nodoasă;
   i) Lupus eritematos diseminat.
4. Modificări organofuncționale:
   Defect septal atrial.

B. *Asocieri fortuite*
1. Cord sportiv.
2. Cardiopatii congenitale:
   a) Defect septal ventricular;
   b) Canal arterial permeabil;
   c) Absența completă a pericardului ventricular stîng;
   d) Stenoză subaortică membranoasă etc.
3. *Sindroame genetice:*
   — Sindrom Turner;
   — Sindrom Noonan;
   — Sindroame Q—T prelungite;
   — Sindrom Klinefelter;
   — Sindrom von Willebrand.
4. *Cardiopatie ischemică cronică.*

---

* A se vedea capitolul genetica bolilor cardiovasculare.

Scanned with OKEN Scanner

Menționăm, însă, că în studiul populațional de la Framingham mai sus citat, la 5 260 de persoane studiate prolapsul nu apare asociat cu cardiopatia ischemică, cardiomiopatia hipertensivă, cardiopatii reumatice și distrofii musculare, de unde concluzia că acești factori nu intervin frecvent în etiologia P.V.M. (15).

MORFOPATOLOGIE

Sindromul P.V.M. primar se însoțește de modificări caracteristice ale aparatului valvular. Acesta poate să apară macroscopic normal în cazurile ușoare, dar în cazurile mai severe valvele apar mărite, îngroșate, cu aspect mixomatos. Excesul de stofă valvulară și flaccíditatea justifică, cel puțin pentru aceste din urmă cazuri, denumirea de sindromul valvei flașce *(floppy valve syndrome)*.

Histologic se constată acumularea unui material amorf, mucoid, în fibroasa valvulară, constituit dintr-un complex proteine-mucopolizaharide acide. Un proces analog interesează și cordajele care apar elongate și flașce. Degenerescența, predominant centrală a acestora, le face să se rupă relativ frecvent. Efracția poate interesa unul sau mai multe cordaje minore sau unul major (11).

Inelul valvular se „dilată" și, uneori, se calcifică. Ambele modificări agravează notabil insuficiența mitrală.

Modificări valvulare analoge apar frecvent la nivelul tricuspidei și, foarte rar, la cel al sigmoidelor aortice.

Uneori se constată și leziuni fibroase ale endocardului ventricular stîng, cu prelungiri colagene în miocardul subiacent, atribuite frecării cu valvulele mărite, fibrozării pilierilor suprasolicitați prin tracțiune sistolică etc.

Acumularea de material mixomatos, considerat inițial un proces primitiv, este mai probabil o reacție secundară disruperii fibrelor colagene. Procesul, însă, se agravează cu vîrsta prin stres hemodinamic al aparatului valvular.

Unii autori (Scampardonis și colab., 1973; Gulotta și colab., 1974, Aranda și colab. 1976) (1) au încercat să explice patogenia P.V.M. primar prin leziuni miocardice primitive de tip cardiomiopatic. Argumentele sînt mai mult angiocardiografice decît morfopatologice. Este probabil ca modificările miocardice, cînd nu se explică prin artefactele determinate de aritmii, sînt secundare tracțiunii exercitate asupra pilierilor de către valvele anormale. Totuși, s-a descris o anomalie biochimică în biopsiile ventriculare stîngi ale unor bolnavi, cu P.V.M. primar și dureri toracice, care sugerează o arhitectonică moleculară anormală a miocardului (Malcom și colab., 1979).

Constituirea de trombi plachetari pe valvele anormale constituie sursa microemboliilor sistemice, care nu sînt rare.

Sindromul P.V.M. secundar are o morfopatologie diferită.

În bolile genetice ale țesutului conjunctiv modificările sînt similare celor din P.V.M. primar și adeseori marcate.

În suferințele valvulare dobîndite ele sînt diferite în funcție de etiologie. Rupturile secundare de cordaje sînt frecvente.

Scanned with OKEN Scanner

În stenoza mitrală predominantă sau pură tipul remanierilor valvulare pare să se opună constituirii prolapsului.

În afecțiunile coronariene sau miocardice elementul esențial este disfuncția de pilier sau lărgirea inelului mitral cu pierderea efectului de „cheie de boltă" *(keystone effect)*.

FIZIOPATOLOGIE

Bombarea sistolică (balonizarea) a uneia sau a ambelor valve mitrale în sistolă spre cavitatea atrială stîngă constituie elementul caracteristic. Ea este, de obicei, telesistolică, dar poate fi și pansistolică. Pînă la introducerea în practică a ecocardiografiei bidimensionale, s-a considerat că balonizarea interesează aproape întotdeauna valva posterioară, dar prin această metodă s-a arătat că de obicei ambele valve sînt interesate.

În timpul sistolei ejecția reduce progresiv dimensiunile cavității ventriculare stîngi, făcînd la un moment dat manifest dezechilibrul dimensional valvulo-ventricular. Valvele bombează spre atriu în forma unei gogoașe — covrig.

Punerea sub tensiune a valvei anormale generează uneori clicul mezotelesistolic caracteristic.

Valva mitrală, chiar balonizată, atît timp cît rămîne continentă nu modifică hemodinamica și este din punct de vedere funcțional normală. Stresul valvular crescut în sistolă poate avea, însă, unele consecințe indirecte, care vor fi discutate mai departe.

Progresia alterărilor anatomice poate duce la disruperea apoziției valvulare în sistolă, determinînd un mic reflux mitral, care are particularitatea de a fi telesistolic. Uneori o ruptură de cordaj tendinos minor poate duce la același rezultat.

Regurgitația pansistolică apare aproape constant în caz de sindrom al valvei flașce, care implica valve mult mărite, cu elongație extremă a cordajelor sau în caz de ruptură de cordaj tendinos major sau efracții multiple tendinoase cu valvă balantă *(flail mitral valve)*. Rezultă că o minoritate din cazurile de P.V.M. au o insuficiență mitrală progresivă, care poate antrena consecințe fiziopatologice similare cu cele din alte tipuri etiologice de insuficiență mitrală semnificative hemodinamic.

Factorii funcționali au o importanță deosebită. Astfel, manevrele sau drogurile care măresc volumul ventriculului stîng fac ca clicul și suflul să apară mai tîrziu în sistolă, iar cele care micșorează volumul cavității induc modificarea inversă.

Intervenția unui factor miocardic în patogenia sindromului P.V.M. primar, sugerată de frecvența ridicată a modificărilor electrocardiografice și a aritmiilor, a fost adeseori invocată, argumentul cel mai puternic fiind prezența anomaliilor de contracție ventriculare stîngă pe angiocardiogramă.

Prin ventriculografie au fost descrise o varietate de aspecte, dintre care mai importante sînt: reducerea vitezei de micșorare sistolică a inelului mitral, deplasarea pilierului posteromedial, modificarea în „picior de balerină" sau în „clepsidră" prin contracția viguroasă posteromedială, respectiv medială, a ventriculului stîng. Sintetic s-au descris un timp hiper-

Scanned with OKEN Scanner

chinetic și unul hipochinetic de contracție. În acesta din urmă survine reducerea fracției de ejecție.

În ansamblu modificările au fost atribuite unei cardiopatii primitive, dar, mai probabil, sînt secundare stresului exercitat de valvulele și cordajele anormale asupra pilierilor și miocardului subiacent.

Încriminarea factorului coronarian — ischemic în P.V.M. a fost, de asemenea, argumentată prin simptomatologie: dureri precordiale și aritmii, precum și prin modificările electrocardiografice ST—T (Steelman și colab., 1971). Nu s-a putut demonstra o cauză coronariană a sindromului P.V.M. primar. Asociațiile fortuite între două boli atît de frecvente sînt desigur comune (Jeresaty și Liss, 1972).

Mecanismul durerii în P.V.M. primar a fost imaginat în mod diferit: compresia arterei circumflexe stîngi în șanțul atrioventricular prin prolabarea valvulară (Barlow, Bosman și colab., 1968), interferența cu aportul de oxigen în pilieri (Pocock și Barlow, 1971), spasme coronariene (Cobbs și King, 1974), factori psihogeni (Hancoock și Cohn, 1966), cardiopatie ischemică asociată.

Le Winters și colab. (1974) invocă discrepanța dintre nevoie și aportul de oxigen la aparatul mitral: tensiunea sistolică excesivă a mușchilor papilari ar crește consumul de oxigen al acestor structuri reducînd, concomitent, posibilitatea aportului. Autorii citați argumentează ipoteza reproducînd durerea aproape exclusiv la acei bolnavi care au și dureri spontane, ca urmare a creșterii presiunii ventriculare stîngi prin perfuzie. Mai mult, apariția și dispariția durerii survin la niveluri similare ale tensiunii arteriale. Modificările electrocardiografice ST—T au poate aceeași explicație.

Patogenia aritmiilor în sindromul P.V.M. primar nu este cu totul elucidată. Apariția lor este atribuită depolarizării spontane a fibrelor miocardice din valva mitrală, al căror potențial de *pacemaker* a fost dovedit experimental (Wit și colab., 1973). Potențialul se poate exacerba prin punerea sub tensiune a fibrelor sau sub influențe adrenergice.

O ipoteză alternativă sugerează că excursia valvulară excesivă poate determina excitația mecanică a miocardului atrial și ventricular. S-a incriminat, de asemenea, și o cardiomiopatie concomitentă.

În concluzie, concepția valvulară explică satisfăcător majoritatea simptomelor și semnelor P.V.M. primar, deși unele anomalii miocardice, probabil genetice, sînt relativ frecvente. Considerații analoge sînt valabile pentru P.V.M. secundar ce apare în cadrul altor afectări ale colagenului.

Cu totul alta este situația în P.V.M. secundar apărînd în afecțiuni miocardice sau coronariene în care se incriminează o disfuncție sau o malpoziție a pilierilor, valvele fiind normale.

Uneori factorii funcționali sînt dominanți, cum este cazul în defectul septal atrial, în care P.V.M. — extrem de frecvent întîlnit —, dispare, de regulă, postoperator.

Intervenția unui factor psihogen în determinismul simptomatologiei P.V.M. primar apare, în general, evidență. Pe lîngă intervenția iatrogenă — comunicarea intempestivă a diagnosticului este adeseori recepționată catastrofal de către bolnavi — există și un dezechilibru vegetativ și, ades, o spasmofilie constituțională hipomagneziemică, ce imprimă o coloratură particulară tabloului clinic.

Scanned with OKEN Scanner

Unii autori (Lucciani și colab., 1980, Durlach și colab., 1982) au subliniat extrema frecvență a tetaniei normocalcemice prin deficit de magneziu (TL prin DM) în P.V.M. și viceversa. Tetania ar putea explica foarte bine simptomatologia subiectivă a bolii, iar magneziterapia ar avea un efect spectacular. Autorii postulează TL prin DM drept cauză a P.V.M., care nu ar fi decît stigmatul organic al primeia (Durlach și colab., 1982), acțiune ce s-ar exercita prin determinarea unei cardiomiopatii. Tetania hipocalcemică a fost, de asemenea, frecvent descrisă la copii și adolescenți în asociație cu P.V.M. primar. Recent Chanck și colab. atrag atenția asupra frecvenței asociației hipertiroidie — P.V.M. primar (43%). Argumentele asupra unor relații cauzale avansate de autorii mai sus citați ar fi următoarele: ambele boli, P.V.M. și hipertiroidia, pot fi determinate genetic, mecanismele ambelor pot fi autoimune și deci similare, excesul de catecolamine din hipertiroidie ar putea produce alterări miocardice. Totuși Canceller și colab., pe un lot de tineri, găsesc această asociere numai la 5% din cazuri.

TABLOU CLINIC

Numeroși bolnavi cu P.V.M. primar sînt asimptomatici. Triada: dureri precordiale, palpitații, anxietate este, totuși, frecventă.

Durerile sînt, în general, prelungite, fără legătură cu efortul, neinfluențate de nitroglicerină. Rareori ele îmbracă aspectul tipic anginos, creînd dificultăți de diagnostic diferențial. Aproximativ 50—60% din bolnavii cuprinși în loturile clinice au dureri, față de numai 12% provenind dintr-o populație „liberă" (15).

Deși aritmiile sînt frecvente, palpitațiile nu se corelează întotdeauna cu apariția efectivă a acestora (Winkle și colab., 1972) (17).

Anxietatea este nu rareori simptomul dominant și imprimă acestor bolnavi o coloratură funcțională.

Dispneea și astenia au fost atribuite hiperventilației psihonevrotice (Hancock, 1966) sau spasmofiliei, dar, în aceste cazuri, nu se produce o reducere efectivă a capacității de efort. Desigur, la cei cu insuficiență mitrală importantă pot apărea manifestări de insuficiență ventriculară stîngă.

Este probabil că multe din cazurile descrise ca sindrom Da Costa — astenie neurocirculatorie — ar fi diagnosticate astăzi ca P.V.M. primar.

Spasmofilia asociată a fost frecvent descrisă la tineri, iar tetania latentă prin deficit de magneziu chiar implicată etiologic. O ipoteză alternativă presupune, dimpotrivă, asocierea astheniei neurocirculatorii cu un P.V.M. asimptomatic.

Studiul de la Framingham ridică îndoieli dacă persoanele cu P.V.M. primar diagnosticat ecocardiografic au mai frecvent simptome decît martorii (tabelul XXV-V).

Bolnavii cu P.V.M. primar ar putea fi împărțiți în două categorii: marea majoritate au acuze minore sau de ordin psihonevrotic și numai o mică parte au simptome importante. Este vorba, îndeosebi, de cei cu suflu sistolic (insuficiență mitrală) sau cu cardiopatie ischemică asociată.

Examenul fizic. Un habitus caracteristic a fost mai de mult observat la bolnavii cu P.V.M. primar. Studiul Framingham confirmă că aceștia

Tabelul XXV-V

Incidența simptomelor la bolnavii cu P.V.M. și martori
(Framingham—Savage și colab., 1983)

Simptome	Bolnavi cu P.V.M.	Subiecți fără P.V.M.
Dureri toracice	25 (12%)	435 (16%)
Angor	4 (2%)	82 (3%)
Sincopă	4 (2%)	27 (1%)

sînt mai slabi decît normalii. Adesea este vorba de femei longilin-astenice cu deformații toracice: *pectus escavatum,* sau *carinatum,* scolioză, „spate drept". Incidența uneia sau a mai multora din aceste modificări s-ar întîlni la circa 60—75% din bolnavii cu P.V.M. primar în seriile clinice (Rowlings, 1960, Bon Tempo și colab., 1975, Solomon și colab., 1975). Modificările sînt comune și în alte afectări genetice ale țesutului conjunctiv. Unii autori au considerat, de altfel, P.V.M. primar ca o formă frustă de sindrom Marfan.

Modificările osoase au fost corelate cu cele valvulare, arătîndu-se că momentul embriologic al dezvoltării aparatului mitral coincide cu cel al structurilor locomotorii amintite. Aceeași corelație ontogenetică s-au sugerat cu dermatoglifele palmare și ele caracteristice în sindromul P.V.M. Pe de altă parte, modificările osoase sînt comune la persoanele longilin-astenice, iar incidența P.V.M. primar se corelează cu subponderabilitatea (Savage și colab., 1983) (15).

Examenul cardiac. La palpația cordului se poate, uneori, decela o retracție mezosistolică a socului apexian, sincronă cu clicul, atribuită tracțiunii exercitată de un cordaj anormal (vezi fig. XXV-2). Freamătul sistolic al insuficienței mitrale este rar. Auscultația cardiacă este, adeseori, caracteristică. Elementul cel mai constant — clacmentul (clicul) mezotelesistolic — este un zgomot de intensitate variabilă, uneori intens, scurt, vibrant, sec, superficial, cu maximum de intensitate în focarul mitral sau între vîrf și xifoid. Se situează în utimele 7/10 are sistolei mecanice (7). Ansamblul realizează „ritmul de triolet" (Gallavardin). Zgomotul este,

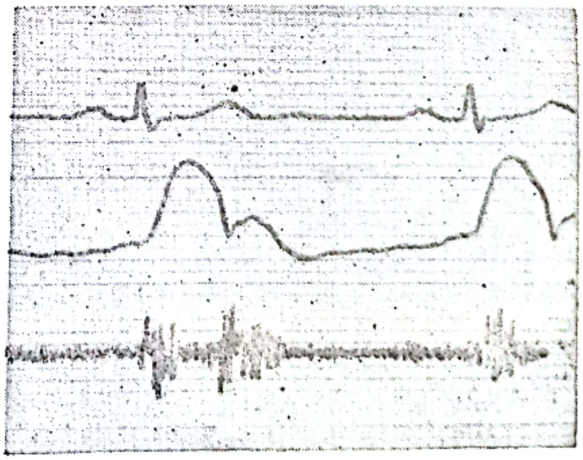

Fig. XXV-2. — Electrocardiograma, apexocardiograma și fonocardiograma într-un caz de prolaps valvular mitral. Fonocardiograma demonstrează clacmentul și suflul telediastolic, iar apexocardiograma inflexiunea sistolică ce corespunde cronologic clacmentului.

Scanned with OKEN Scanner

adeseori, multiplu. Din 31 de cazuri am găsit un dublu clacment în 12 și trei clicuri într-un caz. Suflul telesistolic, urmînd clacmentului, rareori izolat, apare în aproximativ 1/5 din cazurile cu clacment (Al. Ioan, 1969) (7).

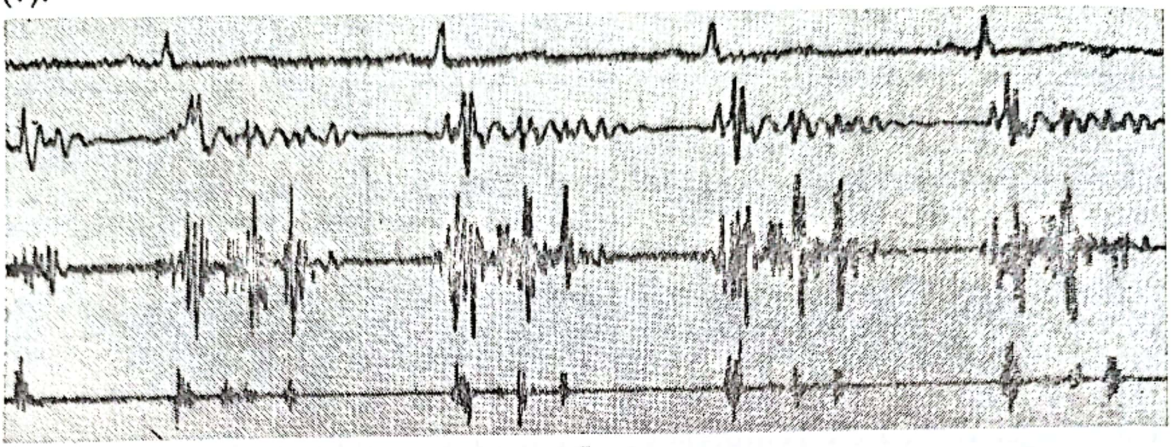

a

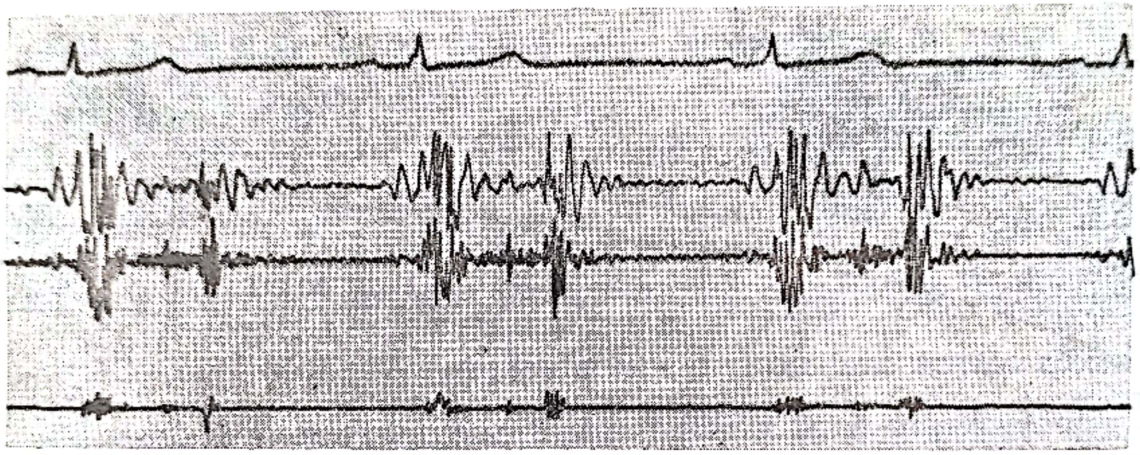

b

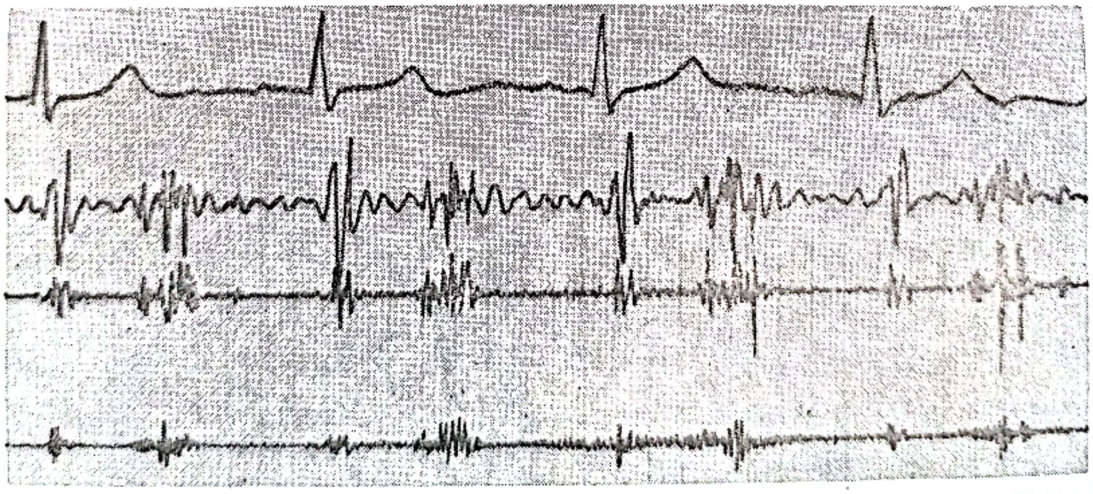

c

Fig. XXV-3. — Fonocardiogramele a trei bolnave din aceeași familie, mama și cele două fiice, cu prolaps valvular mitral. Mama (a) prezintă trei clacmente, una din fiice (b) un clacment și cea de a doua (c) două clacmente telesistolice.

Scanned with OKEN Scanner

Suflul telesistolic traduce o insuficiență mitrală limitată la ultima parte a sistolei. În cazurile mai rare cu suflu holosistolic, regurgitația se produce în toată sistola.

Semnele auscultator-fonocardiografice sînt foarte sensibile la manevre fiziologice și intervenții farmacologice, ceea ce conferă auscultației dinamice o reală valoare diagnostică.

Manevrele care scad volumul ventriculului stîng accentuează disproporția dimensională dintre cavitatea ventriculară și valvă, făcînd ca prolapsul să apară mai precoce în sistolă. Bombarea poate să înceapă chiar o dată cu sistola și suflul să devină holosistolic (Braunwald). Astfel, clicul se apropie de zgomotul 1 în poziție șezîndă, în faza de presiune a manevrei Valsalva, după administrarea de nitrit de amil etc. Aceste intervenții sau altele reduc volumul ventriculului stîng prin mecanisme diferite: scăderea întoarcerii venoase, scăderea impedanței la ejecție a ventriculului stîng, creșterea inotropismului. Creșterea dimensiunilor ventriculare prin mecanismele inverse (clinostatism, poziție chircită etc.) face clicul să apară mai tîrziu în sistolă.

Modificările cronologice nu sînt întotdeauna concordante cu cele de intensitate, dar primele sînt mai importante. Astfel, nitritul de amil face ca clicul și suflul să apară mai precoce, dar intensitatea suflului scade, pe cînd fenilefrina are un efect invers. Ca mecanism de producere, clicul este strîns legat de apariția prolapsului. De altfel, el coincide cronologic cu prolapsul maximal și se datorește tensiunii bruște a corzilor tendinoase (*chordal snap*, Reid, 1961) (14), sau tensiunii valvei eversate care pocnește ca o pînză de corabie (*snapping sail phenomenon*, Lewis, 1971).

Sensibilitatea și specificitatea semnelor auscultatorii în sindromul P.V.M. primar este discutată (în forma secundară ele survin cu totul excepțional). Diferențele de apreciere depind de caracterele lotului și de standardul de diagnostic. Astfel, cele 315 cazuri publicate de Jeresaty se repartizează astfel: 17% auscultație normală, 1% clic protosistolic, 53% clic mezotelesistolic, 17% clic și suflu, 2% suflu telesistolic izolat, 1% zgomot de drîmbă (*precordial honk*), 9% suflul holosistolic.

În studiul de la Framingham citat anterior, în care criteriul de diagnostic a fost ecocardiograma M, concordanța este sensibil mai redusă: 50% din cei cu clic au prolaps, dar mai puțin de 15% din cei cu prolaps au clic. Din cei 5 cu sindromul auscultator complet, clic și suflu. 4 au prolaps pe ecocardiogramă.

Este de reținut că bolnavii cu semne ascultatorii sînt mai frecvent simptomatici decît ceilalți.

Aritmiile. Diverse aritmii atriale și/sau ventriculare, tulburări de conducere atrio-ventriculare și intraventriculare au fost descrise în P.V.M. De obicei benigne, ele reprezintă, totuși, o problemă. Sînt citate numeroase cazuri de aritmii ventriculare, unele punînd direct viața în pericol, producînd chiar fibrilație ventriculară și, foarte rar, moarte subită, prezumată aritmică. Schwartz și colab. (1977), colectînd 589 cazuri de P.V.M. din literatura anglo-saxonă, constată următoarele: interval Q—T crescut 47%, extrasistole atriale și/sau ventriculare 55%, extrasistole ventriculare 47%, tahicardie ventriculară 6,3%, tahicardie supraventriculară 6,1%, moarte subită 1,4%. Alte studii apreciază la aproximativ 50% cazurile

Scanned with OKEN Scanner

cu extrasistole ventriculare complexe sau frecvente (De Maria și colab.; Winkle și colab.) (17). Studiul de la Framingham (1983) a confirmat marea incidență a diverselor aritmii în P.V.M. Surpriza a constituit-o, însă, constatarea extrem de frecventă a disritmiilor la martorii normali. A trebuit să se realizeze monitorizarea pe 24 de ore ca incidența extrasistolei ventriculare repetitive să apară mai mare în P.V.M., fără a atinge, însă, semnificația statistică, în raport cu martorii (15).

Recent s-a dovedit că bolnavii cu simptome severe au adeseori (66%) o dublă cale tawariană. Aceeași anomalie se întîlnește la 10% din populația generală (Ware și colab., 1984). Căi accesorii extranodale au fost descrise ca frecvente (Josephson și colab., 1958) sau relativ rare (Ware și colab.) în P.V.M. primar.

În producerea aritmiilor au fost incriminate: cardiomiopatia asociată, tensionarea fibrelor miocardice din valve, creșterea tonusului simpatic și creșterea nivelului catecolaminelor.

Tensiunea arterială maximă este, în medie, semnificativ mai scăzută în cazurile cu P.V.M. (Savage și colab., 1983), fără a dobîndi prin aceasta o valoare diagnostică. Hipotensiunea ortostatică este frecventă și poate să intervină în patogenia ameţelilor și sincopelor (A. D. Santos și colab., 1981).

EXPLORĂRI PARACLINICE

Simptomele și semnele clinice fiind inconstante, explorările de laborator capătă o importanță deosebită. De remarcat este rolul ecocardiogramei, îndeosebi bidimensionale. Morganroth și colab. afirmă că „înaintea necropsiei ecocardiografia bidimensională este cel mai bun etalon pentru detectarea prolapsului mitral, tricuspidian și aortic".

Electrocardiograma arată, adeseori, în repaus, anomalii ST-T (aproximativ 1/3 din cazuri). Unda T negativă și ST subdenivelat semnificativ apar în derivațiile II, III, aVF, mai rar în V5—V6. Aceste modificări pot sugera cardiopatia ischemică, dar dacă apar la o femeie tînără trebuie să evoce diagnosticul de P.V.M. Modificările de ST—T se accentuează sau apar la testul de efort. În fapt ele îmbracă mai degrabă aspectul celor din anomaliile de vasoreglare decît al celor coronariene, deoarece apar la trecerea în ortostatism și în porțiunea inițială și medie a testului de efort, dispărînd în perioada efortului de vîrf și la începutul celei de recuperare (Engel și colab., 1979).

Intervalul Q—T este adeseori prelungit, între 7,5—50% din cazuri după loturi.

Electrocardiograma uzuală, dar mai ales monitorizarea și electrocardiografia Holter, pot demonstra aritmiile.

Examenul radiologic standard nu furnizează date caracteristice. În cazurile cu insuficiență mitrală severă se pot constata semnele acesteia.

Fonocardiograma. Caracterele fonice ale clicului fac ca evidențierea sa și ca dealtfel și a suflului ce-i urmează, să se facă cu ușurință, furnizînd aspecte practic caracteristice.

Scanned with OKEN Scanner

Apexograma. Morfologia sa are o trăsătură particulară, caracterizată prin existența eventuală a unei depresiuni profunde și ascuțite mezosistolice. Unda „A" are, uneori, o amplitudine crescută.

Ecocardiograma. Ecocardiografia modul M este, în practică, metoda uzuală de confirmare a diagnosticului. Au fost descrise două aspecte caracteristice (Shah și Gramiaki): 1. Bombarea posterioară mezosistolică a valvei mitrale (prolaps telesistolic) și 2. Deplasare posterioară „în hamac" a valvelor în sistolă (prolaps holosistolic).

În ceea ce privește primul semn elementele de tehnică au o importanță deosebită. Amplasarea prea înaltă a transductorului poate da un rezultat fals pozitiv, după cum orientarea sa prea joasă dă un rezultat fals negativ. Pentru deplasarea „în hamac" se poate accepta criteriul propus de Jeresaty (o cădere 3 mm), ce asigură o fiabilitate optimă. Modificări fals pozitive de tipul deplasării în hamac pot de asemenea, fi date de: localizarea prea înaltă a transductorului, stenoza mitrală și revărsatul pericardic (prin balansul inimii). S-au mai descris ca semne accesorii: creșterea amplitudinii excursiei marei valve mitrale (mai mult de 22 mm), ecouri sistolice multiple, îngroșarea valvelor, evidențierea de ecouri de valve în atriul stîng.

Chiar dacă se obține o ecocardiogramă în condiții optime — ceea ce nu este întotdeauna posibil — sensibilitatea metodei este limitată de faptul că prolapsul se poate produce predominant superior (și nu posterior), neputînd, astfel să fie evidențiat prin ecocardiograma modul M.

Ecografia bidimensională este, în ansamblu, superioară celei unidimensionale, putînd fi considerată metoda standard de diagnostic a P.V.M. deoarece:

1. demonstrează bombarea *superioară* și posterioară a valvelor mitrale, cu o coaptare mult posterioară, determinînd o deschidere a unghiului aortă-marea valvă mitrală >30°;



Fig. XXV-4. — Ecocardiograma modul M tipică pentru sindromul prolapsului valvular mitral. Prolaps telesistolic al valvei mitrale posterioare.

2. diferențiază această mișcare de alte cauze de dispunere orizontală a țesutului valvular, care creează aspecte fals pozitive în ecocardiografia modul M; în plus metoda permite aprecierea gradului prolapsului inițial, precum și diagnosticul prolapsului tricuspidian și aortic;

Scanned with OKEN Scanner

3. diferențiază P.V.M. cu îngroșări ale valvulelor de cele cu aspect normal. Cele cu valvule îngroșate sînt asociate frecvent cu alte anomalii cardiace.

Scintigrafia miocardică de efort cu Taliu 201 poate fi utilă spre a deosebi durerile precordiale atipice ale sindromului P.V.M. de cazurile de cardiopatie coronariană asociată. Ea evidențiază defecte regionale de perfuzie exclusiv la coronarieni.



Fig. XXV-5. — Ecocardiograma într-un sindrom de prolaps valvular mitral. Mișcare holosistolică a valvei mitrale posterioare.

Cineangiografia radionucleară este normală la majoritatea bolnavilor cu P.V.M. primar, dar un subgrup prezintă anomalii de contracție regională (9). Important este că o cineangiografie radionucleară normală exclude, cu mare probabilitate, o cardiopatie ischemică semnificativ asociată.

Angiocardiografia a fost considerată și utilizată ca metodă de referință pentru diagnosticul P.V.M. Variabilitatea opiniilor observatorilor este, însă, extrem de mare și criteriile diagnostice sînt considerate insuficient definite. Incidența P.V.M. în diverse studii angiografice variază într-adevăr excesiv între 1 și 43%.

Cohen și colab., 1979, afirmă că diagnosticul de P.V.M. se realizează cu o mai mare acuratețe cînd se identifică punctul de inserție al valvei posterioare la inel și diagnosticul se face cînd valva posterioară prolabează inferior de acesta, concordanța cu auscultația și ecocardiografia devenind astfel de 100%.

DIAGNOSTICUL POZITIV ȘI DIFERENȚIAL AL P.V.M. PRIMAR

În cazurile cu clic (și suflu) diagnosticul clinic al sindromului P.V.M. primar este relativ ușor. Confuzia frecventă este cu stenoza mitrală, clicul telesistolic fiind luat drept zgomot 2, iar acesta drept clacment de deschidere a mitralei. În orice caz, fonocardiograma poate înlătura îndoielile, excluzînd ritmul de rapel mitral. Prin această metodă se pot exclude și

alte ritmuri în trei timpi ca, de pildă, chiar cel determinat de un zgomot 3 fiziologic neobișnuit de intens.

Zgomote sistolice cu aspecte de clacmente, care simulează clicul prolapsului mitral, pot surveni în: pneumomediastin, pneumotorax, fracturi costale, dar zgomotele sînt întotdeauna efemere.

Palpitații și/sau dureri precordiale atipice dar persistente, aritmii rebele, modificări primare ST—T survenind la tineri, aspecte psihonevrotice de tipul sindromului Da Costa pot avea ca substrat un P.V.M. primar.

Sindromul trebuie căutat și la familiile bolnavilor, la femeile tinere longilin-astenice cu deformații toracice. Recent Perloff și colab. (13) au propus un set de noi linii directoare pentru diagnosticul clinic al P.V.M. primar pe care-l reproducem în tabelul III.

Problema cea mai importantă este identificarea cazurilor cu cardiopatie ischemică asociată; scintigrafia de efort, cineangiografia nucleară și, uneori, coronarografia sînt indicate în acest scop. Evidențierea scintigrafică a defectelor regionale de perfuzie la efort permite afirmarea cardiopatiei ischemice asociate, pe cînd cineangiografia radionucleară normală o exclude cu mare probabilitate.

Tabelul XXV-VI

Noi linii directoare pentru diagnosticul clinic al prolapsului valvular mitral
(după Perloff și colab. 1986) (13)

Constatări nespecifice:
Simptome:
— Dureri toracice „atipice", dispnee, astenie, fatigabilitate, ameţeli, sincope;
— Tulburări psihice.
Aspect fizic:
— Anomalii osoase toracice;
— Micromastie.
Ecg:
— Undă T negativă în conducerile inferioare sau precordiale laterale;
— Extrasistole în repaos, efort sau pe Ecg ambulator;
— Tahicardie supraventriculară.
Radiologic:
— Scolioză, pectus escavatum, carinatum, dispariția cifozei toracice.
Ecografie bidimensională:
— Ușoară deplasare sistolică superioară a valvelor anterioare sau anterioară și posterioară a mitralei.
Criterii minore
Auscultație:
— Zgomotul I accentuat plus suflu holosistolic apical.
Ecocardiografie bidimensională:
— Deplasarea sistolică superioară, izolată, ușoară sau medie a valvei mitrale posterioare;
— Deplasarea sistolică superioară moderată a ambelor valve mitrale.
Ecocardiogramă plus istoric:
— Deplasare superioară ușoară sau moderată a valvelor mitrale plus:
— Atacuri neurologice focale sau amauroză fugace la tineri;
— Rude de gr. I cu criterii majore.
Criterii majore
Auscultație:
— Clic mezo- sau telesistolic plus suflu telesistolic sau zgomot de drîmbă (whoop) izolat sau în asociație la vîrf.
Ecocardiografic bidimensională:
— Deplasare sistolică superioară marcată a valvelor mitrale cu punct de coaptare situat la nivelul planului anular mitral sau deasupra acestuia;

Scanned with OKEN Scanner

— Deplasarea sistolică ușoară sau moderată a valvelor plus:
— Ruptură de cordaj;
— Insuficiență mitrală dovedită prin metoda Doppler;
— Dilatație inelară mitrală.

Ecocardiogramă plus auscultație:
— Deplasarea sistolică de la ușoară la moderată a valvelor plus:
— Cicluri mezo-telesistolice la vîrf;
— Suflu tele- sau holosistolic la o persoană tînără;
— Zgomot de drîmbă (whoop) telesistolic.

DIAGNOSTICUL POZITIV ȘI DIFERENȚIAL AL FORMELOR SECUNDARE DE P.V.M.

P.V.M. trebuie suspectat în toate anomaliile genetice ale țesutului conjunctiv (a se vedea tabelul XXV—IV și capitolul „Genetica bolilor cardiovasculare").

Semnele auscultatorii, cînd există, sînt similare celor din forma primară. Ecocardiograma confirmă existența anomaliei valvulare. Încadrarea diagnostică corectă presupune evaluarea exactă a simptomelor și semnelor generale, ceea ce implică cunoașterea în ansamblu a acestor boli generale relativ rare.

Habitusul asemănător al unor bolnavi cu P.V.M. primar cu al celor cu sindrom Marfan sau chiar cu al unora din sindroamele Ehlers-Danlos pot crea reale dificultăți de diagnostic diferențial, erorile putînd fi făcute în ambele sensuri.

În suferințele valvulare dobîndite, afecțiuni miocardice sau coronariene, P.V.M. cu clic și suflu sînt excepționale. De obicei, este vorba de o constatare ecocardiografică. Acest examen apare indicat în condițiile clinice amintite în tabelul I.

Evaluarea gravității cazurilor cu sindrom de P.V.M. primar. Simpla bombare sistolică excesivă a valvelor spre atriu — exagerare a unui fenomen fiziologic — trebuie considerată o variantă de normal. Ea poate determina clic și balonizare valvulară pe ecocardiogramă, dar aceste semne nu sînt obligatoriu concordante.

Adăugarea, în aceste cazuri, a simptomelor, aritmiilor, modificărilor morfologice ale electroventriculogramei ar permite încadrarea în sindromul de balonizare (*billowing mitral syndrome*) în accepțiunea Barlow și Pocock (1985) (3).

Esențială este identificarea insuficienței mitrale telesistolice prin evidențierea suflului. De obicei, regurgitația este redusă și, deci, de mică gravitate hemodinamică și numai uneori este progresivă. Riscul endocarditei bacteriene, al accidentelor embolice sau aritmice severe este considerabil mai mare decît în cazurile fără insuficiență mitrală. Ecocardiograma demonstrează, de obicei, balonizarea, dar nu direct insuficiența mitrală.

În sfîrșit, insuficiența mitrală pansistolică, dependentă de sindromul valvei flasce sau de ruptura unui cordaj tendinos major, se însoțește constant de semne ecocardiografice de balonizare în prima eventualitate

Scanned with OKEN Scanner

și de demonstrarea directă a valvei balante în cea de-a doua. Insuficiența mitrală este, adesea, severă și progresivă și poate impune o sancțiune chirurgicală.

EVOLUȚIE, PROGNOSTIC, COMPLICAȚII

Evoluția naturală a sindromului P.V.M. este, în majoritatea cazurilor, benignă. Statisticile spitalicești sau ale centrelor specializate arată, din cauza preselecției, un număr semnificativ de cazuri cu evoluții mai severe.

Astfel, din 53 de cazuri (Mills și colab., 1977), urmărite în medie 14 ani, 2 cazuri au decedat și în 6 au apărut complicații severe: insuficiență mitrală progresivă, endocardită bacteriană, fibrilație ventriculară. Se apreciază că insuficiența mitrală progresivă apare aproximativ în 15% din cazuri. Mecanismul este, de obicei, dilatația anulară sau ruptura spontană a corzilor tendinoase (W. C. Roberts, 1984).

Se pare că la bărbații care efectuează o muncă fizică, insuficiența mitrală severă, necesitînd intervenție chirurgicală, este mai frecventă decît la femei.

Cazurile cu clic și, mai ales, cu suflu par a avea un prognostic sever. Uneori survin microembolii cerebrale, determinate, probabil, prin trombi plachetari, ce se traduc prin fenomene de focar: hemipareză, episoade ischemice cerebrale tranzitorii etc. Este posibil ca emboliile cerebrale secundare P.V.M. să fie o cauză importantă a accidentelor vasculare cerebrale inexplicate și a altor complicații cerebrale la tineri fără o boală cerebro-vasculară detectabilă (Braunwald).

Problema aritmiilor a fost discutată anterior. Unele ar putea favoriza accidentele embolice.

Endocardita bacteriană complică, uneori, formele „suflante", dar numai excepțional cele cu clăcment izolat sau mute.

PROFILAXIE ȘI TRATAMENT

Caracterul genetic al sindromului P.V.M. primar nu permite în prezent o profilaxie eficientă, care de altfel nici nu pare indispensabilă, fiind vorba de o condiție benignă, cu transmitere autosomal dominantă. Ne întrebăm dacă subiecții homozigoți nu fac forme mai grave de boală, în care caz sfatul genetic ar putea juca un rol important prin evitarea formării cuplurilor compuse din doi heterozigoți sau un heterozigot și un homozigot.

Cazurile asimptomatice de P.V.M., mai ales dacă nu au suflu la examenul clinic, nu necesită tratament. Adeseori psihoterapia este pe cît de utilă, pe atît de dificilă, bolnavii fiind alarmați printr-o comunicare intempestivă anterioară a diagnosticului. Administrarea tranchilizantelor este, adesea, utilă.

În formele simptomatice combaterea durerilor precordiale și a palpitațiilor este obiectivul primordial. Din acest punct de vedere, propranololul este drogul de elecție (Winkle și colab., 1973) (17), deoarece scade consumul de O_2 miocardic și tensiunea miocardică parietală, diminuă deficitul de oxigenare al mușchilor papilari și reduce tonusul simpatic; pe

scurt, acționează asupra tuturor verigilor incriminate în producerea durerilor, inclusiv asupra eventualei cardiopatii coronariene asociate. Crescînd volumul ventricular și scăzînd frecvența cardiacă, propranololul reduce efectiv gradul prolapsului și tensiunea fibrelor miocardice valvulare incriminată în producerea aritmiilor. Drogul reduce și intervalul Q—T, adeseori prelungit în P.V.M. primar.

Administrarea nitriților trebuie făcută cu prudență (agravează prolapsul). Blocantele de calciu sînt, principial, indicate.

Administrarea altor antiaritmice, singure sau asociate propranololului, este uneori utilă dar trebuie ținut seama că tratamentul trebuie să dureze uneori chiar mai multe decade (Schwartz și colab., 1977) (16) și nu este inofensiv. Chinidina și procainamida pot accentua modificările de repolarizare ventriculare. Este de preferat să nu fie administrate ca prim drog. Difenilhidantoina, care reduce durata Q—T și, îndeosebi, aprindina sînt, uneori, foarte eficace.

Tahicardiile ventriculare refractare au impus, în unele cazuri, blocada ganglionului stelat, simpatectomia cervicală sau chiar protezarea mitrală.

În cazurile cu tetanie latentă prin deficit de magneziu, asocierea magneziterapiei a fost găsită eficace de către unii autori (Durlache și colab., 1982). Difenilhidantoina, care este utilă și în tetanie, ar putea fi o alternativă în raport cu propranololul.

Profilaxia endocarditei bacteriene este indicată în cazurile cu suflu și semne ecocardiografice; în formele mute sau numai cu clacment utilitatea sa este îndoielnică.

La bolnavii care au avut accidente cerebrale tranzitorii, este probabil utilă terapia antiagregantă plachetară sau chiar anticoagulantă.

Formele severe de insuficiență mitrală beneficiază de intervenția chirurgicală. S-a arătat recent că P.V.M. este cea mai frecventă cauză de insuficiență mitrală pură, izolată, la bolnavii peste 20 de ani, destul de severă pentru a indica înlocuirea valvei mitrale (Waller și colab., 1982). În general, chirurgii americani preferă protezarea valvulară, pe cînd cei europeni practică reconstrucția valvulară, care minimalizează complicațiile tromboembolice și nu impune tratament anticoagulant.

Recent, Penkoske și colab. (1985) au obținut rezultate excelente prin reconstrucție valvulară cu plicaturarea valvelor și anuloplastie posteromedială, tehnică pe care o consideră superioară protezării (12).

BIBLIOGRAFIE SELECTIVĂ

1. ARANDA J. M., BEFLER B., EL-SGERIF N., CASTELLANOS A., LAZZARA R. — Am. J. Med., 1976, *60*, 997.
2. BARLOW J. B., POCOCK W. A. — Am. J. Med., 1979, 97, 227.
3. BARLOW J. B., POCOCK W. A. — Am. J. Cardiol., 1985, 55, 501.
4. DEVEREUX R. B. — Am. J. Med., 1979, 67, 278.
5. DEVEREUX R. B., BROWN T., KRAMER-FOX R., SACH IRENE — Ann. Int. Med., 1982, 97, 826.
6. DUPASQUIER E., BARNEY J. L. — Schweiz. med. Wschr., 1981, *111*, 73.
7. IOAN AL. — Contribuții la studiul clinic și fonocardiografic al ritmurilor în trei timpi. Teză de doctorat, I.M.F. București, 1969.

Scanned with OKEN Scanner

8. MORGANROTH J., JONES R. H., CHIN C. C., MASAHITO N. — Amer. J. Card., 1980, *46*, 1164.
9. NEWMAN G. F., GIBBONS R. J., JONES R. H. — Am. J. Card., 1981, *47*, 14.
10. NICOLAESCU V., RĂDOI MARIANA — Medicina internă, 1974, *26*, 387.
11. OLSEN E. Q. J., AL-RUFAIE H. K. — Brit. Heart. J., 1980, *44*, 674.
12. PENKOSKE P. A., ELLIS F. H., ALEXANDER S., WATKINS E. — Am. J. Med., 1985, *55*, 735.
13. PERLOFF J. K., CHILD J. S., EDWARDS J. E. — Am. J. Card., 1986, *57*, 1124.
14. REID J. V. O. — S. A. Medical Journal, 1961, *35*, 353.
15. SAVAGE D. P., GARRISON R. J., DEVEREUX R. B. și colab. — Am. Heart. J., 1983, *106*, 591.
16. SWARTZ M. H., TEICHHOLZ L. E., DONOSO E. — Am. J. Med., 1977, *62*, 377.
17. WINKLE R. A., LOPES M. C., POPP R. L., HANCOCK E. W. — Am. J. Med., 1976, *60*, 961.

STENOZA MITRALĂ

POMPILIU POPESCU, AL. IOAN

DEFINIȚIE

Stenoza mitrală (S.M.) este leziunea valvulară caracterizată prin sudura comisurilor valvulare atrioventriculare stîngi, însoțită sau nu de o remaniere semnificativă a aparatului subvalvular. În consecință, valvula mitrală se deschide insuficient în diastolă, suprafața sa fiind redusă în raport cu normalul.

ETIOLOGIE. FRECVENȚĂ

Cauza principală a S.M. o constituie reumatismul articular acut. S.M. reprezintă o complicație tardivă, aparînd, în medie, la 3—10 ani de la debutul bolii (3, 4, 6, 9).

Etiologia reumatismală a numeroaselor cazuri de S.M. fără poliartrită în antecedente (circa 40%) a fost dovedit mai demult prin demonstrarea, la mulți din acești bolnavi, a nodulilor Aschoff în biopsia de urechiușă stîngă recoltată intraoperator (10, 11, 15).

În statistica Roberts (11) întocmită pe 1 010 cazuri de valvulopatii necropsiate la pacienți cu vîrsta de peste 15 ani, S.M. pură a însumat 118 cazuri, ceea ce reprezintă 19% din cazuistica studiată, ocupînd locul al doilea ca frecvență după stenoza aortică. În ceea ce privește repartiția pe sexe, S.M. se întîlnește mai des la femei, raportul femei/bărbați fiind în jur de 3/1 (9, 10, 15).

S.M. congenitală, mult mai rară, este întîlnită la copii, adeseori în cazul unui sindrom de hipoplazie a inimii stîngi, constituind o entitate nosologică aparte. Cînd ventriculul stîng este funcțional, S.M. poate fi izolată — în aproximativ jumătate din cazuri — sau asociată cu persistența canalului arterial, stenoză aortică și coarctația aortei (S. Kaplan,

1968). Formele pure sînt asemănătoare cu cea a adultului, dar, de obicei, sînt foarte severe (7).

Stenoza supravalvulară în inel este excepțională fiind asociată cu alte malformații: valvă mitrală în paraşută, stenoză aortică subvalvulară și coarctația aortei (Shone și colab.) sau defect septal ventricular (3, 7).

Vegetațiile unei endocardite bacteriene mitrale pot determina o S.M., ceea ce în, practică, se întîlnește extrem de rar (3).

S.M. calcificată, care nu trebuie confundată cu simpla calcificare a inelului mitral, apare uneori ca o suferință degenerativă autonomă, la bătrîni. Condiția este foarte rară.

Există în literatură foarte puține cazuri de S.M. asociată artritei reumatoide (3, 4). O obstrucție mitrală, realizînd o simptomatologie subiectivă și obiectivă în mare parte similare unei S.M. propriu-zise, poate fi realizată de mixomul atrial stîng, care prolabează prin orificiul mitral și, mai rar, de tumori pulmonare primare sau secundare cu invazia venelor pulmonare și a atriului stîng (3, 4).

O cauză nou descrisă de S.M. o reprezintă înlocuirea valvulei mitrale cu o proteză mecanică sau biologică, care, avînd dimensiuni neadecvate (prea mari), poate constitui un obstacol la golirea atriului stîng. Alteori obstacolul este reprezentat de un trombus aderent de proteză (4).

S.M. de origine reumatismală se poate asocia cu un defect septal arial, constituind sindromul Lutembacher (15).

MORFOPATOLOGIE

În toate cazurile de S.M. studiate de Roberts, valvele mitrale erau îngroșate, datorită fie unui proces difuz de fibroză, fie unor depozite calcare, fie ambelor fenomene. În general, în S.M. există o coalescență a comisurilor, asociată foarte des cu o scurtare și fuzionare a cordajelor tendinoase (10, 11).

În formele de S.M. cu obstrucție severă, sudura comisurilor, indurarea valvelor și retracția aparatului subvalvular determină formarea unui canal de formă conică, a cărui bază se situează la nivelul inelului mitral, care este puțin modificat ca dimensiuni, iar vîrful pe un plan inferior, care, de fapt, constituie noul orificiu mitral foarte strîmtat. Atunci cînd o singură comisură este sudată sau una este mult mai mult afectată decît cealaltă, orificiul mitral devine excentric. Dimpotrivă, o sudură simetrică realizează un orificiu central. În unele cazuri, cordajele sînt atît de retractate, încît valvele apar ca fiind inserate direct pe mușchii papilari. Aceste forme de S.M. sînt foarte severe, deoarece spațiile dintre cordaje sînt aproape complet obliterate (3, 10, 11).

Pe valve se găsesc calcificări, variabile din punct de vedere cantitativ, mai frecvente la bărbați decît la femei și la pacienții mai vîrstnici decît la cei tineri (10). Depozitele de calciu par să coreleze semnificativ și cu gradientul de presiune medie diastolică dintre atriul și ventriculul stîng. Calcificările se pot extinde și la inelul mitral, îngroșîndu-l și transformîndu-l într-un orificiu rigid (10). Îngroșarea și rigiditatea valvelor mitrale pot fi atît de marcate încît limitează mult sau foarte mult atît deschiderea, cît și închiderea orificiului mitral, constituindu-se, astfel, atît stenoza cît și o insuficiență mitrală (3, 4, 9, 10).

Scanned with OKEN Scanner

Mărirea cavității atriului stîng, ca și prezența de trombi murali la nivelul acesteia, depind de importanța leziunilor anatomice, sechelare miocarditei atriale, de modificările hemodinamice, dependente de gradul stenozei și de durata evoluției bolii.

Necropsia demonstrează, adeseori, modificări secundare caracteristice: dilatația atriului stîng și sechele fibroase ale miocarditei atriale, hipertrofia ventriculară dreaptă, eventual dilatația atriului drept. În cazurile cu evoluție mai îndelungată se constată modificări de bronhopneumopatie cronică a mitralilor, leziunea esențială fiind arteriolară pulmonară (a se vedea mai jos).

Leziunile constatate în S.M. pot interesa, deci, comisurile, valvele și cordajele. Există o variație de la un caz la altul în ceea ce privește intensitatea acestora și afectarea predominantă a uneia dintre structurile aparatului mitral.

Schematic se pot descrie două tipuri principale anatomice: S.M. în „diafragm", caracterizată prin suduri ale comisurilor, dar cu valve suple și S.M. în „tunel" cu leziuni importante interesînd și porțiunea subvalvulară a aparatului mitral (9, 11).

S.M. poate coexista cu alte afectări valvulare și anume: insuficiență mitrală (combinarea celor două leziuni realizează boala mitrală), insuficiență aortică, stenoză aortică sau combinarea acestora, insuficiența tricuspidiană (foarte frecventă), în majoritatea cazurilor funcțională ca rezultat al dilatării inelului tricuspidian și stenoză tricuspidiană.

FIZIOPATOLOGIE

Tulburările hemodinamice ale S.M. sînt, în mare măsură, în strînsă relație cu gradul de strîmtorare a orificiului mitral.

În mod normal, orificiul mitral are o suprafață de 4—6 cm^2. Cînd orificiul este redus la 2 cm^2, se realizează o S.M. ușoară, iar cînd dimensiunile diminuează sub 1,5 cm^2 S.M. este considerată severă (3). În S.M. trecerea sîngelui din atriul stîng în ventriculul stîng se face datorită unui gradient de presiune atrio-ventricular anormal, care poate ajunge la 20 mmHg sau mai mult în S.M. cu un orificiu de 1 cm^2. Un factor important în producerea perturbărilor hemodinamice în S.M. îl are rata fluxului de sînge prin orificiul mitral. Condițiile care cresc fluxul sanguin ce trece prin acest orificiu, cum ar fi: creșterea activității fizice, emoțiile, stările infecțioase, fibrilația atrială precipită apariția sau intensificarea dispneei, datorită creșterii presiunilor în venele și capilarele pulmonare (3, 7).

De asemenea, tahicardia, scurtînd diastola, micșorează durata trecerii sîngelui prin orificiul mitral, determinînd creșterea presiunii atriale stîngi, indiferent de valoarea debitului cardiac. Acest fenomen poate constitui explicația apariției dispneei paroxistice sau chiar a edemului pulmonar acut la pacienții cu S.M., altfel asimptomatică, în situațiile în care frecvența ventriculară atinge valori ridicate (3).

Contracția atrială joacă un rol important într-o S.M., deoarece crește gradientul de presiune transvalvular telediastolic cu aproximativ 40%. Dacă S.M. se însoțește de fibrilație atrială, debitul cardiac scade cu apro-

ximativ 20% (3, 4). Prezența contracției atriale în S.M. reușește să mențină o presiune medie atrială la valori mai joase decît în cazurile la care se asociază fibrilația atrială. Din aceste date rezultă că menținerea ritmului sinusal într-o S.M. reprezintă un factor important din punct de vedere al echilibrului hemodinamic.

Manifestările hemodinamice și, implicit, cele clinice variază de la un bolnav la altul și în funcție de alți doi parametri: debitul cardiac și rezistențele vasculare pulmonare.

În S.M. cu orificiul de 1—1,5 cm², la unii pacienți debitul cardiac este normal atît în repaus cît și la efort. Dispneea de efort la acești pacienți este intensă, datorită creșterii presiunii în atriul stîng, venele și capilarele pulmonare. În majoritatea cazurilor, însă, în care S.M. are dimensiunile ariei valvulare între 1—1,5 cm², debitul cardiac este subnormal în repaus și crește insuficient la efort, fapt care împiedică o creștere importantă a presiunilor venoase și capilare pulmonare, astfel încît dispneea de efort este mai puțin severă (3).

În S.M. severe rezistențele pulmonare sînt mult crescute, debitul cardiac este scăzut în repaus fără posibilități de creștere la efort; uneori, dimpotrivă, el scade și mai mult la efort, determinînd o simptomatologie caracteristică debitului cardiac mult redus (3).

Mecanismele care determină creșterea presiunilor vasculare pulmonare sînt următoarele:

1. Creșterea presiunii în atriul stîng, care se transmite retrograd în venele pulmonare și capilarele pulmonare (creștere pasivă a presiunii pulmonare postcapilare). Atunci cînd presiunea capilară pulmonară este mai mare decît presiunea coloidosmotică se produce edemul pulmonar, mai întîi interstițial și apoi alveolar.

2. Vasoconstricția arterială pulmonară activă este un fenomen de „protejare" a plămînului împotriva extravazării fluidului în interstițiul și alveolele pulmonare, dar determină hipertensiune arterială pulmonară. Ea este determinată de un reflex cu punct de plecare vascular și diferă ca intensitate în funcție de reactivitatea individuală.

3. Reducerea lumenului arteriolelor pulmonare printr-un proces de hipertrofie a mediei și de obliterare, datorat leziunilor fibroase ale pereților vasculari, care determină apariția endarteriopatiei, complicație ce apare în S.M. cu hipertensiune vasculară pulmonară de lungă durată.

Instalarea hipertensiunii arteriale pulmonare de natură organică (produsă de îngroșarea pereților arteriolari și procese de fibroză) determină formarea celui de-al „doilea baraj" (primul fiind cel mitral), Hipertensiunea pulmonară arterială devenind, astfel, permanentă, influențează nefavorabil cursul bolii.

Cu timpul, hipertensiunea pulmonară, care crește progresiv solicitarea ventriculului drept, se poate manifesta prin apariția insuficienței cardiace drepte și regurgitării valvulare funcționale tricuspidiene și pulmonare, fenomene care reduc, în parte, congestia pulmonară și îndepărtează în acest fel pericolul unui edem pulmonar acut.

În S.M. cu reduceri importante ale orificiului mitral, prin congestia pulmonară pasivă datorită modificărilor hemodinamice pulmonare, scade complianța pulmonară și crește travaliul respirator, tulburări ce antrenează apariția și întreținerea dispneei.

La producerea dispneei mai trebuie luată în considerare și micșorarea lumenului bronșiilor prin volumul crescut al anastomozelor dintre venele bronșice aparținînd circulației pulmonare, tributare atriului stîng, și venele bronșice aparținînd circulației sistemice, tributare atriului drept. Prin creșterea presiunilor venoase pulmonare, aceste anastomoze se măresc și sîngele venos bronșic de origine pulmonară este deversat în mare parte în atriul drept. Reducerea lumenului bronșic prin congestie venoasă, explică, uneori, caracterul astmatiform al dispneei. Ruperea unor anastomoze supuse unor presiuni prea mari se manifestă clinic prin hemoptizii, uneori la efort. Hemoptiziile mai pot fi provocate în S.M. prin edem pulmonar acut cu extravazări bogate în hematii, sau prin tromboembolismul pulmonar rezultat al mobilizării cheagurilor sanguine din venele dilatate și trombozate datorită stazei din membrele inferioare (flebotromboze), în cazurile cu insuficiență cardiacă dreaptă.

Dilatația atrială stîngă și leziunile degenerative ale pereților atriali, precum și sechelele miocardice reumatice constituie factori care explică tulburările de conducere ale stimulilor, neomogenitatea perioadelor refractare, fenomene care duc la apariția aritmiilor atriale.

La rîndul lor, extrasistolele atriale favorizează apariția fibrilației atriale. Prezența de trombi în cavitatea atrială stînga în S.M. cu fibrilație atrială reprezintă o sursă de embolii în circulația sistemică.

În S.M. cu evoluție prelungită, hipertensiunea pulmonară postcapilară, formarea celui de-al doilea baraj arteriolar pulmonar, emboliile pulmonare, inflamațiile bronșice supraadăugate și insuficiența ventriculară dreaptă contribuie la realizarea tabloului clinic și radiologic al „plămînului mitral".

Funcția ventriculului stîng, de obicei neafectată, poate fi uneori anormală.

TABLOU CLINIC

MANIFESTĂRILE FUNCȚIONALE

Tulburările funcționale clinice ale S.M. apar după cîțiva ani de la episodul reumatismal. În cazurile în care stenoza este largă, valvulopatia rămîne asimptomatică, fiind descoperită numai prin auscultație. În S.M. mai strînse manifestările funcționale sînt prezente, exprimîndu-se prin simptome care sînt utile pentru stabilirea gradului de intensitate a tulburărilor hemodinamice, aprecierea stadiului evoluției sau a apariției unor complicații.

Dispneea este simptomul cel mai frecvent. Cea mai comună este dispneea de efort, dar dispneea mai poate fi precipitată de: stări emotive, infecții intercurente, îndeosebi respiratorii, graviditate, febră, raporturi sexuale, momente ale ciclului menstrual sau fibrilație atrială. Uneori, dispneea poate să apară paroxistic, sub formă de dispnee paroxistică nocturnă, astm cardiac sau edem pulmonar acut. Edemul pulmonar acut în S.M. apare mai ales la efort, sub forma tabloului clinic clasic, alteori este frust, fiind caracterizat prin dispnee accentuată însoțită de tuse fără expectorație caracteristică (9, 14).

Uneori, în S.M. cu creșterea importantă a presiunii atriale stîngi, dispneea este, paradoxal, atenuată sau chiar lipsește, fapt datorat unei acomodări subiective la dezvoltarea gradată în timp a creșterii travaliului respirator.

Simptomele respiratorii se atenuează uneori, cînd apar semnele de insuficiență cardiacă dreaptă, deși decompensarea și fibrilația atrială contribuie la scăderea debitului cardiac. În schimb, dispneea este înlocuită de oboseală, element clinic caracteristic scăderii debitului cardiac.

Tusea, în afara celei întîlnite în edemul pulmonar acut, constituie o manifestare frecventă la bolnavii cu S.M. și hipertensiune arterială pulmonară, chiar în lipsa dispneei. Apare mai ales în timpul nopții sau în poziție culcată și este neproductivă. Alteori apare la efort cedînd la încetarea acestuia, ceea ce poate constitui un semn indirect de S.M. strînsă. În unele cazuri tusea are un caracter productiv și este însoțită de o expectorație redusă, mucopurulentă, constituind manifestarea unei bronșite ce complică frecvent S.M. semnificativă hemodinamic.

Hemoptizia se manifestă sub aspecte variate, în funcție de mecanismele prin care se produce. În unele cazuri, hemoptizia apare în cadrul unui edem pulmonar acut cu extravazarea de sînge în alveole și/sau ruptură de capilare. Alteori hemoptizia este mărturia unui tromboembolism pulmonar frecvent în S.M. De obicei hemoptizia de efort este datorată rupturii varicozităților bronșice, consecință a creșterii presiunilor venocapilare pulmonare.

Durerile toracice cu localizare precordială sînt întîlnite la aproximativ 10—15% din bolnavi și, uneori, au caracter de durere anginoasă (3, 4, 5). Mecanismul de producere nu este bine precizat. Printre ipotezele emise sînt de reținut hipertensiunea arterială pulmonară ce duce la creșterea tensionării parietale a ventriculului drept, ischemia ventriculului drept hipertrofiat datorată debitului cardiac scăzut, embolii coronariene, stenoze coronariene concomitente prin proces ateromatos. Uneori, cu toate investigațiile efectuate, cauza durerii rămîne neprecizată.

Palpitațiile sînt expresia unor tulburări de ritm atrial (extrasistole atriale și mai ales fibrilație atrială) cu caracter paroxistic sau permanent.

Disfonia întîlnită mai rar, se datorește compresiunii recurentului stîng (sindromul Ortner) produsă de dilatarea importantă a atriului stîng sau, mai probabil, a arterei pulmonare.

Dureri în hipocondrul drept apar, de obicei, în S.M. cu fibrilație atrială și hipertensiune venoasă sistemică, datorită hepatomegaliei de stază. Durerea apare, de obicei la efort, dar uneori și în repaus și poate fi reprodusă printr-o compresiune manuală asupra ficatului de stază.

EXAMENUL CLINIC OBIECTIV

La inspecția generală se poate constata faciesul mitral, caracterizat prin culoarea roșie-vînătă a pomeților, buzelor și vîrfului nasului. Acest aspect este prezent mai ales în formele de S.M. cu debit cardiac scăzut.

Scanned with OKEN Scanner

Edeme ale membrelor inferioare (retromaleolare, pretibiale etc.) se întîlnesc în S.M. cu insuficiență cardiacă dreaptă.

Cașexia mitrală asociată cu edemul cardiac, este observată în S.M. însoțită deseori de insuficiență cardiacă congestivă. Această stare este explicată de efectul catabolic al insuficienței cardiace și creșterea travaliului respirator.

Examenul obiectiv cardiovascular. *Pulsul arterial* poate fi normal, uneori însă la bolnavii cu debit sistolic scăzut are amplitudine mică.

Presiunea arterială poate fi scăzută sau normală. Pulsul venos jugular, în cazul în care rezistențele pulmonare sînt crescute iar ritmul cardiac este sinusal, are ca trăsătură principală unda „a" proeminentă. Cînd apare insuficiența cardiacă jugularele au o turgescență crescută.

La palparea regiunii precordiale, cel mai important semn perceput adesea îl constituie *freamătul diastolic,* echivalentul palpator al uruiturii diastolice. Freamătul este perceput în decubit dorsal și, mai ales, în decubit lateral stîng.

Șocul apexian poate fi normal în ceea ce privește localizarea, dar amplitudinea șocului în multe cazuri este redusă. În zona apexului pot fi percepute vibrațiile determinate de zgomotul 1, ceea ce indică o valvă mitrală anterioară suplă.

În S.M. cu hipertensiune pulmonară se poate observa și palpa un impuls sistolic al ventriculului drept hipertrofiat, în spațiul IV—V parasternal stîng și în regiunea subxifoidiană (semnul Harzer pozitiv). Uneori pulsațiile ventriculului drept pot fi observate și palpate pînă la vîrful inimii. În aceste situații în ansamblu se poate constata în sistolă o bombare anterioară difuză cu retracție apicală. Într-un astfel de context, zona vîrfului corespunde de fapt activității ventriculului drept.

În S.M. cu hipertensiune pulmonară importantă în spațiul II intercostal stîng se poate palpa închiderea cu putere a sigmoidelor pulmonare corespunzînd zgomotului 2 întărit la auscultație. În aceste cazuri parasternal în spațiile III și IV se pot observa și palpa pulsații sistolice ale infundibulului pulmonar.

Percuția delimitează o matitate cardiacă normală sau mărită, cînd există o hipertrofie-dilatație importantă a inimii drepte.

Auscultația cardiacă permite nu numai precizarea diagnosticului, ci și a gradului leziunii, a remanierii aparatului valvular, a unor complicații și, desigur, a valvulopatiilor asociate. Diagnosticul auscultator poate fi simplu sau deosebit de dificil.

Fonocardiograma apare îndeosebi ca o metodă auxiliară de ilustrare a datelor auscultatorii, chiar dacă rigoarea cu care permite măsurarea unor intervale îi conferă și o valoare autonomă.

Accentuarea și creșterea tonalității zgomotului 1 (Z.1) este un semn frecvent dar necaracteristic, deoarece se întîlnește și în sindroamele circulatorii hiperchinetice și uneori la tineri slabi normali (2, 8).

Mecanismul de închidere a mitralei stenozate diferă de cel al valvei normale. În condiții fiziologice începutul contracției ventriculare găsește valvele într-o poziție semiînchisă, deoarece au avut răgazul să-și revină din poziția de deschidere maximală determinată de contracția atrială.

Scanned with OKEN Scanner

În S.M. gradientul diastolic atrio-ventricular menține valvele în poziții de deschidere maximală (pe cît a îngăduie sutura comisurală), iar închiderea lor, la începutul sistolei ventriculare, se face forțat din această poziție, ceea ce generează Z.1 accentuat și cu frecvență ridicată.

Ca factori asociați intervin: creșterea mai rapidă a presiunii intraventriculare stîngi din cauza umplerii reduse și scleroza valvulară. Accentuarea Z.1 presupune persistența unor valve mitrale cu mobilitate păstrată.

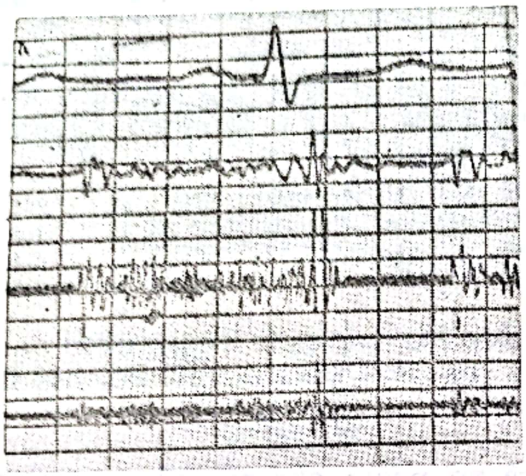

Fig. XXV-6. — Fonocardiogramă tipică de stenoză mitrală pură. Q—Z I=110 msec, Z I amplu, Z II dedublat cu distanță 30 msec. Clacment de deschidere; Z II — Cl=80 msec. Indice Wells=+3. Uruitură diastolică și suflu presistolic amplu. Intraoperator: Stenoză mitrală cu valve suple, suprafața mitrală=1,5 cm^2.

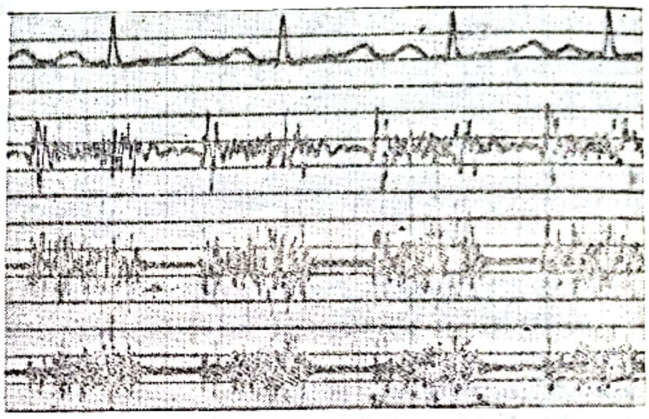

Fig. XXV-7. — Fonocardiogramă tipică de stenoză mitrală. Q—Z I=90 msec. Dedublarea zgomotului I. Dedublarea zgomotului II cu distanțe=40 msec. Clacment de deschidere; Z II — Cl=90 msec. Indice Wells=0, Intraoperator: Stenoză mitrală cu valve suple, suprafața mitrală=1 cm^2.

Alterarea fibrotică importantă a aparatului mitral și îndeosebi calcificarea, imobilizînd valvele, determină diminuarea Z.1. Aceeași diminuare se observă și în caz de insuficiență mitrală sau aortică importantă asociată (4, 8, 13).

Modificarea zgomotului 2 (Z.2). Autorii clasici au considerat dedublarea Z.2. un semn caracteristic S.M. Studiile fonocardiografice (Al. Ioan, 1979) au arătat că acest semn, deși comun, nu este mai frecvent în S.M. decît la normalii de același sex și vîrstă. Aserțiunea clasică se explică prin confuzia cu clacmentul de deschidere a mitralei, cunoscut demult, dar considerat, pe nedrept, rar, și prin faptul că accentuarea componentei pulmonare a Z.2 face dedublarea, cînd există, mai ușor de perceput clinic.

Dedublarea Z.2 în S.M. este o dedublare strînsă, cu secvență normală a componentelor, cea aortică (A2) precedînd pe cea pulmonară (P2). Variația respiratorie a dedublării este redusă, se percepe mai bine în focarul pulmonarei și nu se transmite în furculița sternală.

Componenta pulmonară (P2) se accentuează paralel cu gradul hipertensiunii pulmonare și în S.M. severe are, într-o treime din cazuri, o intensitate mai mare decît cea aortică (A2) (Al. Ioan, 1979).

Scanned with OKEN Scanner

Perceperea dedublării Z.2 la vîrf este un semn de hipertensiune pulmonară importantă.

Cînd Z.2 nu este dedublat, poate apărea accentuat în focarul pulmonarei prin supra- sau juxtapunerea componentei P2 accentuate și a componentei A2.

Coexistența unei leziuni tricuspidiene reduce intensitatea P2 în măsura în care diminuează hipertensiunea pulmonară.

Clacmentul de deschidere a mitralei (Cl.D.M.) este un zgomot suprăadăugat, intens, scurt, de tonalitate ridicată, cu timbru pocnit, survenind la un interval de 0,06—0,11 s de la începutul Z.2. Rareori intervalul poate fi chiar mai scurt și în aceste cazuri deosebirea de dedublarea Z.2. este dificilă. Tonalitatea sa înaltă face să se perceapă mai bine cu un stetoscop cu membrană rigidă. Clacmentul are maximum de intensitate între apex și xifoid, dar se identifică mai ușor în această din urmă regiune, unde nu se juxtapune uruitura. Se transmite spre baza cordului și, în mod caracteristic dar inconstant, în furculița sternală, în lungul coloanei de sînge ce trece din ventriculul stîng în aortă. Este foarte frecvent în S.M. pură (între 77—91% din cazuri) și de obicei persistă după comisurotomie.

În boala mitrală este mai rar (62%), sugerînd predominanța stenozei.

Deschiderea mitralei, silențioasă la normali, devine audibilă în S.M., ca o consecință a sudurii comisurale. Cl.D.M. corespunde hemodinamic sfîrșitului diastolei izometrice și începutului perioadei de umplere diastolică ventriculară stîngă. Mai exact, el survine după deschiderea mitralei prin punerea în tensiune a valvei anterioare în timpul excursiei maxime a acesteia (7).

Prezența clacmentului demonstrează că marea valvă mitrală este relativ integră și suplă, cu mobilitate păstrată. Fibroza intensă a aparatului valvular și îndeosebi calcificarea duc la dispariția clacmentului.

Cl.D.M. este un semn caracteristic S.M., dar nu patognomonic (a se vedea diagnosticul diferențial).

El trebuie deosebit de clacmentul „izodiastolic" al pericarditei constrictive și de clacmentul de deschidere tricuspidian (stenoză tricuspidiană, boala Ebstein) cu cronologie analogă. Ultimul se accentuează în apneea postinspiratorie (8).

Într-o S.M. diferențierea Cl.D.M. de dedublarea Z.2 și de sacada inițială a uruiturii diastolice este uneori grea, cînd Cl.D.M. are durate extreme (mai puțin de 0,06 s, respectiv, 0,10—0,11 s).

Înregistrarea fonocardiografică cu apexocardiograma sau ecocardiograma ca trasee de reperaj, permite identificarea sa certă (1, 2, 8).

Cl.D.M. apare foarte rar și în insuficiența mitrală (cînd marea valvă este indemnă), mixomul atrial stîng și unele cardiopatii congenitale.

Aprecierea clinică sau, mai bine, măsurarea fonocardiografică a intervalului Z.2-clacment (Z.2—Cl.), permite estimarea gradientului diastolic atrio-ventricular stîng. Cu cît gradientul este mai mare mitrala se deschide mai devreme și intervalul se scurtează. Astfel se apreciază indirect gradul S.M., deși intervalul este influențat și de alți factori: debit cardiac, mobilitate valvulară, presiune sistolică ventriculară stîngă, rata relaxării și complianța ventriculară stîngă. Intervalul se scurtează la efort prin creșterea gradientului și se prelungește în poziție șezîndă prin scăderea

lui. În stenoza mitrală strînsă am găsit valori medii de 77 msec., față de 85 msec. în S.M. largă și 89 msec. la comisurotomizați (8).

Uruitura diastolică și suflul presistolic. Uruitura diastolică este un suflu cu caractere acustice particulare, determinat de trecerea sîngelui prin mitrala stenozată în perioada de umplere ventriculară. Se percepe în focarul mitralei pe o zonă mai mult sau mai puțin întinsă, adeseori nu

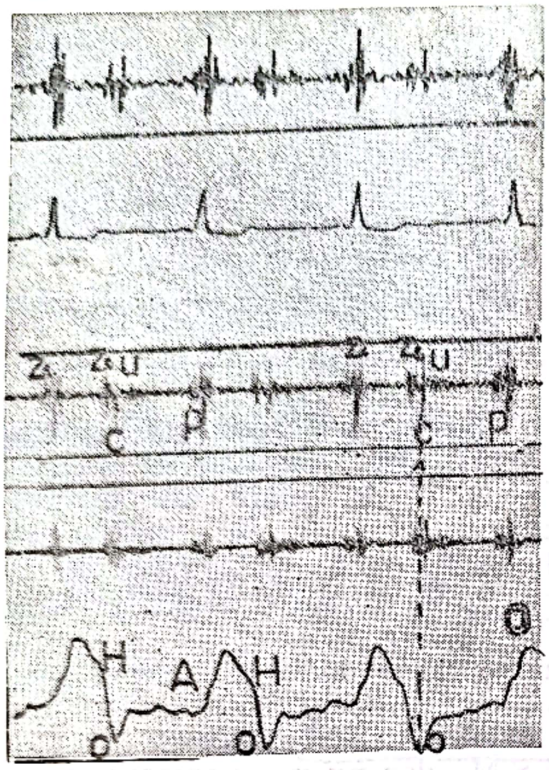

Fig. XXV-8. — Fonocardiograma și apexograma în stenoza mitrală. Z I=zgomotul I; Z II=zgomotul II, C=clacment de deschidere al mitralei. Punctul 0 de pe apexocardiogramă este un reper pentru identificarea clacmentului de deschidere.

mai mare decît pîlnia stetoscopului și nu iradiază. Tonalitatea suflului este joasă și timbrul caracteristic. Forma sa este cu totul particulară traducînd caracterul inegal al fluxului diastolic transmitral. Începe după Cl.D.M., are o componentă intensă descrescîndă în perioada de umplere ventriculară rapidă, diminuează în perioada de umplere ventriculară lentă spre a se accentua din nou în presistolă, odată cu contracția atrială stîngă ce determină o nouă creștere a fluxului transmitral, determinînd suflul presistolic. Suflul presistolic are un caracter *crescendo* și se continuă fără pauză cu Z.1.

Unele manevre accentuează uruitura și/sau suflul presistolic, sau chiar le pun în evidență în cazuri litigioase. Între acestea auscultația în decubit lateral stîng este indispensabilă. Expirația acționează în același sens, nu numai prin reducerea cantității de aer din langheta pulmonară ce acoperă vîrful inimii, dar și prin mărirea întoarcerii venoase la cordul stîng cu mărirea gradientului atrioventricular stîng. Gradientul și fenomenele fonice se accentuează și după efort. Condiții de auscultație optimală se realizează prin combinarea a două sau a tuturor acestor manevre.

S.M. ușoare se traduc adeseori numai prin suflu presistolic, S.M. medii și medii-severe au uruiturile cele mai intense, iar în stenozele foarte strînse, cu mare hipertensiune pulmonară, îndeosebi în fibrilația atrială

și/sau insuficiență cardiacă dreaptă, reducerea marcată a fluxului transmitral face ca uruitura să diminueze. Excepțional uruitura poate să dispară cu totul și în această situație se folosește termenul de S.M. mută. Chiche preferă denumirea de S.M. cu rulment inaudibil, deoarece acesta poate fi de obicei, demonstrat prin fonocardiograma endocavitară. Fonocardiograma externă nu evidențiază uruitura în cazurile în care nu se percepe clinic. Situația este rară, nu mai mult de 1—3% din totalul S.M.

Fibrilația atrială duce, de obicei, la dispariția suflului presistolic. Constatarea, paradoxală și foarte rară, a suflului presistolic în S.M. în fibrilație este posibilă. Apare în cazurile cu gradient atrio-ventricular stîng mare în care fluxul transmitral continuă, cu viteză mai mare, după începutul contracției ventriculare, care duce la închiderea parțială a mitralei. În aceste cazuri suflul coincide cu faza de mulare ventriculară stîngă.

Suflul presistolic este uneori absent la bolnavii cu ritm sinusal, dacă forța de contracție atrială este diminuată ca, de pildă, după un episod de fibrilație atrială.

Prezența unui bloc a—v gr. I duce la decalarea mezodiastolică a suflului presistolic și la diminuarea Z.1, putînd crea dificultăți de diagnostic.

Uruitura diastolică și/sau suflul presistolic sînt foarte caracteristice S.M.

Semnele fundamentale ale S.M. au fost rezumate în onomatopeea Duroziez.

Se mai pot întîlni o serie de semne auscultatorii cu valoare diagnostică redusă, dar importantă pentru bilanțul hemodinamic diferențial.

In S.M. strînse, în focarul pulmonarei și tricuspidei se ascultă ocazional, dar fonocardiograma obiectivează adeseori, un tip particular de dedublare a Z.1 cu precesiunea componenței tricuspidiene, cu amplitudine mai mică față de componenta mitrală întîrziată (8, 10).

In cazurile cu hipertensiune pulmonară și dilatația arterei pulmonare este, uneori, întîlnit clicul ejecțional (clacmentul protosistolic pulmonar). Uruitura diastolică începe printr-o componentă mai intensă, care, îndeobi cînd apare izolată, simulează un zgomot supraadăugat. Se întîlnește în 10—22% din cazuri. Descrisă de autorii clasici sub numele de sacadă inițială a uruiturii diastolice, ea survine după clacmentul de deschidere la mai mult de 0,11 s de la începutul Z.2, are o tonalitate joasă și se aude strict apexian.

În cazurile cu hipertensiune pulmonară se ascultă frecvent un scurt suflu sistolic de ejecție în focarul pulmonarei.

Apariția unei insuficiențe valvulare pulmonare funcționale, care generează suflul Graham Steell, este rară, fiind apanajul cazurilor avansate.

La bolnavii cu insuficiență cardiacă, apariția unui suflu sistolic de insuficiență tricuspidiană este comună.

EXPLORĂRILE PARACLINICE

Modificările electrocardiografice nu exprimă decît indirect parametrii hemodinamici fundamentali ai S.M. și, în consecință, ele nu sînt nici constante și nici specifice, aducînd numai ocazional argumente decisive pentru diagnostic. Corelația statistică hemodinamică-electrocardiografică este

Scanned with OKEN Scanner

relativ laxă, de aceea posibilitatea aprecierii pe această cale a gradului leziunii este, adeseori, îndoielnică.

În general, se poate afirma că prezența unui semn electric are valoare orientativă, dar absența sa nu permite concluzii.

Unda P „mitrală" (unda „P" largă, uneori bifidă D_I și D_{II}) se corelează mai degrabă cu dimensiunile atriului stîng decît cu presiunea endocavitară. Valoarea diagnostică sporește în prezența unui ax QRS vertical și prin lipsa semnelor de hipertrofie ventriculară stîngă. Gradul modificărilor undei P nu se corelează cu dimensiunile oficiului valvular.

O undă P absolut normală este însă rară în S.M. semnificativă (<20% din cazuri, Frazer și Turner).

Devierea axului electric QRS în plan frontal spre dreapta se corelează statistic cu modificările hemodinamice. Axul QRS dincolo de 60° sugerează o S.M. strînsă și la mai mult de 90° o hipertensiune arteriolară pulmonară.

Existența unui ax QRS deviat la stînga în plan frontal obligă la cercetarea atentă a unei cauze coincidente.

Semnele electrice de hipertrofie ventriculară dreaptă (HVD) au o oarecare corelație cu presiunea sistolică ventriculară dreaptă (PVD). Apar rar dacă PVD este sub 70 mm Hg, în 1/2 din cazuri cu PVD între 70 și 100 mm Hg și foarte frecvent dacă PVD este la nivel sistemic mai sus de 100 mm Hg.

HVD este, de obicei, de tip sistolic. Prezența unei hipertrofii excentrice, prin suprasolicitarea diastolică (aspect de bloc focal drept), sugerează o insuficiență tricuspidiană asociată. Aspectul este comun în S.M. evoluată.

În 15—20% din cazuri, HVD inaparentă în precordialele V1—V2, poate fi evidentă în conducerile precordiale extreme drepte (Frazer și Turner).

În experiența noastră o comisurotomie eficace duce, adeseori, la retrocedare lentă a semnelor HVD, dar nu modifică semnificativ alterațiile undei P. Devierea progresivă la dreapta a axului QRS pe ECG repetate după comisurotomie sugerează restenozarea.

Hipertrofia biventriculară este sugestivă pentru o valvulopatie stîngă asociată.

Examenul radiologic cord-pulmon standard. Primul semn radiologic al S.M. este mărirea atriului stîng. Dilatarea urechiușei stîngi se vizualizează uneori în incidența anteroposterioară (AP) între arcul inferior stîng și artera pulmonară.

Dilatația atrială deplasează esofagul opacifiat cu bariu spre dreapta sau spre stînga. Atriul stîng fiind situat pe un plan posterior, cînd este mult mărit se poate vizualiza parțial prin atriul drept, determinînd un „dublu contur" pe marginea dreaptă. Mai concludent este examenul în OAD, atriul stîng bombînd posterior și deplasînd în acest sens treimea medie a esofagului. Un grad de mărire a atriului stîng se constată în aproape toate S.M. simptomatice și la o mică parte din cele asimptomatice (6). Semnul este, deci, relativ sensibil, dar nespecific și devine mai caracteristic în prezența unui arc ventricular stîng mic în incidența AP.

Dimensiunile atriului nu se corelează cu gradul S.M. Atriile cele mai mari se constată în S.M. vechi cu fibrilație atrială și în dublele leziuni mitrale.

Scanned with OKEN Scanner

Dilatarea arterei pulmonare se traduce în poziția AP printr-un arc mijlociu liniar sau convex în afară, care determină „ștergerea taliei cardiace" și este un semn de hipertensiune pulmonară. Corelația cu gradul acesteia a fost pe rînd afirmată și negată. Uneori arcul arterei pulmonare se delimitează de cel subetajat al urechiușei stîngi, apărînd patru arcuri convexe pe marginea stîngă. Constatarea calcificărilor mitrale are mare valoare diagnostică și pentru stabilirea indicației terapeutice. Fiind „dansante" apar mai bine la examenul radioscopic decît la radiografie.

Mărirea umbrei cardiace prin dilatarea ventriculului drept este tardivă. Deosebirea de mărirea ventriculului stîng este uneori grea, problema putîndu-se rezolva numai în context.

Aspectul radiologic al plămînilor se modifică în raport cu hemodinamica în mica circulație. Se întîlnesc două aspecte tipice, ce constituie, de fapt, extremitățile unui spectru continuu.

Hipertensiunea veno-capilară se traduce prin mărirea umbrelor hilare, care au un contur estompat, determinat de edemul peribronho-vascular. Spațiul intercardio-hilar drept dispare prin același proces. Desenul vascular este accentuat, adeseori fiind vizibil pînă la periferia plămînilor. Redistribuția sanguină duce la dilatarea venelor pulmonare, ale lobilor superiori, determinînd aspectul în „coarne de cerb".

Apariția liniilor Keiley B este expresia îngroșării edematoase a septurilor interlobulare datorită depășirii capacității de drenaj a limfaticelor. Apar ca umbre liniare orizontale, paralele, scurte (1—3 cm) și înguste (1—2 mm), mai ușor de evidențiat în unghiurile costo-frenice. Nu sînt patognomomice, dar într-o S.M. confirmată sugerează o leziune semnificativă (presiune capilară pulmonară mai mare de 20 mm Hg).

Hipertensiunea arterială pulmonară se traduce prin bombarea trunchiului arterei pulmonare și a ramurilor hilare mari. Se măsoară, îndeosebi, diametrul maxim al arterei pulmonare drepte descendente. Dimensiuni mai mari de 15—17 mm sugerează o hipertensiune pulmonară semnificativă.

În cazurile în care „al doilea baraj" este constituit, apare uneori o imagine deosebit de tipică cu ramuri hilare mari, „amputate" și cu periferia pulmonară clară, expresie a diminuării calibrelor arteriale distale.

În cazurile severe și vechi, se constituie uneori imaginea micronodulară de hemosideroză pulmonară.

Semnele mecanografice. Apexograma în S.M. semnificativă demonstrează absența undei de umplere ventriculară rapidă (RFW). Aspectul contrastează cu unda precoce, abruptă și amplă din insuficiența mitrală importantă. Ca traseu de reper ea este valoroasă pentru deosebirea Cl.D.M. de dedublarea Z.2 și sacada inițială a uruiturii.

Metoda traseelor sincrone arată modificări caracteristice în S.M. strînse: faza de latență electromecanică nu este modificată, faza de mulare crește semnificativ și proporțional cu gradientul diastolic atrio-ventricular stîng, determinînd creșterea intervalului Q—Z.1. Timpul de creștere a presiunii scade prin micșorarea umplerii ventriculare stîngi, iar cel de ejecție se reduce semnificativ prin diminuarea debitului cardiac.

Scanned with OKEN Scanner

Investigația cardio-respiratorie de efort cu înregistrarea permanentă a consumului de oxigen, frecvenței cardiace și, eventual, a ventilației și producției de dioxid de carbon, permite o apreciere globală a capacității de efort a bolnavului.

Testele sînt cu totul nespecifice, dar într-o S.M. pură o probă de 70 Waţi deficientă este un excelent indicator de S.M. strînsă cu indicație chirurgicală. Primul parametru care se alterează este echivalentul ventilator pentru oxigen (respectiv inversul său, coeficientul de utilizare al oxigenului) în efort, care demonstrează accentuarea tulburării de difuziune pulmonară.

Metoda este utilă pentru aprecierea indicației chirurgicale și a rezultatelor operatorii.

Ecocardiograma este cea mai valoroasă dintre metodele instrumentale în evaluarea S.M. Ecocardiograma unidimensională (modul M) și-a găsit, de altfel, prima aplicare în diagnosticul S.M. Este foarte fiabilă pentru diagnosticul calitativ, putînd fi utilă în cazurile cu auscultație incertă (6, 14).

Practic, o ecocardiogramă (modul M) normală exclude diagnosticul de S.M. La un mic număr din cazuri, emfizemul, obezitatea sau deformările toracice fac rezultatele mai nesigure. Metoda furnizează elemente de valoare privind starea anatomică a aparatului mitral, dar în estimarea gradului leziunii (suprafața orificială) ea permite numai concluzii indirecte cu valoarea discutabilă. Separarea interventriculară minimală este fără valoare, deoarece variază cu planul secțiunii (Lesbre).

Mișcarea amplă diastolică în M a marei valve în diastolă este înlocuită printr-un aspect în platou, deoarece gradientul atrio-ventricular menține valva deschisă în poziția de deschidere maximală permisă de sudura comisurală.

Semnul cel mai util este reducerea pantei diastolice E—F, pantă ce traduce mișcarea marei valve din poziția de deschidere maximală protodiastolică în cea semiînchisă din mezodiastolă. Înclinarea pantei exprimă fidel fluxul total protodiastolic și este corelată în oarecare măsură cu gradul stenozei. La normali, valorile sînt mai mari de 35—55 mm/s. Reducerea pantei este constantă în S.M., dar nespecifică. Se întîlnește și în tumori atriale stîngi, hipertensiunea pulmonară, scăderea complianței ventriculului stîng (cardiopatie ischemică, stenoză aortică, cardiomiopatie obstructivă, sindromul de debit cardiac redus).

O pantă E—F mai mică de 15 mm/sec., traduce, de obicei, (sensibilitate 60%, specificitate 75% — Cape și colab. după Lesbre —) o S.M. strînsă.

Valorile mai mari pot traduce S.M. de severitate diferită. Se produce și o diminuare a amplitudinii C—E sau D—E, traducînd reducerea mobilității valvulare.

Recent Maccarelli și colab. (1979) arată că „indexul de golire atrială stîngă", derivat din ecograma peretelui posterior aortic (care exprimă modificările de volum ale atriului stîng), are valoare predictivă de 86% în aprecierea gradului stenozei mitrale; după alți autori (Hall și colab., 1979) semnul este, însă, nespecific.

Unda A, traducînd redeschiderea presistolică a mitralei, se reduce sau chiar dispare (chiar în absența fibrilației atriale).

Scanned with OKEN Scanner

Dacă D—E. este mai mare de 2 cm valva trebuie considerată mobilă.

Cel de al doilea semn important este mișcarea spre anterior a micii valve mitrale ce urmează astfel excursia marei valve.

După cum se știe, la normali cele două valve se mișcă în sens opus. Semnul este patognomonic și se întîlnește numai în circa 90% din cazuri.



Fig. XXV-9. — Ecocardiogramă modul M tipică pentru stenoză mitrală. Baleiaj mitro-aortic. Ecou unic intens al valvei mitrale anterioare (săgeată). Amplitudinea de deschidere a valvei mitrale 13 mm, panta EF 12 mm/sec.
Stenoză mitrală strînsă, calcificată.

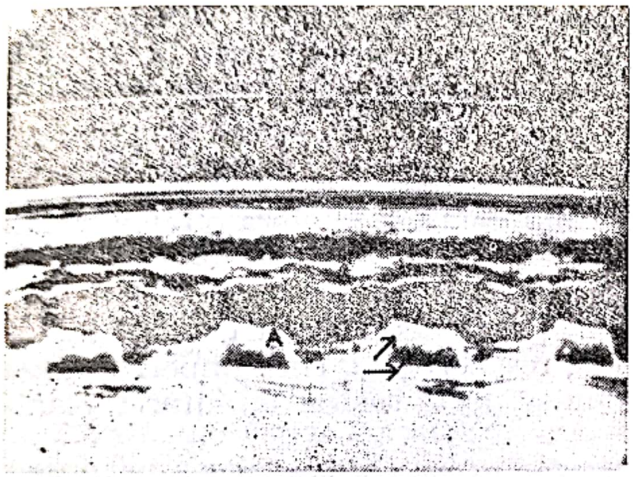

Fig. XXV-10. — Ecocardiogramă modul M tipică pentru stenoză mitrală. Mișcare sinergică în diastolă a valvelor mitrale anterioare și posterioare (săgeata). Se observă îngroșarea valvelor. Amplitudinea de deschidere 17 mm, panta EF 17 mm/sec. Punctul A prezent. Stenoza mitrală medie.

Al treilea semn constă în îngroșarea ecourilor valvulare și apariția de ecouri multiple. Modificările sînt cu atît mai intense cu cît valvele sînt mai fibrozate sau calcificate.

Raportînd grosimea maximă a ecoului valvular la grosimea maximă a marginii stîngi a septului, Nicolasi și colab. (1979), au arătat că un raport mai mare de 1,7 denotă calcifieri mari, între 1,5—1,7 ușoare și mai mic de 1,5 absența calcificărilor. Semnul ar avea o sensibilitate de 75,9%, specificitate 81,8% și fiabilitate 87,2%.

Ecocardiografia modul M permite aprecierea dimensiunilor ventriculului stîng, care apare normal sau ușor micșorat în S.M. pură. Atriul stîng este dilatat. Din mișcările valvei pulmonare se pot deduce unele concluzii asupra hipertensiunii pulmonare și asupra măririi ventriculului drept, dar modificările sînt tardive.

Ecocardiografia bidimensională permite aprecieri deosebit de exacte asupra dimensiunilor reale ale orificiului mitral, stării anatomice și mobilității aparatului valvular, anatomiei atriului stîng, inclusiv prezența

trombilor intraatriali stîngi și a unei eventuale stenoze tricuspidiene asociate.

Cupa axului lung *(long axis view)* oferă o viziune de ansamblu asupra formei și mobilității aparatului valvular, evidențiază deformarea în „crosă de hockey" a marei valve, permite determinarea diametrului real minim al orificiului. Cupa axului scurt *(short axis view)* permite măsurarea pla-

Fig. XXV-11. — Ecocardiograma bidimensională în stenoza mitrală. Planul axului lung. Calcificarea mitrală (săgeată).

nimetrică a suprafeței mitrale, iar cupa „celor patru cavități" *(four chamber view)* confirmă modificările aparatului valvular și oferă o bună vizualizare a tricuspidei.

S.M. largi au un diametru mai mare de 20 mm în planul axului lung și o suprafață mai mare de 3,5 cm² în planul axului scurt. Pentru S.M. strînse valorile sînt mai mici de 14 mm, respectiv, 1,5 cm². Imperfecțiunea imaginii face ca la 1/3 din cazuri să nu se poată realiza măsurarea planimetrică a suprafeței mitrale.

În sfîrșit, trebuie relevată importanța majoră a metodei pentru diagnosticul restenozării după comisurotomie.

Investigația invazivă. *Cateterismul cardiac* a adus o contribuție esențială la cunoașterea fiziopatologiei S.M. Progresele investigațiilor neagresive, validate, în bună parte, tocmai prin corelația cu rezultatele cateterismului au făcut ca această metodă să nu mai fie indispensabilă pentru evaluarea S.M. pure, necomplicate la tineri.

În caz de diagnostic incert (discordanță între simptomatologia subiectivă și cea obiectivă, duble leziuni mitrale, polivalvulopatii, suspiciunea unei suferințe coronariene), utilizarea metodelor invazive este indispensabilă.

Cateterismul cardiac oferă date exacte asupra parametrilor hemodinamici esențiali ai S.M.; ei pot fi obținuți direct prin cateterismul inimii stîngi, dar suficient de exact și prin cateterismul drept (18).

Calculul suprafeței mitrale presupune calcularea debitului cardiac după principiul Fick, a gradientului diastolic atrio-ventricular stîng și a timpului de umplere diastolică stîngă.

Scanned with OKEN Scanner

Gradientul se calculează planimetric, dacă s-a realizat cateterismul stîng pe cale transeptală sau femorală. Dacă se efectuează numai cateterismul drept, presiunea atrială stîngă se echivalează cu presiunea capilară pulmonară, iar presiunea diastolică ventriculară stîngă se acceptă ca normală (=5 mm).

Suprafața mitrală q (mitr) rezultă din formula:

$$q\ (mitr) = \frac{V\ (mitr)}{C \times 44{,}5\ \sqrt{PAS - PDVS}} = \frac{V\ (mitr)}{31\ \sqrt{PAS - PDVS}}$$

în care:

V =(mitr)=debitul mitral în ml/s.

PAS =presiunea atrială stîngă în mm Hg ce se poate înlocui cu presiunea capilară pulmonară medie (PCP).

PDVS=presiunea diastolică ventriculară stîngă măsurată sau presupusă normală egală cu 5 mm Hg.

C =factor de corecție=0,7.

$44{,}5 = \sqrt{2g}$

în care: $V\ (mitr) = \frac{DC}{D \times F}$

în care:

DC=debitul cardiac.

D =durata perioadei diastolice de umplere ventriculară.

F =frecvența cardiacă.

Există o corelație remarcabil de exactă între severitatea clinică a bolii și suprafața stenozei: S.M. ușoară (auscultatorie) mai mare de 2 cm²; S.M. moderată 1,5—2 cm²; S.M. severă 1,5—1 cm²; S.M. foarte severă mai puțin de 1 cm². Cifra critică este în jur de 1,5 cm². Evident se poate obține o apreciere și mai exactă raportînd aria stenozei la suprafața corporală, valoarea critică fiind de 0,7 cm²/m².

Cateterismul poate furniza și date de amănunt nelipsite de importanță; sîngele venos amestecat poate fi excesiv de desaturat prin creșterea extracției tisulare de O_2 din cauza încetinirii circulației periferice. Desaturarea sîngelui arterial, uneori de 10—20%, denotă o insuficiență respiratorie prin tulburarea de difuziune pulmonară consecutivă hipertensiunii pulmonare importante.

Presiunea medie atrială dreaptă se menține normală cît timp ventriculul dept este compensat, chiar dacă unda „a“ crește datorită hipertrofiei ventriculului drept.

Indexul cardiac este la limita inferioară (normal 4,2—3,31 l/m²), sau chiar scăzut în mod direct proporțional cu severitatea bolii, îndeosebi cu hipertensiunea pulmonară (3,23→2,7 l/m², Bayer și colab.).

Presiunea capilară pulmonară (PCP) (normal 10 mm Hg) este de obicei crescută proporțional cu severitatea stenozei, adesea între 15—20 mm Hg la bolnavii simptomatici. Totuși PCP poate fi relativ redusă în prezența unei stenoze strînse, dacă debitul cardiac este scăzut, sau invers mult crescută într-o stenoză largă, dacă debitul cardiac este mare (anemie, hipertiroidie). Tahicardia scurtînd diastola crește gradientul. Traseul PCP arată în S.M. o creștere a amplitudinii undei „a“. În caz de PCP medie mult crescută și atriu stîng necompliant, crește și unda „V“, dar

Scanned with OKEN Scanner

colapsul sistolic X se menține. Acesta se reduce sau dispare cînd se asociază insuficiența mitrală.

Presiunea sistolică ventriculară dreaptă (normal <25 mm Hg) poate atinge valori sistemice sau chiar mai mari, atunci cînd se instalează „al doilea baraj".

Cît timp presiunea diastolică din artera pulmonară este aproximativ egală cu PCP, rezistențele arteriolelor pulmonare pot fi considerate normale.

Apariția unui gradient de presiune semnifică apariția barajului la nivelul arteriolar pulmonar, inițial predominant spastic și, ulterior, condiționat de modificări organice.

Rezistența arteriolară pulmonară se poate calcula exact. Ea poate atinge valori extreme pînă la 1 500 dyn/sec. cm^{-5} (Bayer și colab.).

Travaliul ventriculului drept este crescut, nu atît în valori absolute, căci debitul cardiac scade, cît raportat la cel al omologului său stîng (normal 1/5), pe care poate chiar să-l depășească (Bayer și colab.).

În unele S.M. există o surprinzătoare disfuncție ventriculară stîngă cu reducerea fracției de ejecție, a cărei cauză este incertă sau mai degrabă polietiologică. Au fost incriminate: sechelele miocarditei și pericarditei reumatice, fibroza cordajelor și a mușchilor papilari, modificarea geometriei ventriculului stîng prin hipertrofie septală determinată de suprasolicitarea ventriculului drept, cardiopatie ischemică asociată.

Curry și colab. au găsit o contractilitate scăzută în regiunile anterolaterală și posterobazală ale ventriculului stîng la pacienții cu S.M. Ei emit ipoteza că disfuncția regiunii anterolaterale este secundară disfuncției ventriculare drepte, în timp ce disfuncția posterobazală este secundară efectului de reducere importantă a mobilității valvei mitrale rigide, care, cu timpul, duce la atrofia musculară a regiunii posterobazale. Disfuncția ventriculară stîngă contribuie la reducerea debitului cardiac.

Incapacitatea creșterii debitului cardiac la efort și creșterea excesivă a presiunilor pulmonare, modificări proporționale cu gradul stenozei, au fost discutate anterior (a se vedea Fiziopatologia).

Prin angiografie selectivă ventriculară stîngă se poate demonstra insuficiența mitrală asociată, iar prin cea atrială stîngă cheagurile atriale stîngi.

Coronarografia este utilă pentru demonstrarea cardiopatiei ischemice asociate și a neovascularizației cheagurilor atriale stîngi.

DIAGNOSTICUL POZITIV

Diagnosticul pozitiv al S.M. prezintă un grad de dificultate variabil, fiind uneori foarte simplu și alteori deosebit de dificil. Simptomele de hipertensiune pulmonară pot evoca uneori diagnosticul de S.M., dar nu sînt destul de specifice spre a permite afirmarea lui. Boala se recunoaște în primul rînd auscultator. Examenele paraclinice curente, examenul radiologic standard E.C.G. sînt relativ rar utile pentru diagnostic în cazurile în care acesta este auscultator nesigur. Foarte fiabilă este ecocardiograma modul M sau bidimensională, care permite afirmarea sau infirmarea certă a diagnosticului. În cazuri rare emfizemul marcat sau deformațiile tora-

Scanned with OKEN Scanner

cice nu permit obținerea unei ecocardiograme corecte. Practicarea acestui examen este cu atît mai utilă pentru diagnostic cu cît auscultația este mai incertă.

Cînd se constată existența uruiturii diastolice, diagnosticul este practic stabilit. Trebuie totuși excluse celelalte eventualități, în care se poate constata un semn analog, de altfel puține la număr și rare (a se vedea mai jos).

Fonocardiograma poate fi desigur confirmativă, dar uneori uruituri certe clinic scapă înregistrării. Ecocardiograma trebuie practicată, de cîte ori este posibil, dar mai degrabă pentru informațiile suplimentare pe care le aduce decît pentru confirmarea diagnosticului „calitativ".

În cazurile numai cu suflu presistolic, corespunzînd de obicei S. M. largi, diagnosticul auscultator este la fel de sigur ca în situația precedentă, dar recunoașterea suflului cere o mai mare experiență clinică. Numai dacă zgomotul 1 nu este accentuat, deosebirea suflului presistolic de un suflu protosistolic poate prezenta mari dificultăți. Confirmarea ecocardiografică a diagnosticului este de dorit. Fonocardiograma nu este întotdeauna concludentă. Mai rare sînt situațiile în care se percepe numai zgomotul 1 accentuat și/sau clacmentul de deschidere a mitralei. Cînd acest din urmă zgomot este identificat cu certitudine, diagnosticul de S.M. este sigur, dacă se exclud clacmentul pericarditei constrictive și cel de deschidere tricuspidian. Zgomotul se înregistrează foarte bine pe fonocardiogramă care-i precizează cronologia.

Mai rămîn S.M. cu evoluție îndelungată, de obicei în fibrilația atrială cu hipertensiune pulmonară mare, ades calcificate, și debit cardiac mult redus, ce pot fi într-adevăr mute. De obicei însă diagnosticul este cunoscut de multă vreme. Imaginile radiologice și electrocardiografice sînt adeseori caracteristice. Cel puțin ultimele eventualități cu diagnostic dificil, ecocardiograma devine indispensabilă. Dacă ecocardiograma nu dă rezultate concludente și nici auscultația semne de certitudine, coincidență în fapt excepțională, poate fi indicat cateterismul cardiac, dacă se întrevede o sancțiune chirurgicală.

DIAGNOSTICUL DIFERENȚIAL

Cele mai importante probleme de diagnostic diferențial se referă la semnele auscultatorii. Unele aspecte au fost descrise în cadrul auscultației S.M. În afara acestora mai pot fi luate în considerare următoarele:

1. Întărirea primului zgomot la vîrf poate fi întîlnită și în **stările hiperchinetice** (în special hipertiroidismul), dar acestea se însoțesc, de obicei, de tahicardie și de un suflu sistolic funcțional endoapexian sau parasternal stîng (spațiile intercostale III și IV) și, numai extrem de rar, de un scurt suflu diastolic de mică intensitate, neprecedat de clacment.

2. **Defectul septal atrial** *(DSA) tip ostium secundum* poate sugera uneori S.M. În această cardiopatie congenitală diagnosticul se face uneori de abia la vîrsta adultă. Dedublarea fixă a zgomotului 2 poate fi luată drept supraadăugarea unui clacment de deschidere a mitralei; zgomotul 1 este accentuat. Un suflu sistolic de ejecție în focarul pulmonarei este comun în ambele afecțiuni. În DSA se poate auzi chiar o uruitură diastolică

Scanned with OKEN Scanner

tricuspidiană prin flux mărit, care poate fi ușor confundată cu omoloaga sa mitrală. Blocul focal drept se poate întîlni și în S.M. cu insuficiență tricuspidiană, iar în DSA este cvasiconstant.

Identificarea radiologică a hipervolemiei arteriale pulmonare cu pulsații proprii ale arterelor pulmonare permite diagnosticul de DSA.

Ecocardiograma poate confirma sau infirma S.M.

Sindromul Lutembacher se poate afirma în prezența semnelor clinico-radiologice de DSA și a celor clinico-ecocardiografice de S.M.

3. **Pericardita constrictivă.** Prezența clacmentului pericardic („izodiastolic"), eventual a fibrilației atriale, și a semnelor de stază sistemică în pericardita constrictivă (PC), pot sugera o S.M. mută.

Examenul radiologic — în special radiografia de profil evidențiază calcificările pericardice. În formele de PC necalcificată diagnosticul diferențial poate fi realmente dificil: presiunea venoasă mult crescută (> 20 mm H_2O), apexograma cu undă principală negativă, pulsul jugular cu aspect de $\sqrt{}$ pot orienta diagnosticul spre suferința pericardică. Aspectul ecocardiogramei este decisiv pentru diagnosticul diferențial.

4. **Mixomul atrial stîng,** prin obstrucția mitrală pe care o realizează, poate determina o simptomatologie subiectivă și obiectivă similară S.M. Emboliile sistemice sînt frecvente în ambele afecțiuni iar auscultația poate fi foarte asemănătoare cu cea din S.M. sau dubla leziune mitrală. Variabilitatea poziționalã a semnelor auscultatorii este caracteristică mixomului, dar din păcate inconstantă. Bolnavii cu mixom sînt, de obicei, în ritm sinusal. Ecografia permite diagnosticul de certitudine.

5. Clacmentul telesistolic urmat sau nu de suflu din **sindromul prolapsului valvular mitral primar** poate sugera, la un examen superficial, S.M. Clacmentul este luat drept zgomotul 2, iar zgomotul 2 confundat cu clacmentul de deschidere. Eventualul suflu telesistolic este considerat diastolic. Fonocardiograma și ecocardiograma clarifică cu ușurință diagnosticul în cazurile litigioase.

6. Clacmentul de deschidere mitral se poate întîlni și în unele **cardiopatii congenitale** (defect septal ventricular mare, atrezie tricuspidiană, tetralogia Fallot după operația Blalock—Taussig), dar tabloul clinic este prea diferit spre a ridica probleme reale de diagnostic diferențial.

7. Uruitura diastolică și/sau suflul presistolic sînt caracteristice pentru S.M. În afara S.M. și a condițiilor discutate anterior (mixomul atrial, stenoza tricuspidiană), uruitura mai poate apărea în timpul puseului de *reumatism articular acut*, fiind însă tranzitorie și cu timbru mai mult de suflu (suflul Carey Coombs).

Există și o seamă de **uruituri presistolice funcționale.** Eventualitatea cea mai cunoscută este suflul Austin Flint (uruitura sau, mai frecvent, suflul presistolic) apărînd în insuficiența aortică severă prin împingerea marei valve a mitralei de către sîngele refluat din aortă în ventriculul stîng în cursul perioadei de umplere ventriculară. Suflul Flint nu se însoțește nici de clacment nici de Z.1. întărit și diminuează cu administrarea nitritului de amil, o dată cu regurgitația aortică, spre deosebire de suflul din S.M.

Scanned with OKEN Scanner

Uruituri funcționale mitrale prin creșterea fluxului transvalvular se pot întîlni în defectul septal ventricular și persistența canalului arterial. Un zgomot protodiastolic cu timbru de uruitură poate apărea și în insuficiența mitrală pură severă, prin același mecanism.

Uruituri funcționale tricuspidiene se percep uneori în defectul septal atrial cu șunt mare stînga-dreapta, cum s-a arătat anterior.

8. În S.M. strînse, cu calcificări mitrale și hipertensiune pulmonară importantă, cu hipertrofie ventriculară dreaptă, dispnee și episoade repetate de bronșită supraadăugată, uruitura diastolică poate fi scurtă și de intensitate mică sau chiar inaudibilă. În acest context, S.M. poate fi confundată cu un **cord pulmonar cronic.** Anamneza, examenul radiologic al cordului, electrocardiograma și ecocardiograma lămuresc diagnosticul.

Cînd semnele auscultatorii ale S.M. sînt incerte, se ridică problema diagnosticului diferențial cu **hipertensiunea pulmonară primitivă.**

DIAGNOSTICUL VALVULOPATIILOR ASOCIATE

1. Existența unui *suflu sistolic apexian,* asociat semnelor S.M., sugerează dubla leziune mitrală.

Caracterele acustice tipice pentru insuficiența mitrală ale suflului, iradierea axilară, semnele electro- și ecocardiografice de mărire a ventriculului stîng pledează în acest sens.

În unele leziuni mitrale cu stenoză foarte strînsă, calcificată și cu o mică insuficiență mitrală implicită „anchilozei" mitrale, auscultația se poate reduce la un suflu holosistolic.

Uneori, într-o S.M. pură cu ventricul stîng mic, dar cu dilatație a inimii drepte, *suflul sistolic al insuficienței tricuspidiene* asociate (organică sau, mai frecvent, funcțională) se poate ausculta spre focarul mitral. Intensificarea suflului în apneea postinspiratorie, iradierea sa spre mamelonul drept, semnele hepato-venoase ale insuficienței tricuspidiene orientează diagnosticul. Uneori investigația invazivă se dovedește necesară pentru precizare, în special în cazurile cu indicație chirurgicală.

2. Suflul diastolic aspirativ pe marginea stîngă a sternului este frecvent întîlnit în S.M. și, în 9/10 din cazuri, traduce o *insuficiență aortică* (IA) asociată. Semnele periferice de I.A. au mare valoare diagnostică, dar sînt inconstante. Trebuie deosebit de suflul Graham Steell, de insuficiență valvulară pulmonară, mai rar întîlnit.

Dilatația importantă a arterei pulmonare, suflul sistolic de ejecție în focarul pulmonarei într-o S.M. strînsă, pledează pentru insuficiență valvulară pulmonară.

3. *Stenoza tricuspidiană* (S.T.) este, uneori, (aproximativ 10%) asociată S.M. și numai excepțional izolată. Arareori se pot percepe două freamăte sau două uruituri distincte, indicînd stenoza celor două valvule atrioventriculare. De obicei, semnul de cea mai mare valoare pentru S.T. este intensificarea uruiturii sau/și clacmentului de deschidere în apneea postinspiratorie.

Constatarea unui clacment de deschidere net în prezența unei S.M. calcificate, sugerează originea tricuspidiană a zgomotului și, implicit, S.T.

Scanned with OKEN Scanner

Un clacment de deschidere tricuspidian se întîlnește și în *boala Ebstein.*

Pulsul presistolic jugular și hepatic este sugestiv de S.T., dar se poate întîlni și în S.M. strînse cu mare hipertensiune pulmonară. Ecografia, îndeosebi cea bidimensională, precizează diagnosticul.

APRECIEREA GRADULUI DE STRÎMTORARE A ORIFICIULUI MITRAL

Din momentul stabilirii diagnosticului de S.M., trebuie coroborate toate datele clinice și de laborator pentru evaluarea dimensiunilor orificiului mitral (gradul de stenoză), în vederea adoptării unei atitudini terapeutice corespunzătoare. Criteriile principale folosite sînt rezumate în tabelul XXV-VII.

Tabelul XXV-VII

Principale simptome și semne clinice obținute prin metode neinvazive sugerînd o stenoză mitrală strînsă

Metoda	Simptomul/semnul	Semnificația hemodinamică
1	2	3
Anamneza	Dispnee de efort gr. II—IV NYHA	HP
	Edem pulmonar acut de efort	HPVC
	Tuse cardiacă	HP
	Hemoptizii de efort	HPVC
Palpația	Pulsații parasternale stîngi sp. III—IV	HVD (infundibulară)
	Semn Harzer	HVD
Auscultația	Zgomotul 2 accentuat la pulmonară	HPVC
	Lungime mare a uruiturii în fibrilația atrială	GM
	Interval scurt zgomot 2-clacment (0,06—0,08 s)	GM
	Clic ejecțional pulmonar	HAP
	Suflu de ejecție în focarul pulmonar	HAP
	Suflu Graham Steell	HAP mare
ECG	Semne de HVD	HVD (HAP)
Fonocardiograma	Indice Wells > —1	GM (în 4/5 din cazuri concordant)

Scanned with OKEN Scanner

Tabelul XXV-VII (continuare)

1	2	3
Examenul radiologic	Stază hilară	HPVC
	Linii Kerley B	HPVC (PCP > 20 mmHg)
	Dilatație vene lobi superiori	HPVC
	Dilatație arteră pulmonară	HAP
Ecocardiograma mod M	Panta E—F < 15 mm/sec	GM (sensibilitate 60% specificitate 75%)
Ecocardiograma bidimensională	Diametrul 14 mm în planul axului lung	S.M. strînsă
	Suprafața 1,5 cm^2 în planul axului scurt	S.M. strînsă (în 1/3 din cazuri nu se poate realiza)

Legenda

HP =hipertensiune pulmonară
HPVC=HP venocapilară
HAP =hipertensiune arterială pulmonară
HVD =hipertrofie ventriculară dreaptă
GM =gradient mitral mare
PCP =presiune capilară pulmonară

COMPLICAȚIILE STENOZEI MITRALE

Fibrilația atrială și alte aritmii. Fibrilația atrială este foarte frecventă în S.M., fiind întîlnită la aproximativ jumătate din cazuri Olesen, 1962). Apariția ei este legată mai ales de durata bolii și, deci, de vîrsta bolnavului, dar și de gradul stenozei.

Este precedată, uneori, de extrasistole atriale și, frecvent, episoade paroxistice precedă instalarea fibrilației cronice. Pe ECG undele f au adeseori o amplitudine mare. *Flutter*-ul atrial, cu răspuns regulat sau neregulat, este mai rar.

Fibrilația atrială, în special cu ritm frecvent, produce sau agravează manifestările de hipertensiune pulmonară și insuficiență cardiacă dreaptă.

Instalarea fibrilației poate declanșa tulburări la un bolnav anterior asimptomatic, iar defibrilarea sau rărirea terapeutică a frecvenței cardiace restabilește situația precedentă.

Hipertensiunea arterială pulmonară și bronhopneumopatia cronică a mitralilor, sînt legate de instalarea „celui de al doilea baraj".

Manifestările clinice — dispneea, tusea — se agravează prin incapacitatea de adaptare a debitului cardiac la efort; oboseala la efort este precoce, uneori precedînd dispneea (Crawley și colab.).

Bronșitele și pneumopatiile acute survin frecvent în anotimpurile reci. Uruitura este, adeseori, de intensitate și durată redusă, apar semnele infundibulo-pulmonare (clic protosistolic, suflu sistolic de ejecție etc.),

Scanned with OKEN Scanner

hipertrofia inimii drepte pe ECG este constantă, iar radiologic predomină aspectul de hipertensiune arterială pulmonară și mărirea inimii drepte.

Insuficiența cardiacă dreaptă survine în cursul S.M. în principal în raport cu severitatea și durata valvulopatiei, dar și cu starea miocardului. Parametrul determinant este creșterea rezistențelor arteriolare pulmonare.

O serie de factori joacă un rol favorizant sau precipitant: fibrilația atrială, leziunile valvulare asociate, coexistența unei boli coronariene, tromboembolismul pulmonar, infecțiile respiratorii intercurente, mai rar astăzi un puseu reumatic sau endocardită bacteriană.

Nerespectarea tratamentului igieno-dietetic sau medicamentos este, în practică, adeseori factorul declanșator principal.

Instalarea ei poate fi bruscă sau progresivă.

Insuficiența cardiacă dreaptă, apărînd în stadiile mai puțin avansate ale S.M., poate duce, uneori, la reducerea aparent paradoxală a dispneei, datorită scăderii debitului pulmonar ca o consecință a stazei sistemice. În formele de hipertensiune pulmonară severă sau/și de lungă durată, dispneea, ca și celelalte manifestări pulmonare, se accentuează.

Manifestările embolice. Emboliile sistemice se întîlnesc relativ frecvent în cursul evoluției S.M. (aproximativ 20% din cazuri (3). Frecvența acestor complicații pare a fi invers proporțională cu debitul cardiac și direct proporțională, mai degrabă, cu dimensiunile urechiușei stîngi decît cu cele ale atriului stîng. Emboliile pot să se manifeste și în forme moderate ale S.M., uneori constituind chiar primul semn al bolii. Incidența emboliilor este mare în prezența fibrilației atriale. Atunci cînd apar embolii în S.M. cu ritm sinusal, trebuie luată în considerare și o eventuală endocardită infecțioasă.

Adeseori emboliile afectează sistemul nervos central și, în mod deosebit, teritoriul silvianei stîngi (determinînd hemiplegie dreaptă cu afazie). Pot fi interesate, de asemenea, artera centrală a retinei (amauroză unilaterală apărută brusc), arterele renale (infarct renal), coronarele (ischemie miocardică), arterele splenice și mezenterice.

Emboliile membrelor inferioare, determinînd sindroame de ischemie periferică acută, sînt deosebit de frecvente.

Recurența emboliilor, îndeosebi în primele 12 luni de la accidentul inițial, constituie o caracteristică a S.M. cu implicații terapeutice majore. Adeseori al doilea accident este mai sever decît primul, uneori chiar fatal.

Tromboza atrială. Se întîlnește la 10—20% din cazuri și este mult mai frecventă în S.M. cu fibrilație atrială decît în cele cu ritm sinusal. De obicei, tromboza își are sediul în atriul stîng, dar, în cazurile cu insuficiență cardiacă dreaptă, se pot forma și în atriul drept.

Tromboza atrială poate fi asimptomatică, dar în multe cazuri se manifestă prin embolii în circulația sistemică, mult mai rar în cea pulmonară.

Uneori se produce tromboza masivă a atriului stîng care poate determina obstrucția mecanică a orificiului mitral. Obstrucția poate fi intermitentă, producînd stări lipotimice, dispnee paroxistică, sindrom vascular periferic cu cianoză, reducerea sau absența pulsului la extremități și, în cazuri grave, gangrena acestora.

Scanned with OKEN Scanner

Dacă trombii atriali „flotează" în cavitatea atrială sînt dislocați de schimbarea de poziție a pacientului și se pot produce brusc stări de șoc sau sincope.

O tromboză masivă a atriului drept poate duce la obstrucții ale orificiului tricuspidian cu simptome și semne severe de stenoză tricuspidiană.

Moartea subită este o complicație frecventă în cazul trombozelor masive atriale.

Tromboembolismul pulmonar. Manifestările tromboembolice sînt consecutive unor embolii cu punct de plecare fie într-o flebotromboză a membrelor inferioare, în cazul existenței unei insuficiențe cardiace drepte, fie din atriul drept în marile hipertensiuni pulmonare cu dilatație importantă a acestor cavități și fibrilație atrială. Posibilitatea trombozelor *in situ* nu poate fi niciodată exclusă în prezența modificărilor organice arteriale pulmonare.

Tabloul clinic poate corespunde celui clasic al infarctului pulmonar: junghi toracic, dispnee paroxistică, hemoptizii.

Mai ades se produc numeroase tromboembolii mici și simptomatologia este mai ștearsă sau mai greu de interpretat: agravarea bruscă a semnelor de hipertensiune pulmonară sau/și a insuficienței cardiace drepte sub tratamentul corect condus, tahicardie greu de controlat terapeutic, stări subfebrile interpretate de multe ori ca o infecție acută bronhopulmonară.

O problemă mai deosebită o ridică apariția unei pleurezii drepte cu lichid serocitrin sau, mai rar, serohemoragic, în legătură cu mici infarcte subpleurale.

La un bolnav în insuficiență cardiacă dreaptă instalarea unui edem pulmonar acut insolit se explică, adeseori, printr-un tromboembolism pulmonar.

Endocardita bacteriană complică relativ rar o S.M. pură. Apariția ei impune cercetarea coexistenței unei leziuni aortice ignorate.

Stenoza mitrală și sarcina (Accidentele gravido-cardiace). Marea majoritate a valvulopatiilor reumatice ce se întîlnesc în timpul sarcinii (circa 90%) sînt constituite de o S.M. pură sau predominantă. Aceasta se explică prin prevalența acestei valvulopatii la sexul feminin și în perioada fertilă.

Modificările determinate de sarcină: creșterea volumului sanguin circulant, a debitului cardiac și a frecvenței cardiace, cresc gradientul atrioventricular stîng și agravează hipertensiunea venocapilară pulmonară. Din aceasta rezultă agravarea sau apariția dispneei și posibilitatea instalării edemului pulmonar acut și/sau a hemoptiziilor. Agravările sînt mai frecvente și mai semnificative în stenozele strînse (clasele III și IV NYHA), putînd, însă, surveni și la bolnavele încadrate în clasa a II-a.

Creșterea debitului cardiac atinge nivelul maxim în a 20—24-a săptămînă de sarcină și valorile se mențin apoi crescute pînă la sfîrșitul sarcinii, acesta reprezentînd perioada de risc mare. Uneori accidentele se declanșează în travaliu, expulzie sau puerperiu.

Prezența hipertensiunii arteriale pulmonare reprezintă un factor de risc suplimentar. Aceasta se accentuează ades în sarcină, putînd să determine insuficiență ventriculară dreaptă. Uneori pot să apară sincope prin incapacitatea de adaptare a debitului cardiac, prin insuficiența cardiacă

Scanned with OKEN Scanner

dreaptă, cu atît mai mult cu cît rezistențele periferice sistemice sînt scăzute în sarcină (J. K. Perloff).

Fibrilația atrială preexistentă sau instalată în timpul sarcinii, este un element defavorabil.

Hipertensiunea pulmonară, fibrilația atrială, insuficiența cardiacă, varicele cresc riscul accidentelor tromboembolice pulmonare și sistemice.

Respectarea indicațiilor de întrerupere a cursului sarcinii și colaborarea cardiolog-obstetrician au micșorat drastic riscurile accidentelor gravido-cardiace la bolnavele cu S.M. largi sau chiar medii, necomplicate.

În orice caz, nu este de dorit ca o bolnavă cu S.M., indiferent de grad, să ducă la termen mai mult de două sarcini, existînd riscul agravării progresive a hipertensiunii arteriale pulmonare și al altor complicații.

Riscul accidentelor gravido-cardiace și riscul fetal sînt mai mari la bolnavele din clasa III—IV NYHA. Aceste bolnave au indicația de întrerupere a cursului sarcinii în primele 3 luni. Considerăm că dincolo de a 4-a lună de sarcină riscul întreruperii depășește pe cel al nașterii și o considerăm contraindicată.

Bolnavele cu o S.M. comisorotomizată eficient și fără complicații duc, de obicei, sarcina la termen în bune condiții. Deși s-a practicat comisurotomia cu succes chiar în timpul gestației, este de preferat ca intervenția chirurgicală să preceadă sarcina. Nașterea este de dorit să se producă pe căi naturale — sub o strictă supraveghere medicală —, cezariana fiind indicată numai în cazurile foarte grave, în care gravida este prea epuizată spre a putea naște spontan.

Ansamblul măsurilor cardiologico-obstetricale aplicate în prezent a făcut ca marile accidente gravido-cardiace să devină astăzi foarte rare, chiar în S.M. medii sau severe, statisticile mai vechi ne mai fiind orientative.

EVOLUȚIA NATURALĂ A STENOZEI MITRALE

Modalitățile de evoluție naturală ale S.M. sînt actualmente mai dificil de apreciat, datorită utilizării pe o scară din ce în ce mai mare a tratamentului chirurgical.

Pe de altă parte, datele din literatura de specialitate privind istoria naturală a S.M. sînt relativ sărace. Sintetizînd datele din literatură din epoca prechirurgicală, rezultă că după o latență de 10—20 de ani de la episodul reumatismal, în care pacienții sînt asimptomatici, în următorii 5—10 ani aceștia devin simptomatici, încadrîndu-se în clasele II—IV NYHA (Braunwald, 1978).

Studiindu-se un grup de S.M. cu forme clinice variate, tratați medical, s-a constatat o supraviețuire peste 5 ani la 80% și peste 10 ani la 60% (E. Rappaport, 1975).

Înainte vreme, S.M. devenea ades simptomatică în copilărie și adolescență. Așa se întîmplă și astăzi în țările în curs de dezvoltare (G. John și colab., 1973), pe cînd în țările dezvoltate simptomele se instalează astăzi mai ales în a 3-a — a 4-a decadă de viață (Selzer și Cohn, 1972 pentru S.U.A.).

Evoluția S.M. depinde, în primul rînd, de severitatea valvulopatiei în ceea ce privește amploarea modificărilor hemodinamice determinate

Scanned with OKEN Scanner

de strîmtorarea aparatului mitral. Formele ușoare au, de obicei, o evoluție favorabilă, iar cele severe se pot agrava rapid.

Adesea, S.M. este o leziune evolutivă în sensul unei constricții valvulare progresive. Acest proces este controlabil terapeutic în măsura în care este determinat de o endocardită mitrală recurentă, dar, din nefericire, inevitabil, dependent fiind și de reducerea excursiilor valvulare și turbulența fluxului sanguin, care determină un proces nespecific de cicatrizare și deteriorare progresivă a aparatului mitral.

Alți factori au, de asemenea, rol important în evoluție, ei fiind reprezentați de apariția complicațiilor și anume: hipertensiunea arterială pulmonară, emboliile arteriale sistemice în S.M. cu fibrilație atrială, tromboembolismul pulmonar, infecțiile repetate bronhopulmonare, reactivarea procesului reumatismal, endocardita bacteriană și, firește, asocierea altor valvulopatii.

Un aspect mai particular se întîlnește la persoane mai vîrstnice, la care S.M. sînt descoperite tardiv, unii din bolnavii respectivi nu-și amintesc de existența unui proces reumatismal în trecutul lor patologic. La mulți dintre aceștia, S.M. are o evoluție progresivă, în afara unei recurențe reumatismale și la mare distanță de un atac reumatismal (dacă acesta a fost descoperit în antecedente).

În evoluția S.M. un rol de care trebuie să se țină seama îl are respectarea sau nerespectarea factorilor de igienă a cardiacului (profilaxia recurențelor reumatice, restrîngerea activității fizice în funcție de forma clinică a S.M., măsuri adecvate medicale în cazul gravidității, tratamentul prompt al infecțiilor supraadăugate etc.).

Comisurotomia mitrală ameliorează notabil prognosticul funcțional și *quoad vitam* al S.M., întîrziind cu circa 10 ani evoluția defavorabilă.

TRATAMENTUL

Atitudinea terapeutică depinde, în primul rînd, de gradul S.M., exprimată clinic prin simptomele hipertensiunii pulmonare, dar și de: modalitatea evolutivă, în special de manifestările tromboembolice, aritmii, starea aparatului valvular și valvulopatiile asociate.

S.M. asimptomatică sau cu manifestări clinice ușoare. În S.M. bine tolerată, (pacienți încadrîndu-se în clasa I NYHA), se recomandă un regim alimentar cu reducerea sării și măsuri profilactice ce vizează prevenirea endocarditei bacteriene, atunci cînd bolnavii sînt expuși unui astfel de risc (extracții dentare, cateterisme uretrale, intervenții chirurgicale, întreruperi de sarcină, naștere, infecții intercurente etc.).

Dacă S.M. este descoperită la subiecți tineri, este indicată profilaxia reumatismului pînă la 25 ani, sau cel puțin 4—5 ani de la ultimul episod reumatismal. Unii autori preconizează prelungirea profilaxiei pînă la 40 de ani. Instituirea sa în S.M. descoperită la peste 30 de ani este rar indicată.

Activitatea profesională și efortul fizic vor fi adaptate fiecărui caz în parte, evitîndu-se suprasolicitările fizice și nervoase. O limitare prea strictă a eforturilor fizice, nejustificată de starea bolnavului, trebuie de asemenea evitată, deoarece poate conduce la scăderea performanței prin lipsă de antrenament.

Scanned with OKEN Scanner

Bolnavii trebuie controlați la 6 sau 12 luni, pentru a surprinde orice manifestări care sugerează evolutivitatea bolii.

S.M. cu manifestări evidente (clasa III NYHA) și severe (clasa IV NYHA) pun, în primul rînd, problema oportunității intervenției chirurgicale. Răspunsul este, în general, afirmativ, dacă nu există contraindicații formale. Pentru cazurile cu manifestări mai ușoare, însă (clasa II NYHA), soluția este mai nuanțată.

Dintre măsurile de ordin medical, comune tuturor tipurilor de bolnavi, celor igieno-dietetice le revine un rol esențial: este necesară reducerea eforturilor fizice și în mod riguros a sării din alimentație.

Tratamentul cu propranolol sau alt beta-blocant fără acțiune simpaticomimetică intrinsecă, este indicat în cazurile cu tahicardie, chiar moderată, întrucît prin rărirea frecvenței cardiace, se produce o scădere a gradientului diastolic atrio-ventricular stîng, și implicit, o reducere a stazei pulmonare și a simptomelor aferente. Insuficiența ventriculară dreaptă ca și apariția acceselor bronhospastice, îndeosebi la bolnavii cu bronhopneumopatie cronică a mitralilor, constituie contraindicații cunoscute ale beta-blocantelor în S.M.

Manifestările clinice ale stazei pulmonare sînt favorabil influențate de administrarea diureticelor pe cale orală (furantril, nefrix etc.), dar este de dorit să nu se inducă diureze excesive din cauza riscului de accidente tromboembolice.

Glucoizii digitalici, în cazurile în care ritmul este sinusal și nu există insuficiență ventriculară dreaptă, nu sînt indicați, neaducînd nici un beneficiu bolnavilor.

În cazurile în care apar *episoade hemoptoice* atribuite stazei pulmonare, se intensifică tratamentul diuretic și se reduce activitatea fizică. Administrarea preparatelor de codeină poate fi temporar utilă pentru oprirea tusei. Tratamentele anticoagulante sînt contraindicate la acești bolnavi, iar alte hemostatice sînt, de obicei, inutile și de eficacitate îndoielnică.

La bolnavii în fibrilație atrială și/sau insuficiență cardiacă hemoptiziile sînt adesea provocate de episoade de tromboembolism pulmonar de volum mic sau mediu. Apariția lor nu trebuie să ne rețină de la prescrierea tratamentului anticoagulant, care dimpotrivă are indicație formală, ducînd la oprirea rapidă a sîngerării. Aceeași atitudine terapeutică este indicată în tromboembolismul pulmonar fără hemoptizii, inclusiv în pleurezia serofibrinoasă sau serohemoragică.

Edemul pulmonar acut va fi tratat prin mijloacele convenționale, cu rezerva de a nu se administra digitalice dacă nu există tahiaritmii supraventriculare concomitente; adesea digitala este inutilă sau chiar nocivă, edemul pulmonar nefiind determinat de insuficiența ventriculară stîngă, ci de barajul mecanic de la nivelul mitralei. Se va ține seama că edemul pulmonar acut poate fi declanșat de infarct(e) pulmonar(e), pneumopatii acute. În emboliile cerebrale poate apărea un edem pulmonar acut terminal.

Stenoza mitrală cu aritmii. Apariția extrasistolelor atriale numeroase precedă, de obicei, instalarea fibrilației atriale. De aceea, este indicat să se administreze o medicație antiaritmică, în primul rînd chinidină sulfat în doze utile și pentru vreme îndelungată sau ca alternativă: disopiramidă, verapamil, propafenonă etc.

Scanned with OKEN Scanner

În cazurile în care a apărut *fibrilația atrială paroxistică* se va prescrie imediat heparină urmată, după cîteva zile, de anticoagulante *per os*. Preparatele digitalice sînt indicate în toate cazurile pentru a se obține rărirea frecvenței ventriculare.

Asocierea beta-blocantelor este utilă în cazurile mai rare în care sînt necesare doze mari de glucozizi și acestea sînt rău tolerate. Rezistența la tratamentul digitalic în doze mari sugerează posibilitatea unei hipertiroidii asociate, chiar dacă simptomele clinice ale acesteia sînt fruste. Conversia în ritm sinusal este de încercat în fibrilațiile paroxistice care nu se remit după digitală sau în cele recent instalate, adică nu mai vechi de un an. În unele cazuri, ea poate fi relativ contraindicată: atriul stîng mult dilatat, insuficiență cardiacă manifestă, accese recurente frecvente de fibrilație invalidante pentru bolnav, vîrstă peste 60—65 de ani, frecvență ventriculară spontană rară. În unele din aceste cazuri se poate obține defibrilarea, dar rezultatul nefiind durabil este, în ultimă instanță, inutilă.

Conversia la ritm sinusal se poate realiza prin metode farmacologice, cu chinidină sau antiaritmice din aceeași clasă (cînd există intoleranță reală la chinidină) sau prin șoc electric extern, care este eficient aproape întotdeauna și are riscuri mai mici.

Metoda farmacologică, eficientă în aproape 2/3 din cazuri, este mai ușor acceptată de bolnav și realizabilă în orice serviciu. Conversia, indiferent de metodă, se va realiza pentru cazurile cu F.A. mai veche de cîteva zile, după un tratament corect cu anticoagulante de 3 săptămîni. Digitalicele se vor opri cu minimum 3 zile înainte și este de dorit a se controla nivelul kaliemiei, pentru ca acesta să fie în limite normale. Conversia electrică se realizează după protocolul obișnuit. În cazurile în care se optează pentru conversia cu chinidină nu se vor depăși dozele de 1,6—2 g/zi, în cazurile refractare putîndu-se încerca după 2—3 zile conversia electrică.

Dacă în timpul tratamentului chinidinic frecvența cardiacă depășește 80—85 pe minut, ea poate fi controlată prin asocierea de propranolol.

Dacă s-a obținut conversia în ritm sinusal, indiferent prin ce metodă, se va prescrie tratamentul cu chinidină (800—1 000 mg/zi) sau cu antiaritmice similare, asociat frecvent cu anticoagulante, pentru o perioadă nedeterminată.

De obicei, după un timp mai scurt sau mai lung fibrilația atrială reapare, antiaritmicele devenind ineficiente datorită modificărilor intrinseci atriale. În cazurile în care nu s-a reușit să se reducă aritmia, trebuie administrate preparate digitalice, pentru menținerea frecvenței ventriculare în jur de 70/minut tot restul vieții, exceptînd, desigur, cazurile rare de S.M. cu ritm spontan rar.

Prevenirea și tratamentul complicațiilor tromboembolice. Fibrilația atrială și/sau insuficiența cardiacă cresc riscul emboliilor sistemice, dar acestea survin rar și în S.M. cu ritm sinusal. Tromboembolismul pulmonar apare însă în cazurile mai avansate cu hipertensiune arterială pulmonară, insuficiență cardiacă, de obicei cu fibrilație atrială. De aceea, fibrilația atrială și/sau insuficiența cardiacă reprezintă indicații pentru un tratament anticoagulant de durată nedeterminată. Singurele rezerve le reprezintă contraindicațiile formale pentru anticoagulante, sau imposibili-

Scanned with OKEN Scanner

tatea realizării controlului de laborator al coagulării. În aceste cazuri se va prescrie un tratament antiagregant plachetar, a cărui eficiență nu este însă absolut dovedită. Chiar la bolnavii care nu sînt tratați permanent cu anticoagulante, dar fără contraindicații, acest tratament este recomandat adesea temporar, pentru cazurile în care se impune un tratament diuretic energic care poate precipita manifestări tromboembolice sistemice și pulmonare.

Apariția unei embolii sistemice, inclusiv cerebrale, chiar minore, reprezintă o indicație de tratament anticoagulant imediat, care va fi menținut permanent cel puțin pînă la intervenția chirurgicală. Riscul transformării hemoragice a unui ramolisment cerebral postembolic nu este, credem, justificată. Cînd apare un sindrom de ocluzie arterială acută a membrelor inferioare, cu obstrucție situată pe poplitee sau proximal de ea, se impune embolectomia de urgență. Intervenția chirurgicală de urgență este obligatorie și în cazurile mai rare de infarct mezenterico-intestinal, deși rezultatele rezecției sînt destul de descurajante.

Intervenția chirurgicală cardiacă este indicată în S.M. emboligene, indiferent de gradul stenozei, reprezentînd o profilaxie superioară ca eficiență tratamentului anticoagulant, chiar condus optimal.

Nu trebuie pierdut din vedere faptul că S.M. sînt adeseori agravate de suprapunerea unui *sindrom circulator hiperchinetic* determinat, de obicei, de anemie sau hipertiroidie, al căror tratament poate determina ameliorări susținute ale stării cardiace.

Agravarea premenstruală a sindromului de hipertensiune pulmonară implică tratamentul hiperfoliculinismului..

Insuficiența cardiacă dreaptă se tratează cu digitală și diuretice. Drogurile vasodilatatoare sistemice nu sînt indicate. Dacă s-a obținut compensarea, chiar și incompletă, intervenția chirurgicală nu mai trebuie temporizată. La bolnavii cu fibrilație, insuficiența cardiacă refractară la digitalice, mai ales dacă nu se poate obține rărirea frecvenței ventriculare chiar cu doze ce nu mai sînt tolerate, sugerează posibilitatea tromboembolismului pulmonar..

STABILIREA INDICAȚIEI CHIRURGICALE

Decizia chirurgicală reprezintă momentul esențial al tratamentului S.M., intervenția, deși paliativă (comisurotomia) sau, presupunînd, protezare valvulară, fiind superioară ca rezultate tratamentului medical.

Indicația chirurgicală se stabilește în principal în funcție de gradul anatomic al stenozei și toleranța clinică a bolii; acești parametri sînt, de obicei, concordanți. Cînd aceștia nu coincid, se va acorda o semnificație prioritară primului dintre acești factori, obiectivat prin investigația neinvazivă și eventual invazivă.

De la această regulă fac excepție numai stenozele embolizante, în care intervenția chirurgicală este indicată indiferent de grad.

Contraindicațiile chirurgicale absolute sînt puține: insuficiență cardiacă ireductibilă sau suferințe grave de ordin general. În aprecierea importanței factorului vîrstă se va ține seama mai degrabă de cea biologică decît de cea cronologică. Intervenția se poate practica și peste 55—60 de

Scanned with OKEN Scanner

ani. Fibrilația atrială precum și constituirea celui de al doilea baraj, deși reduc beneficiul intervenției și fac să crească riscul chirurgical, nu constituie totuși contraindicații, cazurile operate evoluînd mai bine decît cele tratate medical.

Oricum medicul trebuie să militeze pentru realizarea intervenției înaintea acestor complicații, riscul intervenției cardiace, mai redus decît a multor intervenții de chirurgie generală, putînd fi folosit ca argument față de bolnavii reticenți.

Endocardita bacteriană și reumatismul articular acut reprezintă contraindicații temporare și relative.

S.M. edematoasă (Gallavardin), mai rară astăzi, caracterizată prin apariția de edeme pulmonare repetate, de obicei de efort, ritm sinusal, atriu stîng mic, necompliant și cord drept compensat, reprezintă o relativă urgență chirurgicală, care urmează să se rezolve cît mai repede fără a pierde timpul cu investigații sofisticate. Hemoptiziile de efort constituie și ele un important argument pentru intervenție.

În general, se consideră indicată intervenția chirurgicală în S.M. din clasele III și IV NYHA avînd, cu rare excepții, o suprafață $< 1{,}5$ cm², respectiv, < 1 cm²/m² suprafață corporală.

La bolnavii tineri cu S.M. pură aprecierea gradului stenozei se poate face satisfăcător prin metode neinvazive, cateterismul cardiac nefiind necesar. În cazurile cu S.M. cu simptome ușoare (clasa II NYHA) se va ține seama de vîrsta și solicitarea socio-profesională a pacientului, atît în prezent cît și într-o perspectivă cu atît mai îndelungată, cu cît pacientul este mai tînăr.

La femei se va lua în considerare atît dorința bolnavei de a avea copii cît și modul în care au fost tolerate eventualele sarcini anterioare, o toleranță proastă fiind un argument pentru intervenție.

În ultimă instanță, atunci cînd datele clinice și explorările paraclinice convenționale nu sînt concludente, hotărîtoare sînt rezultatele investigațiilor invazive. Se consideră indicată intervenția chirurgicală în S.M. strînsă, chiar dacă toleranța este relativ bună.

Investigația preoperatorie poate furniza și alte informații de importanță chirurgicală.

Astfel, prezența calcificărilor valvulare mari se poate bănui ascultator și confirma prin ecocardiografie mono- și, mai ales, bidimensională și mai rar prin demonstrarea radiologică a calcificărilor valvulare. Existența unui atriu stîng mult mărit la un bolnav în fibrilație atrială sugerează prezența trombilor atriali stîngi ce pot fi uneori confirmați prin ecocardiograma bidimensională.

Diagnosticul valvulopatiilor asociate — insuficiență mitrală, valvulopatiile aortice și tricuspidiene — constituie, de asemenea, o componentă importantă a diagnosticului complet preoperator. În marea majoritate a cazurilor acestea pot fi descoperite prin examenul clinic, ECG, radiologic și ecocardiografic. Pentru precizarea atitudinii terapeutice însă, este nevoie de cateterism drept și stîng, precum și de ventriculografie pentru a căpăta date mai precise asupra consecințelor hemodinamice ale acestor valvulopatii, precum și asupra stării miocardului.

La persoanele peste 50 de ani, coronarografia poate fi utilă, demonstrînd o eventuală asociere a cardiopatiei inschemice cronice.

Scanned with OKEN Scanner

Cateterismul cardiac complet, inclusiv coronarografia, nu adaugă un risc semnificativ pentru bolnav, iar efortul financiar suplimentar este neglijabil în raport cu cel impus oricum de intervenția chirurgicală. În realizarea actului operator chirurgul are de optat între trei tehnici: comisurotomia pe cord închis, comisurotomia (reconstrucția valvulară) pe cord deschis și protezarea valvulară cu proteză mecanică sau biologică.

Comisurotomia pe cord închis, operația tradițională în S.M. și care a adus bolnavilor servicii inestimabile, deși are un risc chirurgical minim și este tehnic simplă, tinde astăzi să fie părăsită din mai multe motive: pe de-o parte, nu este realizabilă decît în cazurile cu valve suple, pe de altă parte, riscul comisurotomiei pe cord deschis s-a redus mult, iar stenozele mitrale de odinioară „cu valve suple" au devenit rare. Procentul restenozărilor, sau chiar comisurotomia incompletă în cazul utilizării acestei metode, sînt destul de ridicate. Comisurotomia, în fapt reconstrucția valvulară pe cord deschis, a devenit astăzi intervenția indicată în majoritatea cazurilor și, în orice caz, de preferat în forme cu fibrilație atrială, trombi atriali stîngi, calcificări valvulare și chiar insuficiență mitrală asociată ușoară sau moderată. Riscul letal este în prezent mai mic de 1%.

În cazurile de S.M. cu calcificări mari și remaniere importantă a aparatului valvular, precum și în boala mitrală cu insuficiență mitrală semnificativă este indicată protezarea valvulară. Riscul acestei intervenții este mai mare ca risc tardiv de complicații, ea fiind indicată în cazurile mai avansate, clasele III și IV NYHA. Valvuloplastia endoluminală mitrală reprezintă o metodă terapeutică promițătoare, rezultatele obținute fiind asemănătoare cu cele constatate după comisurotomie. Metoda este mai simplă și evită riscurile pe care le implică intervenția chirurgicală.

Evoluția bolnavilor operați. Comisurotomia nu vindecă S.M., ci transformă o S.M. strînsă într-o S.M. largă. S-a afirmat că intervenția ar restaura starea valvulară existentă cu 10 ani înainte de intervenție.

Suprimarea barajului mitral duce la o ameliorare rapidă a dispneei, dar beneficiul maximal trebuie apreciat la 6 luni postoperator.

Regresia hipertensiunii arteriale pulmonare după o intervenție reușită este mai lentă și se produce în cîteva luni. Aproximativ 80—85% din bolnavii cu S.M. beneficiază pe termen lung de comisurotomia pe cord închis, procentul fiind, probabil, ceva mai mare pentru reconstrucția valvulară. Beneficiul este, de obicei, de una două clase NYHA, uneori chiar mai mare. Persistența sau accentuarea palpitațiilor și durerilor precordiale atipice nu au semnificație, fiind, de obicei, de ordin psihonevrotic. În producerea durerilor intervine uneori prinderea nervului intercostal în cicatricea operatorie.

După o comisurotomie reușită auscultația cardiacă se normalizează rareori. Cînd aceasta se întîmplă, este, din experiența noastră, un element de prognostic excelent.

Persistența semnelor auscultatorii nu reprezintă dovada ineficienței intervenției. În fapt survin, mai întotdeauna modificări ascultatorii în raport cu datele preoperatorii, dar acestea sînt relativ subtile: diminuarea sau scurtarea uruiturii, îndepărtarea clacmentului de zgomotul 2. Uneori se demască un mic suflu de insuficiență aortică, preexistent, desigur, dar inaudibil preoperator, din cauza uruiturii intense și a debitului bătaie mai redus al VS. Pe ECC se atenuează progresiv semnele

Scanned with OKEN Scanner

de HVD, dar nu se modifică semnificativ unda P. Semnele radiologice de hipertensiune venocapilară dispar, însă dilatația trunchiului și ramurilor arterei pulmonare persistă.

Ecocardiograma unidimensională arată creșterea mobilității valvulare, iar cea bidimensională poate demonstra mărirea orificiului mitral. Proba de efort standardizată poate obiectiva cel mai bine beneficiul funcțional real.

La bolnavii cu fibrilație atrială recent instalată, defibrilarea se realizează uneori chiar spontan. În orice caz, se poate încerca conversia care, în condițiile nou create, se poate dovedi durabilă.

Sindromul postcardiotomie (postcomisurotomie) survine în primele săptămîni sau luni postoperator la mulți dintre bolnavi și constituie o condiție benignă, nefiind legat de o reaprindere a reumatismului articular acut. Se caracterizează prin: pericardită acută, pleurită sau pleurezie, febră, artralgii, VSH și fibrinogenemie crescute. Cedează spectacular la administrarea de antiinflamatoare nesteroidiene, ceea ce permite și diagnosticul *ex juvantibus* în cazurile fruste.

Lichidul pericardic și pleural este serocitrin, rar serohemoragic. Sindromul are o marcată tendință la recidive repetate. Corticoterapia este foarte activă, dar trebuie evitată, deoarece suprimarea, chiar prudentă a acestui tratament, duce, adesea, la recidive. În cazurile în care a fost, totuși, instituită, trebuie redusă treptat, pe măsură ce se introduce un antiinflamator nesteroidian în doze crescînde. Acest din urmă drog este redus progresiv la rîndul său. Prezența pericarditei contraindică temporar tratamentul anticoagulant, din cauza riscului de transformare hemoragică a lichidului, cu tamponadă cardiacă.

Restenozarea. La bolnavii comisurotomizați există o tendință de degradare progresivă a aparatului mitral, chiar în afara unei evoluții reumatismale, printr-un proces nespecific de cicatrizare. Tendința este mai marcată în cazurile de comisurotomie incompletă, în care nu s-a restabilit mobilitatea valvulară, menținîndu-se turbulența fluxului sanguin, ceea ce duce la agregări trombocitare care, ulterior, se organizează. Principalii factori favorizanți ai restenozării sînt, în general, calcificările valvulare și scurtarea cordajelor tendinoase, factori ce concură la diminuarea mobilității valvulare.

Afirmarea restenozării numai pe datele clinice și reapariția simptomatologiei duc, desigur, la o supraapreciere a acestei situații, deoarece pot interveni și alte cauze de eșec tardiv al intervenției, dintre care principala este intervenția nereușită care a fost urmată de o ameliorare aparentă prin repausul prelungit și tratamentul riguros impuse de operație și chiar de efectul placebo. De asemenea, apariția fibrilației atriale, endocarditei bacteriene, producerea sau agravarea unei insuficiențe mitrale prin actul chirurgical, o leziune tricuspidiană ignorată, suprapunerea unei cardiopatii ischemice sau a unei bronhopneumopatii cronice de altă cauză constituie tot atîtea cauze de agravări, relativ tardive, după comisurotomie.

Braunwald afirmă, pe bună dreptate, că restenozarea ar trebui fundamentată pe baza unor date obiective, constînd din explorări hemodinamice înainte și după intervenție și repetate la apariție simptomatologiei. Acest deziderat se realizează, în practică, rar.

Scanned with OKEN Scanner

Pe serii mai vechi comisurotomizate pe cord închis s-a estimat că restenozarea se produce la 10% din bolnavi după 5 ani și la 60% după 10 ani (Heger și colab., 1979). Alți autori au apreciat un procent de restenozare de 5% pe an.

Cohn și colab., comentînd cinci serii recente de bolnavi operați prin reconstrucție valvulară, urmăriți în medie între 36 și 53 de luni, constată o rată de reintervenție între 0 și 4,6% pe pacient/an.

Dintre elementele clinice pentru afirmarea restenozării au valoare lungimea mare a uruiturii la bolnavii în fibrilație atrială și creșterea indicelui mitral Wells.

Criteriul neinvaziv cel mai sigur al restenozării este determinarea suprafeței (diametrului) mitrale pe ecocardiograma bidimensională. Într-o serie mică urmărită prin această metodă timp de 10—14 ani, procentul de restenozare reală a fost de 28%.

În cel mai rău caz, ameliorarea operatorie după comisurotomie durează cel puțin 2—3 ani, interval de timp care trebuie folosit pentru rezolvarea unor probleme deosebite, de exemplu, sarcină pentru o femeie care-și dorește copii, bolnavi care necesită o intervenție chirurgicală extracardiacă majoră ș.a.

Riscul tromboembolismului postoperator este mic, între 0,5—1,8% pe an/pacient. La bolnavii în ritm sinusal și fără insuficiență cardiacă, tratamentul anticoagulant poate fi suprimat postoperator. Protezarea valvulară este o intervenție mai dificilă, mortalitatea operatorie putînd fi de pînă la 10%. Protezele mecanice sînt grevate, îndeosebi, de complicații trombotice, iar bioprotezele de modificări structurale ale protezei.

Complicațiile sînt comune cu cele ale protezărilor valvulare pentru alte cardiopatii (a se vedea capitolul de tratament chirurgical al valvulopatiilor).

În orice caz, se impune urmărirea competentă și organizată a acestor bolnavi pentru toată viața (a se vedea Tratamentul chirurgical al valvulopatiilor).

DUBLA LEZIUNE MITRALĂ

AL. IOAN

DEFINIȚIE

Asocierea stenozei mitrale (S.M.) cu insuficiența mitrală (I.M.) constituie valvulopatia, numită tradițional și inadecvat, boala sau maladia mitrală.

Dubla leziune mitrală (D.L.M.) nu poate fi interpretată simplist ca o sumare a două defecte valvulare, ci reprezintă o entitate nosologică particulară, cu leziuni morfologice și modificări hemodinamice caracteristice, chiar dacă spectrul său patologic se extinde prin toate treptele intermediare, de la limitele stenozei pînă la cele ale insuficienței mitrale pure.

Scanned with OKEN Scanner

ETIOLOGIE. FRECVENȚĂ

D.L.M. este aproape exclusiv reumatismală. De altfel, în antecedentele marii majorități a bolnavilor, spre deosebire de S.M. pură, se regăsește poliartrita, iar nodulii Aschoff sînt aproape constanți în biopsia de urechiușe stîngă.

Relativ frecvent astăzi, D.L.M. se constituie după comisurotomia pentru S.M., ca un nedorit și rar accident postoperator. Alteori, intervenția, care se mărginește la a lărgi orificiul mitral, nu împiedică dezvoltarea în timp a leziunilor degenerativ-fibrotice, retracțiilor valvulare, apoziției calcare și scurtării cordajelor, elemente care condiționează apariția unui reflux mitral.

Alte etiologii întîlnite în practică sînt aceleași cu ale S.M.: leziuni congenitale, artrita reumatoidă. Uneori o endocardită bacteriană poate agrava o leziune mitrală preexistentă sau poate transforma o S.M. pură în dublă leziune mitrală.

D.L.M. este a doua ca frecvență dintre valvulopatiile reumatismale, fiind depășită numai de S.M. Incidența sa este mai mare la femei, dar această predominanță este mai puțin evidentă decît în cazul S.M.

MORFOPATOLOGIE

La nivelul aparatului mitral se găsesc, pe lîngă simfiza comisurală și scurtarea cordajelor cu obliterarea orificiilor dintre cordaje, leziuni caracteristice S.M., calcificări întinse care trec transcomisural de la o valvă la alta și reacții ale țesutului valvular, leziuni care condiționează ocluzia sistolică incompletă, deci I.M. retractilă *(Schrumpfinsuffizienz)*. Inelul valvular nu este lărgit. În ansamblu, se realizează aparent o „anchiloză" valvulară, suprafața orificiului mitral avînd dimensiuni diferite. Situația obișnuită corespunde cazurilor cu suprafața de 1,5—2 cm². Cînd orificiul este de 1—1,5 cm², predomină stenoza, iar cînd este mai mare de 2 cm² insuficiența valvulară.

În formele cu I.M. importantă se constituie dilatația, mai degrabă decît hipertrofia ventriculului stîng; atriul stîng este dilatat uneori enorm, chiar mai mult decît în S.M.

Modificările vaselor pulmonare sînt similare celor din S.M., dar leziunile sînt mai puțin marcate. Hipertrofia ventriculară dreaptă apare în cazurile evoluate.

FIZIOPATOLOGIE

Există un spectru continuu de la S.M. strînsă cu insuficiență minimă la insuficiență mitrală severă cu stenoză largă, ceea ce condiționează semne fizice diferite. Cele două defecte funcționale nu sînt independente. Nu pot exista, de pildă, concomitent o S.M. strînsă cu o I.M. severă și nici o S.M. largă cu o I.M. mică. De obicei, în D.L.M. stenoza variază între 1,1—2,2 cm², iar aria de regurgitare între 0,3—0,8 cm², ultima fiind, deci, mai mică de jumătate din suprafața diastolică a mitralei stenozate și decît o treime din suprafața valvulară aortică nor-

Scanned with OKEN Scanner

mală. Volumul regurgitat transmitral de ventriculul stîng este, de obicei, mai mic sau egal cu cel ejectat în aortă (Zimmerman). Rezultă, astfel, că „anchiloza" mitrală nu este completă, chiar dacă aspectul leziunii o sugerează, deoarece suprafața diastolică a mitralei este mai mare decît aria de regurgitare sistolică. Gravitatea și evoluția bolii sînt mai constante decît ar lăsa-o să se bănuiască diversitatea defectelor funcționale componente (Sokolow și Mc Illroy) (13).

Astfel, un reflux mitral important duce și la o creștere a fluxului diastolic transmitral, agravînd hemodinamic S.M. largă, pe cînd într-o S.M. strînsă, regurgitația fiind redusă, nu intervine ca factor important de agravare hemodinamică.

În ansamblu, suma consecințelor I.M. și a S.M. este relativ constantă, indiferent de gradul lor, ceea ce se traduce printr-o creștere relativ egală a presiunii atriale stîngi, parametrul hemodinamic esențial al afecțiunii, care determină performanța fizică și simptomatologia subiectului. De pildă, aceeași presiune atrială stîngă medie (32 mm Hg) poate fi realizată, toți ceilalți parametri fiind egali, de o S.M. pură cu suprafața de 0,6 cm^2, o D.L.M. cu o suprafață mitrală de 0,9 cm^2 și regurgitație egală cu jumătate din debitul cardiac, sau o D.L.M. cu suprafață de 1,3 cm^2 și regurgitație egală cu debitul cardiac efectiv.

Diferențele de gravitate sînt realizate mai mult de prezența tahiaritmiei, severitatea afectării ventriculului stîng prin miocardită cronică reumatică, de cardiopatia ischemică sau leziunile valvulare aortice concomitente.

Staza pulmonară se datorește creșterii presiunii medii atriale stîngi prin barajul mitral, a cărui semnificație crește prin fluxul diastolic transmitral mărit cu volumul sîngelui pendular și, mai rar, prin creșterea presiunii telediastolice ventriculare stîngi prin insuficiență cardiacă stîngă. Aceasta din urmă rezultă mai puțin din suprasolicitarea diastolică a ventriculului prin I.M. decît din suferințele miocardice enumerate anterior. Hipertensiunea pulmonară arterială importantă este apanajul formelor în care prevalează S.M.

TABLOUL CLINIC

Valvulopatia poate fi multă vreme bine tolerată. Primul simptom este, de obicei, dispneea, mai precoce în formele cu S.M. predominantă; adeseori dispneea ca și fatigabilitatea se leagă, în apariția lor, de instalarea fibrilației atriale.

Tusea și hemoptiziile de efort, edemul pulmonar ca și unele complicații, ca emboliile sistemice și tromboembolismul pulmonar, apar mai ales în formele cu predominanța leziunii stenotice.

Semnele fizice sînt variabile în funcție de leziunea prevalentă. În ansamblu, se constată o juxtapunere a semnelor S.M. și I.M. în măsura în care nu se exclud reciproc.

Șocul apexian puternic și susținut din D.L.M. cu predominanța I.M. contrastează cu șocul diminuat din cazurile cu S.M. precumpănitoare. Prima eventualitate trebuie deosebită de șocul puternic al ventriculului

Scanned with OKEN Scanner

drept din S.M. asociată cu o valvulopatie tricuspidiană, situație în care adevăratul șoc, determinat de ventriculul stîng, mult mai slab, poate fi trecut cu vederea (dublu șoc al vîrfului).

Pulsația ascendentă parasternală stîngă ce crește lent spre telesistolă sugerează predominanța I.M.

Prezența mișcărilor de reptație în spațiul III—IV intercostal parasternal stîng și a pulsației arterei pulmonare în spațiul II, precum și semnul Harzer, exprimă hipertensiunea pulmonară arterială și, deci, S.M. dominantă. Se poate percepe un freamăt sistolic sau diastolic mitral și, rar, dublul freamăt caracteristic.

Prezența zgomotului 1 accentuat și a clacmentului de deschidere a mitralei pledează pentru prevalența stenozei, dar semnele pot lipsi și, în această eventualitate, există posibilitatea calcificărilor valvulare întinse. Sulful holosistolic cu iradiere axilară este un argument pentru predominanța I.M., ca de altfel și un zgomot 3 amplu. Adeseori suflul este protomezosistolic descrescînd. În general, prin caracterele sale suflul sistolic nu poate orienta întotdeauna spre leziunea mitrală care domină. Dacă nu se percepe suflul sistolic, insuficiența mitrală poate fi practic exclusă, forma mută fiind extrem de rară. Astfel Schrire din 286 de bolnavi fără suflul sistolic constată o I.M. nesemnificativă la 5 și severă la 1. Un scurt suflu sistolic apexian poate exista însă și în S.M. pură.

Uruitura diastolică este al doilea semn auscultator cardinal. În general, uruitura ocupă, la frecvențe cardiace medii, circa jumătate din diastolă și, la frecvențe ridicate, întreg acest interval. În caz de ritmuri rare (< 60/minut) se termină, de obicei, pînă la mezodiastolă, cînd se egalizează presiunea diastolică din atriul stîng cu cea din ventriculul stîng. Uruitura diastolică este mai scurtă și mai puțin amplă în cazurile cu I.M. predominantă și este mai lungă, mai intensă și cu caracterul descrescînd mai marcat în S.M. predominantă. O uruitură scurtă se poate întîlni însă și în caz de S.M. predominantă cu debit cardiac scăzut. Caracterele uruiturii constituie în ansamblu un criteriu fiabil pentru afirmarea leziunii predominante.

În cazurile de fibrilație atrială, lungimea uruiturii variază în funcție de durata ciclului cardiac precedent.

Chiar la bolnavii cu ritm sinusal, prezența suflului presistolic în boala mitrală este contestată de unii autori, care afirmă că S.M. nu este suficientă spre a împiedica golirea diastolică atrială și nici contracția atrială îndestul de puternică. Alți autori afirmă că este uneori prezent făcînd corp comun cu suflul sistolic (suflu sistolic prelungit).

Pulsul arterial este mic în S.M. predominantă, relativ amplu și săltăreț cînd pe primul plan se află regurgitația. Tensiunea arterială este, de obicei, în limite normale.

EXPLORĂRI PARACLINICE

Electrocardiograma. La bolnavii în ritm sinusal P-ul mitral este frecvent. Fibrilația atrială se întîlnește la cel puțin jumătate din cazuri. Semnele de hipertrofie ventriculară stîngă sînt frecvente în I.M. predominantă;

Scanned with OKEN Scanner

ele pot fi dependente nu numai de suprasolicitarea diastolică a ventriculului stîng, dar și de factorii miocardici sau hemodinamici anterior semnalați.

Examenul radiologic standard. Ventriculul stîng este mărit proporțional cu gradul I.M., dar deosebirea sa de ventriculul stîng normal, împins de ventriculul drept dilatat, este dificilă și nesigură. Atriul stîng este constant mărit și, ocazional, gigant.

Uneori se pot identifica radiologic calcificările valvulare. Modificările radiologice importante ale circulației pulmonare, în special de tipul hipertensiunii arteriale pulmonare, se întîlnesc în S.M. predominantă.

Apexocardiograma. Unda de umplere inițial diastolică (RFW) lipsește constant din D.L.M. cu S.M. predominantă și este constant prezentă, chiar amplă și cu ascensiune rapidă, în cazul precumpănirii I.M.

Fonocardiograma poate confirma datele de auscultație: modificările amplitudinii zgomotului 1, prezența clacmentului de deschidere, respectiv, a zgomotului 3, lungimea suflurilor etc.

Ecocardiograma modul M demonstrează, ca în toate leziunile mitrale reumatismale, îngroșarea ecourilor valvulare. La semnele S.M. se asociază cele ale suprasolicitării diastolice a ventriculului stîng, argument indirect în favoarea dublei leziuni mitrale. Deosebirea S.M. pure de dubla leziune mitrală nu este întotdeauna posibilă (7, 14).

Ecocardiografia bidimensională furnizează informații mai valoroase: hiatusul sistolic pe cupa transversală, corespunzînd ariei de regurgitare, dacă are un diametru mai mare de 5 mm constituie dovada unui reflux important; reducerea concomitentă a mobilității marii valve mitrale pe cupa longitudinală și reducerea suprafeței diastolice a mitralei pe cupa transversală sub 3 cm^2 constituie dovada S.M.

Metoda permite, deci, obiectivarea ambelor defecte, afirmarea celui predominant și, implicit, diagnosticul diferențial cu S.M. și I.M. pură reumatismală sau de alte etiologii.

Cateterismul cardiac, angiografia și cineangiocardiografia selectivă ventriculară stîngă sînt absolut obligatorii în vederea evaluării preoperatorii a bolnavilor cu D.L.M. pentru confirmarea leziunii predominante și îndeosebi pentru excluderea formelor pure de valvulopatii mitrale și a leziunilor asociate, justițiabile de o altă abordare chirurgicală.

Studiul traseului de presiune și al PCP arată diferențe notabile față de S.M. pură. În esență, pe lîngă creșterea undei „a" și a undei „v", aceasta din urmă proporțională cu presiunea medie atrială stîngă (caracteristică S.M.), se produce, prin refluxul transmitral, o reducere a colapsului sistolic „x" cu ascensiunea porțiunii sistolice a traseului, în întregime deasupra nivelului piciorului undei atriale „a". Panta descendentă „v", ce traduce golirea atrială în diastolă, este mai lentă din cauza obstacolului mitral. Acestor modificări clasice li se atribuie astăzi o valoare mai mică, fiind mult influențate de modificările de complianță ale atriului stîng.

Scanned with OKEN Scanner

Suprafața diastolică a mitralei și aria de regurgitare sistolică nu se pot calcula concomitent din datele obținute prin cateterism[1]; cel mult, postulîndu-se existența unor grade diferite ale regurgitației, se pot aprecia limitele între care ar putea varia suprafața mitrală. (17)

Calculîndu-se, concomitent, prin angiografie selectivă ventriculară stîngă, debitul cardiac și debitul cardiac efectiv (anterograd) după principiul Fick, se poate obține, prin diferență, volumul regurgitat.

Fracția de regurgitare (FR) rezultă din formula:

$$FR = \frac{\text{DS angio} - \text{DS Fick}}{\text{DS angio}}$$

în care DS angio = debitul sistolic determinat angiocardiografic și DS Fick = debitul sistolic determinat prin principiul Fick, FR = fracția de regurgitare. FR > 30—40% traduce o insuficiență mitrală semnificativă. Regurgitația mitrală se poate calcula și prin metoda diluțiilor de indicatori.

Exactitatea acestor determinări nu trebuie supraestimată.

Angio- și cineangiocardiografia furnizează amănunte și asupra anatomiei valvulare și permite o apreciere semicantitativă a refluxului din ventriculul stîng în atriul stîng prin compararea gradului de opacifiere a celor două cavități, aproximare adeseori satisfăcătoare în practică.

DIAGNOSTIC POZITIV ȘI DIFERENȚIAL

În prezența unui suflu holosistolic mitral cu transmitere axilară și a uruiturii ocupînd cea mai mare parte din diastolă, diagnosticul este evident. În caz de ritm ventricular frecvent la bolnavi în fibrilația atrială, interpretarea semnelor auscultatorii, îndeosebi a uruiturii, poate fi dificilă. Auscultația trebuie repetată după rărirea ritmului.

Diagnosticul diferențial cu S.M. pură se justifică numai atunci cînd în această valvulopatie coexistă un suflu sistolic, căci I.M. mută în cadrul dublei leziuni mitrale este extrem de rară.

S-a arătat în capitolele anterioare (a se vedea diagnosticul diferențial al stenozei mitrale) elementele de diferențiere a S.M. cu insuficiență tricuspidiană față de dubla leziune mitrală. Ocazional și un suflu sistolic de stenoză aortică se poate percepe la vîrf, dar păstrează caracterele sufluri-lor de ejecție.

În I.M. severă se poate ausculta, după un zgomot ~~3 amplu~~, o scurtă uruitură diastolică prin flux transmitral mărit. Deosebirea de dubla leziune mitrală cu insuficiență predominantă se poate realiza prin studierea atentă a duratei uruiturii.

Ecocardiografia, în special bidimensională, poate facilita diagnosticul.

Diagnosticul diferențial cu defectul septal atrial tip *ostium secundum* intervine mai rar decît în S.M. pură. În schimb, tipul *ostium primum* poate ridica probleme la copii, din cauza prezenței suflului sistolic de insufi-

[1] Dacă suprafața mitrală a fost determinată intraoperator se poate calcula retrospectiv suprafața de regurgitare prin formula Korner-Shillingford, ceea ce are mai degrabă o importanță teoretică.

cienţă mitrală prin despicătură valvulară şi a modificărilor arterei pulmonare şi a circulaţiei pulmonare oarecum analoage, la un examen superficial, cu cele ale mitralilor.

Mixomul atrial poate prezenta semne fizice de boală mitrală. Ecocardiograma precizează diagnosticul.

Cardiomiopatia hipertrofică obstructivă sau neobstructivă poate ridica probleme de diagnostic diferenţial prin prezenţa semnelor de insuficienţă mitrală. Diagnosticul se precizează prin ecocardiogramă.

Diagnosticul de predominanţa a stenozei sau insuficienţei este posibil prin semnele clinice şi paraclinice anterior enunţate. Din punct de vedere practic această precizare este importantă numai în măsură în care ar putea determina o opţiune pentru un anumit procedeu chirurgical, dar majoritatea cazurilor de dublă leziune mitrală au, din principiu, indicaţie de protezare valvulară. Şansele de coexistenţă a unei valvulopatii sau/şi tricuspidiene sînt mari, astfel că acestea trebuie căutate cu grijă.

EVOLUŢIE, PROGNOSTIC, COMPLICAŢII

Complicaţiile sînt în bună măsură comune cu ale S.M.

Emboliile sistemice survin frecvent, mai ales la bolnavii în fibrilaţie atrială şi/sau insuficienţa cardiacă.

Hipertensiunea arterială pulmonară, de obicei mai discretă, apare în special în cazurile cu predominanţa stenozei.

Endocardita bacteriană este mai frecventă decît în S.M. pură. În bună măsură prognosticul este determinat de miocardita reumatismală cronică coexistentă şi de vîrsta la care apare fibrilaţia atrială cronică. Diagnosticul miocarditei reumatismale, frecvent asociată, este dificil. Au fost propuse următoarele elemente sugestive: debut precoce al fibrilaţiei atriale, mărire cardiacă, tahicardie disproporţionată, hipertrofie ventriculară stîngă, bloc de ramură stîngă, debit cardiac scăzut, presiune telediastolică ventriculară stîngă crescută, scăderea fracţiei de ejecţie a ventriculului stîng, toate survenind la un bolnav sub 40 de ani (Sokolow şi M. B. McIlory) (13).

Semnele biologice de activitate reumatismală trebuie căutate cu atenţie.

Fibrilaţia atrială apare mai devreme sau mai tîrziu, în aproape toate cazurile întunecînd prognosticul. Aceasta precedă de obicei apariţia insuficienţei cardiace şi vîrsta la care se instalează este un bun criteriu de apreciere a gravităţi bolii.

Neglijarea tratamentului corect şi, invers, terapia digitalică judicioasă modifică dramatic, în rău sau în bine, starea bolnavului. Evoluţia naturală este, în mare măsură, influenţată de factori conecşi: miocardita reumatismală, hipertensiunea arterială, cardiopatia ischemică, valvulopatiile aortice şi tricuspidiene asociate, condiţiile de viaţă.

Efectele protezării valvulare nu sînt deosebit de spectaculare asupra simptomatologiei şi nici asupra longevităţii.

La bolnavii foarte disciplinaţi şi cu condiţii bune de viaţă o supravieţuire de mulţi ani este posibilă, chiar după instalarea insuficienţei cardiace, desigur cu preţul unei invalidităţi marcate.

Scanned with OKEN Scanner

PROFILAXIE, TRATAMENT

Profilaxia recidivelor reumatismale trebuie efectuată cu o deosebită scrupulozitate. Persoanele tinere la care se diagnostichează boala, mai ales dacă aceasta este simptomatică, se vor trata ca avînd o miocardită reumatismală. Profilaxia endocarditei bacteriene se face ca și la celelalte cardiopatii valvulare.

Fibrilația atrială recentă se va converti în ritm sinusal, deși recidivele sînt frecvente. Controlul optimal al frecvenței ventriculare cu digitalice este absolut necesar, tahiaritmia agravînd simptomatologia și evoluția. Administrarea beta-blocantelor pentru rărirea ritmului este uneori utilă, deși nu trebuie uitat pericolul insuficienței cardiace. Diureticele reduc staza pulmonară și, cînd există, pe cea sistemică.

Administrarea tratamentului anticoagulant permanent are aceleași indicații ca la bolnavii cu S.M.

Tratamentul chirurgical. Puține cazuri cu insuficiență mitrală minimă și stenoză predominantă pot beneficia de comisurotomie pe cord deschis. În principiu bolnavii trebuie considerați candidați la protezare mitrală. Indicația chirurgicală trebuie apreciată cu grijă deosebită, deoarece intervenția are un risc mai mare decît comisurotomia. Ea este, în general, indicată la bolnavii gradul III NYHA. La cei în gradul IV rezultatele sînt mai puțin bune din cauza leziunilor coronariene și miocardice asociate. Bolnavii au, desigur, un beneficiu funcțional de pe urma intervenției, dar acesta este mai puțin spectacular decît în S.M. Chiar operat, bolnavul rămîne tributar tratamentului anticoagulant și, de obicei, și celui digitalic permanent.

BIBLIOGRAFIE SELECTIVĂ

Stenoza mitrală și boala mitrală

1. BAYER O., LOOGEN F., WOLTER H. H. — Die Herzkatheterisierung bei angeborenen und erworbenen Herzfehlern, Georg Thieme Verlag — Stuttgart, 1967.
2. BLÖMER K. — Auskultation des Herzens und ihre hämodynamischen Grundlagen, Ediția II-a, Urban und Schwarzenberg, München—Berlin—Wien, 1969.
3. BRAUNWALD E. — Valvular heart disease. În: Heart disease. A textbook of cardiovascular medicine. Sub red. E. Braunwald, ed. a 2-a, Saunders, Philadelphia, 1984.
4. CRAWLEY I. SYLVIA, MORRIS D. C., SILVERMAN B. D. — Valvular Heart Disease. În: „The Heart, arteries and veins", sub redacția J. W. Hurst, R. B. Logue, R. C. Schlant, Nanette K. Wenger, 4-th ed. McGraw-Hill Book. Company, 1978.
5. DALEN J. E., ALPERT J. S. — Valvular heart disease, Little, Brown and Company Boston, 1981.
6. FOWLER N. O. — Cardiac diagnosis and treatment, ed. II-a, Harper and Row, New York, San Francisco, 1975.
7. GHERASIM L., BRUCKNER I., CINTEZĂ M., POP T. — Ecocardiografie. In: „Diagnosticul cu ultrasunete". Sub red. T. Pop, Ed. Medicală, București, 1982.
8. IOAN AL. — Contribuții la studiul clinic și fonocardiografic al ritmurilor în trei timpi. Teză de doctorat, I.M.F., 1969.

Scanned with OKEN Scanner

9. POPESCU P. — Valvulopatiile cronice. În: „I. Bruckner, Medicina Internă, Ed. Medicală, Buc., 1979.
10. RECHEK M., SCHELBURNE J. C., PERLOFF J. K. — Aspects cliniques des valvulopathies rheumatismales, Acquisitions nouvelles en pathologie cardio-vasculaire, Maloine Paris, 1973.
11. ROBERTS W. C. — Am. J. Cardiol., 1983, *51*, 1 005.
12. ROBERTS W., PERLOFF J. K. — Ann. intern. Med., 1972, 77, 939.
13. SOKOLOW M., McILROY M. B. — Clinical Cardiology 2-nd. Ed., Lange Med., Public Palo-Alto, 1979.
14. STREIAN C., DRĂGULESCU S. I. — Ecocardiografie clinică, Ed. Facla, Timișoara, 1981.
15. THEODORESCU B., MIHAIL A. — Stenoza mitrală. În: „Cardiologia" sub red. B. Theodorescu, Ed. Medicală, ed. a II-a, 1963.
16. VLAICU R., DUDEA C. — Diagnosticul bolilor cardiovasculare, Ed. Medicală, 1979.
17. ZIMMERMAN H. A. — Intravascular catheterisation, Edit. Charles C. Thomas, Springfield — Ilinois, S.U.A., 1966.

STENOZA AORTICĂ

V. NICOLAESCU, AL. CÂMPEANU

DEFINIȚIE

Stenoza aortică (S.A.) definește obstrucția ejecției fluxului sanguin al ventriculului stîng în aortă, determinată de leziuni localizate la nivelul, deasupra sau sub orificiul aortic. (Tabelul XXV-VIII). Dintre cele trei tipuri clasice: valvulară, supravalvulară și subvalvulară, stenoza aortică valvulară este, de departe, forma cea mai frecventă și cea mai bine cunoscută.

Tabelul XXV-VIII

Cauzele obstrucției ejecției fluxului sanguin din ventricul în aortă
(N. O. Flower, 1980) (19)

A. Stenoza aortică valvulară
B. Stenoza aortică supravalvulară
C. Stenoza aortică subvalvulară
  1. Stenoză subaortică hipertrofică idiopatică
  2. Stenoză subvalvulară discretă
    a. membranoasă
    b. musculară
    c. stenoză aortică în tunel
  3. Leziuni ale valvei mitrale
    a. malinserția protezelor valvulare mitrale
    b. deplasarea anterioară a cuspidului aortic, a valvei mitrale
    c. anomalii de inserție a cordajelor tendinoase mitrale
    d. țesut mitral accesoriu

Stenoza aortică valvulară (S.A.) este o boală produsă prin modificări congenitale sau dobîndite ale valvei aortice, care reduc suprafața de deschidere a orificiului aortic, realizînd un obstacol în fața ejecției ventriculului stîng.

Scanned with OKEN Scanner

INCIDENȚĂ

S.A. este o valvulopatie frecvent întîlnită, izolată sau asociată cu alte leziuni valvulare. Roberts arată că S.A. izolată a fost cea mai frecventă leziune valvulară într-un lot aleator de 543 boli valvulare necropsiate (41). Incidența bolii crește cu vîrsta, fiind de 5 ori mai frecventă între 60—80 de ani decît la cei sub 30 de ani. S.A. a fost găsită la necropsie la 4,4% din indivizii peste 65 de ani și la 5,5% la cei peste 75 de ani. S.A. izolată apare mai frecvent la bărbați decît la femei 4,3/1—1,7/1.

ETIOPATOGENIE

S.A. are o etiologie variată, principalele cauze ale bolii fiind cele congenitale (valve bicuspide), inflamatoare (reumatismale) și degenerative calcificante (senile, Mönckeberg). Etiologia S.A. izolate este diferită în raport cu vîrsta la care apar simptomele clinice. Pînă la vîrsta de 30 de ani S.A. este determinată, cel mai adesea, de malformații valvulare congenitale (valve uni- sau bicuspide), între 30 și 70 de ani de reumatism și valve bicuspide congenitale, iar după 70 de ani de procese degenerative calcificante, valve bicuspide și, rareori, de reumatism. Calcificarea valvelor bicuspide congenitale este cel mai obișnuit mecanism de apariție al bolii la adult, fiind găsit la 43% dintre bolnavii cu stenoză aortică de către Roberts (40) și Pomerance (36).

În **S.A. congenitală,** valva aortică malformată poate fi unicuspidă, bicuspidă sau tricuspidă. Anomaliile univalvulare apar cel mai frecvent la copii și adolescenți, fiind predominante la sexul masculin (3/1). Acestea pot avea aspectul unei valve unice în formă de dom cu un orificiu central, sau cel al unui cuspid cu comisură unică. Tipul unicomisural este mai frecvent decît cel în formă de dom și poate evolua asimptomatic pînă la vîrstă adultă. Valvele aortice bicuspide, constituie cea mai frecventă anomalie congenitală cardiacă, fiind constatată la 2—4% din populația generală, predominant la sexul masculin (4/1). Bacon și Mathews estimează că S.A. apare numai la 20—30% din subiecții cu valve bicuspide congenital. Anomaliile valvulare bicuspide și tricuspide nu sînt stenozante prin ele însele și mulți ani nu produc tulburări hemodinamice și manifestări clinice. Fluxul sanguin turbulent care produce traumatizarea mecanică a valvelor, asocierea unor procese inflamatoare (reumatismale) sau infecțioase (endocardita) determină, cu timpul, fibrozarea, creșterea rigidității și calcificarea valvelor și limitarea suprafeței de deschidere a orificiului aortic (36, 39, 41).

Etiologia reumatismală a fost considerată mult timp cea mai frecventă modalitate de producere a S.A., dar importanța actuală a RAA este în scădere. Roberts a constatat că din 161 bolnavi cu S.A. izolată severă care au decedat, 52% aveau anomalii valvulare congenitale și numai 12,9% modificări reumatismale. La adulții tineri S.A. reumatismală este mai frecvent exprimată clinic decît cea congenitală. A. Pomerance (36) a constatat că din 86 de valve excizate chirurgical la bolnavi sub 60 de ani, 60 aveau leziuni de tip inflamator, în timp ce la cei peste

Scanned with OKEN Scanner

această vîrstă, numai 2 din 14 aveau această modificare. S.A. reumatismală se asociază frecvent cu alte boli valvulare, în special cu stenoza mitrală (44% din cazuri) și insuficiența aortică, asocieri ce argumentează etiologia reumatismală. Cuspidele valvulare fuzionate, îngroșate, fibroase și cu marginile libere retractate, determină un orificiu stenotic circular sau triunghiular care obstruează calea de ejecție a ventriculului stîng. Valvele pot fi calcificate sau necalcificate.

Procese degenerative și calcificări pot modifica valvele aortice tricuspide, la baza sau marginea liberă a cuspidelor, în absența unor inflamații anterioare. Calcificări variabile ale valvelor aortice apar la 5% din populația în vîrstă de 55 de ani și procentul crește cu 1% pe an, pînă la 30% la 85 de ani (9).

Stenoza aortică degenerativă calcificată (Mönckeberg) este cea mai frecventă formă de S.A. izolată (14, 39). Se poate dezvolta uneori pe valve bicuspide congenital sau cu leziuni reumatismale. Apare după 40 de ani, este frecventă în decada a 6-a și a 7-a de viață și este predominantă la bărbați. Apariția modificărilor degenerative și a calcificărilor este explicată prin traumatismul mecanic permanent al deplasării valvulelor în cursul revoluției cardiace, depunerea de lipide și modificarea colagenului valvular (14, 36).

Ateroscleroza valvei aortice poate să apară după 60 de ani și se însoțește frecvent de calcificări valvulare. S.A. aterosclerotică se asociază adeseori cu leziuni ale inelului valvei mitrale, ale peretelui aortic și ale arterelor mari. Această formă poate fi produsă și de hipercolesterolemia familială.

Extrem de rar, S.A. poate fi determinată de sifilis, endocardita bacteriană, ocronoză, boala Paget, displazia valvulară mixoidă, gargoilism, amiloidoză (10, 36).

MORFOPATOLOGIE

În **stenoza aortică congenitală** valva unicuspidă poate avea aspectul unei diafragme cu un orificiu central sau cel al unui singur cuspid îndoit în jos, care formează o comisură unică și un orificiu stenozant în formă de semn de exclamare (36, 40). La locul comisurilor neformate există un rafeu situat inferior. În **tipul cu valve bicuspide** cele două cuspide pot fi plasate anterior și posterior și ambele artere coronare sînt localizate la nivelul cuspidului anterior (tipul I), sau sînt situate la dreapta și la stînga cu o comisură anteroposterioară și cu ostiumul coronarian plasat la nivelul ambelor valve (tipul II) (10, 40). Valvele sînt aproximativ egale, cea mai mare avînd pe fața aortică un rafeu sau o creastă fibroasă cu structură asemănătoare mediei aortice sau de colagen avascular (36, 38). Deși nu sînt stenozante prin ele însele, sînt mai sensibile la traumatisme minore, inflamații și infecții și sînt expuse unor procese degenerative. Valvele devin fibroase și calcificate, reducînd considerabil mobilitatea cuspidelor. La cei cu valve tricuspide malformate, cuspidele sînt inegale și cu grade moderate de fuziuni comisurale, favorizînd procese de fibrozare și calcificare.

Scanned with OKEN Scanner

În S.A. reumatismală valvele sînt fibroase, îngroșate, scurtate, cu marginile cuspidelor retractate și cu comisurile dispărute prin fuziune, realizînd adeseori aspectul de valve bicuspide. Apar frecvent calcificări valvulare proeminente în sinusurile Valsalva. Cordul prezintă și alte modificări reumatismale, în special la nivelul valvei mitrale. Histologic, modificările inflamatoare (infiltrație celulară, vascularizarea și fibrozarea valvei) pot fi greu evidențiabile datorită calcificărilor (10, 36, 39).

S.A. calcificată (Mönckeberg) apare pe valve tricuspide sau bicuspide Cuspidele sînt îngroșate și calcificate, iar comisurile nu sînt fuzionate. Sinusurile Valsalva sînt pline cu excrescențe masive de calciu acoperite de un endoteliu subțire (fig. 1). Calcificările se pot întinde pe fața inferioară a valvelor, spre rădăcina marii valve mitrale și pot infiltra septul interventricular. Îngroșarea și depunerile de calciu apar la baza cuspidelor și se extind spre marginile libere. Procesul calcificant aberant transformă uneori valva aortică într-o masă calcară, dură, cu un orificiu îngust, liniar sau stelat, foarte rigid (14, 36).

Artera aortă poststenotică poate să fie dilatată și cu modificări ale mediei elastice care favorizează apariția unui anevrism disecant. Ventriculul stîng prezintă o hipertrofie concentrică marcată, greutatea cordului putînd ajunge la 1 000 g. Septul interventricular este mult îngroșat și bombează în ventriculul drept reducînd cavitatea.

FIZIOPATOLOGIE
(2, 5, 12, 14, 15, 21)

Amploarea modificărilor hemodinamice cardiace și periferice este în raport cu gradul obstrucției orificiului aortic. Suprafața normală a orificiului aortic este de 2,6 cm²—3 cm² și se reduce progresiv în timp. Stenozele aortice ușoare, care au suprafața orificiului valvular mai mare de 1 cm², nu produc tulburări hemodinamice semnificative și sînt frecvent asimptomatice. Cînd suprafața orificiului aortic este redusă la mai puțin de 1/4 din valorile normale (0,5—0,7 cm²) tulburările hemodinamice devin evidente. Depășirea barajului mecanic orificial și asigurarea ejecției ventriculare se realizează prin creșterea presiunii sistolice, care constituie o suprasarcină de presiune și antrenează compensator hipertrofia concentrică a ventriculului stîng, fără dilatație cavitară. Hipertrofia ventriculară stîngă determină creșterea masei musculare și rigiditatea camerei ventriculare. Complianța ventriculară este diminuată, iar presiunea de umplere a ventriculului stîng crește. Aceste modificări pot fi adeseori reversibile după excizia chirurgicală a valvei stenotice. Pe măsură ce stenoza orificială progresează, presiunea sistolică maximă a ventriculului stîng depășește presiunea din aortă și artera brahială. Gradientul sistolic ventriculo-aortic transvalvular poate ajunge la 150—180 mm Hg. Tulburările hemodinamice și simptomatologia clinică sînt manifeste cînd gradientul depășește 50 mm Hg. Acest gradient constituie un indicator al severității stenozei și este influențat (diminuat) de existența insuficienței cardiace sau a stenozei mitrale.

În condițiile stenozării importante a orificiului aortic și a dezvoltării hipertrofiei compensatoare a ventriculului stîng, pentru menținerea

Scanned with OKEN Scanner

unui volum de ejecție normal, presiunea sistolică intraventriculară de vîrf poate crește pînă la 300—350 mm Hg și se dezvoltă tardiv în mezosistolă, durata perioadei de ejecție crește, iar viteza ejecției și a contracției se măresc. În stenozele aortice strînse, mecanismului compensator al hipertrofiei ventriculului stîng i se asociază creșterea forței de contracție a atriului stîng, care, jucînd rolul unei pompe transportoare, crește volumul telediastolic în condițiile unui ventricul stîng rigid și necompliant. Presiunea telediastolică poate depăși 20 mm Hg dar, în prezența unor presiuni atriale stîngi relativ normale, nu exprimă existența insuficienței cardiace. Dispariția sistolei atriale prin fibrilație atrială sau disociație atrio-ventriculară antrenează apariția sau agravarea insuficienței cardiace. În S.A. strînse, mecanismele compensatoare mențin debitul cardiac în limite normale numai în repaus. La efort, debitul cardiac și gradientul de presiune ventriculo-aortic scad, iar presiunile telediastolice ventriculare, atriale stîngi și venocapilare cresc. Progresiv se dezvoltă insuficiența cardiacă stîngă, care, cu timpul, devine globală. Apariția ulterioară a insuficienței cardiace drepte este favorizată de hipertrofia importantă a septului interventricular, care bombează în cavitatea ventriculului drept reducîndu-i dimensiunile (Sindromul Berheim).

Debitul cardiac scăzut determină scăderea presiunii arteriale și a presiunii pulsului, precum și irigația deficitară a viscerelor, putînd apărea fenomene de insuficiență circulatorie cerebrală (sincopa) sau miocardică (angor). Angina pectorală din stenoza aortică poate apărea prin mai multe mecanisme, adeseori asociate. Hipertrofia ventriculului stîng mărește travaliul cardiac și consumul de oxigen, reduce difuziunea miocardică a oxigenului și antrenează diminuarea numărului de capilare miocardice, care nu cresc paralel cu masa musculară. Fluxul sanguin coronar este afectat de creșterea presiunilor parietale, care jenează scurgerea sîngelui în special în zona subendocardică. La unii bolnavi apariția angorului este favorizată de dezvoltarea aterosclerozei coronariene. Rareori angorul este determinat de embolii calcare coronariene, care, uneori, sînt cauza apariției unui infarct miocardic acut.

TABLOU CLINIC
(2, 5, 9, 19, 34, 38)

Manifestările clinice ale S.A. apar tardiv în cursul evoluției bolii, după o lungă perioadă asimptomatică de aproximativ 10—20 ani sau mai mult. În această perioadă, de obicei boala nu este diagnosticată, deoarece bolnavii nu au nici o acuză clinică, iar semnificația suflului sistolic este ignorată.

Debutul clinic al bolii apare, la marea majoritate a cazurilor, cînd stenoza aortică este strînsă (diametrul orificial sub 0,75 cm²) și valvele sînt fixe, îngroșate, dezorganizate și calcificate. Simptomele pot apărea și la bolnavii cu S.A. moderată, cînd aceasta se asociază cu boala cardiacă ischemică sau cu alte leziuni valvulare.

Simptomele clinice care atrag atenția asupra bolii sînt dispneea de efort, crizele anginoase și sincopa. Apariția uneia dintre aceste simptome

Scanned with OKEN Scanner

sugerează o perspectivă de viață de aproximativ 3—5 ani și un risc de moarte subită de 15—20%.

— *Dispneea de efort* este cea mai frecventă manifestare clinică, fiind prezentă la 75% dintre bolnavi. Intensitatea efortului la care apare dispneea este variabilă de la bolnav la bolnav. Insuficiența ventriculară stîngă episodică apare frecvent la bolnavii cu stenoză aortică. Dispneea paroxistică nocturnă și edemul pulmonar acut pot fi prima manifestare a unei S.A. ignorate.

— *Angina pectorală* apare la 10—70% dintre bolnavi, mai ales la cei cu S.A. strînsă. Durerile toracice au aspectul tipic al anginei pectorale și se însoțesc frecvent de dispnee. Durerea toracică apare adeseori după oprirea efortului și nu în timpul acestuia ca în angina pectorală. Administrarea nitroglicerinei determină dispariția rapidă a durerii, dar bolnavii fac frecvent sincope, fapt care atrage atenția asupra existenței bolii.

— *Sincopa de efort* a fost observată la 10—30% dintre bolnavii cu S.A. simptomatică, cînd tulburările anatomice și hemodinamice sînt severe (Braunwald) (5). Sincopa de efort apare în special la bolnavii cu angină pectorală și este precedată adeseori de crize anginoase, dispnee, fatigabilitate sau vertij. Mecanismul sincopei nu este uniform. Pierderea conștienței poate fi în relație cu scăderea bruscă a debitului cardiac, a rezistențelor vasculare periferice și a tensiunii arteriale, sau cu apariția unor aritmii (fibrilație ventriculară, bloc AV total). Sincopa mai poate fi produsă prin hipersensibilitatea sinusului carotidian sau hipotensiune arterială ortostatică. Sincopa de repaus, de obicei absentă la bolnavii cu S.A., este determinată cel mai frecvent de aritmii, iar uneori de atacuri ischemice cerebrale tranzitorii. Atacul sincopal evoluează în două faze distincte: prima fază, de vasodilatație arterială și ritm cardiac regulat, durează 20—40 sec., debutează prin scăderea brutală a tensiunii arteriale și constă în paloare, amețeli, tulburări de atenție, absența zgomotelor cardiace și a suflurilor. După circa 40 sec., apar tulburări de ritm, respirație Cheyne-Stockes, cianoză și convulsii.

Uneori, bolnavii prezintă, mai ales după efort, tulburări de vedere sau lipotimii, care au semnificație prognostică similară sincopei.

Examenul fizic pune în evidență semne determinate de ejecția anormală a sîngelui prin orificiul valvular stenotic, de modificările structurale ale valvulelor și de hipertrofia ventriculului stîng.

Bolnavii cu stenoză aortică au o stare fizică generală bună, atît timp cît debitul cardiac este în limite normale. La inspecția toracelui, în prezența hipertrofiei ventriculului stîng, se observă mișcarea de reptație a contracției cardiace, șocul apexian puternic ocupînd o suprafață mai mare. Palpatoriu se constată creșterea amplitudinii șocului și deplasarea lui în jos și în afară. Adeseori se percepe existența unei pulsații presistolice (dublu șoc), expresie a unei sistole atriale puternice. Palparea zonei precordiale evidențiază la trei pătrimi dintre bolnavii cu stenoză aortică importantă un freamăt sistolic, localizat în spațiul II intercostal drept, la nivelul manubriului sau, mai rar, precordial și/sau apexian. Deși freamătul sistolic are o importantă semnificație diagnostică, el nu este patognomonic S.A. La auscultația cordului pot fi găsite patru semne stet-

acustice importante: suflu sistolic aortic, clic protosistolic de ejecție, întîrzierea închiderii valvelor aortice și, uneori, suflu diastolic de însoțire.

Suflul sistolic de ejecție, semnul cel mai constant și caracteristic S.A., este localizat în spațiul II—III intercostal drept. Suflul este crescendo-descrescendo, rombic, apare la scurt interval după zgomotul 1, are intensitate maximă în mijlocul sistolei sau spre sfîrșitul acesteia și

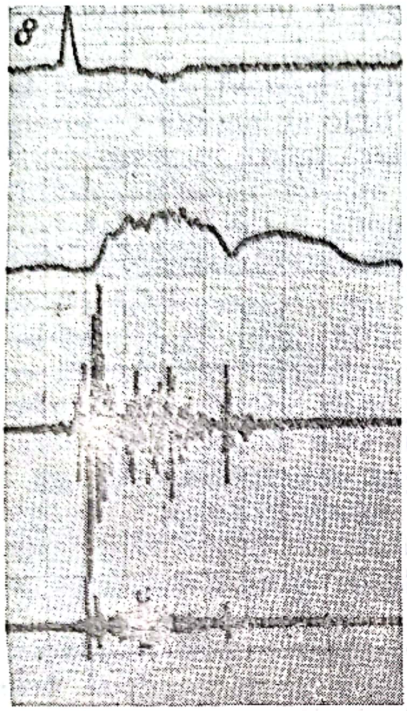

Fig. XXV-12. — Puls carotidian și fonocardiogramă în stenoza aortică valvulară. Se observă pulsul humilis cu „creastă de cocoș" pe versantul ascendent și platou, ale cărei crenelări corespund freamătului. Suflu sistolic rombic.
ECG = electrocardiogramă; PC = puls carotidian; Fono = fonocardiogramă

se termină înaintea zgomotului 2. Cu cît stenoza este mai severă suflul este mai lung și are intensitatea maximă mai tardivă. Suflul este rugos, aspru, de intensitate mare (gradul 4—6) și se aude mai bine în poziție ridicată cu toracele aplecat înainte. Intensitatea suflului poate să scadă în insuficiența cardiacă, șoc, fibrilație atrială, aritmii extrasistolice, disociație atrio-ventriculară, infarct miocardic, cînd debitul bătaie și debitul cardiac scad. Intensitatea suflului crește după administrarea de nitrit de amil. Suflul se propagă spre vasele de la baza gîtului sau spre apex, uneori fiind perceptibil numai la nivelul acestuia. La bolnavii cu calcificări valvulare aortice, în zona apexiană se poate auzi un suflu sistolic muzical, confundat adeseori cu suflul holosistolic de insuficiență mitrală, datorat transmiterii spre vîrful cordului, a frecvențelor înalte ale suflului aortic.

Clicul de ejecție, evident la 40% din cazuri, se percepe la 0,03—0,08 s după zgomotul 1 înaintea începerii suflului sistolic. Este un zgomot scurt (0,04 s), de tonalitate înaltă. Apare la bolnavii cu valve mobile, necalcificate. Clicul protosistolic se aude în spațiul III intercostal drept pe marginea stîngă a sternului și uneori la vîrf și nu se modifică cu respirația. Apare frecvent la copiii cu S.A. congenitală, fiind rareori prezent la bolnavii în vîrstă cu S.A. degenerative calcificate.

Zgomotul 2 este, de regulă, diminuat ca intensitate, în special în S.A. strînse, dar poate fi și normal sau dedublat. În formele severe de

S.A. datorită alungirii sistolei ventriculare și întîrzierii închiderii valvelor aortice, componenta aortică a zgomotului 2 survine mai tîrziu, apărînd dedublarea paradoxală a acestuia (20% din cazuri). În mod obișnuit (70% din cazuri), această întîrziere de închidere se prezintă ca un zgomot 2 unic, care nu se modifică în inspir și este produs prin suprapunerea celor două componente ale zgomotului 2. Zgomotul 2 se reduce în intensitate și poate să dispară cînd valvele aortice sînt calcificate și imobile, aspect observat mai ales la bolnavii în vîrstă.

Galopul presistolic apare frecvent la bolnavii cu S.A. strînsă la care există un gradient sistolic ventriculo-aortic de peste 70 mm Hg. Apariția acestuia este, de obicei, în relație cu scăderea complianței și creșterea presiunii de umplere a ventriculului stîng hipertrofiat sau cu existența unei boli cardiace ischemice. Galopul protodiastolic apare mai ales tardiv, fiind expresia unei insuficiențe ventriculare stîngi.

Suflul diastolic, dulce, aspirativ, fără modificări periferice caracteristice insuficienței aortice, poate apărea la 1/3—1/2 dintre bolnavi cu S.A. inițial pură, reflectînd o regurgitare aortică nesemnificativă.

Semne periferice. Pulsul arterial periferic este mic, crește încet *(pulsus parvus et tardus)* și este susținut (în platou). La oamenii în vîrstă, cu ateroscleroză periferică, pulsul poate fi normal. Înregistrarea pulsului carotidian revelează existența unei incizuri pe panta ascendentă (puls anacrot), care este cu atît mai precoce cu cît S.A. este mai severă. Presiunea arterială sistolică și cea diferențială sînt reduse în S.A. strînsă, dar bolnavii cu S.A. medie sau largă pot avea hipertensiune arterială. La nivelul arterelor de la baza gîtului (carotide, subclaviculare) se poate percepe un freamăt sistolic.

EXPLORĂRI PARACLINICE

Electrocardiograma este de obicei normală în formele moderate, medii, uneori chiar și în formele severe. Aspecte de hipertrofie ventriculară de tip sistolic cu unde R înalte, subdenivelarea segmentului ST și unde T negative (suprasolicitare ventriculară), apar la 85—90% dintre bolnavii cu S.A. severă. Subdenivelări ale segmentului ST mai mari de 0,3 mV sugerează o hipertrofie ventriculară stîngă importantă. Modificările în timp ale fazei terminale reflectă fidel evoluția și severitatea S.A. (15). Aspectul de suprasolicitare ventriculară stîngă are semnificație prognostică, fiind prezent la 70% dintre bolnavii cu S.A. care au murit subit (2, 15, 19, 38). Hipertrofia atrială stîngă, exprimată, mai ales, prin negativarea părții terminale a undei P în derivația V_1, apare la 80% dintre bolnavii cu S.A. severă. Amputarea undei R în derivațiile V_1—V_3, sugerînd un infarct miocardic anteroseptal, este evidentă la un număr mic de bolnavi.

Majoritatea bolnavilor cu S.A. sînt în ritm sinusal. La 10—15% din cazuri poate apărea fibrilația atrială. Aritmiile ventriculare sînt rare și în relație cu existența insuficienței cardiace sau a bolii cardiace ischemice. Tulburări de conducere atrio-ventriculare (Blocuri AV gr. II și III), blocuri de ramură (BRS, BRD major) și blocuri fasciculare stîngi sînt prezente la 5—14% dintre cazuri, în special la bolnavii cu S.A. calcificate severe.

Scanned with OKEN Scanner

Examenul radiologic al cordului pune în evidență, adeseori, un cord normal sau rotunjirea vîrfului și alungirea arcului inferior stîng. Mărirea imaginii cardiace sugerează existența insuficienței cardiace sau asocierea regurgitării aortice. Creșterea moderată a raportului cardiotoracic a fost observată la patru cincimi dintre bolnavii cu S.A. severe care au fost operați. Calcificările valvelor aortice sînt vizibile fluoroscopic cu amplificator de imagini, în incidența oblică anterioară dreaptă sau stîngă. Ele se proiectează în treimea medie a cordului, deasupra calcificărilor mitrale și se pot întinde pe peretele aortic (22% din cazuri) la rădăcina marei valve mitrale (46% din cazuri) și pe inelul orificiului mitral. Calcificările valvulare sînt prezente la bolnavii cu S.A. strînsă și cu tulburări hemodinamice importante. În S.A. izolată atriul stîng poate fi ușor mărit. Mărirea importantă a atriului stîng sugerează existența unei valvulopatii mitrale sau a unei cardiomiopatii hipertrofice obstructive și, în absența acestora, a unei stenoze aortice severe. Aorta ascendentă poate fi ușor dilatată în aproximativ 80% din cazuri (dilatație poststenotică).

Examenele fonomecanografice confirmă existența S.A. și oferă unele informații indirecte privind severitatea bolii.

Fonocardiografic se constată: a) zgomotul 1 normal sau diminuat, cînd S.A. este strînsă sau valvele calcificate; b) clic de ejecție apărînd la 0,10—0,12 s după unda Q și precedînd suflul sistolic, prezent la 40—50% dintre bolnavi cînd valvele sînt suple; c) zgomotul 2 unic sau clivat paradoxal cînd S.A. este severă; d) suflu sistolic rombic, care, în formele severe de S.A. cu gradient ventriculo-aortic mai mare de 80 mm Hg, are intensitate maximă în a doua jumătate a sistolei și se termină aproape de zgomotul 2, la mai puțin de 0,04 s; e) zgomot 4, în special la vîrf, expresie a unui gradient mai mare de 70 mm Hg și a unei presiuni telediastolice mai mari de 17 mm Hg.

Carotidograma prezintă modificări morfologice, care permit confirmarea diagnosticului și aprecierea severității bolii. Pe panta ascendentă și platoul sistolic apar ondulații mici neregulate (aspect de „creastă de cocoș"), care corespund vibrațiilor de joasă frecvență a suflului sistolic. Panta ascendentă inițială este mai lentă și prelungită. Timpul de ascensiune crește peste 0,19 s, valori peste 0,28 s evidențiind o S.A. severă. Timpul de semiascensiune „t" (Duchosal) peste 0,06 s reflectă existența unui gradient ventriculo-aortic mai mare de 50 mm Hg.

Durata timpilor sistolici ai ventriculului stîng, deși greu de calculat la bolnavii cu calcificări valvulare importante, dă informații cu privire la severitatea bolii. LVET este alungit, iar cînd este mai mare cu peste 120%, indică un gradient ventriculo-aortic mai mare de 75 mm Hg. PEP este scurtat, datorită scurtării perioadei de creștere a presiunii sistolice ventriculare. Scurtarea LVET și alungirea PEP traduc apariția decompensării cardiace.

Ecocardiograma a devenit o metodă curentă de diagnostic și evaluare a S.A., permițînd decelarea modificărilor structurale și funcționale ale valvelor (deschiderea valvulară, îngroșarea și calcificarea valvelor), ale aortei și ale ventriculului stîng (diametrele camerei ventriculare, grosimea septului și a peretelui posterior, fracția de ejecție și V_{cf} (13, 29).

Scanned with OKEN Scanner

Modul „M“ permite vizualizarea orificiului aortic, care prezintă ecouri multiple, dense, martore ale calcificărilor valvulare și ale prezenței S.A. Prezența valvelor bicuspide se evidențiază prin poziția excentrică a valvelor. Deschiderea valvulară este decelabilă numai la jumătate din cazuri și, în mod normal, este de 1,6—2 cm. Ea este variabilă în raport cu severitatea bolii fiind mai mică de 8 mm în S.A. strînsă (diametrul

Fig. XXV-13. — Stenoză aortică calcificată: Ecocardiografia bidimensională. Secțiune longitudinală parasternală. Valvele aortice cu calcificare, în sistolă au deschidere limitată. Ventriculul stîng (VS) mărit cu pereții groși. M=valva mitrală în sistolă; AS=atriul stîng; Ao= =aorta.

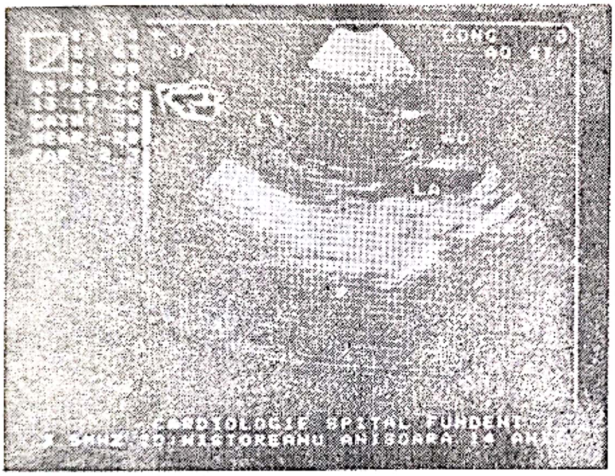

Fig. XXV-14. — Stenoză aortică valvulară congenitală
LV=ventriculul stîng; LR=atriul stîng; Ao=aorta.

orificial sub 0,75 cm²). Stenoza nu este importantă cînd deschiderea valvulară este mai mare de 12 mm. Grosimea peretelui posterior este un indice fiabil al severității bolii. Cînd grosimea peretelui ventricular este normală S.A. se exclude, iar cînd, în absența hipertensiunii arteriale, are valori mai mari de 15 mm, boala este severă și se impune intervenția chirurgicală. Reducerea paradoxală a grosimii peretelui posterior în raport cu grosimea septului este un semn de gravitate, traducînd apariția dilatației cardiace și a insuficienței cardiace și a riscului apariției morții subite (13). Ecografia bidimensională este superioară modului „M“, mai ales în diagnosticul S.A. congenitale și în identificarea și aprecierea mobilității celor trei sigmoide. Examenul ecocardiografic permite evidențierea dilatației poststenotice a aortei și a leziunilor valvulare asociate.

Cateterismul, ventriculografia și coronarografia permit evaluarea severității S.A., modificările funcționale și structurale ale ventriculului stîng și ale valvei mitrale, starea arterelor coronare și existența altor modificări cardiace (21). Dificultățile tehnice limitează fiabilitatea acestor in-

Scanned with OKEN Scanner

vestigații la 70—80% din cazuri. Ele pot fi efectuate pe cale arterială retrogradă, prin puncționarea arterei femurale sau transseptal, mai ales în formele strînse de calcificări, cînd sonda nu poate traversa orificiul aortic. Aceste investigații permit determinarea suprafeței orificiului aortic, gradientul de presiune ventriculo-aortic, debitul cardiac, fracția de ejecție, presiunile telediastolice, masa ventriculului stîng etc. Ventriculografia permite evidențierea insuficienței mitrale, anomaliile cineticii pereților ventriculari, prezența anevrismelor ventriculului stîng, calcularea masei ventriculare și a parametrilor hemodinamici (FE).

Angiocoronarografia este necesară pentru evaluarea leziunilor obstructive coronariene. Stenoze coronariene mai mari de 50% sînt constatate la 12—30% din cazuri; coronarografia este obligatorie preoperator la toți bolnavii peste 50 de ani, mai ales dacă au și angor.

Investigațiile sîngerînde sînt în special indicate pentru clarificarea naturii și semnificației sincopei, durerilor anginoase și a dispneei apărute la bolnavii cu S.A. Deși unii autori apreciază că metodele neinvazive sînt suficiente în evaluarea severității S.A., majoritatea chirurgilor consideră că investigațiile sîngerînde sînt obligatorii preoperator, pentru evaluarea riscului și stabilirea tacticii chirurgicale.

FORME CLINICE

Stenoza aortică calcificată — Mönckeberg — este întîlnită după 40 de de ani, mai ales la bărbați. Calcificarea se dezvoltă pe valve bicuspide sau tricuspide și/sau pe leziuni reumatismale preexistente. Valvele sînt indurate, rigide, fără fuziunea comisurilor, calcificările interesează uneori și valva mitrală anterioară, precum și septul interventricular. Evoluția clinică este, uneori, gravă, cu insuficiență cardiacă congestivă, edem pulmonar acut (43% din cazuri), angor pectoris (70% din cazuri), sincope și moarte subită (14,19). La examenul fizic se percepe freamăt și suflu sistolic în focarul aortic, iradiate în vasele de la baza gîtului. Suflul și freamătul pot fi percepute cu intensitate maximă și la vîrful cordului. Cînd calcificările sînt importante, clicul de ejecție nu apare, iar zgomotul 2 este unic sau absent. Calcificările valvulare pot fi evidențiate radiologic, cu amplificatorul de imagini și ecocardiografic. Tratamentul S.A. calcificate este, înainte de toate, chirurgical, chiar și după 70 de ani, mortalitatea operatorie fiind, în prezent, relativ redusă (5—10%).

Stenoza aortică congenitală este întîlnită la copii, adolescenți și tineri, fiind de trei ori mai frecventă la sexul masculin. Se asociază, uneori, cu stenoza istmului aortic sau cu stenoza suborificială, diafragmatică. Valva aortică malformată poate fi unicuspidă (în dom sau unicomisurală), bicuspidă și, rareori, tricuspidă. Fibroza și calcificarea valvulară diminuează suprafața orificiului aortic bicuspid sau tricuspid. Manifestările clinice apar tardiv în cursul vieții, mai ales la cei cu valve bicuspide sau tricuspide. La copiii cu S.A. severă simptomatologia este dominată de sincope, ameteli, lipotimii și insuficiență cardiacă. Angina pectorală apare rareori la copii. În focarul aortic se percepe frecvent freamătul și suflul sistolic, care iradiază dominant în vasele cervicale. Clicul protosistolic de ejecție

Scanned with OKEN Scanner

este frecvent, iar zgomotul 2 poate fi unic sau dedublat cînd S.A. este severă. În unele cazuri se ascultă un suflu diastolic discret de regurgitarea aortică. Suflul sistolic trebuie diferențiat de suflurile supraclaviculare de tonalitate mai înaltă, care se reduc în intensitatea în inspir și care nu au semnificație patologică la copii. Diagnosticul poate fi confirmat fonomecanografic și ecocardiografic. Cateterismul și ventriculografia sînt cele mai fiabile metode de diagnostic și se recomandă ori de cîte ori se impune intervenția chirurgicală, permițînd și depistarea altor anomalii congenitale. Tratamentul medical vizează profilaxia grefelor septice și prevenirea insuficienței cardiace; în formele severe se indică intervenția chirurgicală. La copii și adolescenți se efectuează frecvent comisurotomia, care are un risc operator redus.

Stenoza aortică reumatismală este frecventă la tineri și se asociază, adeseori, cu insuficiența aortică sau cu leziuni valvulare mitrale, care modifică tabloul și evoluția clinică. Bolnavii prezintă frecvent tulburări de ritm (fibrilație atrială) și insuficiență cardiacă, care reduc intensitatea suflului sistolic și măresc semnificativ dimensiunile cordului. RAA și endocardita bacteriană agravează evoluția bolii și necesită măsuri de profilaxie corespunzătoare.

DIAGNOSTICUL POZITIV

Diagnosticul vizează confirmarea bolii, diferențierea acesteia de alte boli cardiace și aprecierea severității bolii.

Diagnosticul pozitiv se bazează pe: a) prezența suflului sistolic în focarul aortic, care iradiază spre clavicula dreaptă, vasele gîtului sau spre vîrf, a freamătului, a clivării paradoxale sau a diminuării zgomotului 2, b) evidențierea semnelor clinice și paraclinice de hipertrofie ventriculară stîngă, c) modificările pulsului carotidian — panta de ascensiune întîrziată (timpul „t" Duchosal prelungit), aspectul de „creastă de cocoș" a undei sistolice etc. și d) demonstrarea ecocardiografică a calcificărilor și a reducerii deschiderii valvulelor aortice, mărirea grosimii peretelui posterior al ventriculului stîng etc. În situații dubioase cateterismul inimii stîngi permite evidențierea gradientului proximal sistolic ventriculo-aortic, calcularea ariei orificiului aortic, aprecierea modificărilor funcției ventriculului stîng și a leziunilor asociate.

DIAGNOSTICUL DIFERENȚIAL
(2, 4, 9, 19, 38, 48)

La adulți suflul sistolic localizat parasternal stîng sau apical poate apărea în cardiomiopatia hipertrofică obstructivă, insuficiența mitrală, disfuncția sau ruptura de pilieri sau cordaje, ateromatoza nestenotică a valvelor aortice. La copii și la tineri suflul sistolic poate fi expresia unui defect septal atrial, a unei stenoze pulmonare valvulare sau a unei coarctații de aortă (Tabelul XXV-IX).

În **cardiomiopatia hipertrofică obstructivă** (tabelul XXV-X) suflul sistolic cu caracter de ejecție, se propagă rareori spre vasele gîtului și nu

Scanned with OKEN Scanner

Tabelul XXV-IX

Diagnosticul diferențial al stenozei aortice

Boala	Semne fizice	ECG	Examen Rx toracic	Altele
Scleroză aortică	Puls carotidian normal. Suflu sistolic scurt spațiul II intercostal drept iradiind la nivelul gîtului. Z.2. normal	normal	Cord normal. Calcificări aortice minimale sau absente.	Bolnavi în vîrstă.
Sufluri arteriale, carotidian sau subclavicular	Suflu sistolic la nivelul gîtului sau al fosei supraclaviculare. Dispariția suflului prin compresia arterei. Z.2. normal	normal	Cord normal. Aorta cu dimensiune normală sau lărgită.	HTA Tulburări cerebrale. Puls inegal la nivelul membrelor superioare
Insuficiență mitrală	Puls carotidian amplu. Suflu de regurgitare pansistolic, iradiind spre axilă. Dedublare largă a Z.2. Z.1. diminuat (adeseori).	HVS HAS ±HVD	Hipertrofie ventriculară stîngă. Dilatare atrială stîngă. ±HVD. Fără calcificări ale valvei aortice.	RAA
Stenoză valvulară pulmonară	Puls carotidian normal. Suflu sistolic de ejecție, iradiind spre clavicula stîngă. A_2 normal; P_2 slab și tardiv. Clic de ejecție care scade în inspir. Unda „a" amplă pe jugulogramă.	HVD (de baraj) HAD	Hipovascularizație pulmonară. Dilatație poststenotică a arterei pulmonare. HVD Dilatarea atriului drept.	Leziune congenitală. Gradient transvalvular pulmonar.
Insuficiență aortică severă	Dans arterial carotidian. Suflu diastolic parasternal stîng. Suflu sistolic de ejecție, eventual iradiind spre baza gîtului. Z.2. normal sau diminuat.	HVS HAS bloc AV gr. I (25% din cazuri)	Aortă dilatată pulsatilă. Fără calcificări valvulare. HVS HAS	Ecografic: *flutter* mitral diastolic.
Ateromatoza valvulelor aortice	Puls carotidian normal. Suflu sistolic mai puțin aspru, iradiat „în eșarfă", fără freamăt sistolic. Z.2. normal.	normal	Aortă normală. Cord normal. Fără calcificări valvulare.	Apare după 60 de ani. Ecografic: ecogenitate crescută, deschidere valvulară normală.

Scanned with OKEN Scanner

Tabelul XXV-X

Diagnosticul diferențial între stenoza aortică valvulară și cardiomiopatia hipertrofică obstructivă

	S.A.	CMHO
• Antecedente familiale	— nu —	adeseori
• Pulsul carotidian	invizibil, mic, cu ascensiune lentă	vizibil, bifid, cu ascensiune rapidă
• Freamăt sistolic carotidian	obișnuit	ocazional
• Puls jugular cu undă „a" proeminentă	neobișnuit	obișnuit
• Șoc apexian dublu	neobișnuit	obișnuit
• Clic sistolic	obișnuit (valve) necalcificate)	neobișnuit
• Galop ventricular	prezent	prezent
• Galop presistolic	puțin obișnuit	obișnuit
• Dedublarea Z.2. reversibilă	neobișnuită	obișnuită
• Suflu sistolic de ejecție	spațiul II intercostal drept iradiat la baza gîtului și apex	marginea stîngă a sternului și apex
• Manevră Valsalva	suflul diminuează	suflul se intensifică
• Suflu diastolic	obișnuit	rareori
• Suflu sistolic mitral	rareori	rareori
• Examen radiologic al cordului	cord în limite normale	cardiomegalie (hipertrofia ventriculului stîng; dilatație atrială stîngă)
• Dilatarea aortei ascendente	obișnuită	absentă
• Calcificări valvulare	adeseori	absentă
• Electrocardiograma	HVS	HVS marcată; hipertrofie septală — unde Q în V_4—V_6
• Ecocardiograma	deschidere valvulară micșorată (<1,6 cm) calcificări valvulare hipertrofie ventriculară	hipertrofie septală și a peretelui posterior, valve aortice normale; SAM
• Cateterism cardiac	gradient transvalvular aortic constant.	gradient la nivelul camerei de ejecție a ventriculului stîng variabil.

se însoțește în mod obișnuit de freamăt și clic de ejecție. Zgomotul 2 este, de obicei, normal și poate apărea un galop protodiastolic. Suprafața șocului este mărită, apărînd frecvent un dublu șoc. Electrocardiograma evidențiază hipertrofie atrială stîngă, hipertrofie ventriculară stîngă și hipertrofie septală (unda Q în aVL, D_1 și V_4—V_6). Pulsul carotidian este amplu și bifid. Radiologic nu se evidențiază dilatația aortei și calcificări ale valvulelor aortice. Ecocardiografia este metoda de referință care diferențiază S.A. cu semne atipice de cardiomiopatia hipertrofică. De regulă, se constată hipertrofia marcată a septului, SAM și dilatația atriului stîng, valvele aortice fiind suple și cu deschidere sistolică normală.

Scanned with OKEN Scanner

Insuficiența mitrală se caracterizează printr-un suflu holosistolic intens, de tonalitate înaltă, cu localizare, de obicei, în zona apexiană și iradiere în axilă. Suflul se poate auzi și în zona de auscultare a aortei, fiind transmis prin peretele atriului stîng, mai ales cînd leziunile interesează predominant valva posterioară. Zgomotul 1 poate fi diminuat sau se continuă cu suflul, iar cînd regurgitarea este importantă apare zgomotul 3. Electrocardiografic se poate constata hipertrofie ventriculară stîngă. Examenul radiologic evidențiază mărirea ventriculului și a atriului stîng („cord mitral") și elemente de hipertensiune venoasă pulmonară („plămîn mitral"). Ecocardiograma relevă închiderea incompletă a valvelor mitrale în sistolă, amplitudinea mare a mișcării sistolice a valvei anterioare ș.a. și aspectul normal al valvelor aortice. Ecografia bidimensională, mai mult decît cea de mod „M", oferă informații relativ fidele asupra tipului etiologic și gradului insuficienței mitrale.

Disfuncția sau ruptura mușchilor papilari generează un suflu mezosistolic tranzitoriu sau permanent, cu localizare apexiană sau bazală. Apariția acestui suflu după vîrsta de 50 de ani, la bolnavii cu boală cardiacă ischemică sau după endocardită infecțioasă, sugerează o ruptură de pilieri sau de cordaje tendinoase. Zgomotul 2 este normal. Electrocardiograma evidențiază dilatarea atriului stîng, hipertrofia ventriculară stîngă și modificări de tip ischemic.

Ateromatoza valvelor aortice apare după 60 de ani și se caracterizează prin modificări degenerative, ateroame localizate și calcificări ale bazei sigmoidelor, care nu sînt stenozante și nu produc obstrucția fluxului sanguin și gradient sistolic ventriculo-aortic. Clinic se manifestă prin suflu sistolic, de intensitate mai mică (gradul 2—3) și mai puțin aspru, localizat în zona de auscultație a aortei și iradiind predominant spre vîrful cordului — aspect de suflu „în eșarfă". Suflul nu este rombic și nu se însoțește de freamăt. Zgomotul 2 este normal sau întărit. Dimensiunile cordului sînt normale. Pulsul carotidian are panta de ascensiune rapidă și lipsește aspectul de „creastă de cocoș". Ecocardiograma evidențiază îngroșări și deformări valvulare, deschiderea valvulară normală și absența hipertrofiei ventriculare stîngi. Deși nu are consecințe hemodinamice deosebite, ateromatoza valvelor aortice favorizează apariția grefelor septice.

În **defectul septal atrial** suflul sistolic de ejecție este localizat parasternal stîng în spațiul III intercostal și are o iradiere limitată spre clavicula. Suflul este de intensitate mică (gradul 2—3), are un aspect rombic și nu se însoțește de freamăt. Electrocardiograma evidențiază un aspect de bloc de ramură dreaptă incomplet (tip „încărcare diastolică"), iar radiologic se constată mărirea ventriculului drept, bombarea arcului mijlociu stîng, dilatarea și pulsatilitatea arterelor pulmonare centrale și periferice. Ecocardiograma arată creșterea diametrului ventriculului drept și mișcarea paradoxală a septului interventricular.

Stenoza pulmonară valvulară se însoțește de un suflu sistolic rombic, de intensitate medie sau mare (gradul 3—4), localizat în spațiul II intercostal stîng, cu iradiere dominantă spre clavicula stîngă. Zgomotul 2 poate fi absent, iar cînd se aude este diminuat sau dedublat. Dedublarea

Scanned with OKEN Scanner

este accentuată în inspirație. Electrocardiograma evidențiază un aspect de hipertrofie ventriculară dreaptă (tip „de baraj"). Radiologic se constată bombarea arcului mijlociu stîng (dilatarea poststenotică a arterei pulmonare), hipovascularizarea cîmpurilor pulmonare și hiluri nepulsatile.

Coarctația de aortă prezintă un suflu sistolic care se percepe la bază, la vîrf și în spate, paravertebral stîng. Valorile presiunii arteriale sînt crescute în membrele superioare și scăzute în membrele inferioare. Radiologic se evidențiază dilatarea poststenotică a aortei și modificări costale.

Sufluri sistolice pot fi percepute în zona de auscultare a aortei în condiții care se însoțesc de un debit cardiac crescut (sindrom hipercinetic, hipertiroidie, anemie, bloc atrio-ventricular complet). Suflurile sînt puțin intense, mai scurte, nu se însoțesc de modificări ale zgomotului 2 și freamăt. În **insuficiența aortică importantă,** adeseori apare un suflu sistolic de intensitate medie, fără freamăt și un clacment de ejecție, care nu se însoțește de modificări cardiace și periferice caracteristice stenozei aortice (suflu de însoțire).

Severitatea stenozei aortice se poate aprecia clinic și paraclinic (tabelul XXV-XI). Apariția simptomelor clinice (angor, sincopă, dispnee) indică prezența unei S.A. severe și un prognostic rezervat, impunînd tratamentul chirurgical. Simptomele clinice pot apărea și în S.A. medii, cînd se asociază boala cardiacă ischemică sau alte boli valvulare, iar dispneea poate fi produsă de boli pulmonare. Unii bolnavi cu S.A. severă sînt asimptomatici și prima manifestare a bolii poate fi moartea subită. În caz de S.A. severă, tensiunea arterială sistolică este scăzută, amplitudinea pulsului periferic este mică, pulsul carotidian este slab și cu undă anacrotă. Suflul sistolic, deși are valoare diagnostică, nu reflectă fidel severitatea bolii. În S.A. strînse, zgomotul 2 poate fi unic sau dedublat paradoxal. Prezența galopului presistolic sau protodiastolic este sugestivă pentru o S.A. severă, în absența bolii cardiace ischemice. Prezența semnelor clinice, radiologice și electrocardiografice de hipertrofie ventriculară stîngă exprimă o S.A. severă; la 10% dintre bolnavii cu S.A. nu apar, însă, modificări electrocardiografice de HVS.

Evaluarea severității S.A. se poate face prin metode neinvazive — fonomecanografie, pulsul carotidian și ecocardiografie; asocierea bolii cardiace ischemice și a insuficienței cardiace reduc mult valoarea estimativă a acestor metode (29, 32). Fonocardiograma permite calcularea intervalului Q—vîrful suflului sistolic, modificările zgomotului 2, parametri indicatori ai unei S.A. severe. Durata Q—vîrful suflului sistolic 0,24 s are o valoare predictivă de 79%, iar cînd este mai mare de 0,28 s previzibilitatea este de 91% (32). Nakamura și colab. (32) au arătat că diminuarea sau dispariția componentei aortice a zgomotului 2 are o mare specificitate și previzibilitate, indicînd prezența unei S.A. severe în 100% din cazuri.

Durata timpului de ejecție a ventriculului stîng mai mare de 0,42 s reflectă o S.A. severă. Specificitatea și valoarea predictivă sînt maxime cînd durata este mai mare de 0,46 s (29). Timpul „t" (durata semiascensiunii undei sistolice), determinat pe pulsul carotidian, reflectă o S.A. severă cînd este mai mare de 0,06—0,08 s. Prezența semnelor electrocar-

Scanned with OKEN Scanner

Tabelul XXV-XI

Evaluarea severității S.A.

Grad de severitate	Diametre gradient V—A_0	Simptome clinice	ECG HVS	Fonocardiogramă	Puls carotidian timp „t"	Ecocardiogramă
S.A. largă (gradul I)	1 cm^2 / 30 mm Hg	absente	absentă sau moderată	Z.2-A_2 precede P_2 Clic sistolic	< 0,06 s	Valve modificate. Deschidere valvulară >12 mm Perete posterior normal
S.A. medie (gradul II)	1—0,75 cm^2 / 50—70 mm Hg	absente pot apărea la efort	poate fi prezentă (HVS)	suprapunerea A_2 cu P_2 (Z.2. unic)	0,06 s	Valve modificate și calcificate Deschiderea sistolică >8 mm Perete posterior sub 15 mm
S.A. strînsă (gradul III)	0,5 cm^2 / 70—150 mm Hg	sincopă, angor, insuficiență cardiacă	HVS (86% din cazuri)	Z.2. unic sau dedublare paradoxală Galop (z.3 sau z.4)	0,06 s 0,08 s	Calcificări valvulare Deschidere sistolică mică (<8 mm) Perete posterior >15 mm

diografice de hipertrofie ventriculară stîngă reflectă existența unei S.A. severă avînd o specificitate de 86% (29). Dintre parametri ecocardiografici de diagnostic al S.A. (deschiderea sistolică a valvelor, calcificările valvulare, prezența hipertrofiei ventriculare), grosimea peretelui posterior mai mare de 15 mm este parametrul cel mai fidel în evidențierea unei S.A. severe. Reducerea paradoxală a grosimii peretelui posterior reflectă dilatația cordului și apariția insuficienței cardiace, constituind un indicator de prognostic sever. DeMaria și colab. (13) au arătat că reducerea deschiderii sistolice a valvelor aortice mai mică de 8 mm exprimă o S.A. severă, suprafața orificiului valvular fiind sub 0,75 cm^2. Nakamura și colab. (32) au elaborat un scor de apreciere a severității S.A., bazat pe combinarea a 6 variabile neinvazive electrocardiografice, fonomecanografice și ecocardiografice (tabelul XXV-XII). Acestea permit o evaluare fidelă a severității bolii, avînd o sensibilitate de 87% și o specificitate de 100% la bolnavii care au un scor mai mare de 5 și nu au boală cardiacă ischemică. Un scor mai mare de 5 exclude o S.A. medie. Cînd bolnavii au un scor mic și sînt simptomatici se recomandă explorarea invazivă (ventriculografie și coronarografie).

Metodele invazive care permit determinarea suprafeței orificiului aortic și gradientele sistolice ventriculo-aortice sînt și ele influențate de con-

Scanned with OKEN Scanner

Tabelul XXV-XII

Variabile neinvazive ale scorului de apreciere a severității S.A.
(Nakamura și colab., 1984)

Variabile	Scor
Calcificarea aortică (radiografie toracică)	2
HVS+modificări ST—T (ECG)	2
Zgomotul de închidere a valvei aortice — A_2 (fonocardiogramă)	
absent	2
diminuat	1
Q-vîrful suflului sistolic (fonocardiografic)	
0,28 s	3
0,25 s	2
0,24 s	1
Timpul t (pulsul carotidian)	
0,08 s	3
0,06 s	2
LVET corectat	
0,46 s	3
0,45 s	2
0,44 s	1
HVS ecocardiografic	1
S.A. severă — scor 5 puncte	16 puncte

dițiile în care există un debit cardiac scăzut sau o insuficiență cardiacă asociată. S.A. izolată se consideră severă cînd orificiul valvular este mai mic de 0,5 cm^2 și gradientul sistolic mai mare de 70 mm Hg.

EVOLUȚIE. COMPLICAȚII. PROGNOSTIC

S.A. este o boală cu evoluție progresivă, datorită reducerii în timp a suprafeței orificiului valvular și creșterii gradientului presional transvalvular, care condiționează apariția manifestărilor clinice. Spre deosebire de stenoza mitrală, în care simptomatologia clinică apare relativ mai rapid după constituirea leziunii valvulare, S.A. evoluează o lungă perioadă de timp (10—20 de ani) asimptomatic, uneori chiar în prezența unei stenoze strînse. Din momentul apariției simptomelor (sincopă, angor, dispnee) evoluția este rapidă, durata medie de supraviețuire fiind de 2—3 ani la cei care au angor sau sincopă și de 1—1½ ani la cei cu insuficiență cardiacă (fig. XXV-15) (4). Moartea subită poate întrerupe evoluția naturală a bolii, fiind mai frecventă la bolnavii simptomatici (20% din cazuri).

Evoluția clinică nu este uniformă. Aceasta este mai rapidă în S.A. calcificate (Mönckeberg) decît în cele reumatismele sau congenitale (53). Wagner și Selzer (53) au arătat că o evoluție rapidă este în relație cu calcificările și rigiditatea valvulelor care măresc imobilitatea acestora, creează o suprasarcină presională în ventriculul stîng și determină apariția insuficienței cardiace. În S.A. congenitale și reumatismale, în care procesul anatomic este caracterizat prin fuziunea comisurilor și stenoză fixă,

progresiunea este lentă. Calcificările valvulare sînt secundare, dar pot contribui la accelerarea evoluției S.A.

Complicațiile agravează evoluția și prognosticul bolii. Aceste complicații sînt: insuficiența ventriculară stîngă și edemul pulmonar acut repetitiv, insuficiența cardiacă congestivă, sincopele, tulburările de ritm atriale și ventriculare, tulburările de conducere atrio-ventriculare și intraventriculare (blocurile de ramură), emboliile în circulația sistemică și coronariană (infarctul miocardic acut produs uneori prin embolii calcare), endocardita bacteriană și moartea subită.

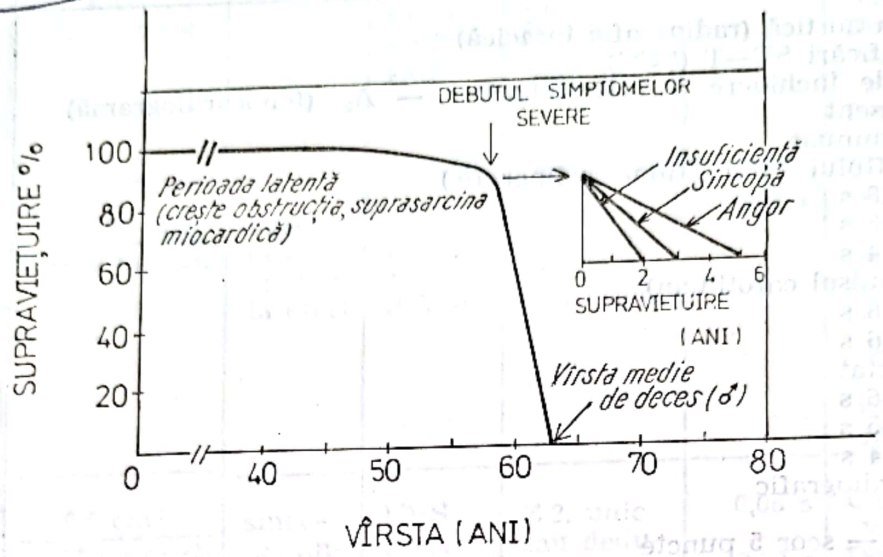

Fig. XXV-15. — Evoluția naturală a stenozei aortice.

Insuficiența cardiacă, complicația cea mai redutabilă, favorizează apariția morții subite și constituie principala cauză de deces a bolnavilor cu S.A. Apariția și severitatea insuficienței cardiace sînt în relație cu gradul obstrucției orificiului aortic, starea miocardului, asocierea altor valvulopatii și bolii cardiace ischemice, apariția aritmiilor și alți factori. Bolnavii cu S.A. cu evoluție îndelungată și insuficiență cardiacă pot prezenta hipertensiune arterială pulmonară, a cărei prezență determină deteriorarea bruscă a tabloului clinic și apariția morții subite (4). Cercetările hemodinamice efectuate de McHenry și colab. (22) au evidențiat că hipertensiunea arterială pulmonară și mărirea rezistențelor vasculare se datoresc creșterii rezistențelor precapilare. Suprasarcina impusă ventriculului drept contribuie la diminuarea debitului cardiac compromis de creșterile importante ale postsarcinii realizate de stenoza orificială și modificările vasculare periferice. Intervenția chirurgicală rapidă și eficace poate preveni moartea acestor bolnavi și poate fi urmată de succes chiar și la bolnavii în insuficiență cardiacă severă.

Endocardita infecțioasă este o altă complicație importantă, dar relativ rară în S.A. calcificată. Anomaliile valvulare aortice congenitale au o predilecție specială pentru dezvoltarea endocarditelor bacteriene sau fungice. În S.A. calcificată pot apărea embolizări calcare în circulația arterială cerebrală, coronariană, renală sau periferică. Emboliile cerebrale pot determina ictus sau atacuri ischemice tranzitorii. Ocluzia arterei centrale a

Scanned with OKEN Scanner

retinei poate duce la pierderea vederii. Extinderea depunerilor calcare din structurile valvulelor aortice la țesutul de conducere din vecinătate poate produce variate tulburări de conducere atrio-ventriculare sau intraventriculare în 5—15% din cazuri. Bolnavii cu S.A. calcificată pot prezenta hemoragii digestive idiopatice sau determinate de malformații vasculare (exemplu, angiodisplazia colonului drept) (14, 45). Hemoragiile gastrointestinale dispar după înlocuirea valvelor aortice (45).

Asocierea bolii cardiace ischemice constituie un factor critic important în evoluția bolnavilor cu S.A., apărînd la aproximativ jumătate dintre bolnavii cu S.A. în vîrstă peste 40 de ani.

Studiile angiocoronarografice au arătat că boala cardiacă ischemică este prezentă la 77—83% dintre blonavii cu S.A. și crize de angor tipice (2, 9, 15) și numai la 6—25% dintre bolnavii fără crize de angor. Hakki și colab. au evidențiat la 46% dintre bolnavi prezența unor leziuni coronariene importante, interesînd două sau trei vase sau trunchiul arterei descendente anterioară stîngă. Infarctul miocardic acut, mai rar în absența aterosclerozei coronariene, poate fi produs prin embolii coronariene calcare, îngustarea prin comprimare a arterelor coronariene intramurale și perioade de hipoxie datorate hipotensiunii tranzitorii (4). Indiferent care este mecanismul de apariție, infarctul miocardic determină un prognostic rezervat, scurtînd semnificativ durata de supraviețuire a bolnavilor cu S.A.

Datorită importanței asocierii bolii cardiace ischemice se recomandă efectuarea angiocoronarografiei la toți bolnavii în vîrstă de peste 50 de ani cateterizați pentru evaluarea preoperatorie în vederea aprecierii oportunității pontajului aorto-coronarian.

Sincopa poate apărea la 10—30% dintre bolnavii cu S.A. strînsă; asocierea sa cu durerile anginoase constituie un element de prognostic sever sau de moarte subită.

Moartea subită apare la 5—20% dintre bolnavii cu S.A. și este corelată cu severitatea obstrucției aortice (15—20% la bolnavii simptomatici), dar poate apărea și la bolnavii asimptomatici, întrerupînd evoluția naturală a bolii, motiv pentru care se impune, adeseori, evaluarea gradului stenozei în vederea intervenției chirurgicale și la bolnavii cu S.A. asimptomatice, în special tineri.

Prognosticul S.A. este condiționat de severitatea obstrucției orificiale, modificările valvulare (calcificarea și mobilitatea acestora) și apariția complicațiilor (endocardită infecțioasă, sincope repetitive, insuficiența cardiacă etc.). Supraviețuirea bolnavilor simptomatici tratați medical este de 40—60% după 5 ani și numai de 20% după 10 ani. Tratamentul chirurgical mărește perspectiva de viață a bolnavilor cu S.A., supraviețuirea acestora fiind de 70—75% după 5 ani.

TRATAMENT

S.A. are o lungă perioadă de evoluție fără manifestări clinice. Bolnavii asimptomatici nu necesită măsuri terapeutice speciale. Copiii și adolescenții cu S.A. medii pot desfășura o viață normală, fiindu-le însă inter-

Scanned with OKEN Scanner

zise eforturile excesive. Acești bolnavi vor fi examinați clinic, radiologic, electrocardiografic la 6—12 luni pentru a aprecia tendința evolutivă a bolii.

TRATAMENTUL MEDICAL

Tratamentul medical vizează, în primul rînd, profilaxia endocarditelor infecțioase, în cursul intervențiilor dentare sau chirurgicale și a RAA, condiții importante de agravare a leziunilor valvulare și miocardice preexistente. Infecțiile de orice natură, anemia, hipertiroidia, hipertensiunea arterială și alte condiții solicitante hemodinamic vor fi tratate adecvat și prompt pentru a evita agravarea evoluției și apariția complicațiilor.

— **Insuficiența cardiacă** se tratează prin reducerea aportului de sodiu, tonicardiace și diuretice. Folosirea tonicardiacelor se impune încă de la apariția primelor semne de insuficiență cardiacă (cardiomegalie, scăderea FE etc.). Diureticele, utile în formele congestive, vor fi administrate cu prudență, deoarece, în situația unui ventricul stîng necompliant, reducerea presiunii de umplere determină scăderea debitului cardiac cu posibilitatea apariției de agravări ale insuficienței cardiace, sindroame de debit mic și hipotensiune ortostatică.

— **Fibrilația atrială** este o aritmie severă la bolnavii cu S.A. strînsă, deoarece poate precipita edemul pulmonar acut și accidentele ischemice cerebrale sau miocardice; ea va fi tratată prompt electric sau medicamentos, în special în formele cu instalare recentă și cardiomegalie moderată. Prevenirea recurențelor necesită administrarea judicioasă de preparate digitalice, chinidină, amioradonă sau disopiramidă. Folosirea propranololului nu este recomandabilă la bolnavii cu S.A.

— **Boala cardiacă ischemică** se tratează prin administrarea nitriților cu acțiune prelungită și/sau a antagoniștilor Ca^{2+} (nifedipina). Crizele anginoase vor fi tratate cu nitroglicerină, care trebuie administrată cu prudență, bolnavul păstrînd poziția șezîndă sau culcat, deoarece, uneori, pot apărea sincope.

TRATAMENTUL CHIRURGICAL

Tratamentul chirurgical are ca obiectiv îndepărtarea valvelor scleroase sau calcificate stenozante, care condiționează reducerea semnificativă a suprafeței valvulare, tulburările hemodinamice, tabloul clinic și evoluția bolii.

Examinarea periodică a bolnavilor are rolul de a surprinde trecerea de la faza asimptomatică la cea simptomatică. În această fază bolnavii prezintă crize anginoase, sincope sau dispnee, perspectiva de viață fiind limitată la 2—5 ani.

Intervențiile chirurgicale sînt indicate la bolnavii cu S.A. care au simptome clinice (angor, dispnee, sincopă) și la cei la care, deși asimptomatici, boala evoluează progresiv cu reducerea suprafeței valvulare sub 0,5 cm^2, mărirea gradientului de presiune ventriculo-aortic peste 70 mm Hg

Scanned with OKEN Scanner

și dezvoltarea hipertrofiei ventriculare stîngi (demonstrată electrocardiografic, ecografic și/sau radiologic).

Rezultatele operatorii sînt condiționate de vîrstă, natura leziunilor aortice, tehnica operatorie și starea funcțională a cordului. Mortalitatea operatorie oscilează între 2—5%.

Deși este de dorit să nu se opereze în stadii avansate de boală, asocierea unor situații cu semnificații severe (vîrstă înaintată, insuficiență cardiacă, boală cardiacă ischemică ș.a.) nu trebuie să constituie un obstacol în indicarea tratamentului chirurgical. La bolnavii cu vîrste înaintate (peste 70 de ani), mortalitatea operatorie (10—15%) este acceptabilă, avînd în vedere prognosticul sever și rezultatele postoperatorii relativ bune, sau chiar spectaculoase.

Prezența insuficienței cardiace, deși mărește riscul operator (10% din cazuri), nu contraindică intervenția chirurgicală, supraviețuirea și starea funcțională fiind net ameliorate postoperator. Asocierea bolii cardiace ischemice mărește riscul operator și impune efectuarea concomitentă a pontajului aorto-coronarian.

Intervenția chirurgicală este urmată de ameliorarea subiectivă imediată, îmbunătățirea hemodinamicii cardiace și a toleranței la efort, precum și de diminuarea dilatației și a hipertrofiei ventriculare stîngi.

Postoperator, se constată electrocardiografic apariția frecventă (30% din cazuri) a unor tulburări de conducere intraventriculară și atrio-ventriculară și a fibrilației atriale (16% din cazuri), care însă nu influențează negativ evoluția ulterioară. Apariția undelor Q de necroză, a subdenivelărilor segmentului ST și a modificării undelor T sugerează un prognostic postoperator mai rezervat.

INSUFICIENȚA AORTICĂ

AL. CÂMPEANU, V. NICOLAESCU

DEFINIȚIE

Insuficiența aortică (I.A.) este o boală produsă prin modificări dobîndite sau congenitale ale valvelor aortice, care determină închiderea incompletă a orificiului aortic și refluarea sîngelui din aortă în ventriculul stîng în cursul diastolei ventriculare.

Incidența insuficienței aortice este în scădere, ca urmare a reducerii semnificative a RAA și a sifilisului, principalele cauze ale I.A. înaintea epocii antibioticelor. I.A. izolată apare mai frecvent la bărbați decît la femei (2/1—5/1) (48).

ETIOPATOGENIE

Spectrul etiologic al I.A. este mai larg decît al celorlalte boli valvulare. Spre deosebire de situația observată acum 2—3 decenii, cînd RAA și luesul constituiau cauzele majore ale apariției I.A., în prezent se re-

marcă reducerea importanței acestora și creșterea rolului endocarditei infecțioase, a anomaliilor anatomice anulo-valvulare dobîndite sau congenitale și a bolilor țesutului conjunctiv (2, 5, 9, 19, 28, 48).

Recent, Allen și colab. (1), examinînd biopsic valvele excizate intraoperator de la 55 de bolnavi care aveau vîrsta medie de 63 de ani, au constatat că I.A. a fost produsă de reumatism în 11 cazuri (20%), endocardită infecțioasă în 13 cazuri (23,6%), anomalii congenitale în 4 cazuri (7,2%), anevrism aortic în 4 cazuri (7,2%), sindrom Marfan în 2 cazuri (3,6%) și degenerescență mixoidă în 13 cazuri (23,6%), iar în 8 cazuri etiologia nu a putut fi precizată. Rezultatele lui Allen și ale altor cercetători (28) subliniază diversitatea tipurilor etiologice ale I.A. și evidențiază rolul tot mai important al leziunilor degenerative ale colagenului valvular.

I.A. poate fi produsă de numeroase boli ale valvelor sau ale inelului aortic — suportul anatomic al valvelor — esențial pentru funcționalitatea acestora.

Bolile care produc sau se asociază cu I.A. sînt prezentate în tabelul XXV—XIII (N. O. Fowler, 1980) (19).

Tabelul XXV-XIII

Boli care produc sau se asociază cu insuficiența aortică

A. INSUFICIENȚA AORTICĂ CONGENITALĂ:
1. cu stenoză aortică supravalvulară
2. cu stenoză aortică valvulară congenitală
3. cu stenoză subvalvulară discretă congenitală
4. cu valve bicuspide cu sau fără anomalii (coarctația de aortă, canal arterial, DSV)
5. cu defect septal ventricular (I.A. cîștigată după naștere)
6. insuficiență aortică izolată, incluzînd valve aortice în formă de dom
7. cu anevrism al sinusului Valsalva congenital

B. INSUFICIENȚA AORTICĂ DOBÎNDITĂ:
1. Cauze frecvente:
   a. Reumatismul articular acut
   b. Sifilisul
   c. Anevrismul disecant
   d. Endocardita bacteriană
2. Cauze neobișnuite:
   a. Hipertensiunea arterială
   b. Tensiunea cuspidelor aortice
   c. Boala valvulară aortică calcificată
   d. Medionecroza chistică a aortei cu sau fără sindrom Marfan
   e. Sindromul Ehlers-Danlos
   f. Osteogeneza imperfectă
   g. Policondrita relaxantă
   h. Aortita idiopatică
   i. Aortita cu celule gigante
   j. Boala Takayashu
   k. Spondilita anchilozantă
   l. Dilatația senilă a aortei
   m. Lupusul eritematos
   n. Anemii
   o. Traumatisme
   p. Cardiomiopatii
   r. Infecții cu virus Coxsackie B_4
   s. Sindrom Cogan (cheratita interstițială nesifilitică cu disfuncție vestibulo-auditivă)
   t. Mucopolizaharidoze
   u. Degenerescență mixomatoasă izolată
   v. Ingestia de Methysergide

Scanned with OKEN Scanner

Mecanismele patogenetice ale I.A. sînt variabile.

I.A. poate apărea prin perforarea sau reducerea suprafeței cuspidelor valvulare, distorsiunea inelului aortic, pierderea suportului comisurilor, dilatații ale inelului aortic sau prin mecanisme asociate (10).

I.A. produse prin leziuni valvulare intrinseci sînt în mod obișnuit determinate de endocardita reumatismală, endocardita infecțioasă, malformații congenitale și degenerescența mixoidă.

Reumatismul articular acut continuă să fie o cauză relativ frecventă a insuficienței aortice, estimîndu-se că aproximativ o treime din I.A. sînt reumatismale. Închiderea incompletă este consecința deformării, retracției și scurtării valvelor și uneori a lezării concomitente a inelului aortic.

Endocardita infecțioasă este caracterizată prin leziuni ulcero-vegetante care duc la perforarea sau distrugerea valvelor sau la împiedicarea închiderii valvulare datorită vegetațiilor. Dacă leziunile ulcero-vegetante sînt mari se constituie o I.A. acută. Retracția cuspidelor produsă de vindecarea procesului endocarditic duce la incompetență valvulară și dezvoltare lentă a I.A.

Insuficiența aortică luetică apare în stadiul terțiar al infecției luetice, la vîrste de peste 60 de ani, după 15—20 de ani de la infecția primară. Procesul inflamator arteritic interesează peretele aortic, inelul și comisurile valvulare și produce lărgirea comisurilor, scurtarea cuspidelor și dilatația inelului aortic.

Anomaliile anatomice valvulare congenitale (valve bicuspide sau fenestrate) sînt implicate în apariția bolii în 25% din cazurile de I.A. izolată (9). I.A. apare ca urmare a dezvoltării unei endocardite infecțioase, a asocierii unei diatații sau coarctații a aortei proximale, sau ca urmare a închiderii incomplete a valvelor, cînd acestea sînt inegale și prolabează în ventricul. Edwards a sugerat că prolapsul valvei aortice ar putea constitui mecanismul apariției I.A. la bolnavii cu valve bicuspide, Stewart și colab. (49) au evidențiat ecografic că prolapsul valvular aortic apare frecvent (87% din cazuri) la persoanele cu valve aortice bicuspide, dar evidențierea prolapsului valvular nu a permis identificarea celor care aveau sau nu I.A. Afirmarea existenței prolapsului valvei aortice impune ca amploarea deplasării valvei să fie importantă și să depășească deplasarea normală a cuspidului posterior, observată la peste 70% dintre persoanele normale. În unele cazuri valvele bicuspide congenital devin incompetente, datorită unui proces de fibroză cu retracții valvulare fără calcificări și stenoză sau unui mecanism necunoscut. În defectul septal ventricular, I.A. apare după naștere prin prolabarea cuspidului valvular necoronarian sau a celui drept. I.A. congenitală izolată este rareori observată la necropsie și este, în mod obișnuit, consecința unor valve bicuspide. Foarte rar (0,0033% din cazuri) valvele pot fi cvadricuspide, existînd un cuspid accesoriu (8).

Degenerescența mixoidă a valvelor aortice este semnalată din ce în ce mai frecvent (23—36% din cazuri). Apare mai ales la bărbați (85% din cazuri), în decada a 6-a sau a 7-a de viață și marea majoritate a bolnavilor au hipertensiune arterială. I.A. poate apărea datorită prolabării

valvelor în ventriculul stîng sau a modificărilor produse de dezvoltarea unei endocardite infecțioase. Tratamentul de lungă durată cu metilsergide poate determina fibroza cuspidelor valvulare, făcîndu-le incompetente.

Insuficiența aortică poate fi produsă de numeroase boli ale inelului aortic care duc la distorsiuni și dilatații ale acestuia și la pierderea suportului comisurilor valvulare (2, 5, 10, 19, 48). Cele mai frecvente boli care determină astfel de modificări sînt: spondilita anchilopoietică, artrita reumatoidă, sindromul Marfan, dilatația idiopatică sau senilă a aortei. I.A. din spondilita anchilozantă este rară, reprezentînd, în medie, numai 3% (0,7—5%) din totalul I.A. Apare la bolnavi cunoscuți ca avînd spondilită anchilozantă, după o evoluție îndelungată a bolii articulare (peste 10 ani) (33). Apariția I.A. se datorește unei combinații între îngroșarea și retracția valvelor și dilatarea inelului aortic. Disecția de aortă (medionecroza chistică a aortei) se însoțește frecvent (30—60% din cazuri) de insuficiența aortică, cel mai adeseori, acută. Hipertensiunea arterială severă poate produce, prin dilatarea importantă a ventriculului stîng și a aortei, o insuficiență aortică (3% din cazuri). Anevrismele sinusurilor Valsalva, congenitale sau dobîndite (sifilis, endocardită bacteriană, sindrom Marfan), pot produce, de asemenea, I.A. Dilatația senilă a aortei, datorită slăbirii progresive a mediei, poate duce la apariția I.A. fără dezvoltarea aterosclerozei.

Insuficiența aortică acută (5, 19, 46) este determinată de endocardita infecțioasă, boli ale țesutului conjunctiv (de exemplu, sindrom Marfan, degenerescența mixoidă ș.a.), disecția de aortă și traumatisme valvulare directe sau indirecte care duc la ruperea cuspidelor valvulare sau a inelului aortic. Rupturi ale cuspidelor valvulare aortice apar mai ales cînd valvele sînt fenestrate congenital, în sindromul Marfan sau în degenerescența valvulară mixoidă. În disecția de aortă, hematomul disecant poate determina prolabarea sau detașarea cuspidelor valvulare sau poate duce la dilatarea inelului aortic, îndepărtarea valvelor și apariția unui defect central, deși valva se închide în diastolă.

Insuficiența aortică acută, adeseori severă, poate apărea în chirurgia cardiacă prin incizia sau debridarea valvelor aortice stenotice.

MORFOPATOLOGIE
(1, 2, 9, 10, 19)

În insuficiența aortică **reumatismală** cuspidele valvulare sînt îngroșate și retractate. Fibroza și, adeseori, calcificările interesează în întregime cuspidele valvulare de la bază la marginile libere. Retracția marginilor valvulare crează un defect central, împiedicînd închiderea valvulei în diastolă. Dacă se constituie fuziuni ale cuspidelor valvulare apare ca leziune valvulară asociată *stenoza aortică* de diverse grade.

Infecția luetică produce un proces de endarterită cu localizare dominantă la nivelul aortei ascendente, dar care se poate extinde la inelul și valvele aortice și să determine dilatarea inelului și distanțarea (separa-

Scanned with OKEN Scanner

rea) cuspidelor. Insuficiența aortică se asociază, adeseori, cu anevrisme ale aortei ascendente și cu stenoze ale orificiilor arterelor coronare.

Endocardita infecțioasă provoacă leziuni inflamatoare ulcero-vegetante interesînd valve normale sau lezate anterior. Leziunile ulcero-necrotice determină distrucții severe, perforații și anevrisme ale cuspidelor. Vegetațiile sînt localizate pe fața ventriculară a cuspidelor, fiind mai mari decît cele din cardita reumatismală. Ele sînt friabile și pot să producă embolii sistemice. În unele situații de distrucții severe ale cuspidelor valvulare pot apărea abcese ale inelului aortic. Cicatrizarea leziunilor valvulare amplifică deformările preexistente și accentuează insuficiența aortică.

În **degenerescența mixoidă** (1, 5, 19) valvele sînt subțiate, prezentînd modificări chistice și degenerescență mixoidă. Valvele prezintă îngroșări nodulare cu mari depuneri de material mixoid și zone fibroase care modifică arhitectura normală a țesutului conjunctiv și reduc rigiditatea valvulelor, permițînd prolabarea lor ușoară în diastolă. Majoritatea bolnavilor au medionecroză chistică a aortei.

În **degenerescența primară a valvelor aortice,** recent descrisă de Lakier și colab. (28), valvele aortice sînt îngroșate, retractate și, uneori, calcificate. Microscopic se constată dezorganizarea fibrelor de colagen și elastină și depunerea de materiale mucopolizaharidice și variate cantități de calciu. Deși aspectele histologice au sugerat prezența unor modificări mixomatoase, ele nu sînt specifice degenerescenței mixoide.

Boli ale țesutului conjunctiv (10, 19, 36) interesînd aorta ascendentă (sindromul Marfan, spondilita anchilozantă, poliartrita reumatoidă, LED etc.) pot determina slăbirea sau pierderea integrității inelului aortic. Aspectele patologice ale principalelor cauze care determină modificări și dilatații ale inelului aortic sînt prezentate în tabelul II. Inelul aortic dilatat, prin tracțiunile exercitate asupra cuspidelor valvei aortice, determină îngroșarea, retracția și scurtarea acestora, elemente care contribuie la realizarea incompetenței cuspidelor aortice.

În **spondilita anchilozantă,** modificările patologice sînt localizate deasupra și sub valvele aortice, producînd, la peste 20% dintre bolnavi, leziuni ale peretelui aortei și ale valvelor aortice, asemănătoare cu cele din sifilis. Procesele fibroscleroase ale țesutului conjunctiv al intimei aortei se extind la endocardul valvular subaortic și pot invada, uneori, valva mitrală anterioară și porțiunea superioară a septului ventricular, producînd insuficiență mitrală și tulburări de conducere asociate (33). Modificări asemănătoare pot apărea la aproximativ 5% dintre bolnavii cu sindrom Reiter.

Cordul bolnavilor cu I.A. este mărit, atingînd, uneori, dimensiuni foarte mari (cord bovin) (5, 10) și greutăți care pot depăși 1 000 g. Indiferent de etiologia I.A., ventriculul stîng este dilatat și hipertrofiat, inelul valvei mitrale este lărgit și atriul stîng poate fi dilatat. Endocardul subvalvular prezintă adeseori îngroșări fibroase, uneori sub formă de buzunare, care se dezvoltă la nivelul impactului cu refluxul aortic.

Scanned with OKEN Scanner

Tabelul XXV-XIV

Manifestările cardiovasculare ale principalelor boli care determină dilatații ale inelului aortic

	Sifilis	Spondilită anchilo-zantă	Artrită reumatoidă	Sindrom Marfan
Vîrstă medie	50	50	70	30
Sex	masculin	masculin	feminin	masculin
Insuficiența aortică	++++	++++	+	++++
Insuficiența mitrală	0	++	+	++
Tulburări de conducere	+	++++	++	+
Serologie pozitivă	+	—	—	—
Morfologia aortei	+	0	0	0
îngroșarea adventicei	++++	++++	+	+
degenerarea mediei	+++	+++	0	+
proliferarea intimei	+++	+++	0	+
anomalii ale *vasa vasorum*	++++	+++	0	0
calcificări	++	+	0	0
anevrisme	+++	0	0	+++
rupturi	+	0	0	+
disecție	0	0	0	+
limitarea sinusurilor	0	+	0	0
Morfologia valvelor aortice				
îngroșarea cuspidelor				
difuză	0	+	0	0
focală	+	0	+	0
Calcificarea cuspidelor	0	+	0	0
scurtare	0	+	0	0
anomalii comisurale	+	+	0	0

FIZIOPATOLOGIE

(2, 3, 5, 9, 11, 12, 19, 38, 48)

Refluarea sîngelui din aortă în ventriculul stîng în diastolă, datorită incompetenței valvelor aortice, constituie tulburarea hemodinamică esențială a I.A., care condiționează apariția modificărilor cardiace și a celor vasculare periferice. Cercetările lui Brawlay și Morrow au evidențiat că volumul fluxului regurgitat oscilează între 50—90% din debitul sistolic ventricular. În formele severe, volumul regurgitat depășește 60% din debitul bătaie, ajungînd la 20 l/min. În aceste cazuri, debitul bătaie al ventriculului stîng poate ajunge pînă la 30 l/min, nivel atins numai în cursul unor antrenamente fizice maximale și susținute (5).

Mărimea fluxului refluat este condiționată de 1) suprafața orificiului regurgitant, 2) diferența dintre presiunile diastolice din aortă și ventriculul stîng, 3) nivelul rezistenței arteriale periferice și 4) durata diastolei. Existența unui orificiu valvular regurgitant de aproximativ 0,5 cm^2 poate duce la dublarea debitului bătaie și a travaliului ventriculului stîng. Cercetări angiografice au evidențiat că nu există relații directe între suprafața orificiului aortei și volumul refluat, orificii mici (0,13—0,44 cm^2) putînd permite regurgitări importante (63—75% din volumul sistolic). Un reflux sanguin important printr-un orificiu valvular mic este facilitat de gradientul mare de presiune dintre aortă și ventriculul stîng. Importanța

Scanned with OKEN Scanner

gradientului de presiune aorto-ventricular este evidențiată de constatarea că inhalarea de nitrit de amil reduce volumul regurgitat și îmbunătățește ejecția ventriculului stîng, scăzînd rezistențele arteriolare periferice și gradientul de presiune dintre aortă și ventricul. Scăderea rezistențelor arteriolare periferice și reducerea volumului regurgitat, constitue unii dintre factorii care determină capacitatea neașteptată a bolnavilor cu I.A. de a tolera eforturile fizice. Reducerea semnificativă a presiunii diastolice din aortă și/sau creșterea importantă a presiunii telediastolice pînă la valori de 40—50 mm Hg pot micșora, sau chiar anula, gradientul de presiune dintre aortă și ventricul și diminuă volumul regurgitat. În insuficiența cardiacă, paralel cu creșterea presiunilor telediastolice ventriculare scade volumul regurgitat.

Influența *duratei diastolei* în determinarea volumului regurgitat este controversată. Studiile experimentale au arătat că alungirea diastolei (bradicardie) determină mărirea volumului refluat. Wiggers, analizînd la animale cu I.A. curbele de presiune din ventriculul stîng, a observat că tahicardia elimină partea terminală a diastolei în care volumul refluat este mic și are efect minim asupra volumului regurgitat. Alte cercetări au evidențiat că tahicardia indusă prin stimulare atrială produce diminuarea stresului fibrelor circumferențiale și a sarcinilor de volum și presiune diastolică, avînd un efect favorabil. Aceste constatări arată că toleranța la efort a bolnavilor cu I.A. este favorizată de tahicardie, creșterea activității simpatice și a inotropismului cardiac și de reducerea rezistențelor vasculare periferice, care determină creșterea debitului bătaie și reducerea volumului regurgitat.

Refluarea aortică cronică crează ventriculului stîng o suprasarcină de volum care determină creșterea volumului telediastolic ventricular și mărirea tensiunii parietale sistolice *(wall stress)*. Adaptarea cordului se face prin dilatarea progresivă a camerei ventriculare și creșterea masei miocardice (hipertrofie). Aceasta determină lent modificări ale geometriei ventriculare, alunecarea și rearanjarea miofibrilelor și apariția de noi sarcomere. Volumul telediastolic crește progresiv, atingînd valori care nu sînt observate în alte boli cardiace. Creșterea volumului telediastolic și dilatarea ventriculului stîng nu sînt în relație cu starea funcțională a miocardului, presiunile telediastolice fiind neuniform mărite. Astfel, unele studii hemodinamice au evidențiat că volumul telediastolic este identic la bolnavii din clasele funcționale I și II NYHA și nesemnificativ crescut în clasa a III-a și că unii bolnavi cu I.A. și cord moderat mărit pot avea disfuncții ventriculare majore (4, 12, 18, 25).

Creșterea volumului telediastolic antrenează mărirea ejecției ventriculare, fără ca golirea ventriculului stîng să fie semnificativ mai mare. Mărirea debitului bătaie determină o circulație hiperchinetică exprimată prin tahicardie, creșteri moderate ale presiunii arteriale și puls amplu, rapid și depresibil. Pe măsură ce funcția cardiacă se deteriorează, volumul telediastolic crește, deși volumul refluat nu este modificat. În aceste situații, ejecția ventriculară, debitul bătaie și golirea ventriculului stîng scad, iar volumul telediastolic crește. Scăderea fracției de ejecție și creșterea volumului telediastolic reflectă prezența unei insuficiențe cardiace importante și impun efectuarea corecției chirurgicale a defectului valvular. Studiile ecocardiografice și hemodinamice sîngerînde au evidențiat că la bolnavii cu I.A. fracția de ejecție este, în general, normală

Scanned with OKEN Scanner

sau moderat scăzută şi coboară net numai la bolnavii cu deteriorări severe ale funcţiei cardiace şi, contrar stenozei aortice, poate să nu crească după corecţia chirurgicală (11, 16, 23, 24). Volumul telesistolic, indicator pertinent al funcţiei ventriculare la bolnavii cu I.A., este net crescut la bolnavii cu insuficienţă cardiacă (clasele III—IV) şi permite selecţionarea bolnavilor la care intervenţiile chirurgicale pot avea, foarte probabil, rezultate nesatisfăcătoare (3, 4, 5, 11).

Suprasarcina de volum determină creşterea tensiunii parietale sistolice şi consumul de oxigen al ventriculului stîng, antrenînd compensator mărirea masei ventriculare prin replicarea sarcomerelor în serie, apariţia de noi sarcomere şi alungirea miofibrilelor. Hipertrofia ventriculară stîngă determină menţinerea performanţei sarcomerelor şi a contractilităţii miocardice pe mm^3. Ea reduce tensiunea parietală sistolică şi permite, printr-o scurtare normală a fibrelor musculare, creşterea debitului bătaie. Bolnavii cu un *wall stress* ridicat au o adaptare neadecvată la efort, tendinţă crescută la apariţia de aritmii ventriculare şi rezultate postoperatorii nesatisfăcătoare.

Cordul dilatat şi hipertrofiat are o complianţă diastolică mărită, permiţînd acceptarea unui volum crescut fără creşterea presiunii diastolice. Pe măsură ce hipertrofia se accentuează şi cordul devine insuficient, complianţa scade şi presiunile telediastolice cresc. Mărirea presiunii telediastolice antrenează închiderea prematură a valvelor mitrale, creşterea presiunilor atriale stîngi, venocapilare şi arteriale pulmonare şi a celor din ventriculul şi atriul drept. Agravarea insuficienţei cardiace şi accentuarea dilatării ventriculului stîng şi a orificiului mitral duc la incompetenţa valvei mitrale şi anularea efectului protector al închiderii valvelor mitrale asupra patului vascular pulmonar, constituind un moment important de agravare a evoluţiei I.A. („mitralizarea“ I.A.). Apariţia insuficienţei mitrale şi creşterea presiunilor din atriul stîng determină apariţia congestiei venoase pulmonare, exprimată clinic prin dispnee de efort, ortopnee, dispnee paroxistică nocturnă şi edem pulmonar acut.

În I.A. volumul şi durata ejecţiei ventriculare sînt crescute pentru a asigura ejecţia unui volum sanguin crescut într-un sistem în care impedanţa globală aortică şi periferică au mici variaţii. Aceasta determină creşterea presiunilor sistolice, aortice şi brahiale. Presiunea arterială sistolică (TAS) are tendinţa să crească, dar rareori depăşeşte 160 mm Hg. Presiunea arterială diastolică (TAD) scade, datorită refluării sîngelui din aortă. La bolnavii cu I.A. medie valorile TAD pot fi normale, pentru ca, în cazurile în care volumul regurgitat este important, TAD să scadă sub 30 mm Hg. Ca urmare a tendinţei de creştere a TAS şi de scădere a TAD presiunea diferenţială este crescută, în relaţie, într-o oarecare măsură, cu mărimea volumului refluat. Acest aspect al presiunii arteriale periferice este influenţat de starea rezistenţelor arteriale periferice (postsarcina). Bolnavii cu I.A. au vasodilataţie periferică, probabil, adaptativă, pentru a facilita ejecţia ventriculară. Cînd apare insuficienţa cardiacă, datorită creşterii activităţii sistemului simpatico-adrenergic şi a activităţii reninei plasmatice, rezistenţele vasculare periferice tind să crească şi debitul cardiac să scadă. În aceste situaţii TAD poate să crească, chiar pînă la valori normale. Pulsul arterial periferic este amplu, rapid şi are aspect bifid, datorită creşterii rapide a presiunii sistolice şi scăderii importante a pre-

Scanned with OKEN Scanner

siunii diastolice. Unda dicrotă este puțin proeminentă sau poate lipsi complet, ca urmare a presiunilor diastolice foarte reduse.

Circulația coronariană este modificată la bolnavii cu I.A. datorită scăderii presiunii diastolice din aortă și creșterii presiunilor diastolice intraventriculare, producînd scăderea perfuziei coronariene, predominant în diastolă. Tensiunea parietală crescută, mai ales în stratul subendocardic, îngreunează perfuzia coronariană și mărește nevoile de oxigen ale miocardului, în special în această regiune. Acest fapt explică ischemia subendocardică, adeseori observată la bolnavii cu I.A. importantă. Studiile hemodinamice au evidențiat, însă, că în I.A. cronică cu hipertrofie ventriculară stîngă fără insuficiență cardiacă, fluxul coronarian este nemodificat, iar debitul sanguin al unităților musculare este asemănător cu cel observat la normali (15, 35). În aceste situații, debitul coronarian poate fi chiar crescut, probabil ca urmare a măririi masei ventriculare și a creșterii diferenței arterio-venoase a oxigenului.

I.A. acută (5, 46) se deosebește hemodinamic de I.A. cronică. Refluarea unui volum sanguin mare într-un ventricul normal, mai puțin compliant decît în I.A. cronică, determină o creștere rapidă și importantă a presiunii diastolice. Funcția sistolică a ventriculului stîng nu poate să crească rapid, motiv pentru care volumul sistolic, debitul bătaie și debitul cardiac scad. Intervenția promptă a mecanismelor compensatorii determină apariția tahicardiei. Datorită creșterii importante a presiunii telediastolice la valori care depășesc, adeseori, 40—60 mm Hg, presiunea diastolică din aortă și artera brahială nu este atît de coborîtă ca în I.A. cronică și este mai mare de 60 mm Hg. Presiunea arterială sistolică este scăzută datorită scăderii debitului bătaie și a debitului cardiac. Creșterea importantă a presiunii diastolice ventriculare determină creșterea rapidă a presiunii în atriul stîng, precum și închiderea prematură a valvei mitrale. În I.A. severă, închiderea valvei mitrale precoce în diastolă alungește perioada de închidere a valvei și împiedică transmiterea presiunilor ventriculare ridicate spre atriul stîng și sistemul venocapilar pulmonar, prevenind, astfel, apariția edemului pulmonar. Studiile experimentale au evidențiat că în I.A. acută presiunea telediastolică (presarcina), tensiunea parietală și consumul de oxigen sînt crescute substanțial, în condițiile în care irigația coronariană este scăzută, fapt ce influențează negativ prognosticul bolnavilor cu I.A. acută.

TABLOU CLINIC

Bolnavii cu I.A. au o lungă perioadă de evoluție asimptomatică, în care mecanismele adaptative reușesc să mențină parametrii hemodinamici în limite aproape normale și în care leziunile cardiace valvulare și miocardice se accentuează progresiv. Manifestările clinice ale I.A. severe pot apărea după aproximativ 10 ani de la diagnosticul bolii.

Debutul clinic poate fi în relație cu apariția simptomelor ce exprimă prezența circulației hiperchinetice determinate de debitul bătaie crescut. Cele mai precoce simptome clinice pot fi *palpitațiile*, care apar mai ales la culcarea în pat, în special în poziție laterală stîngă, cînd bolnavii pot

Scanned with OKEN Scanner

„să-și audă cordul" datorită contracției puternice a cordului hipertrofiat. La unii bolnavi palpitațiile apar numai după efort. Ele sînt accentuate de apariția extrasistolelor ventriculare, pauza compensatorie facilitînd o umplere ventriculară crescută și o contracție ventriculară puternică.

Simptomele care atrag atenția asupra bolii nu sînt specifice I.A. Ele lipsesc, de obicei, la bolnavii cu forme ușoare și devin manifeste în formele severe. Cele mai frecvente simptome sînt palpitațiile, durerile anginoase și manifestările insuficienței cardiace.

Angina pectorală, deși mai rară ca în stenoza aortică, apare la 29—50% dintre bărbații cu I.A. severă. În majoritatea cazurilor (aproximativ 70%) angina pectorală este precedată de apariția insuficienței cardiace. Durerile anginoase apar frecvent în repaus sau în cursul nopții, sînt favorizate de prezența bradicardiei, au o durată mai lungă și sînt însoțite, adeseori, de dispnee și tulburări vasomotorii.

Crizele anginoase nocturne se asociază cu palpitații, transpirații, tulburări respiratorii și coșmaruri. Unele studii au evidențiat că adeseori durerile toracice nu sînt determinate de angina pectorală, fiind mai degrabă în relație cu dezvoltarea hipertrofiei cardiace.

Simptomele de insuficiență cardiacă apar la aproximativ 10 ani de la evidențierea unei I.A. moderate sau severe, de obicei în decada a 4-a sau a 5-a de viață. Tabloul clinic al insuficienței cardiace se dezvoltă progresiv în 5—10 ani.

Bolnavii pot avea dispnee de efort, ortopnee, dispnee paroxistică nocturnă, tuse nocturnă și după efort, fatigabilitate etc., expresii ale unei insuficiențe ventriculare stîngi de efort sau repaus de intensitate medie. După efort sau emoții bolnavii pot prezenta însă edem pulmonar acut, uneori sever. Uneori bolnavii cu insuficiență cardiacă severă au transpirații abundente, în special în timpul nopții. În fazele mai avansate apar simptomele insuficienței cardiace congestive.

Alte simptome. *Sincopa* este rareori observată la bolnavii cu I.A. Bolnavii pot avea *ameteli* ca urmare a apariției unor atacuri ischemice cerebrale tranzitorii. Aceste tulburări de irigație sînt consecutive modificărilor rapide și marcate ale circulației cerebrale produse de presiunea ridicată a pulsului. Bolnavii cu I.A. severă pot prezenta dureri localizate la nivelul gîtului și al abdomenului. Durerile de la nivelul gîtului sînt bilaterale, au o persistență de cîteva ore pînă la 5—6 zile, își au originea la nivelul tecilor arterelor carotide și se datoresc distensiei sistolice rapide a acestor artere. Durerile abdominale sînt produse fie de pulsatilitatea viguroasă a aortei sau a altor artere abdominale, fie de ischemia splanhnică, adesea tranzitorie. Uneori în I.A. severă bolnavii percep zgomote pulsatile la nivelul capului și al epigastrului.

Examenul fizic pune în evidență semne cardiace (centrale) și vasculare arteriale (periferice) datorate regurgitării aortice și creșterii debitului sistolic (circulației hiperchinetice).

Semnele arteriale periferice sînt evidente numai în I.A. moderate sau severe și nu sînt patognomonice. Bolnavii cu I.A. severă sînt palizi. Arterele periferice au o pulsatilitate vizibilă, datorită ejecției rapide în sistolă și reculului brusc al sîngelui prin valvele aortice incompetente în diastolă. Pulsul arterial este amplu, săltăreț (bondisant), cu ascensiune și

depresibilitate rapidă — *celer et altus* — (puls Corrigan). Pulsul amplu și depresibil (dans arterial) este vizibil la nivelul arterelor gîtului, fosei supraclaviculare, brațelor și abdomenului. Uneori, în special cînd este asociată stenoza aortică, pulsul are o dublă pulsație sistolică (puls bisferian), mai ales la nivelul arterelor brahiale și femurale. Cînd pulsațiile sînt foarte puternice se observă înclinarea ritmică a capului (ca un salut) (semnul Musset), hippus pupilar (Landolfi) și pulsatilitatea uvulei (semnul Müller). Transmiterea pulsatilității la nivelul arteriolelor precapilare ungheale determină albirea și înroșirea alternativă a patului ungheal (pulsul capilar) vizibilă prin compresia ușoară a marginii unghiei (semnul Quinquee). La auscultarea arterelor femurale ușor comprimate cu stetoscopul, se percepe dublul ton (Traube) și dublu suflu sistolo-diastolic (Duroziez). Multe dintre aceste semne nu sînt specifice I.A., putînd fi observate și în alte stări hiperchinetice (hipertiroidie, anemie, persistența canalului arterial) și au o importanță mai mult istorică. Tensiunea arterială sistolică femurală, care, în mod normal, este mai mare cu 20 mmHg decît cea brahială, la bolnavii cu I.A. este adeseori crescută cu 60—100 mmHg (semnul Hille).

Valorile presiunii arteriale sînt normale în formele medii de I.A. În I.A. severă, TAD scade sub 50 mm Hg ajungînd adeseori pînă la zero. Studiile au arătat că în situațiile în care zgomotele Korotkoff sînt percepute pînă la zero, presiunea intraarterială este mai mare de 30 mm Hg. În aceste situații valorile presiunii arteriale diastolice se vor aprecia cînd zgomotele încep să diminueze și nu cînd dispar. Valori ale TAD mai mari de 70 mm Hg, în absența unei insuficiențe cardiace, exclud existența unei I.A. severe. Tensiunea arterială sistolică este, de obicei, normală, dar la aproximativ 20% din cazuri, la care I.A. este severă, poate crește pînă la 200 mm Hg. Formula presiunii arteriale devine divergentă, iar presiunea diferențială crește, ajungînd frecvent la valori de peste 80—100 mm Hg.

Semnele cardiace sînt consecința refluării sîngelui din aortă și a adaptării cordului la suprasarcina de volum.

La inspecția toracelui se constată pulsatilitatea amplă și mărirea suprafeței șocului apexian lateral și inferior. La palpare, șocul apexian este amplu (șoc „en dôme") și localizat pe linia axilară anterioară în spațiile VI—VII intercostale stîngi. Adeseori se percepe un freamăt sistolic bazal produs de unda de golire rapidă a ventriculului stîng, care trebuie diferențiat de freamătul sistolic din S.A. La auscultarea cordului se pot evidenția modificări ale zgomotelor cardiace și apariția unor sufluri, dintre care suflul diastolic este cardinal pentru diagnosticul bolii. Zgomotul 1 este, de obicei, normal, dar poate fi diminuat, în special cînd bolnavii sînt bradicardici sau au P-R alungit. Asurzirea zgomotului 1 poate apărea datorită închiderii precoce a valvei mitrale sau a modificării mecanicii miocardice. Bolnavii cu I.A. medie sau severă și cord compensat pot avea clic de ejecție, care apare mai tardiv decît cel din S.A., fiind determinat de ejecția rapidă a sîngelui și distensia bruscă a aortei. Zgomotul 2 este variabil ca intensitate putînd fi normal, scăzut sau crescut. El poate fi întărit cînd bolnavii au hipertensiune arterială, sau poate să lipsească atunci cînd I.A. este severă și valvele nu se închid. În aceste situații se poate percepe un galop protosistolic, chiar în absența insuficienței car-

diace, care apare datorită umplerii ventriculare rapide și a volumului telediastolic mărit.

Semnul cardinal al I.A. este suflul diastolic, cu tonalitate înaltă, dulce, muzical, aspirativ, descrescendo, care începe imediat după zgomotul 2, este localizat la bază și iradiază pe marginea stîngă a sternu-

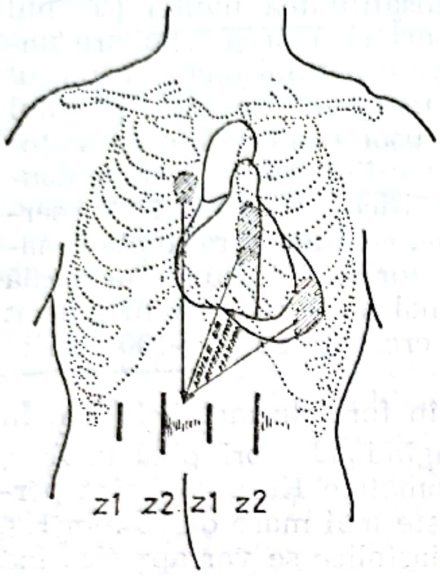

Fig. XXV-16. — Ariile de auscultație ale suflului de insuficiență aortică.

lui, pînă la vîrful cordului (fig. XXV-16). Suflul diastolic este auzit în continuarea zgomotului 2, începînd concomitent cu componența aortică a acestuia (suflu sigmoidian). În formele severe de I.A., suflul poate apărea înaintea zgomotului 2, odată cu închiderea valvelor sigmoide și scăderea presiunii din ventriculul stîng. Amplitudinea suflului este maximă precoce în diastolă și apoi descrește treptat, avînd o durată cu atît mai mare cu cît severitatea bolii este mai mare. Suflul are, de obicei, intensitate mică, timbru dulce, aspirativ, fiind format din vibrații cu frecvență mare (240—660 cicli/sec sau mai mult). Uneori suflul este mai intens, aspru, are un timbru muzical („zgomot de pescăruș") și, la palpare, poate fi însoțit de freamăt (fig. XXV-18). Acest suflu poate apărea datorită existenței unor valve deformate, retroversate, rupte sau perforate, observate în lues, degenerescență mixoidă, traumatisme valvulare și endocardită infecțioasă. Suflul diastolic se poate auzi mai bine în ortostatism sau în poziție șezîndă, cu trunchiul ușor înclinat anterior, brațele ridicate și respirația oprită în expir. Suflul este amplificat de substanțe care cresc tensiunea arterială și de efortul isometric și este redus de inhalarea de nitrit de amil sau de manevra Valsalva.

În I.A. valvulare, în special reumatismale, suflul diastolic este mai bine audibil pe marginea stîngă a sternului, avînd intensitate maximă în spațiile intercostale III sau IV (fig. XXV-17). În boli ale inelului aortic și dilatații ale aortei ascendente, suflul este mai bine perceput pe marginea dreaptă a sternului. Uneori, în special la oamenii în vîrstă, suflul se percepe mai bine la apex.

Suflul sistolic de ejecție, zis și de „însoțire", cu intensitate variabilă — gradul 2 pînă la 5 — poate fi perceput în focarul aortic la un număr mare de bolnavi cu I.A. moderată sau severă, fără ca să fie prezentă o S.A. Acest suflu, care se însoțește uneori de freamăt sistolic, este produs de ejecția rapidă prin orificiul aortic a unui volum sistolic crescut.

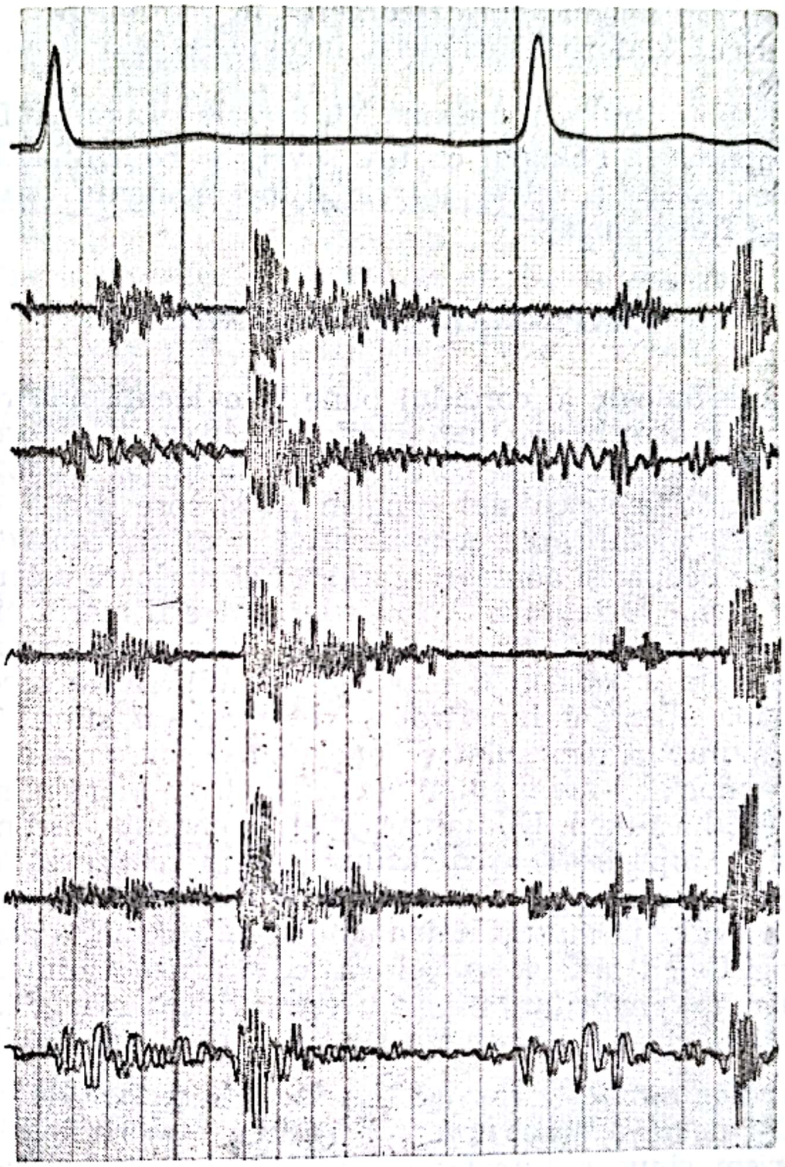

Fig. XXV-17. — Fonocardiogramă în insuficiența aortică valvulară reumatismală. Suflul diastolic este descrescendo și ocupă toată diastola.

Suflul mezo-telediastolic apical — Austin-Flint — poate fi prezent la bolnavii cu I.A. severă. Acest suflu apare numai la bolnavii cu TAD mai mică de 60 mm Hg care au manifestări clinice de hipertrofie cardiacă. Datorită intensificării presistolice a suflului, acesta poate fi confundat cu uruitura diastolică din stenoza mitrală. Examenul ecocardiografic este deosebit de util în precizarea originii aortice sau mitrale a suflului diastolic apical.

Scanned with OKEN Scanner

Apariția suflului Austin-Flint este explicată prin deschiderea parțială a valvei mitrale, ca urmare a golirii ventriculare incomplete și a creșterii volumului și presiunii telediastolice. Unii autori consideră că suflul Austin-Flint apare datorită deplasării valvei mitrale anterioare de către fluxul de sînge regurgitat, sau datorită intervenției unor mecanisme mezodiastolice (închiderea rapidă a valvei mitrale după umplerea rapidă a ventriculului) sau telediastolice (scurgerea în continuare a sîngelui din atriu în ventricul, datorită închiderii incomplete a mitralei și sistolei atriale asociate).

Suflul sistolic mitral sau apexian, cu caracterul unui suflu de regurgitare, poate apărea la bolnavii cu I.A. severă și cord dilatat prin lărgirea inelului de inserție a valvei mitrale și incompetența valvulară (insuficiență mitrală funcțională).

EXPLORĂRI PARACLINICE

Examenul radiologic al cordului pune în evidență mărirea ventriculului și, eventual, a atriului stîng și dilatarea aortei. În formele ușoare, cu reflux aortic mic, imaginea cordului este normală. În formele severe se constată mărirea ventriculului stîng în jos și spre stînga, cu alungirea axului lung, fără modificarea semnificativă a celui transversal. Spațiul retrocardiac este ocupat și adeseori marginea posterioară a cordului atinge și depășește coloana vertebrală. Atriul stîng poate fi mărit, cînd este prezentă insuficiența cardiacă, sau cînd este asociată o valvulopatie mitrală. Butonul aortic este ascensionat, mărit și pulsatil. Aorta ascendentă este dilatată, înaintea apariției hipertrofiei ventriculului stîng, în raport cu mărimea volumului bătaie. Dilatații anevrismale ale crosei aortice atrag atenția asupra unor boli ale inelului aortic (sindrom Marfan, medionecroza chistică a aortei, lues etc.). Dilatarea aortei ascendente, ascensionarea butonului aortic și hipertrofia ventriculului stîng realizează un aspect al cordului în formă de sabot sau de lebădă (cord aortic). Examenul fluoroscopic pune în evidență pulsatilitatea amplă, în basculă, a aortei și a ventriculului stîng. Calcificări ale valvei aortice sînt neobișnuite.

În I.A. acută, ventriculul stîng nu este evident mărit, iar la examenul plămînului se constată prezența semnelor de edem pulmonar.

Electrocardiograma este normală în formele ușoare de I.A. și în primele săptămîni de la apariția unei I.A. acută. Majoritatea bolnavilor cu I.A. sînt în ritm sinusal. Fibrilația atrială apare rareori la bolnavii cu I.A. și numai la cei la care este asociată o valvulopatie mitrală, sau la cei care au insuficiență cardiacă relativ avansată. Tulburări de conducere atrio-ventriculare apar adeseori la bolnavii cu I.A. Blocul atrio-ventricular de gradul 1 apare la 25% dintre bolnavii cu I.A. severă. Semne de dilatație atrială stîngă pot apărea la bolnavii cu I.A. severă.

Modificările morfologice electrice constau în apariția semnelor de hipertrofie sau suprasolicitare ventriculară stîngă. Primele modificări observate sînt creșterea amplitudinii complexului QRS, unde T înalte în derivațiile precordiale stîngi și unde Q în V_4—V_6, exprimînd prezența unei hipertrofii septale (HVS diastolică sau de volum). În formele avansate apar modificări ale fazei terminale, constînd în subdenivelarea seg-

Scanned with OKEN Scanner

mentului S—T și inversarea asimetrică a undei T. Există un oarecare paralelism între semnele electrocardiografice de hipertrofie sau suprasolicitare ventriculară stîngă și severitatea tulburărilor hemodinamice. Uneori apar modificări ischemo-lezionale (unde T negative simetrice), în special la bolnavii care au *angor pectoris*.

Ecocardiograma (7, 5, 8, 13, 24, 30, 44) este curent folosită în precizarea diagnosticului, a cauzelor și a severității I.A. Deși are o specificitate absolută (100%), sensibilitatea metodei este mai mică, evaluată la 50—80% din cazuri. Examenul valvelor aortice are o valoare limitată în diagnosticul I.A. Valvele aortice pot fi normale sau îngroșate, pot fi rupte și pot flutura în ventriculul stîng. Separarea diastolică a valvelor poate fi normală și nu constituie un criteriu de diagnostic al bolii. La bolnavii cu endocardită infecțioasă se pot evidenția ecouri date de vegetații, sau ruperea și prolabarea valvelor în tractul de ejecție al ventriculului stîng. Evidențierea dilatării inelului aortic și a aortei ascendente poate orienta spre o etiologie nevalvulară a I.A. Ecografia bidimensională permite diagnosticarea prolapsului de valvă aortică.

Modificările valvei mitrale constituie cel mai obișnuit și mai semnificativ element de diagnostic al I.A. Jetul de sînge refulat determină *fluttering*-ul diastolic al valvei mitrale anterioare. Uneori acest *fluttering* poate fi observat și la nivelul septului sau al valvei mitrale posterioare. Aceste aspecte pot să lipsească și I.A. să fie ignorată, cînd bolnavii au stenoză mitrală și valve mitrale rigide. În I.A. severă sau acută, datorită creșterii volumului și presiunilor telediastolice ventriculare stîngi, valva mitrală se închide precoce în mijlocul diastolei, iar închiderea este adeseori prelungită. Prezența unei regurgitări importante determină creșterea amplitudinii mișcării și a grosimii septului și a peretelui posterior. În I.A. severă diametrele atriului stîng sînt crescute. Examenul ecocardiografic poate detecta modificări precoce ale funcției ventriculului stîng (creșterea diametrelor telesistolice și diastolice, reducerea fracției de scurtare și a fracției de ejecție etc.). Dilatarea ventriculului stîng determină creșterea distanței dintre marginea posterioară a septului interventricular și punctul E al valvei mitrale anterioare (normal 5 cm), dar cercetările lui Rosaff și colab. (42) au evidențiat că acest parametru nu este fidel în diagnosticarea insuficienței cardiace la bolnavii cu I.A.

Ecocardiografia Doppler (20, 26, 27, 31), cu emisie continuă sau pulsatorie, este valoroasă în diagnosticul I.A. și evaluarea mărimii refluării aortice diastolice. Ecocardiografia Doppler pulsatorie (EDP) este superioară modului M în diagnosticul I.A. și permite o estimare cantitativă a volumului refluat. Saal și colab. (43) și Meyers și colab. (31) au arătat că EDP are o sensibilitate diagnostică de 91—92%, în timp ce ecocardiograma M de numai 41—50%. EDP este utilă în diferențierea I.A. de stenoză mitrală, fiind superioară atît examenului ecocardiografic mod M cît și ecocardiografiei Doppler cu emisie continuă. Această metodă permite evaluarea neinvazivă a cantității de sînge refluat, existînd o bună corelare între determinările fracției de regurgitare prin EDP și angiografie ($r=0,94$). Takenaka și colab. (50) au demonstrat că studiul fluxului holodiastolic retrograd în aorta abdominală cu ajutorul ecocardiografiei Doppler permite diagnosticarea cu ușurință a bolnavilor cu I.A. severă.

Scanned with OKEN Scanner

Examenul fonomecanografic are actualmente o valoare mai redusă în diagnosticul și evaluarea severității I.A.

Fonocardiograma este inferioară examenului stetacustic al cordului în depistarea suflurilor diastolice de intensitate mică și frecvențe înalte. Datorită acestui fapt, fonocardiograma nu este utilă în afirmarea existenței unei I.A. atunci cînd clinic este incertă existența unui suflu diastolic. Examenul fonocardiografic evidențiază existența unui suflu diastolic, care începe odată cu componenta aortică a zgomotului 2 (suflu sigmoidian) și scade în intensitate progresiv, ocupînd cea mai mare parte a diastolei. Cu cît suflul diastolic este mai lung cu atît I.A. este mai severă. Fonocardiograma permite precizarea naturii suflului sistolic bazal (suflu de ejecție, de „acompaniament", sau suflu de stenoză aortică), absența sau diminuarea amplitudinii zgomotului 2, prezența zgomotului 3 și diferențierea suflului Austin-Flint de uruitură diastolică din stenoză mitrală. Prezența acestor modificări atrag atenția asupra existenței unei I.A. severe.

Carotidograma poate informa asupra existenței unei I.A. severe, punînd în evidență diminuarea sau dispariția undei dicrote, scurtarea timpului de ascensiune, aspectul cu două vîrfuri al platoului sistolic (puls bisferian) și alungirea timpului de ejecție a ventriculului stîng. Pulsul bisferian se evidențiază mai bine pe traseele pulsurilor brahiale sau femurale (fig. XXV-19).

Apexocardiograma este normală chiar și în formele importante de I.A., datorită complianței crescute a ventriculului stîng. În I.A. severă se

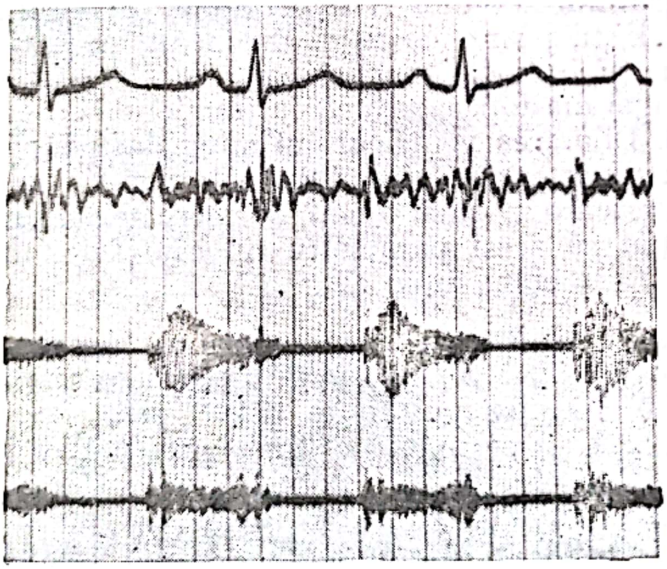

Fig. XXV-18. — Fonocardiogramă în insuficiența aortică cu eversiunea valvei antero-interne. Suflul diastolic este de foarte mare amplitudine, frecvență înaltă, timbru muzical. Suflul apare și dispare la examene succesive.

observă accentuarea undei de umplere rapidă, care poate ajunge la 50—60% din amplitudinea undei sistolice (curbă diastolică cu aspect biboselat).

Valoarea examenelor fonomecanografice în evaluarea bolnavilor cu I.A. este actualmente diminuată de alte metode neinvazive, ca ecocardiografia mod M sau Doppler etc., care au o mai mare specificitate și sensibilitate.

Scanned with OKEN Scanner

Cateterismul cardiac, angiografia aortică supravalvulară, ventriculografia și angiocoronarografia (3, 19, 21) permit diagnosticul și evidențierea cauzelor I.A., evaluarea severității refluării aortice și a funcției ventriculului stîng și depistarea leziunilor valvulare și coronariene asociate. Aceste investigații nu sînt necesare în I.A. mici sau medii și se efectuează numai la bolnavii la care se are în vedere un tratament chirurgical.

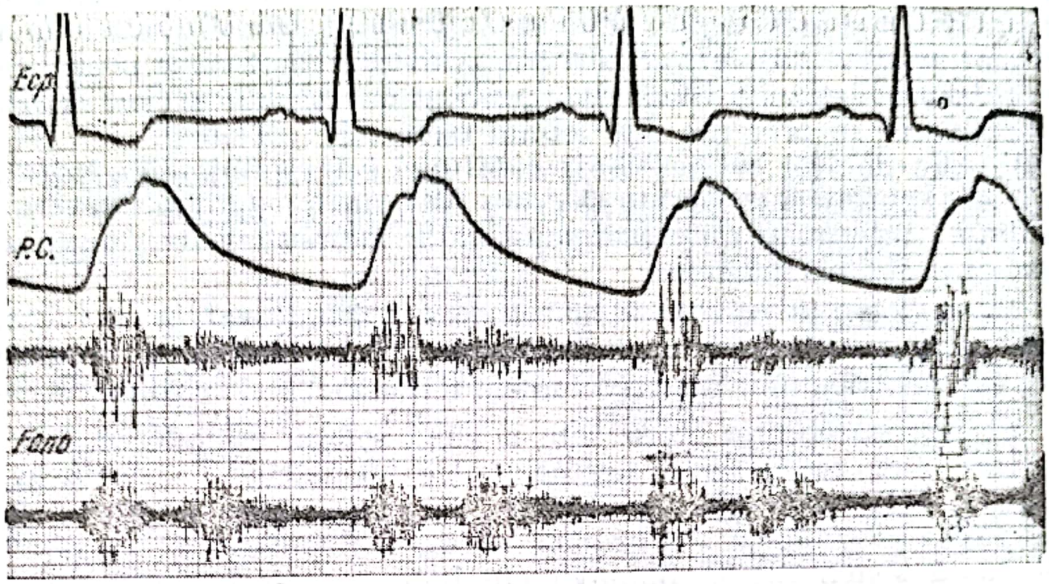

Fig. XXV-19. — Fonocardiograma și pulsul carotidian (PC), în stenoza și insuficiența aortică. Sistola este ocupată de un suflu sistolic cu caracter de ejecție. În diastolă, imediat după zgomotul 2, lipit de el, se înregistrează un suflu diastolic descrescendo.

Cateterismul cardiac permite determinarea presiunilor intracardiace și a debitului cardiac în repaus și după efort și aduce date importante privind starea funcțională și perspectivele postoperatorii ale bolnavilor cu I.A. Cateterismul poate evidenția dacă I.A. este produsă de leziuni valvulare sau perivalvulare (anevrisme ale sinusurilor Valsalva rupte sau rupturi valvulare în endocardita infecțioasă) și facilitează diagnosticul și evaluarea importanței unor boli asociate valvulare (stenoza aortică, stenoza sau insuficiența mitrală) și coronariene.

Cateterismul cordului stîng permite determinarea presiunii centrale aortice, determinarea gradientelor de presiune transvalvulare aortice, a presiunilor diastolice din ventriculul și atriul stîng și calcularea rezistențelor vasculare pulmonare. Cateterismul cordului drept poate fi normal pentru lungi perioade de timp, deoarece insuficiența cardiacă apare tardiv în evoluția I.A.

Cineangiografia aortică supravalvulară constituie cea mai importantă și frecvent folosită metodă de evaluare a severității regurgitării aortice. Ea este recomandabilă numai bolnavilor care urmează a fi tratați chirurgical. Metoda permite determinarea naturii valvulare a leziunii aortice și severitatea refluării aortice fără a fi necesară cateterizarea ventriculului stîng. Injectarea unei substanțe de contrast printr-un cateter plasat în aortă, la 3 cm deasupra planșeului valvular aortic, permite evaluarea

Scanned with OKEN Scanner

calitativă a refluării aortice, gradată pe o scară de la 1+ la 4+. În refluările mici (1+) substanța de contrast pătrunde în cantitate mică în ventriculul stîng și este eliminată complet la fiecare contracție sistolică. În refluările moderate (2+) opacifierea este mai mare și nu mai este clarificată de contracțiile următoare. În gradul 3+ opacifierea este completă și egală ca intensitate cu cea din aorta ascendentă, pentru ca în refluările severe (4+) opacifierea camerei ventriculare stîngi să fie mai intensă decît cea a aortei ascendente, chiar de la sfîrșitul primei diastole. O apreciere cantitativă a refluării aortice transvalvulare aortice se poate efectua prin calcularea debitului bătaie independent de debitul cardiac, exprimîndu-se refluarea în procente din debitul bătaie. Se consideră că o refluare sub 20% din debitul bătaie corespunde unei regurgitări mici, între 20—40% unei regurgitări moderate și peste 50% unei regurgitări severe. Angiografia dă informații asupra dimensiunilor inelului aortic și asupra modificărilor aortei ascendente.

Ventriculografia permite determinarea mărimii volumului ventriculului stîng și calcularea fracției de ejecție, a Vcf-ului și a altor parametri ai funcției ventriculului stîng (volumele telesistolice și telediastolice etc.).

Angiocoronarografia oferă date privind sediul, extinderea și severitatea leziunilor coronariene aterosclerotice asociate și se efectuează facultativ și selectiv numai la bolnavii cu dureri toracice sau la cei cu vîrsta medie peste 40 de ani propuși pentru a fi tratați chirurgical. Ea va fi efectuată sistematic la bolnavii cu boli anulo-ectaziante, pentru a aprecia starea circulației coronariene înaintea înlocuirii valvulelor.

FORME CLINICE

I.A. acută este o formă distinctă clinic și fiziopatologic. Ea apare, în special, la bărbați și este determinată în majoritatea cazurilor de către endocardita infecțioasă, anevrismul disecant de aortă, traumatisme toracice sau ale abdomenului superior și rupturi spontane ale unui cuspid anormal (degenerescență mixoidă, sindrom Marfan, aortită granulomatoasă cronică). Debutul I.A. este de obicei neprecizabil. În endocardita infecțioasă, care este cea mai frecventă cauză a I.A. acute, simptomele clinice ale I.A. pot apărea după zile, săptămîni sau chiar luni de evoluție a infecției. În traumatisme perioada de latență este de cîteva zile, timp în care ruptura valvulară progresează, pentru ca în disecția de aortă, leziunea valvulară să apară concomitent cu disecția originii aortei. În majoritatea cazurilor (50% din cazuri) boala debutează cu dispnee, care inițial poate fi moderată. În alte situații, embolii sistemice cerebrale, coronariene (infarct miocardic acut) sau periferice (ocluzie arterială periferică acută) pot fi primele semne ale I.A. acute.

Bolnavii cu I.A. acută au o stare clinică critică cu semne și simptome de debit cardiac mic, insuficiență cardiacă severă și hipoperfuzie periferică. Bolnavii pot să prezinte ortopnee, dispnee paroxistică nocturnă și edem pulmonar acut. Apariția edemului pulmonar anunță o evoluție extrem de severă, cu o durată de supraviețuire scurtă. Frecvent bolnavii au dureri toracice datorită ischemiei miocardice acute produsă de embolii sau de disecția peretelui aortic sau coronarian. Interesarea originii arte-

Scanned with OKEN Scanner

relor coronare drepte sau stîngi evoluează inevitabil spre exitus. Uneori apar semne de șoc cardiogen iar unii bolnavi evoluează cu semne de insuficiență cardiacă congestivă.

Examenul clinic poate sugera diagnosticul și etiologia I.A. acute. Endocardita infecțioasă este sugerată de evoluția prelungită a unei stări infecțioase cu febră, hemoculturi pozitive și alte modificări sugestive. Apariția I.A. la bolnavii care nu au endocardită infecțioasă ridică suspiciunea existenței unei disecții de aortă, care poate să evolueze în unele cazuri fără durere. Majoritatea acestor bolnavi au hipertensiune arterială, iar examenul radiografic repetat evidențiază modificări ale conturului aortei toracale.

Semnele clinice ale I.A. acute se deosebesc de cele din I.A. cronică. Bolnavii sînt palizi, tahicardici, pulsul este normal sau slăbit. Dublul suflu Durozicz, zgomotul de pistol și pulsul bisferian lipsesc, iar presiunea arterială diastolică este normală. La examenul cordului se constată un cord în limite normale, cu amplitudinea normală a șocului apexian. Zgomotul 1 este diminuat sau absent și zgomotul 4 este absent, datorită închiderii precoce a valvei mitrale din cauza creșterii rapide a presiunii diastolice ventriculare, ca urmare a regurgitării aortice importante într-un ventricul stîng necompliant. Uneori, în mijlocul diastolei se poate percepe un zgomot dat de reînchiderea valvei mitrale, care poate fi confundat cu zgomotul produs de sistola atrială. Suflul diastolic de I.A. este scurt, terminîndu-se în mijlocul diastolei, cînd presiunea diastolică intraventriculară egalizează presiunea aortică. Suflul este, uneori, slab și iradiat spre apex. El este mai evident pe marginea dreaptă a sternului cînd I.A. apare ca urmare a unei disecții de aortă. Se însoțește frecvent de un suflu sistolic. Cînd I.A. este severă se poate percepe suflul Austin-Flint și un suflu sistolic de însoțire. Un suflu pansistolic de regurgitare mitrală cu localizare apicală poate apărea cînd valvele mitrale se închid incomplet (insuficiență mitrală).

Examenul electrocardiografic efectuat în primele 2 săptămîni de la debut și în absența unor boli valvulare preexistente nu evidențiază semne de hipertrofie ventriculară stîngă. Examenul radiologic pune în evidență semne de edem pulmonar interstițial sau alveolar și dimensiuni normale sau numai ușor mărite ale imaginii cardiace. În disecția de aortă, aorta toracală poate fi lărgită, cu dublu contur, uneori cu calcificări. Ecocardiograma furnizează informații utile pentru aprecierea cauzelor și a severității I.A. acute. Adeseori se constată prezența unor ecouri date de ruperea parțială a valvelor, vegetații valvulare, dilatația inelului aortic și de dublu lumen reprezentînd falsul canal în disecția de aortă. Ecocardiograma mod M evidențiază închiderea precoce și prelungită a valvei mitrale, reducerea amplitudinii mișcării valvei mitrale și *fluttering* diastolic a valvei anterioare. Dimensiunile telediastolice ale ventriculului stîng nu sînt mărite, iar fracția de scurtare este normală. Ecografia bidimensională este utilă în evaluarea cauzelor I.A. acute. Examenul ecocardiografic permite aprecierea stării funcționale a ventriculului stîng, extrem de importantă în selecționarea bolnavilor pentru protezare valvulară. Cateterismul cardiac și aortografia sînt recomandabile pentru a preciza diagnosticul și aspectele patologice care pot influența abordarea chirurgicală. Tratamentul I.A. acută și severă constă în înlocuirea valvelor aortice și con-

stituie o urgență chirurgicală. Intervenția chirurgicală este indicată în disecția aortei proximale, în traumatisme toracice și în endocarditele infecțioase complicate cu I.A., care pun în pericol viața. În perioada de așteptare este recomandabilă reducerea tensiunii arteriale și a rezistențelor vasculare arteriale periferice (postsarcina), administrînd nitroprusiat de sodiu în perfuzie sau substanțe antihipertensive. În prezența insuficienței cardiace se recomandă folosirea diureticelor și a preparatelor digitalice.

I.A. reumatismală, a cărei incidență este în scădere semnificativă, continuă să fie o formă comună de I.A. Antecedentele de reumatism articular acut pot fi puse în evidență la aproximativ 25% dintre bolnavii cu I.A. cronică. Spre deosebire de stenoza mitrală, care este net mai frecventă la femei, incidența I.A. reumatismală este mai mare la bărbați (2/1 sau 3/1). I.A. pură apare, de obicei, între 15—25 ani, dar poate fi observată chiar din mică copilărie (5—6 ani). Ea se dezvoltă rapid, uneori în cîteva săptămîni sau luni după atacul reumatismal acut și este mult timp bine tolerată clinic, chiar cînd refluarea aortică este importantă. Se apreciază că o I.A. severă se dezvoltă în aproximativ 10—20 de ani de la atacul de RAA. Dilatarea și hipertrofia ventriculului stîng se dezvoltă lent și pot deveni importante. Bolnavii care beneficiază de o atentă îngrijire medicală pot avea o evoluție de lungă durată (10—20 ani) asimptomatică.

Tabloul clinic al I.A. reumatismale se caracterizează prin prezența semnelor cardiace și periferice clasice, realizînd aspectul „bolii Corrigan".

Recidivele reumatismale și endocarditele infecțioase agravează leziunile valvulare și modifică perspectiva bolnavilor. I.A. reumatismale se asociază frecvent cu stenoză aortică și cu leziuni ale valvei mitrale, în special stenoză mitrală. Coexistența unei valvulopatii mitrale atestă originea reumatismală a I.A. Bolnavii cu leziuni aortice și mitrale combinate au o evoluție mai rapidă, simptomele clinice apărînd mai precoce. Dimensiunile cordului sînt în mod obișnuit mai mari și fibrilația atrială și insuficiența cardiacă se dezvoltă mult mai devreme. În prezența unei valvulopatii mitrale diagnosticul I.A. este adeseori dificil și importanța acesteia minimalizată. Adeseori, o I.A. aparent mică la un bolnav cu stenoză mitrală se dovedește a fi importantă după corectarea chirurgicală a leziunilor mitrale. Cînd stenoza mitrală predomină tabloul clinic, suflul diastolic de insuficiență aortică poate avea o intensitate mai mică, datorită debitului bătaie redus și trebuie căutat cu mare atenție pe marginea stîngă a sternului. El trebuie, uneori, deosebit de suflul Graham-Still, care este expresia unei insuficiențe pulmonare și care poate apărea datorită hipertensiunii pulmonare secundare unei stenoze mitrale. Cînd I.A. este severă, suflul Austin-Flint trebuie diferențiat de „rulmentul mitral", suflu diastolic rugos care apare mai precoce după clacmentul de închidere al mitralei și are o întărire presistolică. Examenul ecocardiografic (Mod M, bidimensional, Doppler) tranșează cu ușurință diagnosticul. Uneori atingeri polivalvulare aortice, mitrale, uneori și tricuspidiene pot apărea în cardiopatiile reumatismale severe și impun evaluarea importanței fiecărei leziuni prin studii hemodinamice (cateterism) și angiocardiografice.

În I.A. reumatismală se recomandă efectuarea cu rigurozitate a profilaxiei recurențelor RAA cu benzatin penicilină, pentru a evita evoluția leziunilor valvulare și agravarea tabloului clinic al bolii.

Scanned with OKEN Scanner

L.A. şi S.A. asociate — Boala aortică (B.A.). Leziunile valvulare aortice pot produce concomitent obstrucţia fluxului sanguin în sistolă şi regurgitarea acestuia în diastolă. În aceste situaţii orificiul aortic este fix, cu o mişcare minimă sau absentă a valvelor.

Etiologia B.A. este dominată de reumatism şi, într-o mai mică măsură de anomalii valvulare congenitale. Incidenţa B.A. este mai mare la bărbaţi (2/1—3/1). B.A. poate fi clasificată în: 1) B.A. compensată hemodinamic, 2) B.A. cu predominanţă S.A. şi 3) B.A. cu predominanţă I.A. Cînd modificările hemodinamice sînt minime este dificil de determinat dacă domină S.A. sau I.A.

La adult, cînd S.A. este predominantă valvele aortice sînt aproape întotdeauna calcificate, în timp ce atunci cînd I.A. este predominantă valvele sînt retractate, neregulate, perforate sau atrofiate, dar aproape niciodată nu sînt calcificate. Aproximativ 2/3 dintre bolnavii cu S.A. calcificată au variate grade de I.A., S.A. şi I.A. suprasolicită ventriculul stîng prin mecanisme diferite. S.A. este mai importantă hemodinamic decît I.A., deoarece ventriculul stîng suportă mai uşor suprasarcinile de volum decît cele de presiune. B.A. nesemnificativă hemodinamic are o evoluţie asimptomatică de peste 20 de ani. Dezvoltarea calcificărilor valvulare sau a fibrozei miocardice favorizează apariţia insuficienţei cardiace, care reduce mult evoluţia bolii. Manifestările clinice ale B.A. compensată hemodinamic constau în suflu sistolic de ejecţie cu freamăt, însoţit de un scurt suflu diastolic, cord cu dimensiuni şi funcţie normală şi dilatarea aortei ascendente. Pulsul carotidian este puţin modificat şi poate prezenta incizură anacrotă, întîrzierea ascensiunii pulsului, un zgomot 1 mic şi dedublarea zgomotului 2. În formele mai avansate, tabloul clinic al B.A. nu este rezultanta sumei tabloului S.A. şi al I.A., dominînd aspectele determinate de predominanţa S.A. sau a I.A.

DIAGNOSTICUL POZITIV

Diagnosticul I.A. vizează confirmarea bolii, diferenţierea acesteia de alte boli cardiace şi aprecierea severităţii I.A.

Diagnosticul pozitiv se bazează pe prezenţa: a) suflului diastolic cu tonalitate înaltă, dulce, aspirativ, îndepărtat, care începe imediat după zgomotul 2 este localizat la bază şi iradiază pe marginea stîngă a sternului spre vîrful cordului şi este considerat ca semn patognomonic al I.A., b) existenţei semnelor clinice, radiologice şi ecocardiografice de hipertrofie şi solicitare ventriculară stîngă, c) demonstrării ecocardiografice (mod M, bidimensională şi Doppler), a măririi diametrelor cordului şi a inelului aortic şi a refluării aortice (fluturarea diastolică a valvei mitrale anterioare, calcularea mărimii jetului refluat etc.), iar în situaţiile neclare, d) prin aortografie supravalvulară care evidenţiază opacifierea diastolică a ventriculului stîng. Datorită caracteristicilor clinice ale suflului diastolic prezenţa acestuia şi, deci, a I.A., poate fi adeseori omisă la un număr mare de bolnavi, evaluat de către Bolen şi Alderman la 53% din cazuri. Neidentificarea suflului diastolic se poate explica printr-un examen clinic neadecvat, insuficient de atent şi în condiţii improprii.

Scanned with OKEN Scanner

Stabilirea etiologiei I.A. implică evaluarea contextului clinic de apariție a bolii. Originea reumatismală este susținută de prezența antecedentelor de RAA, asocierea bolii cu S.A. sau cu valvulopatii mitrale etc. Etiologia luetică este sugerată de absența altor leziuni valvulare, localizarea predominantă a suflului diastolic în spațiul II i.c. drept și prezența unui zgomot 2 întărit (clangor aortic), existența unor leziuni luetice cerebrale (sindrom Babinschi), evidențierea unor dilatații și calcificări ale aortei toracice și de reacții serologice pentru lues pozitive. Reacțiile Wasserman sau Kahn sînt pozitive la 75—85% dintre bolnavii cu I.A. luetică iar VDRL la 98% din cazuri.

Debutul brusc al I.A. poate fi determinat de endocardita infecțioasă, disecția de aortă, traumatisme toracice sau ruptura spontană a unor valve anormale. În endocardita infecțioasă bolnavii au febră, peteșii, hemoragii subunghiale, splenomegalie, hematurie, hemoculturi pozitive și ecocardiografic se pune în evidență prezența vegetațiilor valvulare. Apariția concomitentă a unei dureri toracice violente și a unei I.A. acute este aproape întotdeauna determinată de disecția aortei. Modificările dimensiunilor și a contururilor aortei la examene radiologice seriate, absența sau inegalitatea pulsului la nivelul arterelor brahiale sau carotidiene, prezența semnelor de hipoperfuzie periferică și anuria sugerează diagnosticul de disecție de aortă. Examenul ecocardiografic și aortografia confirmă diagnosticul.

DIAGNOSTIC DIFERENȚIAL

Un suflu diastolic localizat la baza cordului sau parasternal stîng, cu iradiere spre vîrf poate apărea în insuficiența pulmonară, persistența canalului arterial, fistula arteriovenoasă coronariană și, uneori, în stenoza mitrală (tabelul XXV-XV).

Tabelul XXV-XV

Diagnosticul diferențial al insuficienței aortice

Boala	Examen fizic	ECG	Examen radiologic	Ecocardiograma	Alte aspecte
Insuficiența aortică	Suflu diastolic la bază sau parasternal stîng, iradiind spre vîrf. Zg.1. și 2. variabile. Puls arterial amplu și depresibil. TAD mică. Semne de circulație hiperdinamică	HVS± HAS	Aorta dilatată. Absența calcificărilor valvulare. Hipertrofie ventriculară stîngă. În lues, calcificări ale aortei ascendente.	Fluturarea diastolică a valvei mitrale anterioare. Mărirea diametrelor ventriculului stîng și a inelului aortic. Determinarea jetului refluant (Doppler)	Aortografia: reflux aorto-ventricular

Scanned with OKEN Scanner

Tabelul XXV-XV (continuare)

Boala	Examen fizic	ECG	Examen radiologic	Ecocardiograma	Alte aspecte
Insuficiența pulmonară	Puls carotidian normal. Suflu diastolic parasternal stîng, amplificat cu inspirația. Bombare parasternală datorită HVD.	HVD+ HAD	Artera pulmonară proeminentă. HVD+ HAD Scăderea circulației pulmonare periferice.	Valva pulmonară vizibilă cu închidere precoce a valvei în sistolă. Absența undei „a“	Antecedente de embolii pulmonare. Semne de stenoză mitrală. Alte cauze de hipertensiune pulmonară.
Persistența canalului arterial	Suflu continuu sistolodiastolic în spațiul II i.c. stîng sau suflu diastolic dulce, muzical. Puls amplu, depresibil. Semne de circulație hiperdinamică.	Normală sau HVS	Creșterea fluxului sanguin pulmonar.	Ecocardiografia Doppler cu emisie pulsatorie	Cateterism: pătrunderea sondei din artera pulmonară în aortă. Cateterism aortic cu pătrunderea substanței de contrast în artera pulmonară.
Fistula arteriovenoasă coronariană	Suflu sistolodiastolic parasternal stîng inferior. Puls arterial normal	Normală	Normal		Coronarografie: vizualizarea fistulei
Stenoza mitrală	Suflu diastolic rugos la distanță de zg.2., clacment de deschidere a mitralei. Puls mic, nedepresibil.	HVD+ HAS	Bombarea golfului cardiac. Dublu contur al marginii drepte +HVD. Hipertensiune pulmonară. Calcificări ale valvei mitrale	Modificări ale mișcării valvei mitrale. Absența inchiderii valvei în mijlocul diastolei și redeschiderea în diastola tardivă. Aplatizarea pantei diastolice. Lipsa apoziției valvei posterioare.	Antecedente reumatismale. Tromboembolism sistemic. Dispnee EPA

Scanned with OKEN Scanner

În **insuficiența valvulară pulmonară** caracterele suflului diastolic sînt asemănătoare celui din I.A., deosebindu-se de acesta prin faptul că este mai scurt și, contrar suflului din I.A., se intensifică în inspir. În insuficiența pulmonară lipsesc modificările circulatorii periferice, tensiunea arterială este normală, iar clinic, radiologic și electrocardiografic se constată semne de hipertrofie ventriculară dreaptă și de hipertensiune arterială pulmonară și, frecvent, semne de insuficiență cardiacă dreaptă.

Persistența canalului arterial poate fi confundată cu I.A. datorită existenței unui suflu sistolo-diastolic localizat în spațiile II—III i.c. stîngi. In unele cazuri se percepe numai un suflu diastolic, greu de diferențiat de cel din I.A., mai ales că modificările circulatorii periferice sînt asemănătoare. Diagnosticul este facilitat de apariția, din copilărie, a suflului și existenței de modificări radiologice exprimînd un flux sanguin pulmonar crescut. Cateterismul drept permite pătrunderea sondei din artera pulmonară în aortă și confirmă existența canalului arterial.

În **fistula arterio-venoasă coronariană** se constată existența unui suflu sistolo-diastolic localizat parasternal stîng în porțiunea mijlocie sau inferioară a sternului. Pulsul arterial este normal, iar examenul clinic, ecocardiografic și radiologic evidențiază un cord normal. Diagnosticul bolii este confirmat de angiocoronarografia selectivă, care permite localizarea și evaluarea fistulei coronariene.

Stenoza mitrală poate fi confundată cu I.A. cînd uruitura are un caracter suflant și ritmul cardiac este tahicardic. În stenoza mitrală pulsul este slab bătut și modificările circulatorii periferice din I.A. lipsesc. Radiologic și electrocardiografic se constată semne de hipertrofie ventriculară dreaptă și de mărire a atriului stîng, iar ecocardiograma pune în evidență aplatizarea pantei diastolice, lipsa apoziției valvei posterioare, absența închiderii valvei mitrale în mijlocul diastolei și redeschiderea acesteia în diastola tardivă.

Severitatea I.A. (9, 11, 19, 21, 52) se poate aprecia clinic și paraclinic. Simptomele și semnele clinice și paraclinice sînt condiționate de mărimea refluxului aortic. Apariția simptomelor clinice și, în special, a insuficienței cardiace și a anginei pectorale indică prezența unei I.A. severe cu prognostic rezervat și impun protezarea valvulară.

I.A. ușoară (gradul I), cu reflux aortic mic, fără semnificație hemodinamică, se caracterizează prin prezența unui suflu diastolic scurt și absența altor modificări cardiace și arteriale periferice. Tensiunea arterială este normală și lipsesc semnele clinice, radiologice și electrocardiografice de hipertrofie cardiacă. Această formă este bine tolerată și permite efectuarea unor eforturi fizice și intelectuale importante și, în absența complicațiilor, poate să nu influențeze durata vieții.

I.A. medie (gradul II), cu un reflux aortic de 10—30% din debitul bătaie, prezintă un suflu diastolic mai lung, suflu sistolic de însoțire, modificări arteriale periferice (dans arterial etc.) și tensiune arterială divergentă, cu valori ale tensiunii arteriale diastolice mai mari de 60 mm Hg. Examenele radiologice și electrocardiografice pun în evidență dilatația aortei ascendente și semne de hipertrofie ventriculară stîngă de volum.

Scanned with OKEN Scanner

Ecocardiograma arată fluturarea diastolică a valvei mitrale, închiderea normală a valvei mitrale și parametri funcționali (FE, Vcf, fracția de scurtare etc.) normali. Capacitatea de efort a bolnavilor este ușor redusă și la eforturi mari apar dispnee și fatigabilitate. Angiografia supravalvulară pune în evidență opacifierea parțială a ventriculului stîng (gr. 2+ sau 3+).

I.A. severă (gradul III), în care refluxul aortic depășește 50—60% din debitul bătaie, prezintă un suflu diastolic foarte lung, care uneori începe înaintea zgomotului 2, însoțit de un suflu sistolic de ejecție și adeseori de rulmentul Austin-Flint. Tensiunea arterială periferică este divergentă, cu valori ale tensiunii diastolice sub 60 mm Hg și cu dublu suflu Duroziez și celelalte semne arteriale periferice condiționate de caracterul divergent al presiunii arteriale. Clinic, radiologic și electrocardiografic se constată semne de suprasolicitare ventriculară stîngă, bloc AV gradul I, dilatația aortei ascendente și pulsatilitatea amplă, în basculă, a aortei și a cordului. Ecocardiografic se constată închiderea precoce în diastolă a valvei mitrale și alterarea parametrilor funcționali ai ventriculului stîng. Bolnavii au o capacitate la efort redusă și prezintă semne clinice de insuficiență cardiacă și *angor pectoris*. Aortografia supravalvulară pune în evidență opacifierea completă a ventriculului la sfîrșitul primei diastole (gradul 4+).

EVOLUȚIA ȘI COMPLICAȚIILE

Istoria naturală și evoluția bolii depind de etiologia, severitatea, rapiditatea evoluției leziunilor și apariția complicațiilor. În I.A. reumatismală modificări hemodinamice semnificative apar după aproximativ 7 ani de la atacul reumatismal acut, adesea urmate de o perioadă de 10 ani asimptomatică și ulterior evoluează lent, în aproximativ 10 ani, spre exitus, care se realizează, de obicei, prin insuficiență cardiacă. Istoria naturală este accelerată de evolutivitatea și recurența procesului reumatismal. I.A. luetică se dezvoltă în aproximativ 15 ani de la infecția primară și are o perioadă de numai 10 ani, în care apar simptomele clinice și exitusul. Evoluția este agravată de coexistența leziunilor ostiale coronariene și a anevrismelor de aortă. I.A. prin procese degenerative au o evoluție lentă condiționată de severitatea bolii de fond și, mai ales, de apariția endocarditelor infecțioase. I.A., care apar la oameni în vîrstă, cu hipertensiune arterială sau cu leziuni aortice ateromatoase sau degenerative, nu sînt semnificative hemodinamic și sînt stabile pentru mulți ani.

Evoluția I.A. acute produse de endocardita infecțioasă, disecția de aortă și traumatisme toracice este mult mai severă și exitusul apare în cîteva ore, zile sau chiar luni (6—12 luni) de evoluție, dacă nu se intervine chirurgical.

I.A. ușoare (gradul I), neevolutive, fără simptomatologie clinică și cu tensiunea arterială normală au o evoluție îndelungată, bolnavii avînd capacitatea de a face eforturi fizice mari și chiar sporturi de performanță. Bolnavii cu I.A. moderate (gradul II) și severe au o lungă perioadă de timp asimptomatică, după care progresiv prezintă fenomene de insufi-

Scanned with OKEN Scanner

cienţă cardiacă, iniţial la efort şi ulterior şi în repaus. Evoluţia bolii este influenţată de apariţia complicaţiilor.

Complicaţiile care agravează evoluţia şi prognosticul I.A. sînt endocardita infecţioasă, insuficienţa cardiacă, boala cardiacă ischemică, tulburările de ritm şi de conducere.

Endocardita infecţioasă constituie complicaţia cea mai redutabilă a I.A. Prin leziunile valvulare devastatoare pe care le produce (ulceraţii, perforaţii, fenestraţii, rupturi, retracţii) agravează regurgitarea aortică şi evoluţia clinică. Riscul apariţiei endocarditei infecţioase este mult mai mare în I.A. decît în oricare altă valvulopatie. Apariţia acesteia este favorizată de tratamentele stomatologice şi chirurgicale mai frecvente, folosirea mai largă a substanţelor imunosupresive şi a medicaţiei intravenoase şi, mai ales, de lipsa profilaxiei antibiotice în situaţiile necesare. Spre deosebire de epoca preantibiotică, cînd streptococul viridans era cel mai frecvent agent etiologic, actualmente spectrul agenţilor cauzali s-a lărgit. Diagnosticul endocarditei infecţioase este facilitat astăzi de ameliorarea şi diversificarea metodelor bacteriologice şi folosirea ecocardiografiei, metodă cu mare sensibilitate diagnostică. Endocardita infecţioasă determină agravarea evoluţiei I.A. producînd embolii arteriale şi insuficienţă cardiacă. Deoarece sub tratament medical mortalitatea este ridicată, ajungînd la 90% cînd este prezentă şi insuficienţa cardiacă, tratamentul endocarditei infecţioase impune, după eşecul terapiei medicale sau chiar în caz de sterilizare a leziunilor, abordarea chirurgicală precoce (excizia valvelor şi protezare).

Insuficienţa cardiacă, care poate fi considerată mai mult ca o manifestare a bolii decît ca o complicaţie a acesteia, apare tardiv în evoluţia I.A. Dezvoltarea ei este favorizată de mărimea refluării aortice, asocierea altor valvulopatii, a bolii cardiace ischemice şi de apariţia aritmiilor (fibrilaţie atrială). La bolnavii cu I.A. reumatismală, existenţa unei miocardite, uneori nediagnosticate, determină leziuni miocardice fibroase, care contribuie la apariţia mai precoce a insuficienţei cardiace. Insuficienţa cardiacă se instalează relativ mai abrupt în I.A. decît în alte boli cronice ale ventriculului stîng şi are o evoluţie rapid progresivă, dominată de dispnee de efort, dispnee paroxistică nocturnă şi edem pulmonar acut. Suflul diastolic de I.A. diminuează în intensitate sau dispare şi poate să reapară după tratament. Tensiunea arterială diastolică are tendinţa să crească la peste 60 mm Hg, motiv pentru care se pot face aprecieri eronate privind severitatea bolii.

Insuficienţa cardiacă are o evoluţie mai rapidă decît în valvulopatiile mitrale, supravieţuirea bolnavilor fiind redusă în medie la 2 ani după apariţia acesteia, mai ales dacă a apărut şi o fibrilaţie atrială. În formele avansate de insuficienţă cardiacă, cu dilatare importantă a ventriculului stîng şi a inelului valvei mitrale, apare insuficienţa mitrală funcţională. „Mitralizarea" I.A. constituie un moment important al evoluţiei spre insuficienţa cardiacă congestivă severă şi exitus.

Studiile hemodinamice au arătat că în I.A. parametrii obişnuiţi ai funcţiei cardiace (FE, Vcf, volumul telediastolic V.S. etc.) nu sînt fideli pentru depistarea disfuncţiei ventriculare, fapt ce impune folosirea unor criterii mai sensibile (volumul şi presiunile telediastolice etc.) pentru

Scanned with OKEN Scanner

evaluarea corectă a funcției cardiace la bolnavii propuși pentru intervenții chirurgicale. Datorită evoluției rapide spre existus a bolnavilor cu insuficiență cardiacă, se impune evaluarea hemodinamică complexă, în vederea aprecierii utilității tratamentului chirurgical.

Boala cardiacă ischemică (3, 19, 35) apare mai rar în I.A. decît în stenoza aortică, fiind constatată angiocoronarografic la 35—37% din cazuri. Hakki și colab. (cit. de 35) au constatat că incidența angiografică a leziunilor coronariene aterosclerotice (îngustări ale diametrului arterei coronare mai mari de 50%) a fost de 64% la bolnavii cu *angor pectoris* tipic și numai de 5% la cei care nu aveau dureri precordiale. Pathak și colab. (35) au constatat că sensibilitatea crizelor anginoase care apar la bolnavii cu I.A. de a diagnostica existența bolii cardiace ischemice este de 73%, iar, în absența acestor crize, valoarea predictivă de eliminare a bolii este de 81%. Mecanismele apariției anginei pectorale la bolnavii cu I.A. implică: 1) scăderea rezervei vasculare coronariene; 2) dezechilibrul între nevoia și aportul de oxigen la miocard; 3) scăderea presiunii sanguine diastolice și a fluxului coronarian; 4) acțiunea de „aspirare" a fluxului regurgitat asupra arterelor coronare; 5) ischemia coronariană produsă de ateroscleroza coronariană (35). La bolnavii cu I.A. luetică angina pectorală poate fi consecința stenozei ostiumului arterelor coronariene datorită mezoarteritei luetice.

Dezvoltarea bolii cardiace ischemice accentuează modificările hemodinamice cardiace. Hakki și colab. au constatat că bolnavii cu I.A. și boală coronariană au o fracție de ejecție semnificativ mai mică și o presiune telediastolică a ventriculului stîng mai mare. Prezența bolii cardiace ischemice conferă bolnavilor cu I.A. un prognostic rezervat. Deși nu este încă precizat care este beneficiul efectuării pontajului aortocoronarian concomitent cu înlocuirea valvelor aortice, majoritatea autorilor recomandă efectuarea angiocoronarografiei la toți bolnavii cu I.A. în vîrstă de peste 40 ani care sînt propuși pentru a fi tratați chirurgical.

Tulburările de ritm și de conducere sînt relativ rare în I.A. și apar de obicei la bolnavii cu insuficiență cardiacă și la cei cu boală cardiacă ischemică asociată. Olshausen și colab. (34) au constatat că bolnavii cu I.A. și un volum regurgitat mare fac aritmii ventriculare numai cînd au afectată performanța cardiacă. Apariția iritabilității ventriculare crescute s-ar putea explica prin dezvoltarea ischemiei și fibrozei subendocardice prezente la bolnavii cu o I.A. importantă. Extrasistolele ventriculare frecvente și repetitive favorizează apariția morții subite. Fibrilația atrială apare numai la aproximativ 5% dintre bolnavii cu I.A. și este în relație cu existența unor leziuni valvulare mitrale sau a insuficienței cardiace. Deoarece fibrilația atrială agravează tulburările hemodinamice cardiace, se recomandă menținerea ritmului sinusal pe perioade cît mai lungi posibile.

Blocurile de ramură, în special BRS, sînt observate la aproximativ 10% din cazuri, la bolnavii cu refluare aortică importantă. Blocurile atrioventriculare de gradul I apar frecvent la bolnavii cu I.A. severă (25% din cazuri). Incidența blocurilor atrioventriculare este mai mare la bolnavii cu I.A. luetică și la cei cu spondilită anchilozantă sau alte boli de colagen și conferă un prognostic mai sever evoluției acestor bolnavi.

PROGNOSTIC

I.A. are, în general, un prognostic mai bun decît stenoza aortică. Bolnavii cu I.A. medie sau severă, trataţi medical, au o supravieţuire de 75% după 5 ani şi de 50% după 10 ani de la diagnostic. După apariţia simptomelor clinice (insuficienţă cardiacă, angină pectorală etc.) perspectiva de viaţă este micşorată la 2—4 ani, fiind mai scurtă la cei cu insuficienţă cardiacă. Tratamentul chirurgical măreşte perspectiva de viaţă a bolnavilor cu I.A., supravieţuirea acestora fiind de 85% la 5 ani după operaţie (3).

TRATAMENT

I.A. are o lungă perioadă de evoluţie asimptomatică, în care nu sînt necesare măsuri terapeutice speciale. Bolnavii cu forme uşoare (gradul I) de I.A. pot avea o viaţă normală. Ei au capacitatea de a desfăşura activităţi fizice solicitante şi uneori, au participat la competiţii sportive. Bolnavii cu I.A. moderată (gradul II) nu au nevoie de o terapie specifică, dar le sînt interzise eforturile fizice mari şi activitatea sportivă. Ei vor fi dispensarizaţi şi examinaţi clinic, electrocardiografic, radiologic şi ecocardiografic la intervale de 6 luni, pentru a evalua tendinţa evolutivă a bolii şi a decide momentul în care este necesară protezarea valvulară. Bolnavii cu I.A. severă trebuie să fie trataţi medical şi să fie supravegheaţi clinic şi hemodinamic în vederea protezării valvulare, singurul tratament logic în aceste situaţii.

TRATAMENTUL MEDICAL

Tratamentul medical implică în primul rînd profilaxia riguroasă cu antibiotice a endocarditei infecţioase la toţi bolnavii cu I.A. (a se vedea cap. E.I.). În I.A. reumatismală se impune profilaxia recurenţelor RAA cu benzatinpenicilină (a se vedea cap. Cardita reumatismală). Bolnavii cu I.A. luetică vor efectua o cură completă cu penicilină. La toţi bolnavii cu I.A. se va acorda importanţă tratării infecţiilor de orice natură, a anemiilor, hipertiroidiei, hipertensiunii arteriale şi a altor condiţii care pot agrava evoluţia bolii şi favoriza apariţia complicaţiilor, în special a insuficienţei cardiace.

Insuficienţa cardiacă se tratează prin reducerea ingestiei de sodiu, tonicardiace, diuretice şi substanţe vasodilatatoare. Folosirea substanţelor digitalice este obligatorie la bolnavii cu insuficienţă cardiacă manifestă. Braunwald recomandă folosirea acestora şi la bolnavii asimptomatici, cînd ventriculul stîng este hipertrofiat şi dilatat. Diureticele sînt recomandate în insuficienţa cardiacă manifestă şi în condiţiile în care se demonstrează radiologic, ecocardiografic şi prin alte metode că există creşterea presiunilor atriale stîngi şi a celor veno-capilare pulmonare. Valoarea terapiei vasodilatatoare în I.A. este în curs de evaluare; studii hemodinamice au dovedit efectul favorabil al hidralazinei, nifedipinei şi a prazosinului (5, 17, 25). În experimente acute s-a observat că substanţele vasodilatatoare

Scanned with OKEN Scanner

ameliorează hemodinamica ventriculului stîng, ca urmare a reducerii rezistențelor vasculare periferice și a fluxului regurgitat și a utilizării mai eficiente a unei proporții mai importante din debitul bătaie. Administrarea orală a hidralazinei pe perioade scurte determină reducerea rezistențelor vasculare periferice și ameliorarea debitului cardiac și are efecte favorabile asupra mărimii ventriculului stîng, a debitului bătaie și a performanței cardiace. Efectele hidralazinei sînt dependente de doză, fiind mai evidente la doze mari (100—200 mg la 8 ore). Folosirea hidralazinei la bolnavii cu insuficiență cardiacă severă (stadiile III—IV) îmbunătățește performanța cardiacă și este utilă în tratamentul acestor bolnavi. Administrarea de lungă durată (6 luni) a hidralazinei la bolnavii cu I.A. cronică asimptomatică a arătat că acest tratament nu a influențat severitatea regurgitației aortice și nu a modificat mărimea ventriculului stîng. Rezultatele sugerează că hidralazina are un efect mic în I.A. cronică asimptomatică și nu poate fi folosită în doze mari și eficace, deoarece este rău tolerată și în administrare cronică favorizează apariția sindromului lupoid (25).

Cercetările lui Wei și colab. (54) au arătat că nifedipina administrată sublingual în doză de 20 mg mărește capacitatea de efort a bolnavilor cu I.A. cronică, determinînd o creștere a F.E. și a debitului bătaie datorită reducerii postsarcinii și a unei ușoare îmbunătățiri a contractilității miocardice, ca urmare a creșterii tonusului simpatic. Rahimtoola (38) recomandă ca, în situațiile în care vasodilatatoarele arteriale nu sînt eficace, să se asocieze și o terapie venodilatatoare. Tratamentul vasodilatator este util pentru stabilizarea pacienților cu I.A. acută (endocardită lentă, disecție de aortă), la care se recomandă reducerea rezistențelor vasculare periferice și scăderea valorilor tensiunii arteriale sub 100 mm Hg; se folosește nitroprusiatul de sodiu intravenos sau administrarea pe cale orală a nifedipinei, clonidinei sau a altor antihipertensive (prazosin, captopril etc.).

Angina pectorală și alte forme ale bolii cardiace ischemice se tratează prin administrarea nitriților cu acțiune prelungită (isosorbid dinitrat 20—40 mg×2/zi) și a nifedipinei (10—20 mg×3/zi). Crizele anginoase se tratează cu nitroglicerină administrată sublingual.

Fibrilația atrială care agravează evoluția I.A. va fi prompt tratată, făcîndu-se efortul de a o converti electric sau medicamentos în ritm sinusal și de a se preveni recurențele acesteia (a se vedea „Aritmiile"). **Extrasistolele ventriculare** vor fi tratate cu chinidină (80—120 mg/zi), mexitil (400—800 mg/zi), amiodaronă și alte substanțe antiaritmice. Modalitățile de tratament ale extrasistolelor ventriculare depind de gradul cardiomegaliei și al tulburărilor funcției cardiace și necesitatea asocierii unui tratament digitalic.

Pyeritz și colab. (37) au sugerat că la bolnavii cu sindrom Marfan administrarea cronică a propranololului încetinește rata de dezvoltare a dilatației inelului aortic și reduce semnificativ dezvoltarea complicațiilor severe.

TRATAMENTUL CHIRURGICAL

Tratamentul chirurgical constituie singurul tratament eficient al I.A. și are ca obiectiv corectarea incompetenței valvelor aortice prin excizia și înlocuirea lor. Momentul ideal pentru efectuarea intervenției chirurgicale nu este actualmente bine precizat și reprezintă încă o controversă pentru cardiologi. În general, se acceptă că intervenția chirurgicală este indicată la bolnavii cu I.A. severă sau medie simptomatică și că trebuie efectuată înaintea apariției insuficienței cardiace severe. Dilema apare la bolnavii cu I.A. importantă asimptomatică, la care s-a constatat că, postoperator, în unele situații, volumul cordului în loc să scadă se mărește, evoluția clinică se agravează și supraviețuirea bolnavilor este scurtată. Deoarece durata de supraviețuire a bolnavilor netratați chirurgical poate adeseori, să fie mai mare de 10—15 ani, mulți cardiologi ezită să recomande tratamentul chirurgical la bolnavii asimptomatici. Temporizarea actului chirurgical poate fi, uneori, dezastruoasă pentru că, deși bolnavii sînt asimptomatici, insuficiența cardiacă este prezentă și constituie un factor peiorativ postoperator. Bonow și colab. (3) apreciază că intervenția chirurgicală trebuie recomandată la toți bolnavii cu I.A. care au disfuncție ventriculară în repaus, chiar dacă nu au simptome clinice și testele de stres fizic nu deteriorează capacitatea de efort.

Numeroase studii au arătat că metodele neinvazive de evaluare a fucției sistolice nu sînt suficient de valabile în afirmarea insuficienței pompei cardiace și predicția perspectivei postoperatorii. Testele de efort nu sînt de mare ajutor, deoarece bolnavii cu I.A. tolerează relativ bine efortul fizic. Rahimtoola (38) recomandă ca intervenția chirurgicală să fie efectuată la toți bolnavii cu I.A. care au fracția de ejecție scăzută (sub 45%), indiferent de clasa funcțională în care se află, dar mulți cercetători au contestat valabilitatea acestui criteriu. S-a arătat, de asemenea, că volumul și presiunea telediastolică, debitul cardiac, Vcf și FE, parametri curent folosiți în aprecierea performanței cardiace, nu permit o bună discriminare a bolnavilor cu alterare a funcției sistolice și cu perspective postoperatorii nefavorabile. Pentru Henry și colab. (23) constatarea ecocardiografică a unui diametru telesistolic mai mare de 55 mm dovedește existența unei disfuncții ventriculare și impune operația, deoarece asemenea bolnavi au adeseori o insuficiență cardiacă ireversibilă. Fischler și colab. (18) au observat angiografic că mărirea volumului telesistolic și a masei miocardice poate permite diferențierea bolnavilor simptomatici de cei asimptomatici. Reducerea fracției de scurtare sub 29% poate diferenția bolnavii cu un prognostic postoperator nefavorabil (16).

Riscul operator al intervențiilor de protezare valvulară la bolnavii cu I.A. este condiționat de starea funcției cardiace, asocierea altor boli sistemice și experiența echipei chirurgicale. Mortalitatea operatorie este actualmente de 3—5%, fiind mai mare la a doua operație de protezare. Mortalitatea crește la bolnavii cu insuficiență cardiacă majoră (10—15%), mai ales dacă bolnavii au fibrilație atrială sau blocuri atrioventriculare. În pofida acestui fapt Delaye și colab. (1) apreciază că tratamentul chirurgical este recomandat și la bolnavii cu insuficiență cardiacă importantă, la care perspectiva de viață este limitată. Tratamentul chirurgical al bolnavilor cu I.A. severă și boală cardiacă ischemică, vizează corectarea defec-

tului valvular aortic prin protezare valvulară și, acolo unde este posibil, revascularizarea prin pontaj aortocoronarian cu grefă venoasă. Mortalitatea operatorie în aceste situații este de 5%. În situațiile în care efectuarea pontajului aortocoronarian nu este posibil de realizat, este recomandabilă numai protezarea valvulară aortică, rezultatele fiind asemănătoare.

I.A. acută cu modificări hemodinamice severe și progresive constituie o urgență chirurgicală și intervenția trebuie prompt indicată. Cînd I.A. este produsă de o endocardită infecțioasă care produce leziuni valvulare importante, intervenția chirurgicală va fi temporizată și va fi efectuată după 10—12 zile de terapie antibiotică intensă. În acest timp tratamentul medical are ca scop ameliorarea tulburărilor hemodinamice prin administrarea tonicardiacelor, diureticelor și a substanțelor vasodilatatoare. În cazurile severe, cu tulburări hemodinamice importante (edem pulmonar, sindrom de debit mic) care nu răspund la tratamentul medical, excizia valvulelor infectate și protezarea valvulară se vor efectua imediat, deoarece amînarea intervenției chirurgicale mărește substanțial mortalitatea. I.A. secundară unei disecții de aortă constituie o indicație majoră pentru tratamentul chirurgical. În perioada de pregătire bolnavii vor fi tratați medical, prin administrarea de substanțe vasodilatatoare pentru menținerea tensiunii arteriale la valori mici. La bolnavii la care indicația chirurgicală a fost corect apreciată, postoperator se observă reducerea progresivă a dimensiunilor cordului, a volumului diastolic și a masei miocardice.

Toți bolnavii tratați chirurgical vor fi supravegheați periodic și, în raport cu tipul de valvă aplicată, vor face tratament profilactic pentru evitarea complicațiilor și deteriorarea stării clinice.

BIBLIOGRAFIE SELECTIVĂ

(Stenoza aortică și insuficiența aortică)

1. ALLEN M. W., J. M. MATLOFF, FISBEIN M. C. — *Amer. J. Cardiol.*, 1985, 55, 439.
2. ARMSTRONG W. — Aortic Valve Disease. În: „Clinical Cardiology" (sub. red. Willerson and Sanders), Ed. Grune and Statton, New York, Londra, 1977, p. 310.
3. BONOW O. R., ROSING D. G., KENT K. M., EPSTEIN S. E. — *Amer. J. Cardiol.*, 1982, 50, 325.
4. BORROW K. M., GREEN L. H., MANN T. și colab. — *Amer. J. Med.*, 1980, 68, 655.
5. BRAUNWALD E. — Heart Disease, ed. a II-a, Ed. Saunders Comp., Philadelphia—Londra—Toronto, 1984, p. 1 095.
6. BROCKMEIER L. B., ADOLPH R. J., GUSTIN W. B., HOLMES C. J., SACKS G. S. — *Amer. Heart J.*, 1981, 101, 32.
7. CASTILLO-FENOY A., MORICE M. C., ROYER T., HENNETIER G., — *Arch. Mal. Coeur*, 1985, 18, 1 384.
8. CHANDRASEKARON K., TAJIK A. J., EDWARDS W. D., SEWARD J. B. — *Amer. J. Cardiol.*, 1984, 53, 1 732.
9. CRAWLEY SYLVIA, MORRIS D. C., SILVERMAN B. D. — Valvular Heart Disease, în: The Heart (sub red. Hurst), ed. a IV-a, McGraw-Hill Book Co., New York, St. Louis, San Francisco, Londra, 1978, p. 992.
10. DAVIES M. J. — Pathology of Cardiac Valves, Ed. Butterworths, Londra, 1980.
11. DELAYE J., GAYET J. L., BEAUNE J., PURCHAIRE J., MING M. M. BI., DURAND J. P., DEDIER B., CHASSIGNOLE J., MIKAELOFF P., TERMET H., CHAMPSAUR G. — *Arch. Mal. Coeur*, 1983, 11, 1 952.

Scanned with OKEN Scanner

12. DELAHAYE P. J., BEAUNE J. — Physiopathologie des valvulopathies acquises. In: Physiopathologie cardio-pulmonaires (sub red. H. Denolin), Ed. Simep. Ac. Villeurbanne, France, 1982, p. 191.
13. DeMARIA A. N., BOMMER W., JOYE J. — *Circulation*, 1980, 62, 304.
14. DEWILDE J., DUCIMETIÈRE P., JALLUT H., ACAR J — *Rev. Prat.*, 1979, 29, 53, 4 065.
15. DOBRINSKI G., FECHNER J., KOMADIA M., EUGEN M., THOMAS D., BENETON H., GROSGOGEAT Y. — *Arch. Mal. Coeur*, 1983, 76, 381.
16. FAUVEL M., DOUSTE-BLAZY M. Y., CASTER L., FAJADET J., DELAY M., BERNARDET P. — *Arch. Mal. Coeur*, 1985, 78, 9, 1 393.
17. FIORETTI P., BENUSSI B., SCARDI S., KLUGMANN S., BROWER W. R., CAMERINI F. — *Amer. J. Cardiol.*, 1982, 49, 1 728.
18. FISCHLER M., GESCHWIND H., DUCIMETIÈRE P. — *Arch. Mal. Coeur.*, 1983, 76, 401.
19. FOUWLER O. N. — Cardiac Diagnosis and Treatment, ed. a 3-a, Harper and Row Publ. Cambridge, London, New York, Philadelphia, 1980, p. 541.
20. GOLDBERG J. S., ALLEN H. D. — *Amer. J. Cardiol.*, 1985, 56, 133.
21. GROSSMAN W. — Cardiac Catheterization and Angiography, Ed. Lea Febiger, Philadelphia, 1980.
22. HENRY MC. M. M., RICE J., MATLOF M. J., FLAMM D. — *Brit. Heart J.*, 1979, 41, 463.
23. HENRY W. L., BONOW R. O., ROSING D. R., EPSTEIN SF. — *Circulation*, 1980, 61, 484.
24. HOCHREITER C., NILES N., BORER J. S., DEVEREUX R. B., KLIGFIELD P., O'GONNEL P. — *Circulation*, 1983, 68, 4, Part. II, abstr. 1 190.
25. KLEAVELAND P. J., REICHEK N., CARTHY Mc D. M., CHANDLER T., PRIEST C., MUHAMMED A., MAKLER P. T., jr. HIRSCHFELD J. jr. — — *Amer. J. Cardiol.*, 1986, 57, 13, 1 109.
26. KWAND L. O., HANDSHOE R., HANDSHOE S. D., JONES P., SMITH M. D., DeMARIA A. N. — *Circulation*, 1983, 68, 4, Part. II, Abstact 914.
27. KWAND L. O., HANDSHOE R., HANDSHOE S. D., JONES P., SMITH M. D., DeMARIA A. N. — *Circulation*, 1983, 68, 4, Suppl. III, Abstr. 914.
28. LAKIER J., ROSMAN H., COPANS H., LAM R., FINE G., KHAJA F., GOLDSTEIN S. — *Circulation*, 1983, 68, Suppl. III, Abstr. 1 189.
29. LESBRE PH. jr., SCHEUBLÉ C., LALAU J. D., ANDREJAK M. TH. — *Arch. Mal. Coeur*, 1983, 76, 1.
30. MEHMEL C. H., OLSHAUSEN K. V., SCULER G., SCHFARTZ F., KÜBLER W. — *Amer. J. Cardiol.*, 1984, 54, 610.
31. MEYERS G. B., OLSON T. S., HANSEN D. A. — *Amer. J. Cardiol.*, 1985, 56, 811.
32. NAKAMURA T. A., HULTGREN H. N., SHETTIGAR U. R., FOWLER R. E. — *Amer. Heart J.*, 1984, 107, 959.
33. NINET J., DELAHAYE J. P., DELAVE S., LOIRE R., MILON H., TOURBOUL P. — *Arch. Mal. Coeur*, 1983, 76, 803.
34. OLSHAUSEN V. K., AMANN EVA, HOFMAN M., SCHWARTZ F., MEHMEL H. C., KÜBLER W. — *Amer. J. Cardiol.*, 1984, 54, 142.
35. PATHAK R., PADMANABHAN V. T., TORTOLANI A. J., ONG L. Y., HALL M. H., PIZZARELO R. A. — *Amer. J. Cardiol.*, 1986, 57, 649
36. POMERANCE ARIELA — Pathology of the heart, Ed. Blackwell Scientific Publ. Oxford, 1975.
37. PYERITZ R. R. — *Circulation*, 1983, 68, part. II, abstr. 1 458.
38. RAHIMTOOLA H. S., PANTELY G. A., MORTON M. J. — Valvular Heart Disease, in: Internal Medicine (sub red. Stein H. J.), Ed. Little-Brown and Comp., Boston, 1983.
39. ROBERTS W. C. — *Circulation*, 1970, 42, 91.
40. ROBERTS W. C. — *Amer. J. Cardiol.*, 1970, 26, 72.
41. ROBERTS W. C., PERLOFF J. K., CONSTANTINO T. — *Amer. J. Cardiol.*, 1971, 27, 497.
42. ROSSOFF H. M., COHEN M. V. — *Amer. J. Cardiol.*, 1985, 56, 809.
43. SAAL K. A., PEARLMAN A. S., HOSSACK F., JANCO C. L., SCOBLIONCO D. R. — *Circulation*, 1983, 68, Suppl. III, Abstracts 960.

Scanned with OKEN Scanner

44. SARELI P., KLEIN H. O., SCHAMROTH C. I., GOLDMAN A. P., ANTUNES M. J., POCOCK W. A., BARLOW J. B. — *Amer. J. Cardiol.*, 1986, 57, 413.
45. SHOENFELD Y., ELDAR M., BEDAZOVSKY B., LEVY J. M., PINKHAS J. — *Amer. Heart. J.*, 1980, 100, 179.
46. SIMPSON C. P., BRISTON J. D. — *Med. Clin. Noth. Amer.*, 1979, 63, 155.
47. SHEN W. F., ROUBIN G. S., HIRASAWA K., UREN R. F., HUTTON F., HARRIS PH. J., FLETCHER P. J., KELLY D. T. — *Amer. J. Cardiol.*, 1984, 54, 605.
48. SOKOLOW M., McILLROY B. M. — Clinical Cardiology, Ed. Lange, Los Altos, California, 1980.
49. STERRT J. W., KING MARY ETTA, GILLAN D. LINDA, GUYER D. E., WEYMAN A. E. — *Amer. J. Cardiol.*, 1984, 54, 1 277.
50. TAKENAKA K., DABESTANU A., GARDIN J. M., RUSSEL D., CLARR S., ALLFIE A., HENRY W. L. — *Amer. J. Cardiol.*, 1986, 57, 1340.
51. TOUCHE T., NITENBERG A., LAFAY N., DAHAN M., PRASQUIER R. — *Circulation*, 1983, 56, Suppl. III, Abstracts 915.
52. VLAICU R., DUDEA C. — Diagnosticul bolilor cardio-vasculare, Ed. Medicală, București, 1979.
53. WAGNER S., SELZER A. — *Circulation*, 1982, 65, 709.
54. WEI F. S., HARRIS G. S., HIRASAMA K., UREN R. F., HUTTON B. F., HARRIS PH. J., FLETCHER P. J., KELLY D. J. — *Amer J. Cardiol.*, 1984, 54, 605.

STENOZA TRICUSPIDIANĂ

C. DUDEA

DEFINIȚIE

Stenoza tricuspidiană (S.Tr.) este o cardiopatie valvulară caracterizată prin strîmtorarea orificiului tricuspidian, care, în timpul diastolei, realizează un obstacol în trecerea sîngelui din atriul drept (AD) în ventriculul drept (VD).

Această leziune valvulară se recunoaște în clinică mult mai rar decît există în realitate.

ETIOLOGIE

S.Tr. organică, prin leziuni ale valvelor, este forma cea mai frecventă. Se cunosc foarte puține cazuri confirmate de S.Tr. izolată. De regulă, S.Tr. este asociată cu alte leziuni valvulare, cel mai adesea cu stenoza mitrală și, relativ mai rar, cu leziuni aortice. De multe ori coexistă un grad oarecare de insuficiență tricuspidiană.

Unele statistici anatomopatologice semnalează prezența S.Tr. în 9,4% (4) pînă la 14% (5) din cazurile de cardiopatii valvulare reumatismale. În India, frecvența S.Tr. ar ajunge pînă la 1/3 din cardiopatiile reumatismale. Se apreciază că, în practica curentă, se poate conta pe un procentaj de 5% din cardiopatiile reumatismale în care s-ar putea pune diagnosticul de S.Tr. (2).

Alte cauze de S.Tr. sau de tulburări în umplerea VD prin afectarea aparatului tricuspidian menționate în literatură sînt: carcinoidul intes-

tinal cu metastaze hepatice (prin hiperserotoninemie), fibroelastoza endocardică, tumorile și mixomul AD, tumorile extracardiace compresive, endocardita din lupusul eritematos diseminat. Destul de rar leziunea este congenitală. *S.Tr. funcțională* sau *relativă,* deși termenul este foarte rar întrebuințat, ar putea fi luată în considerare în condițiile în care există o supraincărcare de volum a inimii drepte, ca în defectul septal atrial, persistența canalului atrial etc.

S.Tr., ca și stenoza mitrală, se observă mai frecvent la femei.

FIZIOPATOLOGIE

Suprafața orificiului tricuspidian se reduce în caz de stenoză tricuspidiană de la 3—4 cm^2 la 1 cm^2 și chiar mai puțin, prin sudarea comisurilor însoțită de deformarea și îngroșarea valvelor, cordajelor și pilierilor; rareori sînt prezente și calcificări valvulare.

Caracteristic este gradientul diastolic de presiune dintre atriul și ventriculul drept. Fiind însă vorba de inima dreaptă, în care există un regim de presiuni mici, în caz de S.Tr. gradientul de presiune este mic, atingînd cel mult 12—15 mm Hg, motiv pentru care este, uneori, destul de greu de pus în evidență în explorarea hemodinamică.

Ca o consecință a obstacolului tricuspidian se produce creșterea presiunii în AD și dilatarea acestuia, creșterea presiunii în venele cave. Staza venoasă fiind pronunțată și precoce, creșterea presiunii venoase antrenează o stază hepatică marcată, cu hepatomegalie și ascită caracteristice, modificări ale caracterelor curbei de presiune din AD și ale curbei pulsului din venele mari (jugulograma).

TABLOU CLINIC

Tulburările funcționale sînt nespecifice și se suprapun cu cele ale stenozei mitrale coexistente. Simptomele propriu-zise ale S.Tr. se datoresc, pe de o parte, debitului mic al VD, pe de altă parte, stazei venoase excesive.

Semnele fizice ale S.Tr. sînt nespecifice și, de multe ori, greu de diferențiat de ale celorlalte valvulopatii coexistente.

S-au considerat în trecut ca „semne clasice" ale S.Tr.:

— ascita precoce, cu evoluție îndelungată;

— creșterea persistentă a presiunii venoase centrale;

— capacitatea bolnavului de a păstra decubitul fără să prezinte dispnee, în ciuda edemelor și cianozei;

— coloratia tegumentelor verde-măslinie caracteristică.

Astăzi se știe că aceste semne sînt prezente numai în cazurile foarte severe și avansate.

La **examenul fizic** al bolnavului, în vederea stabilirii diagnosticului de S.Tr. se va insista pe:

— analiza caracterelor pulsului venelor jugulare, eventual facilitată de înregistrarea jugulogramei;

— auscultația inimii.

Examenul venelor jugulare prin inspecție, palpare și înregistrare sfigmografică (jugulograma) pune în evidență în caz de ritm sinusal:

— unda *a* (presistolică) „gigantă", crește mai mult în inspirație (prin creșterea reîntoarcerii venoase spre AD, fără posibilitatea „golirii" corespunzătoare a cavității prin orificiul tricuspidian stenozat);

— panta *x* foarte încetinită;

— panta descendentă a undei *y* micșorată din cauza stînjenirii în umplerea pasivă a VD.

Se pot percepe sau înregistra pulsații presistolice ale ficatului, în caz de ritm sinusal.

La auscultația inimii, cel mai caracteristic semn ar fi uruitura diastolică tricuspidiană. Aceasta este mai scurtă, mai slabă și de tonalitate mai înaltă decît cea din S.M. Se percepe la baza apendicelui xifoid și se intensifică în: apneea postinspiratorie (semnul diastolic Rivero-Carvallo), manevra Müller, decubit lateral drept, ridicarea membrelor inferioare, inhalarea de nitrit de amil, ghemuirea pe vine, efort izometric și izotonic. Uruitura diastolică tricuspidiană diminuează în expirație și la proba Valsalva.

În caz de ritm sinusal, uneori se poate percepe și o întărire presistolică a uruiturii (suflu presistolic), corespunzătoare contracției AD. Aceasta apare ceva mai precoce decît suflul presistolic mitral (la 0,06 s după începutul undei P, față de 0,12 s în cazul S.M.). Pe înregistrările fonocardiografice se constată că suflul presistolic tricuspidian are un aspect romboid, crescendo-descrescendo și se termină cu puțin înainte de zgomotul 1. În caz de bloc A—V de gradul I, această diferențiere față de suflul presistolic mitral nu mai este posibilă.

Mai rareori se percepe un clacment de deschidere tricuspidiană, care se deosebește greu de clacmentul mitral; are punctul maxim ceva mai la dreapta pe torace (pe marginea dreaptă a sternului inferior) și apare puțin după clacmentul de deschidere mitral. Ca și uruitura se intensifică în apneea postinspiratorie.

Într-o parte din cazuri se percepe și un suflu holosistolic xifoidian, corespunzător unei I.Tr. asociate.

EXPLORĂRI PARACLINICE

Electrocardiografic, în caz de S.Tr. izolată și în ritm sinusal, sînt prezente unde P cu caractere de supraîncărcare atrială dreaptă exprimată: AP deviat la dreapta, P amplu și ascuțit în $D_{2, 3}$, aVF, P difazic amplu și ascuțit în V_1.

În cazurile cele mai frecvente, în care S.Tr. se asociază unei stenoze mitrale, unda P are caractere de supraîncărcare biatrială.

De multe ori este prezentă, însă, o fibrilație atrială, astfel încît nu se pot desprinde concluzii cu privire la supraîncărcările atriale.

Complexul QRST prezintă, uneori, semne de supraîncărcare ventriculară dreaptă, din cauza stenozei mitrale și a hipertensiunii arteriale pulmonare consecutive. Caracteristică este lipsa semnelor de hipertrofie ventriculară dreaptă în prezența hipertrofiei biatriale.

Scanned with OKEN Scanner

Semnele radiologice sînt rareori semnificative din cauza prezenței modificărilor mult mai ample date de stenoza mitrală asociată.

Ca semne ale S.Tr. în sine se pot menționa:

— bombarea excesivă a marginii drepte inferioare a inimii, din cauza dilatării mari a AD, dar și a VD;

— rareori se pot surprinde radiologic calcificări la nivelul tricuspidei.

Cateterismul inimii drepte ar trebui, în principiu, să ofere date semnificative, prin înregistrarea gradientului de presiune dintre AD și VD. Această examinare trebuie făcută cu o sondă cu două canale sau cu două sonde în paralel, pentru a înregistra simultan și cu aceeași etalonare presiunile din AD și VD. Proba de efort mărește diferența de presiune, ca și inspirația adîncă. Valorile gradientului de presiune atrioventricular drept sînt însă destul de mici (10—15 mm Hg) și de aceea sînt greu de apreciat, dacă nu se face o înregistrare riguroasă din punct de vedere tehnic.

Curba de presiune din AD indică o creștere a presiunii în diastolă și presistolă.

Angiocardiografia este utilă numai în caz de mixom al AD.

Ecocardiografia în modul M obține mai greu imaginea valvei tricuspide. Ca și în stenoza mitrală este caracteristică scăderea pantei E—F a valvei anterioare și mișcarea paradoxală înainte, în timpul diastolei, a valvei septale. Uneori se pot observa ecouri caracteristice calcificărilor valvulare.

DIAGNOSTICUL POZITIV

Diagnosticul pozitiv este dificil și trebuie făcut cu mult discernămînt. Problema diagnosticului de S.Tr. se pune la un bolnav care prezintă stenoză mitrală și/sau semnele unei I.C. drepte, la care, în plus, se constată:

— semne excesive, neobișnuite, de hipertensiune venoasă;

— hepatomegalie excesivă, persistentă, eventual cu pulsații presistolice;

— adeseori ascită precoce și persistentă.

Semnele stetacustice sînt greu de înregistrat și de interpretat. Undele „a" gigante pe jugulogramă sînt sugestive, dar nepatognomonice.

Confirmarea diagnosticului o poate face, eventual, ecocardiografia sau cateterismul inimii drepte.

DIAGNOSTICUL DIFERENȚIAL

Diagnosticul diferențial cel mai dificil este cu o stenoză mitrală (S.M.), deoarece, de regulă, cele două leziuni valvulare coexistă, iar S.M. domină tabloul clinic și paraclinic, mai ales cel stetacustic. Se va asculta cu atenție întreaga zonă dintre linia mediană și apex, eventual se vor înregistra fonocardiograme comparative în această zonă.

Uruitura diastolică tricuspidiană trebuie diferențiată nu numai de uruitura diastolică mitrală, dar și de suflul diastolic din insuficiența pulmonară și insuficiența aortică.

Scanned with OKEN Scanner

Pe jugulogramă, unde *a* gigante se pot înregistra și în caz de hipertensiune arterială pulmonară pronunțată, de stenoză pulmonară severă, precum și în alte cazuri cu VD mult hipertrofiat, dar, în aceste cazuri, deflexiunile x și y apar normale.

S.Tr. relative, funcționale apar la cazurile în care crește fluxul prin orificiul tricuspidian, altfel nealterat, și se manifestă doar cu uruitură diastolică și suflu presistolic tricuspidian. Ele se observă în DSA și deschiderile aberante ale venelor pulmonare în AD, în insuficiența pulmonară (suflu „Austin Flint drept"), în insuficiența tricuspidă severă (dar nu există clacment de deschidere tricuspidian și unde *a* gigante), rareori în hipertensiunea arterială pulmonară (prin tromboembolism pulmonar repetat sau în formă idiopatică), în stenoza pulmonară, în cardiopatiile obstructive ale VD, în pericardita constrictivă, în unele cazuri de sindrom Bernheim.

Evoluția și prognosticul depind de caracterele și evoluția S.M. și a HAP asociate. Leziunea tricuspidiană ca atare poate fi tolerată multă vreme.

TRATAMENT

Esențial ar fi tratamentul chirurgical, dar acesta se aplică numai odată cu rezolvarea S.M. asociate. Comisurotomia tricuspidă nu face decît să asocieze o insuficiență tricuspidă, ceea ce nu mai este convenabil hemodinamic. Se indică numai protezare cu eterogrefe sau autogrefe.

Ca tratament medical conservator se indică regimul desodat și diureticele, pentru a diminua edemele și ascita.

INSUFICIENȚA TRICUSPIDIANĂ

C. DUDEA

DEFINIȚIE

Insuficiența tricuspidiană (I.Tr.) este o cardiopatie valvulară caracterizată prin închiderea incompletă (incompetență) a valvei tricuspide în timpul sistolei, astfel încît, în această fază a revoluției cardiace, se produce un reflux de sînge din ventriculul drept (VD) în atriul drept (AD).

ETIOLOGIE

I.Tr. funcționale, în practică cele mai frecvente, se datoresc dilatării VD și a inelului valvular, mai ales dacă se asociază și o fibrilație atrială; asemenea situații apar în orice dilatări ale VD care depășesc un anumit grad: stenoză mitrală, cord pulmonar cronic, infarct al VD, unele cardiopatii congenitale (stenoză pulmonară, complex Eisenmenger etc.), hipertensiune arterială pulmonară idiopatică, precum și insuficiențele cardiace cronice de alte etiologii, de exemplu: cardiomiopatii sau cardiopatie ischemică.

Scanned with OKEN Scanner

I.Tr. organice sînt mult mai rare, de regulă asociate cu alte leziuni valvulare și survin foarte rar izolat. Cauza cea mai frecventă de I.Tr. organică este reumatismul articular (3), în care caz coexistă leziuni mitrale și, uneori, și aortice. I.Tr. mai pot fi produse de: leziuni ulcerative în endocarditele bacteriene de cord drept (la copii mai ales în infecțiile cu stafilococi, la adult mai ales în infecțiile cu pneumococ sau stafilococ); anomalia Ebstein și alte cardiopatii congenitale; sindromul carcinoid; lupusul eritematos diseminat; fibroza endomiocardică; mixomul AD; traumatismele penetrante și nepenetrante ale toracelui; unele intervenții chirurgicale pe cord (rupturi de cordaje prin canulare sau *by-pass*); infarctul VD cu ruptură de mușchi papilari etc.

FIZIOPATOLOGIE

Factorii care pot perturba funcția valvei tricuspide sînt, în general, similari cu cei care afectează funcția valvei mitrale (Fowler): 1) dilatația inelului valvular; 2) scurtarea sau ruperea corzilor tendinoase; 3) disfuncția sau ruptura mușchilor papilari; 4) deformările și alterările substanței valvulare; 5) modificarea secvenței activării și contracției atriilor și ventriculilor; 6) creșterea frecvenței cardiace peste o anumită limită.

Contracția atrială este responsabilă, în mare măsură, de închiderea corespunzătoare a valvei tricuspide în sistolă. În caz de fibrilație atrială, extrasistole ventriculare, tahicardie ventriculară se produce o I.Tr. funcțională din cauza lipsei sistolei atriale (3).

De notat că VD are o musculatură mai redusă decît VS, astfel încît el cedează mult mai repede în caz de supraîncărcare și insuficiență cardiacă, de aceea dilatările VD urmate de I.Tr. funcționale sînt relativ frecvente.

Regurgitarea tricuspidiană se produce atunci cînd suprafața defectului de închidere a valvei este încă relativ mică (0,5 cm^2).

Jetul sistolic de reflux din VD în AD produs din cauza neînchiderii valvulare, determină suflul sistolic. Totodată se produce o creștere de presiune în AD, mai ales spre sfîrșitul sistolei, care în I.Tr. severe poate ajunge pînă la valori apropiate de cele ale presiunii sistolice din VD („ventricularizarea" presiunii din AD). Se modifică în mod caracteristic și pulsul venos (jugular), în sensul apariției unei unde sistolice foarte ample, de obicei rezultată din fuziunea undelor c și v. Presiunea și volumul sîngelui din sistemul venos cav crește, se produce stază hepatică și portală pronunțată, care determină, frecvent, ascita. De notat că refluxul în AD poate fi uneori minim, alteori însă ajunge la valori de 5—7 l/minut, față de un debit anterograd (din AD în VD și circulația pulmonară) de 4 l/minut. Relativ frecvent se produce pulsația sistolică a ficatului și refluxul hepatojugular.

Consecințele hemodinamice ale defectului valvular depind de raportul dintre suprafețele celor două orificii prin care se poate evacua VD în timpul sistolei: orificiul pulmonar și orificiul de regurgitare tricuspidian (ultimul putînd fi uneori mai mare decît primul).

Scanned with OKEN Scanner

Volumul de umplere al VD crește, ceea ce va dilata și mai mult ventriculul, de unde rezultă un cerc vicios care accentuează tulburările hemodinamice.

TABLOU CLINIC

Tulburările funcționale provocate de I.Tr. sînt nespecifice; în plus, interpretarea lor este îngreunată de faptul că I.Tr. se asociază, adeseori, altor boli valvulare, care, de regulă, domină tabloul clinic. Astfel, într-un studiu (9) din 55 de cazuri cu I.Tr. toate prezentau și stenoză mitrală, 18 cazuri prezentau stenoză tricuspidiană și 17 cazuri leziuni aortice.

Spre deosebire de afecțiunile valvulare ale inimii stîngi, în al căror tablou clinic domină dispneea, în I.Tr. dispneea nu este prea exprimată, nu se însoțește de ortopnee ci, dimpotrivă, se constată o bună toleranță a poziției orizontale. Nu apar atacuri de dispnee paroxistică. Cardiopatiile care, într-o primă fază, au prezentat dispnee cu ortopnee, astm cardiac și edem pulmonar (stenoză mitrală, cardiopatii cu insuficiență VS), din momentul în care fac o I.Tr. prezintă o diminuare evidentă a fenomenelor dispneice; acestea se pot accentua din nou — în mod paradoxal — atunci cînd tratamentul cardiotonic și diuretic reușește să reducă insuficiența VD și, deci, și gradul de I.Tr.

La **examenul general** se constată în cazurile avansate același amestec de cianoză și subicter al tegumentelor ca și în stenoza tricuspidiană.

Tabloul clinic este dominat de semnele stazei venoase excesive sistemice și portale.

Turgescența venelor superficiale este foarte evidentă, mai ales a venelor jugulare, dar și a celor de pe fața dorsală a mîinilor sau la nivelul membrelor inferioare, îndeosebi dacă există varice. Venele turgescente sau cele varicoase sînt animate de pulsații ample, care la o analiză atentă comparativă cu pulsul carotidian se dovedesc a fi sistolice.

Turgescența venoasă și amplitudinea pulsațiilor cresc dacă se comprimă regiunea hepatică („refluxul hepato-jugular"). O turgescență izolată poate apărea și în pericardita constrictivă sau în cardiomiopatiile restrictive.

Bolnavul prezintă adeseori cianoză de stază, dar aceasta nu este obligatorie. Prezența și intensitatea cianozei este adeseori dependentă și de cardiopatia premergătoare: stenoză mitrală, cordul pulmonar cronic etc.

Edemele au aceleași caractere ca în orice I.C. dreaptă. Adeseori coexistă hidrotorace drept sau bilateral.

Cea mai caracteristică manifestare a stazei venoase sistemice este hepatomegalia. În cazul I.Tr. funcționale hepatomegalia — ca și toate fenomenele de I.C. dreaptă — survine înaintea apariției semnelor clinice ale regurgitării tricuspidiene, fiind accentuată de aceasta. În I.Tr. funcțională, hepatomegalia are următoarele caractere: există de la început și se accentuează odată cu regurgitația valvulară, este voluminoasă, ficatul ajungînd la dimensiuni mai mari decît se întîlnește în mod obișnuit în I.C. dreaptă; este uniformă (difuză) și regulată; deși excesivă, de regulă nedureroasă (fiind o distensie de lungă durată a capsulei hepatice), este pulsatilă; la palparea bimanuală a ficatului se percepe o pulsație expan-

Scanned with OKEN Scanner

sivă în sistolă a ficatului (aceste pulsații se pot percepe dacă fluxul tricuspidian depășește 40 ml/bătaie și lipsesc dacă hipertensiunea venoasă este excesivă sau dacă ficatul a devenit fibros), este persistentă, tratamentul I.C. nereușind de cele mai multe ori să reducă volumul ficatului decît foarte puțin și numai în stadii incipiente; de obicei, deși restul fenomenelor de I.C. (edemele periferice etc.) retrocedează substanțial, hepatomegalia se modifică prea puțin sau deloc.

Staza hepatică excesivă se însoțește de regulă și de fenomene de stază portală: abdomenul este meteorizat și adeseori prezintă semne de ascită. Ascita apare cel mai adesea precoce, este persistentă și recidivează ușor după puncții evacuatoare sau după diuretice.

Uneori poate exista un subicter sau icter din cauza leziunilor hepatice hipoxice, la producerea căruia pot contribui și infarctele pulmonare tromboembolice.

Examenul cardiac. Aria matității cardiace este mult mărită în sens transversal. Se pot vedea și palpa pulsații epigastrice transversale ale VD mult mărit.

La auscultație se percepe un suflu sistolic cu caracterele clasice ale suflului de insuficiență tricuspidiană:

— este de regulă holo (pan) sistolic;

— intensitatea sa diferă de la caz la caz, de regulă fiind de gradul III—IV;

— se percepe în aria de auscultație a VD, în dreptul jumătății inferioare a sternului și la nivelul bazei apendicelui xifoid;

— cînd VD este mult dilatat și inima se rotește în sens orar, suflul de I.Tr. se extinde spre stînga, pînă aproape de sediul șocului apexian, putînd crea dificultăți de diagnostic diferențial cu suflul de insuficiență mitrală;

— iradiază spre mamelonul drept;

— se accentuează în inspir (semnul Rivero-Calvallo), din cauza creșterii întoarcerii venoase în inima dreaptă, spre deosebire de suflul de insuficiență mitrală, care se accentuează în expir;

— în caz de fibrilație atrială, intensitatea suflului scade după diastolele mai scurte și crește după diastolele mai lungi;

— în caz de I.Tr. funcțională suflul poate diminua pînă la dispariție, în urma tratamentului I.C.;

— pe fonocardiogramă se poate observa că vibrațiile suflului se extind peste componenta A_2, continuînd pînă la componenta P_2, adică atît timp cît durează ejecția VD.

Există și cazuri de I.Tr. în care nu se percepe suflu sistolic, mai ales în I.Tr. din endocarditele bacteriene subacute (pînă la 80% din cazuri).

Zgomotul 1 și 2 nu sînt modificate de I.Tr. în sine; modificările lor se datoresc leziunilor cardiace premergătoare.

Uneori se poate percepe o discretă uruitură diastolică în aria VD, fie ca expresie a unei stenoze tricuspidiene organice asociate, fie doar a unei „stenoze" tricuspidiene relative, consecutivă umplerii diastolice excesive a VD.

În rest, se percep semnele stetacustice ale cardiopatiilor valvulare premergătoare: mitrală, aortică etc.

Scanned with OKEN Scanner

Uneori se poate percepe un „zgomot de pistol" *(knok)* sistolic pe venele jugulare.

EXPLORĂRI PARACLINICE

Electrocardiografic, în caz de ritm sinusal sînt prezente semne de supraîncărcare atrială dreaptă; fibrilaţia atrială, relativ frecventă, şterge aceste modificări. Ventriculograma prezintă frecvent semne de supraîncărcare ventriculară dreaptă de volum sau presiune-volum. În general aspectul electrocardiografic este dependent, în mare măsură, de celelalte leziuni valvulare coexistente.

Radiologic nu sînt semne caracteristice, dominînd modificările date de cardiopatia coexistentă. În I.Tr. se produce o dilatare a VD şi AD, destul de greu de apreciat cu corectitudine. Vena cavă superioară apare deseori mai dilatată şi animată de pulsaţii sistolice ample.

Cateterismul cardiac pune în evidenţă în AD o curbă de presiune cu o undă sistolică unică ce sudează undele c şi v cu diminuarea pînă la dispariţie a depresiunii x; unda de reflux este cu atît mai amplă cu cît gradul I.Tr. este mai mare. În forme extreme de I.Tr., curba presiunii din AD se aseamănă foarte mult cu cea din VD (ventricularizarea presiunii din AD). Trebuie ţinut seama că amplitudinea undei de reflux depinde însă şi de tensiunea pereţilor AD.

Presiuni în AP sau VD sub 40 mm Hg pledează pentru I.Tr. organică, iar presiuni peste 60 mm Hg pledează pentru o I.Tr. funcţională (2).

Angiocardiografic, dacă se injectează substanţă de contrast prin sondă în VD, apare refluxul sistolic în AD. Există însă posibilitatea refluării substanţei de contrast pe lîngă sonda care traversează orificiul tricuspid, motiv pentru care valoarea diagnostică a metodei este controversată.

DIAGNOSTICUL POZITIV

În general, diagnosticul de I.Tr. se bazează pe următoarele criterii majore:

— insuficienţă ventriculară dreaptă cu predominanţa semnelor hepato-ascitice, fără ortopnee sau edeme pulmonare acute de la început (I.Tr. organică), sau care au dispărut în timpul evoluţiei (I.Tr. funcţională);

— există un tablou general de I.C. dreaptă; dispneea dată de o stază venoasă pulmonară preexistentă diminuează semnificativ;

— în acest cadru, semnele de stază venoasă sistemică sînt foarte exprimate, dominînd mai ales hepatomegalia excesivă şi persistentă, turgescenţa venelor superficiale şi, uneori, ascita;

— există semne clinice, radiologice şi electrocardiografice de mărire a inimii drepte;

— eventual se poate observa pulsul venos pozitiv (sistolic) la nivelul jugularelor sau ficatului;

— semnele stetacustice nu sînt de cele mai multe ori suficient de caracteristice în sine, necesitînd o analiză critică;

Scanned with OKEN Scanner

— suflul sistolic xifoidian poate cel mult să atragă atenția spre o I.Tr.; accentuarea sa în inspirație (proba Rivero-Carvallo) pledează pentru I.Tr.;

— jugulograma și datele cateterismului venos trebuie interpretate critic.

DIAGNOSTICUL DIFERENȚIAL

Acesta se face în practică în special cu insuficiența mitrală, care prezintă un suflu holosistolic de același tip ca și I.Tr., dar care se accentuează în expirație; în plus insuficiența mitrală prezintă și semne variate ca intensitate de supraîncărcare ventriculară stîngă, în timp ce în I.Tr., de regulă, sînt prezente semne pronunțate de supraîncărcare ventriculară dreaptă.

Tabloul de stază venoasă sistemică excesivă, inclusiv ascita precoce și persistentă, apare și în stenoza tricuspidiană, care poate prezenta semne stetacustice incerte sau greu de interpretat. De multe ori, în asemenea situații doar examinările paraclinice, în special cele hemodinamice, pot face diagnosticul diferențial sau de asociere între cele două defecte valvulare tricuspidiene.

Evoluția și prognosticul depind, în primul rînd, de natura cardiopatiei premergătoare (stenoză mitrală, cardiomiopatie). I.Tr. reprezintă o complicație tardivă a unei I.C. drepte (sau globală), cu evoluția și prognosticul relativ sever al insuficienței cardiace refractare: ascită persistentă, icter, tromboembolii pulmonare, retenție hidrosalină persistentă.

În rarele cazuri de I.Tr. organice izolate, evoluția este mult mai bună, dacă defectul nu este de un grad prea pronunțat.

TRATAMENT

În cazurile fără HTA pulmonare, nu este necesar tratamentul chirurgical.

În caz de I.Tr. funcțională în cadrul unei boli cu hipertensiune arterială pulmonară, se indică intervenție chirurgicală de tip Carpentier, constînd din sutura valvei pe un inel protetic nedeformabil de dimensiuni adecvate și o sutură cu plicatură în partea prea largă a inelului valvular.

În leziuni organice importante ale tricuspidei se optează pentru protezare, concomitent cu rezolvarea stenozei mitrale. Se preferă eterografa. Nu este necesară terapia cu anticoagulante.

Tratamentul medical este cel al I.C. congestive, cu regim desodat, cardiotonice, diuretice și, la nevoie, paracenteză abdominală.

BIBLIOGRAFIE SELECTIVĂ

1. BRAUNWALD E. — Heart Diseases, W. B. Saunders Co., Philadelphia—Londra—Toronto, 1980, p. 1 147.
2. FOWLER N. O. — Cardiac Diagnosis, Hoeber Medical Div., New York-Evanston—Londra, 1968.

Scanned with OKEN Scanner

3. FRIEDBERG CH. K., DONOSO E. — Pathophysiology and Differential Diagnosis in Cardiovascular Disease, Grune and Stratton Inc., New York, Londra, 1971.
4. KILLIP T., LUKES D. S. — *Amer. J. Med.*, 1958, 24, 836.
5. KITCHIN A., TURNER R. — *Brit. Heart J.*, 1964, 26, 354.
6. LEATHAM A. — *Circulation*, 1950, 17, 601.
7. PRICE B. O. — *Circulation*, 1961, 23, 596.
8. RIVERO CARVALLO J. M. — *Arch. Int. Cardiol. Mexico*, 1946, 16, 531.
9. SALAZAR E., LEVINE H. D. — *Amer. J. Med.*, 1962, 3, 111.

INSUFICIENȚA PULMONARĂ

C. DUDEA

DEFINIȚIE

Insuficiența pulmonară (I.P.) este o cardiopatie valvulară caracterizată prin închiderea incompletă (incompetență) a orificiului sigmoidian pulmonar în timpul diastolei, din care cauză se produce un reflux de sînge din artera pulmonară în ventriculul drept.

ETIOLOGIE

I.P. organice sînt relativ rare și mai adesea congenitale: absențe, malformații, fenestrări ale valvelor sau valve supranumerare, toate aceste anomalii fiind asociate, de obicei, cu alte malformații congenitale cardiovasculare.

I.P. organice dobîndite sînt cel mai frecvent de natură reumatică și se asociază cu alte leziuni valvulare: mitrale, aortice și/sau tricuspidiene. I.P. organice sînt menționate rareori în sindromul carcinoid, după traumatisme toracice și prin anevrism al sinusului Valsalva, prin compresiunea arterei pulmonare, în endocarditele bacteriene sau în urma unor intervenții chirurgicale.

I.P. funcționale sînt cele mai frecvente și se produc ca urmare a dilatării trunchiului arterei pulmonare și a inelului de inserție a valvelor sigmoidiene pulmonare, așa cum se întîmplă în hipertensiunile arteriale pulmonare severe, mai ales în cele cu debit pulmonar crescut (DSA, DSV etc.), dar și în stenoza mitrală, în HAP esențială și, mai rareori, în cordul pulmonar cronic. Uneori, defectul valvular se poate datora unei dilatații idiopatice a arterei pulmonare.

FIZIOPATOLOGIE

Incompetența valvulelor sigmoidiene pulmonare antrenează o regurgitare de sînge din AP și VD în timpul diastolei, creînd o supraîncărcare ventriculară dreaptă de tip diastolic (de volum) cu dilatare și hipertrofie ventriculară. Refluxul de sînge determină apariția suflului diastolic, precum și „colabarea" diastolică a arterei pulmonare. Debitul bătaie al VD

Scanned with OKEN Scanner

crește, ceea ce duce, în timp, la dilatarea trunchiului AP. Contrastul dintre dilatarea sistolică și colabarea diastolică vor face ca pulsațiile AP (la examenul radiologic) să fie mai mari: „dans arterial pulmonar".

TABLOU CLINIC

Tulburările funcționale variază în primul rînd după cum I.P. este izolată sau asociată altor leziuni cardiace și/sau HAP.

I.P. izolate, foarte rare (7) pot fi tolerate relativ bine ani de zile. În final, se manifestă ca o insuficiență cardiacă dreaptă fără alte cauze decelabile.

În majoritatea cazurilor însă, cînd I.P. se asociază altor cardiopatii, tabloul clinic este mai bogat și este dominat de semnele cardiopatiei asociate (stenoză mitrală etc.) și ale HAP. Deoarece I.P. „funcționale" apar în cazuri severe de HAP, de regulă coexistă simptomele și semnele de insuficiență cardiacă dreaptă. Astfel, simptomatologia clinică constă din: dispnee de efort, tuse, hemoptizii, cianoză, edeme.

Semne fizice cardiovasculare. Cel mai caracteristic semn stetacustic al I.P. (practic obligatoriu pentru diagnostic) este suflul diastolic de regurgitare prezent în aria orificiului pulmonar, care în cazul unei HAP dată de o stenoză mitrală, poartă numele de „suflul Graham-Steell". Suflul are următoarele caractere:

— se percepe în aria de auscultație a AP, adică extremitatea sternală a spațiilor II—III i.c. stîngi și, de obicei, nu se propagă;

— este dulce și destul de puțin intens; rareori este mai intens sau mai aspru;

— nu se însoțește de freamăt diastolic la palpare;

— în I.P. funcționale (prin HAP) este protodiastolic: începe imediat după componenta pulmonară a zgomotului 2 și descrește repede în intensitate (la începutul diastolei există un gradient mare de presiune între AP și VD, de unde și viteza mai mare a jetului de reflux);

— în I.P. organice izolate, suflul este mai mult mezodiastolic, percepîndu-se la scurt interval după zgomotul 2 și conține vibrații cu frecvență mai joasă (gradientul de presiune dintre AP și VD în diastolă este relativ mai mic și atinge maximum după deschiderea valvei tricuspide, în faza de umplere rapidă a VD);

— în general, suflul diastolic de I.P. este scurt (în comparație cu cel din I.A.), durează cel mult 1/3 din durata totală a diastolei (volumul AP și gradientul de presiune din AP în VD fiind, în general, mai mici decît în cazul aortei);

— este caracteristic faptul că suflul este mai intens în inspirație (care mărește afluxul de sînge spre inima dreaptă); caracter evident în majoritatea cazurilor, servește la diferențierea față de suflul diastolic din insuficiența aortică;

— la proba Valsava, suflul scade în intensitate, dar revine imediat la intensitatea obișnuită;

— intensitatea suflului este puțin influențată de nitritul de amil sau de vasopresoare.

Scanned with OKEN Scanner

Alte semne stetacustice în I.P. se întîlnesc cu frecvență variabilă:

— uneori se percepe un suflu sistolic cu caracter de ejecție în aria pulmonară; este un suflu de HAP sau de stenoză pulmonară relativă (suflu „de acompaniament");

— un clic sistolic de ejecție pulmonară (nonvalvular) datorat dilatării bruște a AP din cauza debitului bătaie crescut al VD; se poate constata relativ rar clinic, dar se poate înregistra pe fonocardiogramă.

Zgomotul 2 se comportă diferit în funcție de substratul I.P.: în I.P. funcționale consecutive unei HAP, zgomotul 2 este dedublat și componenta II P este mai accentuată; în I.P. funcționale din DSA și alte situații cu un debit pulmonar mare, zgomotul 2 este net dedublat, cu o dedublare fixă; în I.P. organice, zgomotul 2 este diminuat, componenta II P lipsește (valvele nu se închid sau lipsesc în caz de anomalii congenitale).

La palpare și percuție se poate pune în evidență deplasarea laterală a șocului apexian și mărirea transversală a ariei precordiale, ca semne ale măririi excesive a VD. În același sens pledează pulsațiile epigastrice ale VD.

Uneori se pot palpa pulsații ample ale conului și trunchiului AP, în spațiile II—III intercostale stîngi parasternal.

EXPLORĂRI PARACLINICE

Examenul radiologic pune în evidență mărirea VD și bombarea conului AP. Trunchiul AP prezintă dilatări de grade diferite, uneori chiar cu aspect anevrismal. Examenul radiologic oferă și semne importante din partea circulației arteriale pulmonare: arterele hilare și perihilare de ordinul I și II sînt mult dilatate (în funcție de debitul pulmonar), uneori cu aspecte pseudotumorale; deseori, se pot observa pulsații arteriale pulmonare foarte ample („dansul hilar" Pazzi). Radio- și electrochimografia înregistrează mai pregnant aceste pulsații.

Electrocardiografic se constată semne nete de HVD, deoarece, de obicei, preexistă o HAP severă, fie de tip sistolic (de exemplu, în stenoza mitrală sau în HAP esențială), fie de tip diastolic, de umplere (de exemplu, în DSA). I.P. accentuează semnele electrocardiografice de HVD produse de cardiopatia premergătoare.

Ecocardiografia pune în evidență dilatarea VD și semne de HVD (mai ales în cazurile cu HAP). Uneori septul interventricular prezintă mișcări paradoxale. Valva tricuspidă poate prezenta *flutter* la începutul diastolei (ca și valva mitrală în caz de insuficiență aortică).

Valva sigmoidă pulmonară poate fi vizualizată numai prin ecocardiografie bidimensională.

Cateterismul inimii drepte, rareori efectuat numai pentru evaluarea I.P., poate evidenția: presiune sistolică normală în AP în cazul I.P. organice izolate; presiune sistolică crescută în AP, cînd există o HAP; presiunea diastolică din AP scade progresiv tinzînd să devină egală cu cea din VD.

Angiocardiografia demonstrează direct refluxul diastolic din AP în VD.

Scanned with OKEN Scanner

DIAGNOSTICUL POZITIV

Diagnosticul pozitiv se bazează, în esență, pe: perceperea suflului diastolic scurt în aria AP, cu accentuarea în inspirație; semnele de mărire evidentă a VD (clinic, radiologic și electrocardiografic); semnele de dilatare evidentă a trunchiului și ramurilor principale hilare ale AP; prezența pulsațiilor ample ale AP și a ramurilor sale principale.

Confirmarea diagnosticului o poate face doar cateterismul cardiac drept și angiocardiografia.

DIAGNOSTICUL DIFERENȚIAL

Principala problemă de diferențiere este ridicată de insuficiența aortică, mai ales cînd există o stenoză mitrală ca boală dominantă a tabloului clinic, valvulopatie care se asociază frecvent atît cu I.A., cît și cu I.P. funcțională. Accentuarea semnelor radiologice și electrocardiografice de HVD pledează pentru o I.P. Invers, orice semne radiologice sau electrocardiografice de asociere a unei componente de HVS, pledează pentru o I.A. De remarcat că în caz de stenoză mitrală, prezența unui suflu diastolic parasternal stîng trebuie, cel mai adesea, considerată ca semnul unei I.A. asociate. Excepțional I.P. din S.M. nu se asociază cu semne patente de insuficiență cardiacă dreaptă.

Evoluție și prognostic. I.P. în sine (mai ales solitară) are o evoluție destul de bună. Evoluția și prognosticul depind de cardiopatia premergătoare (stenoza mitrală, cardiopatia congenitală etc.) și de gradul HAP. De remarcat că apariția I.P. în aceste condiții este un semn de severitate, de stadiu avansat și complicat al bolii de bază. Complicațiile cele mai frecvente sînt: insuficiența cardiacă dreaptă și endocardita bacteriană.

TRATAMENT

I.P. nu necesită tratament. Se va pune totdeauna problema tratamentului medical și chirurgical al cardiopatiei de bază (stenoza mitrală, DSA etc.) și se va trata insuficiența cardiacă și HAP, cînd sînt prezente.

Scanned with OKEN Scanner

CAPITOLUL XXVI

MIOCARDITELE ŞI CARDIOMIOPATIILE

L. GHERASIM, V. PĂRVU

DEFINIŢIE

Cardiomiopatiile constituie un grup eterogen de boli de cauze diverse caracterizate prin afectarea iniţială şi predominantă a miocardului. Sînt excluse deci bolile în care afectarea miocardului este secundară supraîncărcărilor hemodinamice prin rezistenţă (hipertensiune în marea sau mica circulaţie, stenoze valvulare sau juxtaorificiale congenitale sau cîştigate) sau prin volum (şunturi intra- sau extracardiace şi insuficienţe valvulare organice cîştigate sau congenitale), aportului insuficient de sînge oxigenat ca urmare a unei anomalii a arterelor coronare (stenoze sau ocluzii extramurale sau emergenţa unei coronare din artera pulmonară) sau altor cauze (pericardită). Rezultă astfel că, prin definiţie, nu fac parte din grupa cardiomiopatiilor afecţiunile miocardului rezultînd din hipertensiunea arterială sistemică sau pulmonară, coronaropatii, valvulopatii şi anomaliile cardiace congenitale.

Conform definiţiei anterioare, procesele inflamatorii care afectează miocitele sau interstiţiul, însoţite sau nu de necroze ale fibrei miocardice (miocarditele), nu reprezintă decît un subgrup al cardiomiopatiilor. Acest punct de vedere este acceptat în raportul din anul 1980 al unui grup special de experţi al OMS/SFIC asupra definiţiei şi clasificării cardiomiopatiilor, care clasifică miocarditele drept cardiomiopatii specifice (183). Totuşi, miocarditele, în special cele infecţioase, au caractere anatomoclinice suficient de bine definite pentru a le conferi autonomia necesară separării lor din grupa mare a cardiomiopatiilor.

Definiţia şi chiar terminologia cardiomiopatiilor (denumite în multe şcoli medicale şi miocardiopatii sau miocardii) nu este cu totul satisfăcătoare, în practică în grupa acestor afecţiuni fiind actualmente incluse şi boli care conform definiţiei ar trebui excluse, ca de exemplu bolile arteriolelor intramurale de diverse cauze.

Miocarditele şi cardiomiopatiile reprezintă o problemă importantă din punct de vedere clinic şi epidemiologic, întrucît odată cu perfecţionarea mijloacelor de diagnostic, incidenţa lor s-a dovedit mare, în unele regiuni ale globului determinînd cam 1/3 din decesele de origine cardia-

Scanned with OKEN Scanner

că (123). Diagnosticul *intra vitam* al cardiomiopatiilor a fost facilitat și ameliorat, în special datorită posibilității de a utiliza pe scară largă examenul ecocardiografic, iar în cazuri speciale de a efectua o biopsie endomiocardică.

CLASIFICARE

Actualmente se folosesc două tipuri de clasificare a cardiomiopatiilor: unul etiologic și altul funcțional. Din punct de vedere etiologic cardiomiopatiile pot fi împărțite în: idiopatice (primare) sau de cauză necunoscută și secundare, în care cauza este cunoscută, sau afectarea miocardului este doar o manifestare a unei boli sistemice (tabelul XXVI-I). Pentru cardiomiopatiile idiopatice (primare) comitetul de experți OMS/SFIC amintit a propus termenul simplu de cardiomiopatie, cele secundare fiind denumite miocardii specifice (183) (tabelul XXVI-II). Unele afecțiuni miocardice îndeplinind criteriile pentru cardiomiopatii sînt greu sau imposibil de încadrat în clasificarea propusă de grupul de experți OMS/SFIC, unde, de exemplu, agenții fizici nu figurează printre cauzele de afectare miocardică. Actualmente această clasificare întocmită cu scopul de a simplifica și uniformiza sistematica cardiomiopatiilor nu s-a generalizat și nu a fost folosită nici în prezentul capitol.

Tabelul XXVI-I

Clasificarea etiologică a cardiomiopatiilor*

A. *Primare*
- I. Izolate, de cauză necunoscută (idiopatice propriu-zise)
  1. Cardiomiopatia cu dilatație (congestivă)
  2. Cardiomiopatia hipertrofică
  3. Cardiomiopatiile restrictive
     a. Endomiocardofibroza (boala Davis)
     b. Endocardita fibroplastică Löffler
     c. Boala Becker
- II. In context clinic particular, etiologie nesigură
  a. Cardiomiopatia peripartum
  b. Cardiomiopatia alcoolică (?)
  c. Fibroelastoza endocardică**
  d. Cardiomiopatia aritmogenă a ventriculului drept**
  e. Altele (fibroza idiopatică a țesutului de conducere)

B. *Secundare (specifice)*
- I. Metabolice
  1. Nutriționale
     a. Carențiale (beri-beri, pelagra, scorbut, kwashiorkor, deficit natural în seleniu)
     b. Prin exces (obezitate)
     c. Iatrogene (diselectrolitemii, deficit de fosfor)
  2. Endocrine (tirotoxicoză, mixedem, diabet zaharat, acromegalie, sindrom Cushing)
  3. Metabolism anormal
     a. Tezaurismoze — glicogenoze, oligozaharidoze, mucopolizaharidoze și alte depuneri de glucide, mucolipidoze, sfingolipidoze (gangliozidozele GM_1 și GM_2, bolile Gaucher, Fabry, Niemann-Pick) și alte depuneri de lipide (boala Refsum), oxaloza, ocronoza, guta, hemocromatoza, porfirii
     b. Depuneri de substanțe anormale — amiloidoze
     c. Fără depuneri semnificative — uremie, homocistinurie

Scanned with OKEN Scanner

Tabelul XXVI-I (continuare)

II. Afecţiuni sistemice
1. Boli ale ţesutului conjunctiv
   a. Inflamatorii — colagenoze
   b. Ereditare (sindroamele Marfan, Ehlers-Danlos, osteogenesis imperfecta, pseudoxanthoma elasticum)
2. Boli granulomatoase neinfecţioase — sarcoidoza, histiocitoza X (localizată şi boala Hand-Schüller-Christian), leucoze
3. Boli hematologice — anemii, policitemii, leucoze, purpura trombotică trombocitopenică
4. Boli neoplazice — metastaze, carcinoid, xantogranulomul juvenil (neuroendoteliomul)
5. Alte boli (sindromul Reye, boala Whipple)

III. Afecţiuni neurologice, neuromusculare şi musculare (majoritatea eredofamiliale)
1. Distrofii musculare
   a. Fără miotonie (tipurile Duchenne, Landouzy-Déjerine, Erb)
   b. cu miotonie (boala Steinert)
2. Ataxia Friedreich şi afecţiuni înrudite (bolile Charcot-Marie-Tooth, Roussy-Lévy)
3. Atrofii musculare neurogene ereditare (bolile Rotthauwe-Mortier-Beyer, Brossard, Wohlfart-Kugelberg-Welander)
4. Miopatii nemetabolice
   a. Miopatia centronucleară
   b. Miopatiile mitocondriale
   c. Hipertermia malignă
   d. Myasthenia gravis
   e. Paralizia periodică familială

IV. Toxice (însoţite sau nu de miocardită)
1. Biologice
   a. animale — veninuri (şarpe, păianjen, scorpion), otrăvuri
   b. vegetale — otrăvuri (alcaloizi digitalici), alcool
2. Industriale (fosfor, mercur, hidrocarburi, cobalt, alcool, oxid de carbon, arsenic)
3. Medicamentoase (digitala, antiaritmice, citostatice, clorochină, emetină, arsenicale, compuşi de stibiu, antidepresive triciclice, fenotiazine, catecolamine, carbonat de litiu, fier)

V. Hipersensibilitate (miocardite, cu sau fără vasculite)
1. Factori naturali (alimente, veninuri, polenuri, antigen hidatic)
2. Factori industriali şi medicamentoşi (peniciline, tetracicline, sulfamide, antituberculoase, antiinflamatorii nesteroidice, seruri de animal, dextrani, hormoni, metisergid)
3. Miocardita cu celule gigante
4. Rejecţia de transplant cardiac

VI. Alte anomalii genetice asociate cu cardiomiopatie nemetabolică
1. Cromozomiale (sindromul Turner)
2. Non-cromozomiale (sindroamele Noonan şi Leopard, scleroza tuberoasă)

VII. Agenţi fizici
1. Termici
   a. Şocul caloric
   b. Hipotermia
2. Radiaţii ionizante
3. Electricitatea

* Există unele suprapuneri.
** Există şi păreri că afecţiunile respective ar reprezenta boli congenitale de tip malformativ.

Scanned with OKEN Scanner

Tabelul XXVI-II

Clasificarea cardiomiopatiilor recomandată în anul 1980 de un grup de experţi OMS/SFIC (183)

A. Cardiomiopatii (afecţiuni miocardice de origine necunoscută)
   1. Cardiomiopatia cu dilataţie
   2. Cardiomiopatia hipertrofică
   3. Cardiomiopatia restrictivă
      a. Fibroza endomiocardică
      b. Cardiomiopatia Löffler

   Formele neclasificabile sînt denumite cardiomiopatii, fără precizare.

B. Miocardii specifice (afecţiuni miocardice de cauză cunoscută sau asociate unor tulburări interesînd alte sisteme sau aparate şi care nu se datorează unei hipertensiuni sistemice sau pulmonare, coronaropatiilor, valvulopatiilor sau anomaliilor cardiace congenitale)
   1. Forme infecţioase
   2. Forme metabolice
      a. Forme endocrine
      b. Boli familiale de supraîncărcare şi infiltrative
      c. Sindroame de carenţă
      d. Amiloidoze
   3. Afecţiuni sistemice
      a. Tulburări ale ţesutului conjunctiv
      b. Infiltraţii şi granuloame
   4. Afecţiuni familiale ereditare
      a. Distrofii musculare
      b. Tulburări neuromusculare

   Formele neclasificabile sînt denumite miocardii, fără precizare.

Din punct de vedere funcţional cardiomiopatiile pot fi împărţite, în raport cu caracteristicile fiziopatologice principale (tabelul XXVI-III), în: 1. cardiomiopatii cu dilataţie (congestive); 2. cardiomiopatii hipertrofice şi 3. cardiomiopatii restrictive. În cardiomiopatiile cu dilataţie anomalia de bază este diminuarea funcţiei sistolice, urmată de dilataţie cardiacă şi frecvent de insuficienţă cardiacă congestivă. În cardiomiopatia hipertrofică anomalia principală o constituie hipertrofia marcată, neexplicabilă hemodinamic, şi adesea asimetrică a miocardului ventricular, fundaţia sistolică fiind păstrată şi în general exagerată. În cardiomiopatiile restrictive anomalia principală constă în diminuarea funcţiei diastolice, cu o umplere diastolică ventriculară îngreunată, dar cu prezervarea funcţiei sistolice. Caracteristicile fiziopatologice principale servind la clasificarea funcţională a cardiomiopatiilor nefiind absolut specifice pentru fiecare grupă, se pot regăsi şi în celelalte grupe, iar uneori cardiomiopatia nu poate fi bine încadrată. În afară de aceasta, în unele cazuri de cardiomiopatii secundare sau specifice, acelaşi factor etiologic poate provoca o cardiomiopatie care din punct de vedere fiziopatologic se poate comporta diferit. Majoritatea cardiomiopatiilor secundare se însoţesc de dilataţie ventriculară, dar există şi forme restrictive şi hipertrofice, iar infiltraţiile localizate, situate în zone strategice, pot provoca tulburări de conducere sau aritmii fără modificări ale funcţiei de pompă.

În prezentul capitol se vor prezenta separat: miocarditele, cardiomiopatiile primare şi cardiomiopatiile secundare sau specifice.

Scanned with OKEN Scanner

Tabelul XXVI-III

Clasificarea funcțională a cardiomiopatiilor* — caracteristici principale

Tipul cardiomiopatiei	Cu dilatație	Hipertrofic	Restrictiv
1	2	3	4
Simptome și semne	Dispnee, slăbiciune, fatigabilitate Insuficiență cardiacă, predominant stîngă	Dispnee, angină pectorală, sincopă, palpitații	Dispnee, fatigabilitate Insuficiență cardiacă, predominant dreaptă Embolii sistemice sau pulmonare Simptome și semne de afecțiuni sistemice
	Cardiomegalie moderată pînă la marcată Zgomot 3 și zgomot 4 Impuls apical slab	Cardiomegalie ușoară Zgomot 3 și/sau zgomot 4 Impuls apical puternic, impuls atrial palpabil, impuls precordial trifazic în formele obstructive Puls carotidian cu ascensiune rapidă, bifazic în formele obstructive	Cardiomegalie ușoară pînă la medie Zgomot 3 sau zgomot 4 Impuls apical posibil absent în formele afectînd VS
	Sufluri de regurgitație A-V, predominant mitral	Suflu sistolic, adesea însoțit de freamăt, care se intensifică la manevra Valsalva	Sufluri de regurgitație A-V Creșterea inspiratorie a presiunii venoase (semnul Kussmaul)
Examenul radiologic cardiopulmonar	Cardiomegalie moderată pînă la marcată Stază venoasă pulmonară	Hipertrofie VS, dilatație AS	Cardiomegalie ușoară pînă la medie Stază venoasă pulmonară în formele cu afectarea VS
Electrocardiograma	Tahicardie sinusală, aritmii atriale și ventriculare, tulburări de conducere intraventriculare Modificări ST-T nespecifice	Hipertrofie VS cu $\hat{G}$ alterat, hipertrofie AS, unde Q patologice Aritmii atriale și ventriculare	Complexe mici tulburări de conducere AV și intraventriculare

Tabelul XXVI-III (continuare)

1	2	3	4
Ecocardiograma	Dilatație și disfuncție sistolică a VS Anomalii diastolice ale mișcării valvei mitrale (complianță scăzută) și sistolice ale sigmoidelor aortice (debit mic) Regurgitații A-V (Doppler)	Cavitatea VS mică sau normală Hipertrofie marcată a VS, frecvent cu hipertrofie septală asimetrică și sept hipokinetic Mișcare sistolică anterioară a valvei mitrale în formele obstructive Regurgitație mitrală (Doppler)	Cavitatea VS mică sau normală Hipertrofie moderată a VS Funcție sistolică normală Trombi intracavitari frecvenți Revărsat pericardic posibil Regurgitații A-V (Doppler)
Explorarea radioizotopică	Dilatație și disfuncție sistolică a VS (ACRI)	Cavitatea VS mică sau normală cu funcția sistolică puternică sau exagerată (ACRI) Hipertrofie marcată a VS, frecvent cu hipertrofie septală asimetrică (SP)	Cavitatea VS mică sau normală, cu funcția sistolică normală (ACRI) Infiltrații ale miocardului în unele boli sistemice (SP)
Cateterismul cardiac	Dilatație și disfuncție sistolică a VS Presiuni de umplere stîngi și frecvent și drepte crescute Debit cardiac scăzut Regurgitații A-V	Complianța VS diminuată Funcția sistolică exagerată Gradienți sistolici intraventriculari stîngi în formele obstructive Regurgitație mitrală	Complianța VS diminuată Funcția sistolică normală Presiunea de umplere poate fi crescută numai în dreapta în formele afectînd numai VD Regurgitații A-V și regurgitație diastolică din VD în artera pulmonară în formele afectînd numai VD

* Modificare după Wynne J. și Braunwald E. (190).
VS=ventriculul stîng; VD=ventriculul drept; AS=atriul stîng; A-V=atrio-ventriculară; Ĝ=gradient ventricular; ACRI=angiocardiografie radioizotopică; SP=scintigramă de perfuzie miocardică.

BIOPSIA ENDOMIOCARDICĂ

Biopsia endomiocardică (BEM) a devenit în ultimii ani metoda morfologică cea mai fidelă de diagnostic *intra vitam* al cardiomiopatiilor și miocarditelor, cîștigînd din ce în ce mai mulți aderenți, lărgindu-și sfera

Scanned with OKEN Scanner

indicațiilor și devenind tot mai precisă. Metoda a fost introdusă în 1962 de Konno și Sakakibara, care au imaginat un cateter bioptom pentru obținerea de biopsii din ventriculul drept (VD), dar abia după aproape 20 de ani metoda s-a răspîndit nu numai în scop de cercetare, ci și cu aplicații diagnostice multiple. Bioptoamele cateter s-au perfecționat (bioptomul King, bioptomul Caves-Schulz), ca și tehnica de biopsie endomiocardică (tehnica Mason) și în prezent se execută BEM din VD și/sau ventriculul stîng (VS) introducîndu-se bioptomul percutanat într-o venă sau arteră (tehnica Seldinger). BEM din VD, în special din septul ventricular — care anatomic este mai ales o structură a ventriculului stîng — este mai utilizată decît BEM din VS.

Probele biopsice recoltate sînt mici — diametru 1—2 mm — și cuprind țesut miocardic și endocardic adiacent. Pentru a obține un nivel acceptabil de sensibilitate și deci de certitudine a datelor histologice, trebuie recoltate 5—7 fragmente, din care minim 3 trebuie examinate în microscopia optică; restul de specimene sînt examinate în microscopia electronică, sau servesc pentru cercetări imunologice (imunofluorescență, imunohistochimie), studii virusologice sau alte tipuri de cercetări (101).

Indicațiile BEM, inițial limitate (cardiomiopatii de origine neclară, miocardite, cardiotoxicitatea unor substanțe antineoplazice), s-au extins progresiv, dar nici în prezent nu sînt definitiv structurate. După Strain (161), modificările specifice diagnosticate prin BEM sînt: miocarditele, cardiotoxicitatea unor citostatice (adriamicină); rejecția de alografă cardiacă; amiloidoza, sarcoidoza și hemocromatoza miocardică; boala cu depozite miocardice de glicogen; tumorile cardiace; vasculitele și boala vaselor mici. Aceste indicații apar totuși relativ limitate, pentru că alți autori (7, 101, 127) recomandă efectuarea BEM și în alte cazuri (tabelul XXVI-IV), ca insuficiența cardiacă congestivă de cauză neprecizată,

Tabelul XXVI-IV

Indicațiile biopsiei endomiocardice

Diferențierea între restricția miocardică și pericardita constrictivă

Suspiciunea de miocardită
Aritmia semnificativă de cauză neprecizată
Insuficiența cardiacă congestivă recentă, fără cauză evidentă
Monitorizarea cardiotoxicității medicamentoase (antracicline)
Afectarea cardiacă în boli sistemice
Cardiomiopatia congestivă
Evaluarea rejecției de transplant cardiac
Tumori cardiace
Aplicații de cercetare

Modificare după Aretz H. T. (7).

aritmiile ventriculare de cauză neprecizată și chiar durerile toracice atipice. În afara valorii diagnostice a BEM, trebuie semnalate informațiile dinamice obținute prin BEM repetate în urmărirea eficienței unor tratamente în miocardite, cardiomiopatii cu dilatație și chiar boli infiltrative miocardice (hemocromatoză).

Există trei limitări importante ale BEM de VD, care trebuie totdeauna luate în considerare atunci cînd se judecă rezultatele morfologice în contextul tuturor datelor de explorare: a) erorile posibile în diagnos-

Scanned with OKEN Scanner

ticul bolilor focale miocardice; b) artefactele biopsice produse de tehnică, care pot afecta interpretarea modificărilor morfologice; c) experienţa morfopatologului care examinează fragmentele biopsiate (7, 11, 101). Din acest ultim punct de vedere, ar fi necesară o experienţă a morfopatologului de minim 25—50 BEM pe an pentru realizarea unei familiarizări obligatorii cu particularităţile morfologice sau histoenzimologice ale materialului biopsiat (43, 101). Cu toate aceste limite, se apreciază că procentul succeselor în a obţine suficient material pentru BEM este de peste 95% din cazuri la adult şi pînă la 85% din cazuri la copii şi că rezultate utile şi importante pentru diagnostic se obţin în 80% din totalitatea cazurilor de cardiomiopatii supuse la această investigaţie (11, 101).

BEM este o metodă de explorare invazivă, care oferă o securitate bună, procentul complicaţiilor fiind între 1% şi 3% în centrele cu suficientă experienţă (43, 101). Printre complicaţiile mai frecvente sînt notate: hemopericard nesemnificativ, perforaţie miocardică, aritmii supra şi/sau ventriculare, bloc de ramură, pneumotorax minim (după abordul venos), embolism sistemic (după BEM de VS). Procentul şi severitatea complicaţiilor sînt mici faţă de avantajele diagnostice, astfel încît un comitet de experţi OMS asupra cardiomiopatiilor în anul 1983 o recomandă ca o tehnică biopsică care are: fiabilitate, comoditate în execuţie, slabă morbiditate şi absenţă de mortalitate (123).

MIOCARDITELE

DEFINIŢIE

Definirea miocarditei, relativ simplă în trecut cînd se făcea pe baze clinice, a devenit complexă astăzi. În termeni generali, ea implică un proces inflamator al miocardului, mai precis al miocitelor şi interstiţiului, cu participare variabilă a pericardului. Rezultă astfel că definiţia miocarditei s-a deplasat din domeniul clinic spre cel morfopatologic, aşa cum rezultă din definirea sa recentă, de către un grup de specialişti: „Miocardita este un proces caracterizat prin infiltrat inflamator al miocardului cu necroză şi/sau degenerare a miocitelor adiacente, netipic pentru un proces ischemic asociat unei boli coronare“ (7). De altfel, criteriile clinice şi morfologice ale miocarditei sînt diferite şi nu se verifică în cel puţin 1/2 din cazuri cînd se realizează confruntări morfoclinice (120).

Procesele inflamatorii interstiţiale, focale sau difuze, însoţite de necroză miocitară, sînt cele mai adesea produse de factori infecţioşi, de unde şi denumirea de miocardite infecţioase. Într-o importantă parte din cazuri, modificări similare sau foarte apropiate cu cele produse de miocardita infecţioasă se întîlnesc după hipersensibilizare, în boli cu componentă autoimună, după toxice endogene sau exogene, iradiere, transplant cardiac sau fără o cauză precizată. Acestea îşi găsesc locul mai bine în cadrul cardiomiopatiilor specifice sau secundare, păstrîndu-se procesului de miocardită accepţiunea de boală inflamatorie a miocardului de cauză infecţioasă, aşa cum va fi prezentată în continuare.

Scanned with OKEN Scanner

Marea majoritate a miocarditelor sînt acute, în sensul că atît procesul morfopatologic cît și cel clinic — cînd el este prezent — evoluează în cîteva săptămîni către vindecarea completă. Miocardita acută este frecvent, ca în cazul etiologiei virale prin virus Coxsackie B, în realitate o miopericardită, în care atît componentele de miocardită cît și cele de pericardită coexistă din punct de vedere morfologic, clinic și la explorare. În ultimul timp se vorbește din ce în ce mai mult de miocardite cronice, verificate prin BEM, și a căror existență era contestată în urmă cu cîteva decenii. Tripanosomiaza cronică (boala Chagas) oferă un exemplu tipic de miocardită cronică și foarte probabil și alte etiologii stau la baza miocarditei cronice, care rămîne totuși o boală rară. Definirea miocarditei cronice se face de asemenea mai bine, dacă nu exclusiv, pe date morfopatologice decît clinice și diferențierea sa de cardiomiopatia cu dilatație (CMD) este foarte grea, și uneori imposibilă. Astfel, un grup de cercetători au raportat prezența unei miocardite active la 63% din bolnavii cu CMD idiopatică (83). Diferențierea miocarditei cronice de CMD necesită totdeauna BEM, și compararea datelor morfologice cu cele obținute de clinică și explorarea cardiacă complexă.

O problemă tot atît de grea privește diferențierea miocarditei cronice de unele cardiomiopatii cronice secundare (specifice), ca de exemplu miocardita granulomatoasă din sarcoidoză sau alte afecțiuni care evoluează morfologic cu granuloame miocardice.

Incidența miocarditei este în prezent puțin cunoscută, criteriile de diagnostic ale bolii devenind din ce în ce mai riguroase. În statistica clasică a lui Gore și Saphir (1947), bazată pe un mare material necroptic, miocardita a fost găsită într-un procent de 3,55%, în timp ce pe baza BEM, procentele variază între 7% și 9% (7, 8). Incidența leziunilor morfologice de miocardită activă semnalate în ultimul timp este extrem de variată în raport cu materialul studiat: la examinările necroptice de rutină 4%—10%, la persoanele tinere care mor subit 17% și 21%, la pacienții cu aritmii ventriculare inexplicabile și fără o boală cardiacă organică 15% pînă la 22%, și ajunge la 54% și 63% la bolnavii cu cardiomiopatie cu dilatație cărora li s-a efectuat BEM (83).

Interesul pentru studiul miocarditei este în prezent sporit de metodele de diagnostic din ce în ce mai precise (explorarea neinvazivă, în special prin radioizotopi, BEM), de încercările din ce în ce mai numeroase și cu rezultate încurajatoare de tratament imunosupresiv și mai ales de cercetările ample care se efectuează pentru precizarea relațiilor dintre miocardita acută — în special virală — și CMD idiopatică (primitivă).

ETIOLOGIE

Etiologia miocarditelor este diversă, dar cea infecțioasă este pe primul plan (tabelul XXVI-V). Cardiomiopatiile specifice care determină leziuni în parte asemănătoare cu cele de miocardită infecțioasă ocupă de asemenea un loc important la grupe selecționate de bolnavi.

Frecvența miocarditelor infecțioase variază cu numeroși factori: vîrsta persoanelor supravegheate; aria geografică; caracterul epidemic sau

Scanned with OKEN Scanner

Tabelul XXVI-V

Clasificarea etiologică a miocarditelor

I. *Miocardite infecţioase*

1. Virale (vezi tabelul XXVI-VII)
2. Bacteriene:
   - difterie
   - endocardită bacteriană
   - reumatism articular acut
   - septicemii
   - tuberculoză
   - bruceloză
   - salmoneloză
   - meningococemie
   - tularemie
   - legioneloză
3. Rickettsiene:
   - tifos exantematic
   - febra Q
4. Spirochetozice:
   - sifilis
   - leptospiroză
   - boala Lyme
5. Fungice:
   - candidoză
   - actinomicoză
   - aspergiloză
   - histoplasmoză
   - sporotricoză
   - criptococoză
   - blastomicoză
6. Parazitare:
   a) Protozoare:
      - boala Chagas
      - boala somnului
      - toxoplasmoză
      - malarie
   b) Metazoare:
      - trichinoză
      - echinococoză
      - schistosomiază
      - filarioză
      - cisticercoză

II. *Miocardite neinfecţioase (cardiomiopatii specifice inflamatorii)*

- Boli autoimune (ex. lupus eritematos diseminat, sclerodermie, dermatomiozită, artrită reumatoidă)
- Reacţie de sensibilizare (în special la medicamente)
- Toxice:
  - agenţi chimioterapici
  - toxice exogene (cobalt, arsenic, fosfor)
- Metabolice: uremie (?)
- Rejecţie de transplant
- Agenţi fizici: iradiere

endemic al bolilor infecţioase; măsurile specifice de prevenire şi combatere a infecţiilor; asociaţiile patologice şi terapeutice la persoanele urmărite. Vîrstele extreme par să joace un rol important: copiii mici fac miocardite virale severe, iar persoanele vîrstnice, din cauza afectărilor cardiace asociate, stării sistemului imun etc., fac de asemenea miocardite virale sau bacteriene severe şi atipice. Incidenţa miocarditelor acute, ca de altfel şi a evoluţiei lor, pare să fie influenţată de efortul fizic, abuzul de alcool, anemie, sarcină, hipertensiune arterială sistemică sau pulmonară, tratamente imunodepresive.

Miocarditele virale sînt în prezent cele mai frecvente forme etiologice de miocardită acută, deşi lipsesc în foarte multe cazuri probele de confirmare virusologice şi/sau serologice. De multe ori miocarditele virale apar ca miopericardite, în special în infecţia cu virus Coxsackie B tip 1—5 şi mai rar A tip 4, 16. Grupul ecovirusurilor din enterovirusuri produc de asemenea miopericardite, în special tipurile 9, 11 şi 22. Etiologia virală a miocarditei este prezumată frecvent numai pe contextul cli-

Scanned with OKEN Scanner

nic și evoluția bolii, dar cînd și acestea lipsesc o parte din miocarditele virale sînt etichetate drept miocardite idiopatice.

Miocarditele bacteriene, altă dată frecvente, ocupă un loc relativ mic în ansamblul miocarditelor, de la apariția antibioticelor și aplicarea extensivă a măsurilor de profilaxie generale și specifice. Difteria astăzi este extrem de rară și miocardita difterică excepțională; deși leziunea miocarditică din difterie este inițial de tip toxic miocitar și nu de tip inflamator, datorită etiologiei infecțioase și tabloului clinic tipic de miocardită, ea este acceptată ca excepție de la definiția morfopatologică. Miocardita din reumatismul articular acut (RAA) ocupă un loc important printre miocarditele infecțioase (vezi capitolul „Cardita reumatismală"), dar mecanismele de producere și tipul lezional o definesc mai mult ca o miocardită postinfecțioasă. Leziunile de miocardită din endocardita infecțioasă, sub multiplele sale condiții etiologice, ca și cele din stările septice, ocupă locul imediat, după RAA, în cadrul miocarditelor bacteriene.

Leziunile miocarditice din *infecțiile rickettsiene, spirochetozice și fungice* sînt foarte rare în prezent la noi, și ocupă un loc marginal. În schimb miocarditele parazitare, prin *infestarea cu protozoare sau metazoare*, se întîlnesc cu o mare frecvență în unele arii geografice. Astfel, boala Chagas acută și mai ales forma cronică — prin infestarea cu Tripanosoma cruzi — este endemică în unele zone geografice din America Centrală și de Sud, afectînd aproximativ 7 milioane de persoane, în special în zonele rurale. La fel, trichinoza, boală helmintică cu mare prevalență la om, determină frecvent o miocardită specifică, uneori fatală.

Agenții infecțioși care determină miocardite produc leziuni morfologice în parte similare și în parte specifice, prin mecanisme patogenetice ocazional unice, dar cel mai adesea asociate: 1) invazia miocardului, de exemplu prin virusuri (în miocite), prin bacterii sau paraziți (inițial intravascular, interstițial și apoi miocitar); 2) acțiunea unei exotoxine, de exemplu în difterie; 3) mecanism imun sau autoimun, prezent și dovedit în numeroase miocardite virale, bacteriene, parazitare. La producerea unor leziuni miocardice specifice întîlnite în miocarditele din bolile infecțioase pot de asemenea contribui: febra, anemia, hipoxemia, diselectrolitemia, medicația antiinflamatorie, corticosteroizii, aminele simpatomimetice etc.

Diagnosticul etiologic specific al miocarditei infecțioase se bazează în principal pe manifestările extracardiace și sistemice ale infecției, întrucît sindromul clinic al miocarditei, ca și modificările morfologice sînt în mare parte similare pentru diferite etiologii. Mai mult, manifestările cardiovasculare pot fi absente sau subclinice, necesitînd detectarea prin explorări paraclinice, în timp ce manifestările sistemice infecțioase sînt singure prezente. Chiar cînd agentul infecțios cauzal este izolat din sînge, faringe, scaun sau foarte rar în fragmente din BEM, nu se pot preciza exact mecanismele patogenetice implicate în producerea manifestărilor morfopatologice, clinice și electrocardiografice.

MORFOPATOLOGIE

Modificările morfopatologice din miocardite, relativ mai simplu descrise în trecut numai pe date necropsice, s-au complicat în ultima

Scanned with OKEN Scanner

perioadă, de cînd BEM, adesea efectuată repetitiv, permite diagnosticul leziunii *intra vitam*.

Macroscopic, inima în miocardita acută patentă este moderat dilatată, moale, flască și friabilă, adesea de culoare gălbuie sau cu pete echimotice subepicardice sau chiar pe zone mici circumscrise în perete. Afectarea lezională este relativ egală pe ambii ventriculi, dar pare mai evidentă la nivelul VS, care poate fi mai dilatat și/sau cu pereți subțiați. Rareori, cînd leziunea subendocardică este mai intensă, se pot găsi trombi intraventriculari, ca în cardiomiopatia cu dilatație, mai ales cînd miocardita are o evoluție prelungită. La o parte din bolnavi coexistă, alături de leziunea de miocardită, o pericardită fibrinoasă sau cu exudat, de obicei serocitrin, în cantitate mică sau medie. Miopericardita se întîlnește predominant în etiologii virale, dar și alte tipuri etiologice de miocardită pot avea o participare pericardică (vezi cap. „Forme specifice de miocardită").

Leziunile microscopice (fig. XXVI-1) de miocardită sînt astăzi bine codificate, permițînd nu numai diagnosticul pozitiv și diferențial, dar și clasificarea histologică utilă pentru aprecierea prognostică și indicația de terapie „agresivă". După „Clasificarea Dallas", miocardita se caracterizează din punct de vedere morfologic printr-un infiltrat inflamator al miocardului cu necroze și/sau degenerescențe ale miocitelor adiacente (8). Ambele modificări histologice — interstițiale și ale miocitelor — sînt obligatorii pentru diagnosticul miocarditei active. Infiltratul inflamator este format predominant din limfocite, uneori conținînd și polimorfonucleare neutrofile, eozinofile sau chiar celule gigante, celulele nelimfoide sugerînd etiologii nevirale. Gradul alterării miocitelor este variabil, dar în miocardita activă există miocitoliză cu extensie variată. Leziunile de miocardită pot fi difuze, mai ales în formele acute infecțioase, dar și focale, explicînd o parte din rezultatele fals negative la

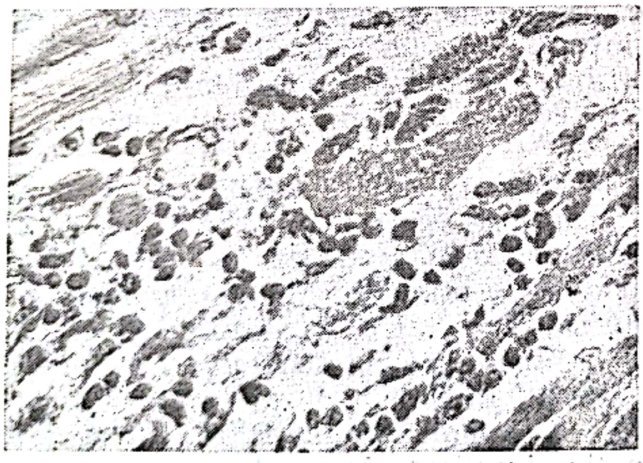

Fig. XXVI-1. — Miocardită acută. Imagine microscopică (hematoxilină-eozină; ×600). Infiltrat celular interstițial cu limfocite, histiocite și rare polinucleare.

BEM (7, 8, 11, 49, 161). De asemenea, leziunile pot predomina în regiunile subendocardică sau subepicardică, în această ultimă situație asociindu-se cu pericardită, după cum pot afecta nu numai miocardul contractil, dar și țesutul de conducere. Arterele coronare mari nu au leziuni specifice evidente, dar vasele mici intramiocardice pot fi afectate de un proces de vasculită, mai ales în unele tipuri speciale de miocardită.

Scanned with OKEN Scanner

Evoluția leziunilor histologice este variabilă. BEM repetative au permis o clasificare morfologică a miocarditelor, care tinde să se generalizeze. În special pentru studiile în urmărire sînt necesare nu numai examene de microscopie optică, dar uneori studii de imunofluorescență, cercetări de microscopie electronică, studii virusologice.

O **clasificare histologică** relativ recentă împărțea miocarditele în acute, rapid progresive și cronice (49). După „Clasificarea Dallas" care tinde să se generalizeze, bazată pe BEM repetitive, miocarditele trebuie clasificate, în *miocardite active* (descrierea clasică), *persistente, pe cale de vindecare și vindecate* (8). În miocarditele persistente există încă un infiltrat limfocitic apreciabil, cu evidentă degenerescență și/sau necroză a fibrelor miocardice adiacente și un grad de fibroză miocardică (8). În miocardita pe cale de vindecare atît infiltratul inflamator cît și necroza miocitară sînt mult reduse, coexistînd cu un grad de fibroză focală (8). Miocardita vindecată nu mai are necroză și/sau degenerare miocitară, chiar focală, putînd persista însă un infiltrat inflamator minim, dar la distanță de fibrele miocardice adiacente, precum și un grad de fibroză (8). Adoptarea unei clasificări unitare internaționale este extrem de importantă pentru studiile privind incidența histologică a miocarditelor, pentru studiul istoriei naturale a bolii, pentru precizarea posibilei treceri către o cardiomiopatie cu dilatație și mai ales pentru evaluarea eficacității diverselor scheme de terapie imunosupresivă. În egală măsură, utilizarea unor criterii histologice stricte este indispensabilă pentru diagnosticul diferențial al leziunii de miocardită.

În principiu, diagnosticul de miocardită se bazează pe recunoașterea neechivocă a necrozei și/sau a degenerescenței miocitelor, asociată cu un infiltrat interstițial inflamator. În practică datele sînt mai complexe, întrucît, de exemplu, necroza miocitară nu este ușor de recunoscut și unele artefacte pot fi confundate cu miocitoliza. Infiltratul leucocitar necesită o examinare riguroasă. Un infiltrat linfocitic pur se găsește de obicei în miocardita virală sau în forma „idiopatică", probabil tot virală, dar poate fi întîlnit și în alte boli, ca de exemplu: miocardite toxice, miocarditele în bolile de colagen sau chiar sarcoidoză. Eozinofilele pot fi întîlnite întîmplător în miocarditele idiopatice, dar sînt clasic asociate cu reacții de hipersensibilitate, infestare cu paraziți sau în sindroamele hipereozinofilice. Prezența de neutrofile în infiltratul inflamator poate fi semnalată în fazele precoce ale miocarditei virale, dar sugerează mai ales posibilitatea unei origini septice sau ischemice. Identificarea de celule gigante în interstițiu are de asemenea o semnificație complexă.

De asemenea, multe substanțe medicamentoase pot produce leziuni ale miofibrilelor și/sau infiltrat inflamator, ca în miocarditele infecțioase, prin mecanisme multiple: hipersensibilitate, agresiune toxică și vasculită. Astfel, reacțiile de hipersensibilitate la droguri se caracterizează prin infiltrat interstițial eozinofilic, uneori prezența de celule gigante, dar fără necroză miocitară. Miocarditele toxice sînt cel mai aproape histologic de cele infecțioase: există necroză miocitară, infiltrat inflamator limfocitar sau mixt și uneori fibroză. Vasculitele prin medicamente pot fi necrotizante și nenecrotizante, la unele din ele leziunile principale fiind vasculitice cu necroza hemoragică a miocardului.

Scanned with OKEN Scanner

Şi alte situaţii patologice se pot confunda cu miocardita: leziunile minime necrotice miocardice de origine ischemică cu reacţie inflamatorie adiacentă, infiltratele interstiţiale leucocitare neinflamatorii — fără necroza miocitelor — în limfoame şi leucemii.

Dificultatea de diagnostic diferenţial histologic cea mai importantă se înregistrează între miocardită şi cardiomiopatia cu dilataţie. De regulă în cardiomiopatia cu dilataţie leziunile sînt diferite: hipertrofie marcată a miocitelor, unele cu nuclei bizari, fibroză interstiţială extensivă şi degenerescenţă de tip miocitolitic a miofibrilelor; se pot găsi celule inflamatorii interstiţiale izolate, dar numai acestea nu pot defini miocardita. Succesiunea miocardită-cardiomiopatie cu dilataţie, de multe ori enunţată din cauza tabloului clinic similar, nu poate fi susţinută decît prin urmărirea seriată a imaginilor histologice din BEM.

În sfîrşit, sînt cazuri cînd la prima BEM se găsesc în interstiţiu puţine limfocite dar fără necroză, situaţie în care se formulează un diagnostic provizoriu de miocardită „de graniţă", urmînd ca examinări succesive, eventual şi cu prelevări din ventriculul stîng, să stabilească dacă sînt criterii suficiente pentru a defini diagnosticul de miocardită şi tipul său histologic.

Descrierile histologice anterioare se referă în special la miocarditele virale şi cele denumite idiopatice, dar alte miocardite infecţioase pot fi definite prin leziuni specifice. Astfel de leziuni de miocardite specifice infecţioase se întîlnesc în RAA, tuberculoză sau sifilis, infecţiile cu rickettsii şi fungi, miocardita prin protozoare (de exemplu: boala Chagas) sau prin metazoare (ex. trichinoza); la aceste tipuri de infecţii modificările caracteristice de miocardită în faza acută se pot însoţi de identificarea agentului patogen în miocard. Totuşi, odată faza acută trecută şi instalate leziunile cronice cu aspect histologic de infiltrat inflamator nespecific, necroză miocitară şi eventual fibroză de înlocuire, diferenţierea de o miocardită persistentă sau cronică nu mai este totdeauna posibilă numai pe baza datelor histologice, impunînd o integrare morfologică, clinică şi biologică.

Cercetările ultrastructurale sînt şi mai complexe astăzi în miocardită. Ele vizează prin studii de microscopie electronică, de imunofluorescenţă şi chiar de hibridizare virală să definească mecanismele imune în producerea leziunilor miocarditice şi eventual să identifice persistenţa virusurilor cardiotrope, chiar în fazele mai tardive ale miocarditelor. Astfel de studii sînt în curs de desfăşurare şi tind să demonstreze substratul morfofuncţional al leziunilor autoimune în miocardite, precum şi persistenţa de exemplu a virusului Coxsackie B în miocard, dincolo de faza acută (metoda de hibridizare virus-specifică) (63).

TABLOU CLINIC

Manifestările clinice ale miocarditelor sînt diverse, depinzînd de întinderea şi localizarea leziunilor (manifestări relativ severe în miocarditele difuze şi/sau cu afectarea semnificativă a ţesutului de conducere), de etiologia specifică, de vîrstă şi bolile asociate. O parte importantă din miocarditele infecţioase sînt asimptomatice, diagnosticul formulîndu-se

Scanned with OKEN Scanner

pe baza modificărilor electrocardiografice, de altfel nespecifice. Procentul formelor de miocardită activă histologică, asimptomatică clinic, este necunoscut, iar criteriile electrocardiografice pot fi sursa unui supradiagnostic. Tabloul de insuficiență cardiacă congestivă instalat rapid și inexplicabil, în contextul unei boli virale sau a unei alte infecții, sau post infecțios, la un individ fără o cardiopatie preexistentă, este extrem de sugestivă pentru miocardită. Moartea subită, precedată sau nu de palpitații, sincopă sau insuficiență cardiacă poate să fie manifestarea inițială a miocarditei.

Frecvent însă, miocardita se instalează în cîteva zile cu **tulburări cardiace și/sau generale,** cu un grad de nespecificitate, în cadrul unui tablou infecțios sau postinfecțios. Fatigabilitatea, dispneea, palpitațiile și uneori durerile precordiale sînt manifestările cardiace cele mai frecvente. Dispneea și fatigabilitatea pot fi singurele prezente, exprimînd scăderea rapidă a performanței cardiace, dar de multe ori sînt atribuite nejustificat unei complicații pulmonare infecțioase. Palpitațiile sînt frecvente și pot fi explicate de o tahicardie sinusală, obișnuită în miocardite, de instabilitatea frecvenței cardiace pentru efort minim sau de o aritmie asociată. Amețelile neexplicate sau sincopele repetitive pot fi expresia unei miocardite severe cu tulburări de conducere. Durerile precordiale sînt de asemenea frecvente, fie de tipul durerii pleuropericardice sau pericardice, fie cu aspect anginos (arterită coronară?), fie toracice nespecifice, insuficient explicate.

Adesea există semne generale asociate de boală virală (febră, catar al căilor respiratorii superioare, pleurodinie, mialgii, curbatură) sau tabloul clinic al unei boli infecțioase definite. Manifestările pseudogripale pot însă proceda cu 1—2 săptămîni apariția tulburărilor cardiovasculare, uneori necesitînd pentru identificare o anamneză amănunțită.

Examenul fizic cardiovascular la majoritatea bolnavilor descoperă unul sau mai multe semne clinice revelatoare de miocardită. Totuși un examen clinic normal nu exclude o miocardită, exprimată numai prin date electrocardiografice sau bioptice.

Tahicardia sinusală, disproporționată cu gradul temperaturii, este un semn clasic de miocardită; tahicardia manifestă la efort minim are o semnificație similară. Valoarea acestui semn trebuie apreciată însă în contextul celorlalte date clinice, întrucît tahicardia poate fi un semn de toxemie, de insuficiență circulatorie acută incipientă sau numai de astenie neurocirculatorie postinfecțioasă. Rareori bradicardia poate exprima o miocardită semnificativă, cu afectarea țesutului de conducere, cum se întîmplă de exemplu în RAA, difterie, trichinoză sau boala Chagas.

Un grad de cardiomegalie, confirmat radiologic și/sau ecografic, este un semn esențial de miocardită, de obicei severă. Ea se produce în principal prin dilatație, cu excepția formelor cronice, în care poate să existe și un grad de hipertrofie miocardică. Mărirea apreciabilă a matității cardiace la examenul fizic sugerează mai frecvent o miopericardită decît o miocardită izolată, mai ales dacă nu se asociază cu manifestări de insuficiență cardiacă.

Datele de auscultație sînt frecvent revelatoare de miocardită și se pot întîlni în diverse asociații: asurzirea zgomotului 1, embriocardie, galop ventricular sau chiar ritm quadruplu, suflu sistolic apexian de insu-

Scanned with OKEN Scanner

ficiență mitrală funcțională (relativă), variabil în raport cu progresiunea sau regresia manifestărilor de insuficiență cardiacă, rareori sufluri de insuficiență mitrotricuspidiană. Prezența tahicardiei sinusale, a galopului ventricular sau a ritmului quadruplu, însoțit sau nu de insuficiență mitrală recentă, sînt semnele cardiace cele mai frecvente și cele mai revelatoare de miocardită. În unele miocardite virale, dar și de altă etiologie, pot fi prezente semne de pericardită fibrinoasă sau exsudativă, cu evoluție regresivă în 1—2 săptămîni.

Bolnavii cu miocardită au frecvent puls mic, hipotensiune arterială sau cu pensarea diferențialei, uneori puls alternant.

Unele forme clinice de miocardite pot avea manifestări clinice complementare. Tulburări de ritm supraventriculare sau ventriculare și tipuri variate și tranzitorii de tulburări de conducere pot fi identificate clinic și obiectivitate electrocardiografic, cel mai bine prin urmărire Holter. Întrucît afectarea miocardică este biventriculară, în unele forme extensive de miocardită se pot găsi semne clasice de insuficiență cardiacă globală, apărute relativ rapid în cursul unei boli infecțioase la persoane fără o cardiopatie preexistentă. Incidența disfuncției miocardice în miocarditele infecțioase este extrem de variabilă și este dependentă, în afară de întinderea morfologică a leziunilor și de etiologia bolii, de vîrsta bolnavului și mai ales de metodologia de evaluare a acestei disfuncții (parametrii clinici, ecocardiografie, ventriculografie izotopică etc.). În miocarditele virale un grad de insuficiență cardiacă, apreciată clinic, s-ar găsi pînă la 25% din cazuri. De multe ori însă o infecție bacteriană și mai ales virală, reprezintă un factor declanșator al unei insuficiențe cardiace la persoane cu CMD sau alte tipuri de cardiomiopatii secundare, nediagnosticate pînă la episodul infecțios. Foarte rar astăzi, spre deosebire de deceniile anterioare cu miocardită difterică sau cu epidemii de gripă malignă, miocardita se poate exprima de la început sau în evoluția sa, prin tendință la colaps circulator progresînd către șoc cardiogen.

EXPLORĂRI PARACLINICE

Rolul explorărilor paraclinice în diagnosticul și evaluarea miocarditelor este decisiv. Ele pot fi folosite cel puțin pentru următoarele obiective: a) diagnosticul formelor subclinice; b) confirmarea formelor clinic manifeste și a evoluției lor regresive sau progresive; c) determinarea etiologiei miocarditei și eventual identificarea mecanismelor patogenetice autoimune; d) aprecierea obiectivă a gradului afectării funcționale a miocardului; e) cercetarea evoluției sub scheme terapeutice speciale.

1) **Datele de laborator clinic,** deși nespecifice, sînt utile. Frecvent există o leucocitoză moderată în miocarditele bacteriene, iar un număr normal de leucocite cu eventuală limfocitoză relativă este comun în cele virale. De asemenea eozinofilia poate indica o infestare parazitară. Viteza de sedimentare a hematiilor (VSH) este aproape constant și variabil crescută și urmărirea sa, împreună cu a altor teste nespecifice de inflamație, poate fi utilă pentru aprecierea evoluției bolii. În unele miocardite mai severe, cu necroză miocitară mai intensă, valorile nivelelor serice ale creatinchinazei, transaminazei glutamo-oxalo-acetice sau lacticdehidroge-

Scanned with OKEN Scanner

nazei se pot dubla. Urmărirea dinamică a nivelelor serice ale enzimelor poate ajuta la aprecierea evoluției miocarditei și uneori chiar la diagnosticul diferențial între miocardită sau miopericardită și infarctul acut de miocard.

Examenul microbiologic poate fi întrebuințat pentru diagnosticul etiologic al miocarditelor, cu mai mare probabilitate de rezultate pozitive în infecțiile bacteriene, fungice, parazitare și cu rezultate mai slabe pentru precizarea etiologiei virale. Cercetarea microorganismelor se va face după metodologia specifică. Pentru identificarea virusurilor se pot utiliza culturi din faringe, urină, scaun, eventual din lichidul pericardic sau pleural, dar cu oarecare probabilitate de rezultate pozitive numai în primele 4—5 zile de boală, dealtfel atunci cînd semnele de afectare miocardică sînt absente sau minime (111). Rezultate mai bune se pot obține prin testele serologice pentru dovedirea infecțiilor virale, cu mențiunea urmăririi lor dinamice (la 2 și 4 săptămîni) și a aprecierii rezultatelor în contextul datelor clinice și de explorare neinvazivă. Dozarea IgM-virus specifice, reacția de fixare a complementului, aprecierea titrului anticorpilor neutralizanți și reacția de inhibare a hemaglutinării, sînt teste curente întrebuințate pentru diagnosticul etiologiei virale (30, 83). Creșterea de 4 ori a titrului anticorpilor neutralizanți ar avea o semnificație diagnostică deosebită (30, 111).

În cercetare sau în clinică, pentru evaluarea mecanismelor imune implicate în producerea miocarditelor, sînt efectuate investigații speciale pentru identificarea de anticorpi antimiocardici, în special de anticorpi antimiolemali, antisarcolemali, antifibrilari, antiactină și antimiozină, markeri sau implicați primar în producerea leziunilor miocarditice. Semnificația prezenței lor este încă în curs de evaluare.

2) **Examenul radiologic toracic** este adesea normal în miocardite. El poate însă releva o dilatație cardiacă moderată, cu pulsații prezente dar mai slabe și congestie vasculară pulmonară moderată. În formele mai severe de miocardită poate coexista un edem pulmonar interstițial manifest și eventual un revărsat pleural mic sau mediu. Umbra cardiacă poate fi însă apreciabil mărită, cu pulsații reduse, dar cu o vascularizație pulmonară normală, elemente care sugerează existența unei pericardite exsudative sau unei miopericardite. Urmărirea săptămînală a imaginii cardiace și pulmonare furnizează în dinamică elemente de apreciere a evoluției miocarditei.

3) **Electrocardiograma** reprezintă încă cea mai importantă metodă curentă utilizată pentru stabilirea diagnosticului de miocardită și de urmărire a evoluției sale. Modificările electrocardiografice înregistrate în miocardite sînt nespecifice, putîndu-se întîlni și în unele forme de ischemie miocardică, pericardite, cardiomiopatii, precum și în numeroase condiții extracardiace din cursul bolilor febrile (hipoxemie, acidoză, febră, diselectrolitemie, hipotensiune prelungită). Deși modificările ECG sînt nespecifice, apariția lor tranzitorie și fără o explicație precizată în cadrul unei boli infecțioase cu tropism miocardic, le conferă o valoare diagnostică greu de contestat. Astfel, miocardita „electrocardiografică" este mult mai frecventă decît cea clinică.

Scanned with OKEN Scanner

Modificările electrocardiografice cele mai comune privesc segmentul ST și unda T. Frecvent se produce o subdenivelare mică, în medie de 1 mm, a segmentului ST, mai evidentă în precordialele stîngi. Apariția tranzitorie a unei supradenivelări a aceluiași segment, traducînd o leziune subepicardică, se întîlnește mai adesea în miopericardită. Unda T poate îmbraca variate aspecte: T aplatizat, inversat sau chiar cu aspect coronarian. Rar se pot întîlni și alte aspecte electrocardiografice care au fost atribuite miocarditei, ca de exemplu: apariția unor unde Q (în formele cu miocitoliză severă?) sau prelungirea intervalului QT_c (peste 450 m/sec), care ar putea indica posibilitatea apariției unor aritmii ventriculare severe.

Tulburările de ritm înregistrate electrocardiografic sînt relativ frecvente și pot fi mai bine studiate prin metoda Holter; tahicardia sinusală, extrasistolia atrială și ventriculară, fibrilația atrială paroxistică, însoțesc adesea modificările STT, întărindu-le valoarea diagnostică. Tulburări de conducere AV sau intraventriculare, tranzitorii, pot fi întîlnite în orice formă etiologică de miocardită care afectează țesutul de conducere, dar sînt mai frecvente în RAA, difterie, boala Chagas.

Modificările electrocardiografice din miocardite sînt de obicei tranzitorii, dispărînd în zile sau săptămîni. Diferențierea lor printr-o probă de efort, de anomaliile de origine ischemică, este contraindicată în perioada acută — de cîteva săptămîni — a bolii. Ulterior proba electrocardiografică de efort poate documenta afectarea funcțională reziduală, identifica unele aritmii tratabile legate de efort și mai ales preciza nivelul de activitate fizică permis.

4) **Ecocardiografia** poate fi utilizată în diferite feluri pentru a diagnostica prezența unui proces inflamator miocardic și a urmări evoluția sa (60). Astfel, pot fi identificate o mărire a cavităților cardiace chiar în cazul unui aspect radiologic normal, calculată masa miocardică, și apreciați acești parametri în evoluție. Hipochinezia ventriculară difuză și uneori chiar localizată, constatată ecografic în miocardită a fost verificată și prin studii angiografice (60). În dilatații cardiace importante se pot identifica trombi intracavitari, iar în unele tipuri speciale etiologice chiar aspecte de anevrism ventricular. Calcularea fracției de ejecție (FE) ecografice, cu toate limitele metodei, și mai ales urmărirea sa, poate aprecia neinvaziv gradul disfuncției ventriculare.

În sfîrșit, ecocardiografia permite aprecierea rapidă a existenței unui revărsat pericardic asociat miocarditei sau furniza date specifice unei alte boli care se însoțește de dilatație cardiacă, similară cu cea produsă de miocardită.

5) **Explorarea radioizotopică** este din ce în ce mai folosită, în primul rînd pentru diagnosticul pozitiv al miocarditei și în al doilea rînd pentru aprecierea performanței cardiace, mai ales în cadrul cercetărilor privind regresia miocarditei sub tratamente imunosupresive sau a evoluției sale către o cardiomiopatie cu dilatație.

Detectarea miocarditei ca proces inflamator poate fi realizată cu ajutorul scintigramei cardiace cu gallium-67 sau cu pirofosfat de tehnețium-99^m (190). Gallium-67 are afinitate pentru neutrofile, monocite și limfocitele T activate, astfel încît fixarea miocardică a radioizotopului ar reflecta gradul infiltrării celulare (119). Sensibilitatea metodei de

Scanned with OKEN Scanner

a detecta miocardita ar fi de numai 44% în timp ce specificitatea de 100% (72). Recent, au fost utilizați anticorpii monoclonali antimiozină marcați cu indium-111 pentru diagnosticul miocarditei (192). Acești anticorpi se fixează pe miocitele necrozate care și-au pierdut integritatea membranelor, astfel încît miozina intracelulară este expusă la lichidul extracelular. Explorarea scintigrafică a anticorpilor monoclonali, antimiozină-indium 111, detectează astfel o anomalie morfologică asociată miocarditei acute, adică necroza miocardică. Sensibilitatea metodei ar fi 100%, dar specificitatea de 58% (192).

Ambele metode de explorare izotopică pot fi utilizate complementar ca metode *screening* pentru evaluarea pacienților suspectați de a avea miocardită, astfel încît o probă pozitivă indică necesitatea unei BEM pentru stabilirea diagnosticului histologic.

Ventriculografia radioizotopică efectuată la persoanele suspectate de miocardită este de asemenea extrem de utilă, mai ales în urmărire seriată, pentru aprecierea funcției ventriculare și a motilității pereților ventriculari. O scădere a FE a ventriculului stîng sub 50% este comună în miocarditele difuze și această scădere poate fi critică (sub 30%) în formele severe; urmărirea la interval de cîteva luni a FE poate furniza rapid și specific informații precise asupra vindecării miocarditei sau progresiunii sale către miocardită cronică. Hipochinezia globală ventriculară este un semn clasic de afectare miocardică difuză, dar ventriculografia izotopică poate identifica în miocardite chiar zone de hipochinezie regională sau dischinezie, în special la apex.

6) **Biopsia endomiocardică** a devenit metoda cea mai precisă de stabilire a unui diagnostic definitiv de miocardită, cu toate rezultatele fals negative înregistrate prin natura uneori focală a bolii și neuniformitatea criteriilor morfologice de diagnostic încă utilizate. Ea este folosită astăzi în multiple scopuri în miocardite (vezi subcapitolele „Biopsia endomiocardică" și „Morfopatologia miocarditelor"): a) confirmarea diagnosticului pozitiv de miocardită, în cazul în care sînt prezente criteriile histologice recent codificate (clasificarea Dallas); b) clasificarea miocarditei în momentul efectuării BEM: miocardită acută, persistentă, pe cale de vindecare, vindecată, miocardită „de graniță"; c) aprecierea eficacității unor scheme terapeutice „agresive" de tipul terapiei imunosupresive codificate; d) aprecierea unei eventuale evoluții histologice de la aspectul de miocardită spre cel de cardiomiopatie cu dilatație; e) utilizarea pentru studii de cercetare: identificarea virusului în perioada inițială a bolii, studii de imunologie și imunoenzimologie, cercetări în microscopia electronică etc.; f) identificarea unor alte afecțiuni care, din punct de vedere clinic sau prin explorări neinvazive, se pot confunda cu miocardita infecțioasă: cardiomiopatie cu dilatație idiopatică, sarcoidoza, hemocromatoza, unele cardiomiopatii secundare etc. Dificultățile de diagnostic cele mai mari ale BEM le reprezintă în esență diferențierea între miocarditele infecțioase și cele neinfecțioase, destul de numeroase, dar contextul clinic, istoricul și unele date paraclinice pot ajuta la o interpretare corectă a examenului histologic.

Scanned with OKEN Scanner

DIAGNOSTICUL

Diagnosticul se bazează în prezent pe criterii din ce în ce mai riguroase, avînd în vedere multiplele posibilităţi de explorare care întăresc suspiciunea clinică şi tendinţa de a confirma histologic cel puţin o parte din miocarditele cu evoluţie specială. Cel puţin pentru miocardita acută infecţioasă, de obicei de origine virală, trebuie însumate pentru diagnostic: a) simptomele generale legate de infecţie; b) elementele de disfuncţie cardiacă traducînd afectarea miocardică, clinică sau prin explorări neinvazive; c) elemente de diagnostic biologic (serologice, imunologice etc.). Goodwin (63) a propus un sistem de punctaj pentru diagnosticul miocarditei acute (tabelul XXVI-VI): un diagnostic definit poate fi enunţat cînd sînt reunite 30 de puncte, unul probabil la 20 de puncte, iar sub această cifră datele nu au valoare diagnostică. Pentru afirmarea miocarditei cronice condiţiile trebuie să fie şi mai riguroase şi BEM, cu toate limitele şi dificultăţile sale, rămîne metoda necesară şi sigură de diagnostic.

Tabelul XXVI-VI

Sistem de punctaj pentru diagnosticul miocarditei acute

Simptome/semne	
Dureri musculare	1 punct
Dureri toracice	1 „
Febră	1 „
Dispnee	1 „
Tuse	1 „
Tahicardie	1 „
Rezultate de investigaţie	
Zgomotul III	3 puncte
Creşterea presiunii venoase jugulare	3 „
Cardiomegalie	3 „
Creşterea diametrului ventricular şi afectarea motilităţii (ecografic)	3 „
Modificări electrocardiografice ST-T sau aritmie	3 „
Titru crescut sau în creştere al anticorpilor anti-virali	6 „
ELISA* sau test similar pozitiv	3 „

* *Enzyme-linked immunosorbent assay*

După Goodwin J. F. (63).

Diagnosticul de miocardită nu trebuie considerat încheiat, chiar dacă sînt întrunite criteriile obligatorii, decît după precizarea etiologiei bolii, element care poate fi hotărîtor pentru un tratament specific, eficace.

Diagnosticul diferenţial al miocarditei este dificil, nu atît pentru formele acute uşoare, adesea puţin simptomatice şi cu evoluţie spontană rapid regresivă, cît mai ales pentru unele forme mai severe care evoluează cu cardiomegalie, insuficienţă cardiacă, aritmii sau dureri toracice asemănătoare anginei pectorale. Lista afecţiunilor care se aseamănă cu miocarditele (infecţioase) este extrem de lungă dar cel mai adesea, în absenţa BEM, trebuie excluse: 1) miocarditele neinfecţioase (de exemplu: din boli autoimune, miocardite toxice sau prin hipersensibilitate); 2) cardiomiopatia cu dilataţie idiopatică asimptomatică sau ignorată, relevată în cursul unei infecţii virale; 3) cardiopatia ischemică; 4) alte afecţiuni

Scanned with OKEN Scanner

care evoluează sub forma cardiomiopatiei cu dilatație (de exemplu: cardiomiopatia alcoolică, unele cardiomiopatii secundare); 5) modificările electrocardiografice nespecifice din bolile febrile sau induse iatrogen.

EVOLUȚIE, COMPLICAȚII, PROGNOSTIC

Evoluția, complicațiile și prognosticul miocarditelor depind în primul rînd de etiologia bolii, de forma anatomoclinică, de vîrsta bolnavilor și nu în ultimul rînd de coexistența cu o altă cardiopatie care afectează semnificativ miocardul. Miocarditele virale, uneori focale, evoluînd la persoane adulte sănătoase, au în peste 95% un prognostic excelent, pe cînd miocarditele bacteriene, de exemplu cele din endocardita infecțioasă, au prognostic rezervat.

În practică, majoritatea miocarditelor acute se vindecă rapid, cu regresia manifestărilor clinice în zile sau 1—2 săptămîni și a modificărilor electrocardiografice într-o perioadă de maximum 1 lună. Vindecarea poate fi afirmată prin normalizarea elementelor clinice, radiologice și electrocardiografice și confirmată de ventriculografia radio-izotopică, care arată FE și chinetică parietală anormale. La cealaltă extremă a evoluției, de altfel rară, se situează decesul subit, explicat uneori numai după examenul microscopic care atestă o miocardită acută, sau în cursul unei boli fulminante cu aritmii ventriculare severe sau bloc AV de grad avansat sau colaps circulator. Foarte rar se dezvoltă rapid o insuficiență cardiacă acută, cu aspect de cardiomiopatie cu dilatație; evoluția sa poate fi ulterior regresivă și cu vindecare completă sau către o insuficiență cardiacă progresivă grevată de riscul tromboembolic sau al unui deces subit. Tot rare sînt cazurile cu vindecare clinică, dar cu disfuncție miocardică prezentă, revelată de explorarea neinvazivă. În această situație se poate lua în discuție constituirea unei veritabile miocardite cronice, prin mecanism autoimun, infecție virală recurentă sau persistența virusului în miocard. În sfîrșit, la un număr neprecizat încă de cazuri, după o miocardită acută considerată vindecată, se instalează după 1—3 ani, un tablou de cardiomiopatie cu dilatație, asemănător din punct de vedere clinic și hemodinamic cu forma idiopatică. Unele din aceste cazuri au la BEM antigeni virali la nivelul miocardului, dovediți prin imunofluorescență, și aspecte de miocardită activă (7, 30). Toate formele de miocardită care nu evoluează spre vindecare în săptămîni și care se însoțesc de elemente de disfuncție miocardică la explorarea neinvazivă sau/și cardiomegalie trebuie evaluate prin BEM în vederea unui eventual tratament „agresiv".

TRATAMENT

Tratamentul miocarditelor infecțioase include trei tipuri de măsuri: 1) terapia specifică pentru infecția care a inițiat sau a determinat miocardita; 2) tratament suportiv și simptomatic pentru descreșterea muncii inimii și controlul eventualelor complicații (insuficiență cardiacă, aritmii și tulburări de conducere, colaps circulator, tromboembolism); 3) terapia imunosupresivă, la grupe selecționate de bolnavi.

Scanned with OKEN Scanner

Terapia specifică infecției este obligatorie atunci cînd microorganismele responsabile răspund la antibiotice și chimioterapice. Întrucît majoritatea miocarditelor acute sînt virale, ele nu beneficiază de o terapie specifică, deși în modelele experimentale un analog nucleozidic-ribavirin- și imunizarea pasivă au avut efecte de prevenire a miocarditei în infecția cu virus encefalomiocarditic (vezi și subcapitolul „Forme speciale de miocardită").

La marea majoritate a bolnavilor cu miocardită acută este utilizată o **terapie suportivă și simptomatică.** Limitarea activității fizice și repausul la pat sînt măsuri obligatorii, cel mai bine realizabile prin spitalizare; aceasta permite de asemenea observarea riguroasă a evoluției bolii, eventuala monitorizare electrocardiografică sau chiar hemodinamică, evaluarea complexă a bolnavilor. Restricția activității reduce munca inimii și favorizează vindecarea, elemente confirmate în miocarditele experimentale. Durata repausului la pat trebuie să fie în medie de cîteva săptămîni, chiar în formele de miocardită necomplicată. Durata reducerii ulterioare a activității fizice, depinde de rezultatele evaluării clinice, electrocardiografice și, de preferat, prin ventriculografie radio-izotopică. La mulți bolnavi cu miocardită acută terapia specifică infecției, repausul la pat și eventuala medicație cu antiinflamatoare nesteroidiene reprezintă singurele măsuri terapeutice necesare.

Insuficiența cardiacă congestivă apărută în miocardite se tratează după principii similare cu alte tipuri etiologice de insuficiență cardiacă: repaus la pat, administrarea de substanțe inotrope, în special digitală, administrarea de diuretice și eventual de vasodilatatoare. Unele particularități de tratament trebuie special subliniate. Administrarea de oxigen este special indicată la bolnavi hipoxemici, la cei cu tahicardie greu controlabilă, precum și la cei cu sindrom de debit cardiac mic. Hipoxemia potențează infecția virală și are efecte negative la nivel miocardic. Digitala este aproape totdeauna necesară pentru controlul insuficienței cardiace, dar răspunsul la glicoizii digitalici este variabil în miocardite, ceea ce impune o riguroasă individualizare a dozelor. Unii bolnavi necesită doze de digitală mai mari decît cele curent folosite, atît pentru ameliorarea insuficienței miocardice, cît și pentru controlul tahiaritmiilor supraventriculare, în timp ce alții sînt deosebit de sensibili la dozele uzuale. În special la bolnavii cu miocardită tratați cu digitală, trebuie urmăriți factorii care modifică sensibilitatea la drog precum și elementele clinice, electrocardiografice și biologice — uneori nivelele serice ale digitalei — care pot identifica supradozajul. Tahicardia sinusală, adesea excesivă, nu răspunde de multe ori la dozele adecvate de digitală și crește consumul miocardic de oxigen; în această situație se pot încerca doze mici de betablocante asociate digitalei, cu urmărirea riguroasă a eventualelor efecte inotrop negative. Utilizarea diureticelor va fi făcută de asemenea cu prudență, existînd riscul hipokaliemiei cu efectele sale proaritmice și anomaliile electrocardiografice specifice, precum și posibilitatea scăderii volumului circulant și favorizarea producerii unui sindrom de debit cardiac mic. În cazurile foarte rare în care insuficiența cardiacă din miocardită nu răspunde la terapia convențională, pot fi utilizate complementar medicamente vasodilatatoare (inhibitori ai enzimei de conversie, prazosin, nitrați). În unele forme de insuficiență cardiacă

Scanned with OKEN Scanner

acută sau în sindromul de debit cardiac mic — comun în miocarditele severe — pot fi utilizate pentru 24—72 ore perfuzii cu dobutamină.

Aritmiile atriale și ventriculare sînt frecvente în miocarditele acute astfel încît monitorizarea continuă electrocardiografică în astfel de situații este recomandată, de preferință într-o unitate de îngrijire coronariană. Recunoașterea miocarditei drept cauză potențială de moarte subită, precum și posibilitățile disponibile de resuscitare cardiorespiratorie, defibrilare sau stimulare din unitățile coronariene, sînt argumente suplimentare pentru internarea bolnavilor cu miocardite severe și aritmii în unități cardiace de terapie intensivă. În tratamentul aritmiilor se vor prescrie medicamente care au efecte inotrop negative mici, în raport și cu tipul aritmiei ca de exemplu: mexiletin, propafenonă, amiodaronă. Utilizarea propranololului, disopiramidei, chinidinei, verapamilului va fi făcută cu prudență, atunci cînd alte antiaritmice nu sînt disponibile sau eficace, deoarece ele deprimă suplimentar contractilitatea miocardică. Tahiaritmiile supraventriculare din miocarditele acute sînt de preferat să fie tratate cu digitală, iar după conversia în ritm sinusal, să se aprecieze oportunitatea continuării digitalei sau prescrierii unei alte medicații antiaritmice cu scop profilactic. Pentru bolnavii cu bloc AV de grad avansat sau complet poate fi necesară folosirea de stimulator cardiac.

Complicațiile tromboembolice sistemice sau pulmonare sînt foarte rar prezente în miocarditele acute, de obicei în formele cu insuficiență cardiacă severă. Din cauza riscului de hemopericard, multe miocardite acute fiind în fapt miopericardite, tratamentul anticoagulant nu va fi întrebuințat decît în tromboembolismul sever și cu prognostic vital. În schimb în miocarditele cu evoluție prelungită, cu aspect de cardiomiopatie cu dilatație, medicația anticoagulantă poate fi utilizată, conform indicațiilor comune din cardiomiopatii.

Întrebuințarea **medicației imunosupresive** în tratamentul miocarditelor este controversată și face încă obiectul unor studii cooperative cu metodologie riguroasă de cercetare, pentru determinarea grupelor de bolnavi care ar putea beneficia de acest tip de terapie. Ea se bazează pe premisa, în mare parte verificată, că perpetuarea leziunilor miocarditice după agresiunea inițială infecțioasă, în special virală, este mediată imunologic.

Hormonii corticosteroizi sînt contraindicați în miocardita infecțioasă acută, în special de etiologie virală, întrucît inhibă sinteza de interferon, reduc mecanismele de apărare sistemică și cresc ritmul replicării virale. Datele experimentale din miocardita cu virus Coxsackie B au demonstrat severitatea și extensia leziunilor miocarditice sub corticosteroizi (140). Administrarea hormonilor corticosteroizi, pentru scurtă perioadă de timp, 7—10 zile, poate fi făcută, la bolnavii cu miocardite severe și tulburări de conducere AV, pînă la implantarea unui stimulator, în toxicitate sistemică severă sau în pericardite abundente, cu iminența sindromului de tamponadă.

Există în prezent o experiență mai largă cu terapie imunosupresivă asociind prednison și azatioprină și una experimentală cu ciclosporină-prednison. Indicația de terapie cu prednison și azatioprină se face pe baza BEM, cu dovada histologică a unei miocardite active sau persistente, de obicei în prezența unei insuficiențe cardiace congestive fără

Scanned with OKEN Scanner

cauză evidentă sau a unei cardiomiopatii cu dilatație (5,30). O schemă de tratament (11) preconizează: săptămîna 1—2: prednison 1,25 mg/kg/corp/zi și azatioprină 2 mg/kg/corp/zi; săptămîna 3—6: prednison în scădere 1 mg/kg/corp/zi azatioprina nu va fi scăzută dacă este bine tolerată; terapie de menținere 6 luni: prednison 20—30 mg la două zile+azatioprină 1 mg/kg/corp/zi. Într-un studiu relativ recent (11) grupînd rezultatele mai multor cercetători, din 82 de bolnavi cu miocardită tratați cu prednison sau combinația prednison-azatioprină s-au găsit ameliorări la 60% și nici o modificare semnificativă la 33%. Bolnavii care aveau criterii histologice de miocardită acută sau rapid progresivă nu au beneficiat de tratament (numai 5% ameliorări). În altă cercetare (31) pe 125 bolnavi cu miocardită dovedită biopsic, terapia imunosupresivă a demonstrat ameliorări la 76 bolnavi, stabilizarea la 24 bolnavi și agravarea și decesul la 20 bolnavi. Se pare că miocardita cu infiltrat inflamator dar fără fibroză ar constitui grupul care răspunde la tratament. Întrucît terapia imunosupresivă are un risc apreciabil de morbiditate, selecția cazurilor pentru terapie trebuie să se facă pe criterii histologice, iar urmărirea evoluției sub tratament prin evaluare periodică clinică, monitorizare ambulatorie, eventual test de efort, ventriculografie radio-izotopică și în final BEM.

FORME SPECIFICE DE MIOCARDITE

1. INFECȚIILE VIRALE

Date generale. Miocarditele virale reprezintă în prezent principala cauză de miocardită acută, cel puțin în Europa și S.U.A., depășind ca incidență toate celelalte tipuri etiologice de miocardită, inclusiv pe cea din RAA. Deși majoritatea miocarditelor virale se vindecă, evoluția probabilă către o CMD pentru o parte din ele le situează în centrul studiilor fundamentale privind morfopatologia și imunologia miocarditelor și cardiomiopatiilor.

O mare varietate de virusuri pot provoca miocardită (tabelul XXVI-VII). Unele date epidemiologice sugerează că între 2% și 5% din popu-

Tabelul XXVI-VII

Cauze virale importante de miocardite

Clasificarea	Virusul
Clasa RNA	
Picornavirus	Coxsackie A și B
	Echo
	Polio
	Hepatitic A
Orthomyxovirus	Influenza A și B
Paramyxovirus	Rubeola
	Rujeola
Togavirus	Chikungunya
	Denga
	Febra galbenă

Scanned with OKEN Scanner

Tabelul XXVI-VII (continuare)

Clasificarea	Virusul
Rhabdovirus	Rabia
Arenavirus	Coriomeningita limfocitară
Clasa DNA	
Poxvirus	Variola
	Vaccina
Herpesvirus	Varicella — Zoster
	Citomegalic
	Ebstein-Barr
Adenovirus	
Virusul hepatitei B	

RNA=Acid ribonucleic; DNA=Acid dezoxiribonucleic.

lația cu o infecție virală dezvoltă un grad de afectare cardiacă (189). Dintre infecțiile virale, virusurile RNA din familia Picornavirus, și în special virusurile Coxsackie B, sînt implicate în aproape jumătate din cazurile de miocardită sau miopericardită. Astfel, din 228 cazuri suspectate de miocardită și evaluate prin tehnici serologice, virusul Coxsackie B a fost incriminat a fi agentul etiologic în 41% din ele (83). Incidența miocarditelor, în infecțiile virale cardiotrope, este strict corelată cu criteriile utilizate pentru diagnosticul miocarditei. Dacă acest criteriu este cel electrocardiografic, al modificărilor nespecifice ale segmentului ST și undei T, atunci miocardita virală, cel mai adesea asimptomatică, poate fi prezentă între 12%—40% din bolnavii cu diverse infecții virale (84). Aceste date discordante subliniază necesitatea precizării unor criterii de diagnostic etiologic cît mai riguroase în miocarditele virale.

Cîteva probleme generale sînt importante în miocarditele virale, explicînd particularitățile histologice, clinice, biologice și evolutive ale întregului grup.

1) Problema patogeniei miocarditei virale a putut fi precizată mai puțin prin studii la om, cît prin studii experimentale de inducere a unui model murin de miocardită prin virus Coxsackie B sau printr-un virus encefalomiocarditic. Modelul murin mimează caracteristicile histologice, biologice și epidemiologice ale miocarditei umane.

Infecția cu virusuri Coxsackie B determină o viremie în primele 24—72 de ore. Infectarea celulelor susceptibile, respectiv a miocitelor, se produce inițial prin fixarea virusului Coxsackie pe membrana celulară prin intermediul unui receptor specific de suprafață (140). Apoi virusul ajunge în citoplasma miocitelor fie prin pinocitoză, fie prin penetrare directă și ulterior se produce replicarea virală cu suprimarea rapidă a sintezei de macromolecule și citoliză. Replicarea virală atinge un maximum în 3—4 zile, după care devin operative mecanismele imunologice. Detectarea de antigeni virali în miocitele infectate se poate face numai în primele zile și este extrem de rar posibilă după 10—14 zile (140). De altfel leziunea histologică de miocardită nu se observă la șoarece înainte de a cincea zi de la infecție. Răspunsul gazdei la infecția virală se produce în mai multe etape și împreună cu citoliza indusă direct de virus, explică apariția leziunii de miocardită. Producerea de interferon,

Scanned with OKEN Scanner

reacție imediată, inhibă diseminarea virală, prevenind infectarea celulelor sănătoase. În același timp interferonul stimulează producerea de celule killer naturale și de macrofage activate, celule care pot liza preferențial miocitele infectate. Producția precoce de anticorpi antivirus specifici de tip IgM (anticorpi neutralizanți) și interacțiunea lor cu macrofagele, sînt implicate în limitarea replicării virale și a terminării infecției active (140).

Distrugerea miofibrilelor în miocarditele virale este mediată nu numai prin efectul citopatic direct al virusurilor, dar și indirect prin mecanisme imune atît celulare cît și umorale. Limfocitele T par a fi implicate în reacția imună, întrucît în experiment, animalele deficiente în limfocite T — fie prin timectomie, fie prin iradiere —, nu mai fac miocardită după infecția virală. Limfocitele T citotoxice sînt capabile să lizeze miofibrilele infectate cu virus, natura antigenului recunoscut de celulele T citotoxice fiind un component al membranei miofibrilare. Este foarte posibil că celulele T imune lizează atît miocitele infectate, cît și unele neinfectate, printr-un proces de reacție încrucișată (121).

Rolul imunității umorale și al autoimunității în producerea și mai ales progresiunea leziunilor din miocardită, a fost sugerat de identificarea de numeroși anticorpi antimiocardici în miocardita acută. Cei mai bine cunoscuți sînt anticorpii antisarcolemali (ASA), antimiolemali (AMLA), a căror prezență ar avea o semnificație patogenetică; ei ar fixa variate componente ale complementului și ar exercita un efect citolitic pe miocite, fapt dovedit și *in vitro,* de exemplu gradul citolizei miocitelor fiind proporțional cu titrul AMLA. Anticorpii de membrană reacționează încrucișat cu unele proteine virale, indicînd o similitudine antigenică. Rolul reacției imunologice încrucișate a fost probat prin faptul că atît AMLA fluorescenți cît și activitatea citolitică a serului pot fi absorbite pe antigenii virali respectivi, elemente ce întăresc supoziția reacției încrucișate a anticorpilor împotriva membranei miolemale și a virusului.

Mai recent au fost puși în evidență autoanticorpi față de translocatorul ADP/ATP, o proteină a părții interne a membranei mitocondriale care facilitează transportul de ATP, cu procesul său eliberator de energie, și reîntoarcerea ADP, pentru regenerarea fosforilării oxidative (5). Acești anticorpi se leagă de suprafața miocitelor producînd un efect citotoxic, care nu este dependent de complement, fapt care probează existența unei proteine cu reacție încrucișată din membrana celulară. În miocarditele active au mai fost puși în evidență prin studii histoimunologice și alți anticorpi de tip antimiozină, antiactină, antifibrilari și antiendoteliali, a căror semnificație precisă este în curs de evaluare.

Pînă în prezent nu este bine precizat dacă anticorpii antimiocardici — izolați în miocardita experimentală, ca și în cea umană, — joacă un rol primar în procesul patogenetic de producere și autoîntreținere a bolii sau dacă apar numai ca rezultat secundar al alterării miocardice (181, 190). Mai probabilă pare supoziția că infecția virală acționează ca un trăgaci (trigger), inițiind un proces autoimun prin modificarea răspunsului imun al gazdei, și că alterarea miocardică mediată imun joacă un rol important în prelungirea evoluției morfologice a miocarditei, care poate evolua ulterior către o C.M.D. (fig. XXVI-2).

Scanned with OKEN Scanner

În afara necrozei micocitare și a infiltrării cu celule inflamatorii, ambele produse prin acțiunea directă a virusului, dar mai ales prin reacția imună, miocardita virală se caracterizează uneori, prin apariția precoce de colagen de tip I și III, în special în ariile conținînd capside virale,

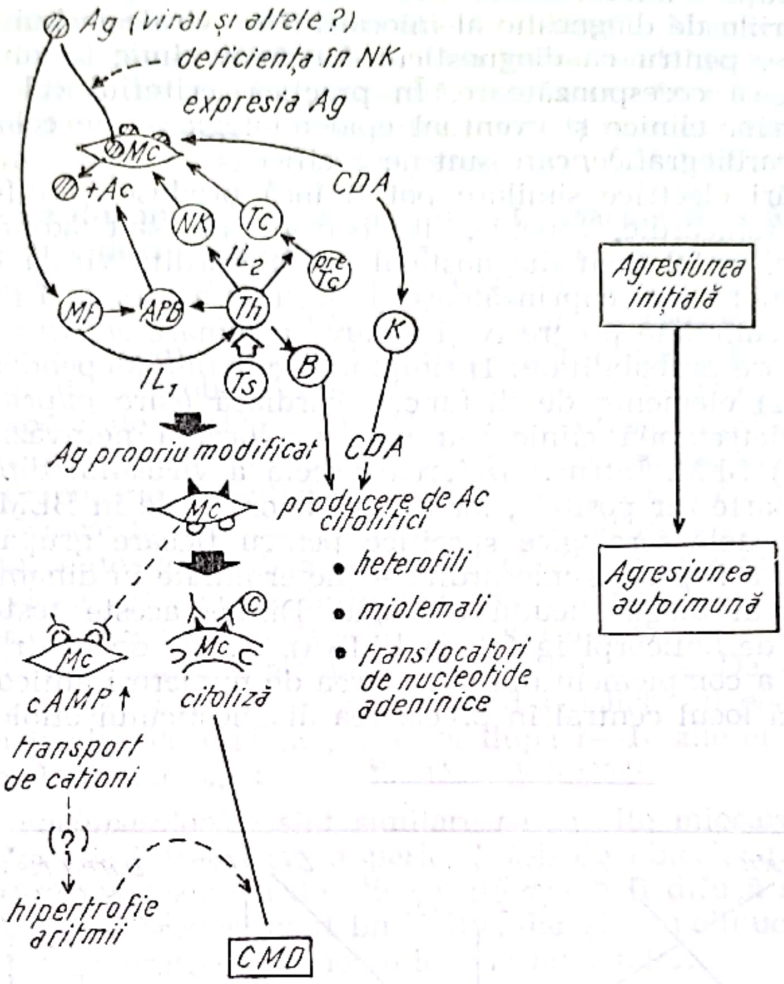

Fig. XXVI-2. — Schema mecanismului imunologic posibil al patogenezei cardiomiopatiei cu dilatație (După Yamakawa K. și colab. (191)).

Ag — antigen; NK — celulă killer naturală; Mc — celulă miocardică; CDA — citotoxicitate dependentă de anticorpi; Ac — anticorp; Tc — celulă T citotoxică; Mf — macrofag; ABP — activare a celulelor B policlonale; Th — celulă T helper; Ts — celulă T supresoare; B — celulă B; K — celulă T killer; IL_1 — interleukina 1; IL_2 — interleukina 2; CMD — cardiomiopatie cu dilatație; cAMP — adenozin-monofosfat ciclic; C — complement.

Reducerea activității celulelor Ts și/sau creșterea activității celulelor Th, indusă de agenți patologici (viruși sau alții) și/sau determinată genetic, duce la o perturbare a sintezei de anticorpi de către celulele B, cu producerea de anticorpi anormali, avînd acțiune patogenetică. În plus, o deficiență a celulelor NK poate scădea rezistența gazdei la infecția virală, cu persistența celulelor infectate în stadiul acut; în felul acesta expunerea la antigenul propriu modificat de virus declanșează un mecanism autoimun de durată, însoțit de citoliză cronică.

explicînd natura focală a fibrozei (83). Substanțele eliberate din miocitele infectate sau din celulele inflamatorii, par să acționeze în producerea fibrozei prin stimularea proliferării locale a fibroblaștilor și a sintezei de colagen în miocard. Aceste date ar explica de asemenea, în parte, posibila evoluție a miocarditelor virale către C.M.D.

2) Criteriile de diagnostic al miocarditelor virale trebuie să fie relativ riguroase, pentru ca diagnosticul formulat clinic să aibă și o bază morfopatologică corespunzătoare. În practică, criteriul cel mai utilizat, în afara datelor clinice și eventual epidemiologice, este cel al modificărilor electrocardiografice, care sînt nespecifice.

Modificări electrice similare pot fi însă produse în infecțiile virale prin febră, tahicardie, hipoxie, diselectrolitemii sau administrarea de medicamente, astfel încît diagnosticul de miocardită virală trebuie să se bazeze pe criterii mai cuprinzătoare. Bolte (12) a propus 4 grupe de date care pot fi acumulate progresiv și a căror însumare certifică diagnosticul sau îi dau mare probabilitate: 1) simptome generale (dependente de infecția virală); 2) elemente de disfuncție cardiacă (care exprimă afectarea miocardică detectabilă clinic sau prin explorarea neinvazivă); 3) date serologice; 4) BEM. Întrucît izolarea directă a virusului din faringe sau fecale este foarte rar posibilă, iar a capsidelor virale în BEM este practic imposibilă, testele serologice specifice pentru fiecare grupă de virusuri suspectate de a fi produs miocardită — determinate în dinamică — ocupă primul plan al diagnosticului etiologic. Dintre aceste teste serologice, identificarea de anticorpi IgM (test ELISA), testele de neutralizare, reacția de fixare a complementului și izolarea de numeroși anticorpi antimiocardici, ocupă locul central în precizarea diagnosticului etiologic.

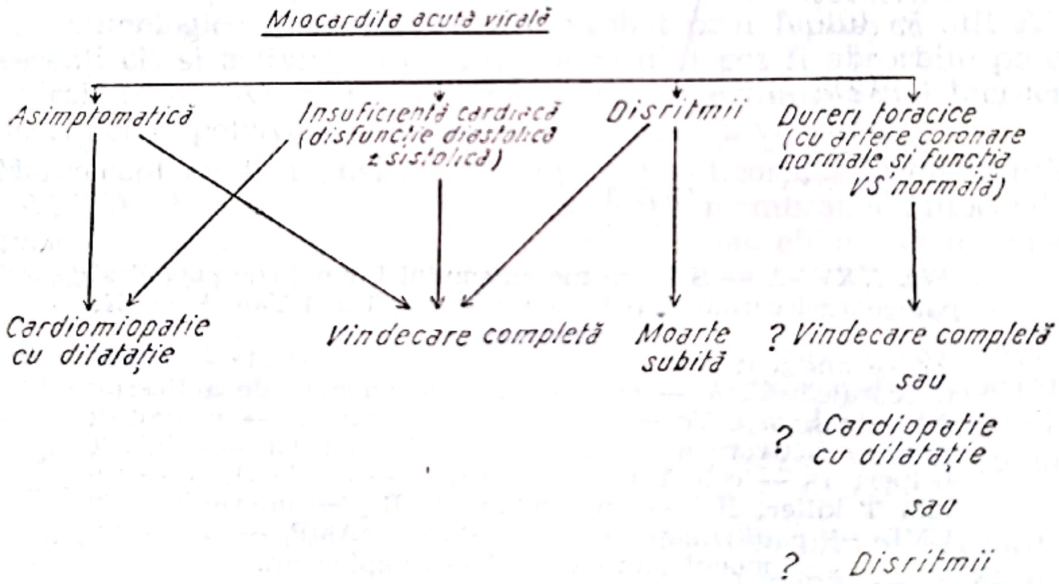

Fig. XXVI-3. — Reprezentarea schematică a diversității de prezentare clinică și a modalităților evolutive în miocardita acută virală (după Kereiakes D. J., Permley W. W.) (83).

3) Manifestările clinice ale miocarditelor virale au unele elemente particulare în raport cu tipul infecției virale de bază, dar pentru întreaga clasă de miocardite virale se pot schematiza modalitățile de prezentare clinică și evolutivă, pe termen scurt sau îndepărtat (fig. XXVI-3).

Scanned with OKEN Scanner

Miocardita acută asimptomatică este forma cea mai frecventă, dar boala se poate prezenta numai ca disritmii, dureri toracice sau insuficiență cardiacă. Vindecarea completă — în 90%—95% din cazuri — este cea mai frecventă modalitate evolutivă în miocarditele virale. O mică parte dezvoltă progresiv insuficiență cardiacă, în cadrul unui sindrom clinic și hemodinamic de cardiomiopatie cu dilatație. Moartea subită poate apărea în timpul miocarditei active. O a patra modalitate evolutivă, incomplet dovedită, dar foarte probabilă, este aceea în care se produce o perioadă latentă, de obicei de ani, între miocardita acută virală și dezvoltarea unei insuficiențe cardiace progresive prin CMD (31, 83, 117).

Miocardita din infecțiile cu virusurile Coxsackie B și A este cea mai frecventă formă de miocardită virală dovedită. Ea se produce mai ales cu virusurile Coxsackie B, serotipurile 1 la 5, și mult mai rar prin grupul Coxsackie A, serotipuri 1, 4, 9 și 16; astfel, între 33% și 41% din cazurile de miocardită acută sînt atribuite infecției cu virus Coxsackie B, dar marea majoritate a probelor etiologice sînt aduse de reacțiile serologice, mai ușor disponibile pentru grupul B decît pentru grupul A (140). Pericardita acută însoțește miocardita într-o proporție importantă din cazuri, astfel încît diagnosticul anatomoclinic frecvent formulat este cel de miopericardită. Miocardul este deosebit de susceptibil în perioada de viremie din cauza aparentei afinități a receptorilor membranari miocitari pentru particulele virale. Patogenia leziunilor miocarditice include atît efectul direct al virusurilor pe miocite — prin replicare virală și miocitoliză — cît și reacția imunologică mediată celular și umoral. De altfel, virusul poate fi rareori izolat din miocard, pericard sau lichidul pericardic și numai în primele zile ale infecției, ulterior după 7—10 zile el fiind eliminat de mecanismele imunologice.

Datele morfopatologice sînt similare ca în alte miocardite acute, cu sublinierea asocierii frecvente a pericarditei, de obicei cu revărsat mediu. Histopatologic, leziunea de miocardită poate fi difuză sau focală, cu infiltrat inflamator predominant limfocitic, dar și cu polinucleare, precum și cu leziuni degenerative sau necrotice ale miocitelor.

Manifestările clinice ale miocarditei sînt relativ severe la nou născuți, unde se produce o miocardită neonatală gravă, cu insuficiență cardiacă, colaps circulator sau semne de afectare multisistemică. La adolescenți și tineri, unde miocardita prin virus Coxsackie B este mai frecventă, multe cazuri evoluează subclinic sau afectarea miocardică și/sau pericardică îmbracă forme relativ ușoare. Cel mai adesea predomină febra, infecția respiratorie de căi superioare — actuală sau în antecedentele imediate —, artralgiile, mialgiile sau pleurodinia. Pot să mai fie prezente în unele infecții severe erupții cutanate rubeoliforme, pneumonită, meningo-encefalită. În astfel de cazuri descoperirea semnelor de miocardită acută sau de miopericardită se face la un examen clinic, sau la o explorare electrocardiografică. În unele cazuri sînt patente semnele de miocardită acută, cu galop, tahicardie, disritmii sau insuficiență cardiacă congestivă rapid instalată, însoțite sau nu de pericardită. Un revărsat pleural, în cantitate mică sau moderată, de obicei pe partea stîngă, se întîlnește asociat la 20—50% din miopericardite.

Scanned with OKEN Scanner

Electrocardiograma este mai totdeauna anormală, cu modificări nespecifice ale segmentului ST și undei T, relativ variabile pînă la regresie în următoarele săptămîni. Mai rar se întîlnesc tulburări de conducere AV, aritmii sau unde Q simulînd necroză miocardică. Adesea semnele electrocardiografice de pericardită maschează pe cele care sugerează atingerea miocardică, dar aceasta poate fi evidentă clinic. Enzimele miocardice pot fi normale sau ușor crescute, reflectînd absența sau prezența unui oarecare grad de necroză miocardică.

Diagnosticul de laborator este relativ dificil pentru precizarea infecției cu virus Coxsackie, deoarece majoritatea bolnavilor se prezintă la medic relativ tîrziu în cursul bolii, cînd virusul nu se mai regăsește în culturile faringiene sau din scaun. Izolarea virusului din miocard prin BEM sau lichidul pericardic este circumstanțială. Creșterea titrului de anticorpi neutralizanți — după unii (113) de 4 ori față de martor — sau a anticorpilor IgM specifici, indică o infecție recentă. Punerea în evidență a unor variați anticorpi antimiocardici (antimiolemali, antisarcolemali, antimiozină etc.) ar certifica afectarea miocardică.

Evoluția și prognosticul miocarditei sînt variabile la nou-născut sau adult. Miocardita neonatală produce o mortalitate, în stadiul acut, în aproximativ 50% din cazuri; în schimb la tineri și adulți vindecarea miocarditei se face, foarte frecvent, în cîteva zile sau săptămîni. Modificările electrocardiografice pot persista cîteva săptămîni sau chiar luni, în special în cazurile de miopericardită. Recurența miopericarditei se poate produce de mai multe ori în următorii ani, mai ales în cazurile tratate cu corticosteroizi. La 5—10% din bolnavi, se dezvoltă progresiv, după aparenta vindecare a miocarditei acute, un tablou clinic asemănător cardiomiopatiei cu dilatație, la care examenul morfologic prin BEM arată și leziuni active de miocardită și fibroză.

Tratamentul miocarditei acute prin virus Coxsackie B este nespecific, cu repaus la pat, analgezice, medicație antiinflamatoare nesteroidiană, eventuală medicație pentru aritmii sau insuficiență cardiacă. Corticosteroizii cresc severitatea infecției în unele modele animale și nu sînt recomandați, în afara situațiilor în care pericardita nu poate fi corectată prin mijloace convenționale.

Miocardita cu virus Echo, din grupa enterovirusurilor, grupă din care fac parte și virusurile Coxsackie, este o boală rară, fiind implicate mai frecvent serotipurile 1, 3, 6, 9 și 19. Afectarea cardiacă de tip miocarditic este mai severă la nou-născuți. La adulți miocardita este cel mai adesea subclinică, fiind decelabilă prin modificări electrocardiografice, sau îmbracă aspect de miopericardită în cursul unei boli febrile cu pleurodinie. Unele cazuri pot fi mai severe cu aritmii ventriculare, bloc AV și cardiomegalie, în special prin revărsat pericardic. Diagnosticul virusologic se face prin cercetarea seriată a titrului de anticorpi neutralizanți.

Miocardita gripală se întîlnește mai frecvent în perioadele epidemice, și în special în cele pandemice — cum au fost în anii 1918, 1957, 1968 și 1977. Virusurile gripale A, B și C pot fi implicate în producerea miocarditei. Schimbările rapide și spontane de antigenitate fac necesară izolarea tipului de virus cel puțin în perioadele epidemice.

Scanned with OKEN Scanner

În producerea complicațiilor cardiovasculare din gripă trebuie stabilite, pe cît este posibil, rolul infecției virale propriu zise precum și rolul infecțiilor bacteriene secundare.

În perioadele epidemice, la 1/3 din cazurile decedate prin gripă s-au găsit elemente histologice de miocardită activă. *Modificările morfopatologice cardiace* în cazurile fatale arată dilatație cardiacă biventriculară, cu miocard flasc, precum și peteșii și microhemoragii subendocardice și subepicardice. Anomaliile histologice precoce sînt de tipul peteșiilor hemoragice, pierderii striațiilor miofibrilelor, infiltrat interstițial extensiv cu mononucleare și eventual hemoragii sau necroză fibrinoidă în microvascularizația miocardică.

Manifestările clinice de miocardită apar, în afara cazurilor cu evoluție fulminantă, de obicei la 1—2 săptămîni de la începutul gripei. Bolnavii dezvoltă dispnee progresivă, neexplicată de o complicație pulmonară, fatigabilitate, palpitații, uneori dureri toracice de tip anginos, aritmie și eventual semne de insuficiență ventriculară stîngă. Tahicardia sinusală este obișnuită, dar unii bolnavi pot avea bradicardie sinusală sau aritmii diverse.

Electrocardiograma este de obicei anormală, cu modificări tranzitorii ale segmentului ST și undei T, uneori cu tulburări de conducere pînă la bloc AV complet. Modificările electrocardiografice din gripele severe pot fi însă produse de febră, hipoxie, diselectrolitemie sau droguri.

Evoluția miocarditei gripale depinde de severitatea leziunilor miocardice, dar și de prezența și severitatea altor complicații întîlnite în gripă (pneumonia gripală sau bacteriană, encefalită, șoc toxic). Moartea subită este frecventă la tarați și de obicei se asociază cu un sindrom de detresă respiratorie, prin edem pulmonar hemoragic viral.

Miocardita din poliomielită a scăzut imediat și brusc după succesul vaccinării antipoliomielitice.

Modificări morfologice indicatoare de miocardită se găsesc în cel puțin jumătate din cazurile fatale de poliomielită, leziunile variind de la infiltrat focal interstițial limfocitar minim la necroza miocitelor cu infiltrat neutrofilic extensiv. Izolarea virusului poliomielitei din miocard în cazurile fatale, ca și datele experimentale, atestă ipoteza că miocardita se produce prin invazia directă virală a inimii.

Miocardita clinică are semne clasice (galop, cardiomegalie, insuficiență cardiacă congestivă etc.) dar este relativ rară, întîlnindu-se în special în poliomielita severă. Dispneea, cianoza, tahicardia, hipotensiunea, edemul pulmonar acut sînt simptome și semne nespecifice și rezultă mai mult din afectarea spinală sau bulbară prin poliomielită, decît din miocardită.

Electrocardiograma este anormală în aproximativ 25% din cazurile de poliomielită acută, și modificările atribuite miocarditei sînt comune cu celelalte forme de miocardite virale. Anomaliile electrocardiografice de miocardită apar în primele 2 săptămîni de poliomielită și persistă pînă la 2—3 săptămîni, spre deosebire de alte tulburări electrice nespecifice care pot fi atribuite febrei, hipotensiunii arteriale sau insuficienței respiratorii.

Scanned with OKEN Scanner

Tratamentul miocarditei este simptomatic, dar cel al eventualei insuficienţe respiratorii trebuie să fie agresiv.

Miocardita din hepatitele virale se întîlneşte rar, este mai frecvent subclinică, şi se diagnostichează de obicei pe datele electrocardiografice. Existenţa acestui tip de miocardită este confirmată de modificările patologice miocardice întîlnite în hepatitele severe fatale. Miocardul poate fi flasc, cu dilataţie biventriculară şi peteşii hemoragice în peretele ventricular, inclusiv în sept. Histologic se constată infiltrate limfocitare interstiţiale şi perivasculare, inflamaţie seroasă difuză, necroză focală miocitară şi microhemoragii subendocardice.

Modificările electrocardiografice sînt cel mai adesea singurul semn al afectării miocardice, întîlnindu-se la 15 pînă la 17% din bolnavii cu hepatită. Ele sînt comune cu cele din celelalte tipuri de miocardite virale, cu excepţia bradicardiei sinusale, mai frecvent întîlnită la adult. Anomaliile electrocardiografice sînt de obicei tranzitorii, evoluînd în 1—3 săptămîni, şi semnificaţia lor trebuie apreciată în contextul celorlalte tulburări biochimice şi metabolice din hepatită, mai ales dacă afectarea hepatică este severă.

Miocardita din sindromul de imunodeficienţă dobîndită sau SIDA. Această afecţiune virală produsă de HIV (human immunodeficiency virus) realizează o disfuncţie imună globală facilitînd infecţii repetate prin germeni patogeni predominant oportunistici, cu sau fără sarcom Kaposi. În mod secundar, în unele cazuri apar afectări şi/sau insuficienţe de organ (sistemul nervos central, plămîni, rinichi, tractul gastrointestinal), care împreună cu infecţia sînt cauze de deces. Cordul poate fi afectat în mod specific prin sarcom Kaposi (155), secundar prin virusuri cardiotrope favorizate de SIDA — în special prin virusurile citomegalic (188) şi Epstein-Bar (III) —, prin alţi germeni patogeni, droguri cardiotoxice, sau malnutriţie.

Recent au fost descrise observaţii de SIDA, la persoane tinere, decedate cu tablou de cardiomiopatie cu dilataţie, cu evoluţie rapidă, şi la care examenul anatomic a relevat dilataţie cardiacă, pierderi miofibrilare, sugerînd o cardiomiopatie generalizată şi miocardită limfocitară focală (26). Alte explorări pentru verificarea unei etiologii cunoscute în aceste cardiomiopatii cu miocardită au fost negative. Avînd în vedere severa deficienţă a limfocitelor T şi B din SIDA, se sugerează că afectarea miocitelor şi disfuncţia miocardică, sînt rezultatul afectării primare virale prin HIV, şi nu al unui proces imun (26). Aceste date sugerează cercetarea etiologiei virale specifice, împreună cu celelalte etiologii, în determinările de tip cardiomiopatic sau miocarditic din SIDA.

2. INFECŢIILE CU RICKETTSII

Microorganismele din familia rickettsiilor, ca şi Coxiella burnetii, agentul etiologic al febrei Q, sînt încadrate în prezent în grupul bacteriilor, avînd perete asemănător cu bacteriile şi structura internă similară acestora.

Scanned with OKEN Scanner

Deşi bolile prin rickettsii, şi mai ales tifosul exantematic clasic, sînt pe cale de dispariţie, afectarea cardiovasculară şi în special miocardică a fost foarte bine studiată în perioada 1920.

Afectarea miocardică histologică este practic constantă şi este expresia predominantă a vasculitei specifice. În vasele mici, capilare, arteriole şi venule, rickettsiile se multiplică, produc alterări endoteliale cu necroză celulară, hipertrofie şi proliferare, precum şi trombi plachetari şi de fibrină. În acelaşi timp se produce o reacţie inflamatorie perivasculară tipică, iniţial cu polimorfonucleare şi monocite, iar mai tîrziu cu macrofage şi limfocite, sugerînd un răspuns imun. Miocardita rezultă astfel din afectarea predominantă a microcirculaţiei şi reacţia inflamatorie perivasculară ulterioară.

Expresia clinică a miocarditei poate fi tipică, dar fără insuficienţă cardiacă congestivă, sau se poate limita la modificări electrocardiografice tranzitorii ale segmentului ST şi ale undei T. Hipotensiunea arterială era comună, iar colapsul vascular periferic, frecvent în a doua săptămînă de boală în tifosul exantematic, constituia principala cauză de deces. Colapsul circulator din tifos este de regulă expresia leziunilor vasculitice difuze şi a tulburărilor de coagulare secundare, dar poate avea şi o componentă miocardică.

Evoluţia miocarditei tifosului exentematic istoric, ca şi a infecţiilor rickettsiene în general este în prezent favorabilă, spre vindecare completă, graţie drogurilor antimicrobiene din seria tetraciclinelor.

3. INFECŢIILE BACTERIENE

Miocarditele bacteriene sînt în evidentă regresie de la introducerea antibioterapiei şi a creşterii eficienţei măsurilor de profilaxie. Miocarditele sînt focale sau difuze, şi se pot produce prin mecanisme multiple: diseminarea germenilor în miocard şi reacţie inflamatorie secundară pînă la formarea de microabcese, reacţie imunologică la antigenii bacterieni de obicei modificaţi, vasculită sau efect toxic pe miocard.

Miocarditele din *tuberculoza acută, infecţiile cu Salmonella* (febra tifoidă), *scarlatină, meningococemie, infecţiile stafilococice* sau *pneumococice* sau *alte infecţii bacteriene* reprezintă astăzi raritaţi clinice sau morfopatologice.

Miocardita diferică. Miocardita din difterie, astăzi extrem de rară, este o formă de miocardită care nu îndeplineşte toate criteriile morfologice ale acesteia şi este mai exact o miocardită toxică. Exotoxina Corynebacterium diphteriae are acţiune sistemică afectînd predominant miocardul şi ţesutul nervos. Afectarea miocardică se produce prin inhibarea sintezei de proteine prin interferarea transferului de aminoacizi de la ARN solubil la lanţurile polipeptidice (12). O altă explicaţie complementară sugerează că toxina diferică produce o depleţie a carnitinei miocardice, şi că aceasta este indispensabilă transportului de acizi graşi în mitocondrii şi oxidărilor mitocondriale; depleţia de carnitină interferează ast-

Scanned with OKEN Scanner

fel cu transportul principalului substrat energetic al miocardului și produce acumularea de trigliceride în miocite (12).

Miocardita difterică clinică se întîlnește la 10—25% dintre bolnavii cu difterie, dar examenele histologice o identifică în aproape 70% din cazuri, fiind astfel principala complicație și cauză de deces.

Morfopatologic inima este dilatată, flască, cu miocardul tigrat și cu evidentă degenerescență grasă. Leziunea microscopică esențială este o infiltrație grasă a miocitelor și necroza acestora (miocardită parenchimatoasă), extensia modificărilor microscopice variind de la afectarea miocardică difuză și severă, la focare izolate de degenerare miocitară și necroză hialină a fibrelor miocardice. O reacție inflamatorie secundară se dezvoltă mai tîrziu, cu infiltrat interstițial de histiocite, limfocite și plasmocite, leziunea căpătînd aspect de miocardită clasică. În timp, degenerescența miocitelor și infiltratul se vindecă, complet sau prin fibroză reziduală. Țesutul specific este adesea afectat în procesul miocarditic.

Manifestările clinice de miocardită apar de obicei în primele 7—10 zile de la debutul difteriei; formele cu debut mai tardiv au un prognostic bun. O parte din manifestările cardiovasculare din difterie sînt rezultatul toxemiei generale, obstrucției respiratorii și hipoxemiei, și nu ale miocarditei.

Tahicardia, cardiomegalia variabilă, asurzirea zgomotelor cardiace și galopul protodiastolic sînt expresia inițială a disfuncției miocardice. Aceasta poate evolua spre insuficiență cardiacă congestivă — rapid instalată —, insuficiență circulatorie acută (prin paralizie vasomotorie și miocardită) și moarte subită.

Electrocardiograma este anormală la aproximativ 50% din bolnavii cu difterie, majoritatea tulburărilor întîlnite și atribuite miocarditei fiind modificările nespecifice, dar evolutive, ale segmentului ST și undei T. Tulburări variate de ritm și de conducere pot fi prezente, inclusiv blocul de ramură și blocul complet; apariția tulburărilor de conducere AV severe sau a blocului de ramură indică un prognostic sever, cu mortalitate între 50—80%. Modificările electrocardiografice regresează lent în săptămîni sau chiar cîteva luni, deși modificări ale segmentului ST și undei T pot persista indefinit.

Miocardita difterică se însoțește invariabil de o creștere moderată a aminotransferazelor serice; creșterea lor marcată este un semn de prognostic rezervat.

Vindecarea clinică și anatomică a miocarditei difterice se face, sub o terapie adecvată, în cîteva săptămîni, dar cazurile severe au o mortalitate mare cu toată terapia complexă. Miocardita poate însă lăsa alterări permanente anatomice și funcționale, care reduc rezerva cardiacă.

Tratamentul miocarditei difterice include: tratamentul insuficienței cardiace cu glicozizi digitalici (cu eficacitate modestă), al colapsului circulator, al tulburărilor de ritm și de conducere și tratamentul etiopatogenetic. În cazul apariției unui bloc AV de grad avansat sau complet este necesară plasarea unui stimulator cardiac. Este de asemenea obligatorie administrarea rapidă de antitoxină difterică, în doză de 30 000—50 000 U administrată i.m., pentru cazurile medii sau ușoare. În cazurile severe dozele recomandate sînt de 60 000—100 000 U, din care jumătate pot fi

Scanned with OKEN Scanner

date în infuzie lentă i.v., cu toate precauțiile necesare pentru a preîntîmpina reacțiile de hipersensibilitate. Administrarea de antibiotice, de preferință penicilină sau eritromicină, în doze uzuale, pentru o perioadă de 8—12 zile, reprezintă o terapie etiologică necesară. În cazurile cu toxicitate sistemică severă și/sau miocardită semnificativă se vor adăuga corticosteroizi (i.v. sau per os).

Miocardita din Endocardita infecțioasă. Miocardita difuză sau focală mai mult histologică decît clinică, reprezintă o complicație redutabilă a endocarditelor bacteriene, acute sau subacute. Afectarea miocardică, alături de celelalte complicații cardiace ale endocarditei, explică incidența ridicată a insuficienței cardiace, în perioada activă a endocarditei, dar și după vindecarea sa.

Mecanismele de producere a miocarditei sînt multiple: mecanism imun, cu afectare predominantă vasculitică sau interstițială, mici embolii septice cu formarea de microabcese sau embolii pe ramuri intramurale cu reacție inflamatorie secundară. Miocardul poate arăta o varietate de leziuni, dintre care cea descrisă de Bracht și Wächter, cu infiltrat localizat limfomonocitar care înlocuiește miocitele, pare tipică. Mai pot fi prezente: infiltrate difuze cu limfomonocite, infiltrate difuze sau localizate cu polinucleare, cu sau fără necroză miocitară sau abcese miliare, leziuni de capilarită sau arteriolită cu proliferarea celulelor endoteliale și infiltrate celulare perivasculare. În cazuri foarte rare, mai ales în endocardita acută, pot fi găsite abcese miocardice conținînd colonii bacteriene, embolii septice în arterele coronare intramurale, focare de necroză în mușchii papilari sau în peretele ventricular.

Manifestările clinice ale miocarditei din endocardita infecțioasă sînt de obicei mascate de cele ale bolii de bază. Ritmul de galop, eventual instalarea insuficienței cardiace disproporționată față de gradul leziunii valvulare, modificările evolutive electrocardiografice și în special tulburările de conducere AV sau intraventriculară, atrag atenția asupra unei posibile miocardite sau a unui infarct miocardic embolic. Diferențierea acestor două complicații cardiace este grea și ea se bazează pe modificarea enzimelor serice, urmărirea seriată electrocardiografică și explorarea radioizotopică.

Producerea miocarditei în endocarditele bacteriene nu modifică tratamentul antiinfecțios al bolii, dar agravează atît prognosticul imediat cît mai ales cel pe termen mediu sau lung, fibroza miocardică reziduală limitînd rezerva cardiacă.

Reumatismul articular acut. Miocardita reumatismală continuă să rămînă cea mai importantă cauză de miocardită la copii și tineri, după cea virală. (Vezi capitolul „Cardita reumatismală").

Miocardita în septicemii. Afectarea miocardică în septicemii este extrem de variată, în raport cu natura germenului implicat și a patogenității sale specifice, cu stadiul descoperirii bolii și precocitatea și eficiența terapiei.

O parte din *leziunile miocardice* din septicemii sînt tipic miocarditice: infiltrat interstițial difuz sau focal, cu mononucleare sau cu polimorfonucleare neutrofile, dispuse preferențial perivascular și subendo-

cardic. Leziunile de necroză miocitară sînt focale, dar mai frecvent se produc microabcese metastatice, în special în septicemiile stafilococice sau streptococice. Miocardita poate fi asociată cu endocardită bacteriană, adesea pe cordul drept și/sau pericardită acută septică.

Leziunile miocardice din miocardita septică trebuie deosebite de leziunile miocardice nespecifice apărute în stările septice și produse de hipoxie, acidoză, ischemie miocardică prin scăderea presiunii de perfuzie, toxemia sistemică sau șocul septic.

Manifestările clinice ale miocarditei acute sînt cele comune: tahicardie, galop ventricular, eventuale sufluri de regurgitație atrio-ventriculară, puls alternant, aritmii sau moarte subită; insuficiență cardiacă se produce rar, tabloul septic afectînd în principal alte aparate sau sisteme. Apariția modificărilor electrocardiografice, semnalate la capitolul general, întărește suspiciunea de miocardită.

Tratamentul specific și complex al stării septice, atunci cînd este eficient, reduce și modificările clinice și morfopatologice miocardice, rareori fiind necesare mijloace terapeutice speciale pentru terapia miocarditei.

4. INFECȚIILE CU SPIROCHETE

Miocardita este relativ rară, în afara leptospirozei. În **sifilis,** existența unei miocardite subacute sau cronice datorită Treponemei pallidum este controversată și mai mult negată. O miocardită gomoasă, cu gome microscopice dispuse predominant în sept este extrem de rară astăzi. În această ultimă situație pot apărea tulburări de conducere și bloc AV complet.

Leptospiroza, produsă de variate serotipuri de leptospire, determină în afară de manifestările clasice (febră, sindrom icteric, meningită aseptică și nefropatie tubulointerstițială evoluînd spre insuficiență renală), o miocardită acută sau, mai rar, o miopericardită în aproximativ 10% din cazuri.

Leziunile miocardice sînt produse atît prin diseminarea hematogenă a leptospirelor într-o primă etapă, dar posibil și printr-un mecanism imun, dovedit prin apariția de anticorpi circulanți care aparțin predominant clasei IgM. *Modificările morfopatologice* sînt caracterizate prin peteșii sau microhemoragii predominant epicardice, necroză focală, inflamație și edem interstițial marcat, mai ales subendocardic. Absența modificărilor de vasculită diferențiază aceste modificări de cele produse de bolile rickettsiene. Afectarea sistemului de conducere este frecventă, explicînd apariția tulburărilor de conducere AV. Leziuni histologice similare cu cele întîlnite în miocard se găsesc în mușchii scheletici; sînt prezente: edem miofibrilar, vacuolizări, necroză focală, ce pot fi demonstrate precoce prin biopsii musculare. Antigenul leptospiral a fost găsit în aceste leziuni prin tehnica anticorpilor fluorescenți.

Manifestările clinice ale miocarditei din leptospiroză sînt cel mai adesea absente, fiind prezente numai modificări electrocardiografice tranzitorii și nespecifice ale segmentului ST și undei T. Apariția aritmiilor atriale sau ventriculare, a bradicardiei sinusale și a tulburărilor de conducere AV este sugestivă pentru miocardita acută. Cardiomegalia, galo-

Scanned with OKEN Scanner

pul ventricular, pericardita și semnele de insuficiență cardiacă congestivă sînt foarte rare. Blocul AV de grad înalt sau complet sugerează un prognostic sever, în timp ce modificările STT și tulburările de ritm dispar, de obicei în convalescență.

Diagnosticul de miocardită leptospirozică necesită confirmarea serologică a leptospirozei (teste de aglutinare, reacții de fixare a complementului), precum și excluderea unei miocardite din stările septice sau infecții virale cu tropism miocardic.

Tratamentul miocarditei se limitează de regulă la cel al liptospirozei, cu penicilină, tetracicline sau eritromicină, în afara formelor speciale, a căror terapie este similară cu cea a altor tipuri etiologice de miocardită.

Boala Lyme și afectarea miocardică (96, 190). O formă particulară de spirochetoză însoțită de afectare miocardică este *boala Lyme* sau cardita Lyme (după regiunea Lyme, Connecticut S.U.A.). Agentul cauzal este o spirochetă nou identificată transmisă de căpușa Ixodes dammini. Vara sau la începutul toamnei, după zile sau săptămîni de la mușcătura care poate trece neobservată, apare un eritem cronic migrator la locul acesteia, însoțit de semne generale. Majoritatea bolnavilor au complexe imune circulante. Cei cu titruri ridicate de IgM circulante și crioglobuline conținînd IgM au un risc crescut de afectare secundară de organe. Grupul cu risc crescut are de regulă prezent antigenul de histocompatibilitate DR2. După săptămîni sau luni se produc afectări de organ care par a fi mediate imunologic. Cele mai frecvente manifestări secundare sînt: neurologice în 15% din cazuri (meningită limfocitară, nevrite craniene motorii și radiculonevrite senzoriale), cardiace în 10% din cazuri (miopericardită, grade variabile de blocuri AV pînă la bloc complet și moarte subită, dar nu valvulite) și articulare în 60% din cazuri (sinovite recurente, evoluînd chiar ani de zile). Spirochetele pot fi izolate din sînge (inițial) și lichidul cefalorahidian, dar nu din articulații. Titrul anticorpilor antispirochetă Ixodes dammini este crescut. Tetraciclinele și penicilina vindecă eritemul cronic migrator și previn apariția determinărilor de organ. Doze mari de penicilină i.v. vindecă meningita și aparent sînt eficiente și în blocurile AV, asociate cu doze ridicate de corticosteroizi.

5. INFECȚIILE FUNGICE

Infecțiile fungice sistemice severe sînt astăzi mai frecvente, dar dificil de diagnosticat, întîlnindu-se mai ales la bolnavii cu imunitate deprimată, în boli maligne tratate cu chimioterapice, corticosteroizi, radiații sau terapie imunosupresivă. *Aspergiloza, actinomicoza, blastomicoza, criptococoza, candidiaza, coccidioidomicoza* și *histoplasmoza* pot produce determinări miocardice specifice, cu leziuni clasice de tip granulomatos sau microabcese miocardice (181, 190).

În aceste infecții microorganismele (fungii) pot afecta miocardul pe cale hematogenă, prin extensia de la pericard sau plămîn sau pe cale limfatică retrogradă de la ganglionii mediastinali.

Diagnosticul de miocardită fungică poate fi suspectat într-o infecție fungică sistemică cu izolarea tipului de fungi dintr-un organ afectat (plă-

mîn, pleură), la apariția unor modificări electrocardiografice sugerînd o leziune neischemică circumscrisă, și confirmat histopatologic.

Aspergiloza sistemică produce relativ frecvent o afectare miocardică prin microabcese specifice sau infarcte limitate, produse prin tromboza vaselor intramurale care conțin micelii fungice. Leziunea fungică se extinde adesea dincolo de peretele vascular și invadează miocardul necrotic înconjurător.

Manifestările clinice cardiace sînt nespecifice dar electrocardiograma poate releva modificări ale undei T. Diagnosticul de infecție cu aspergillus este dificil și se bazează pe izolarea de micelii aspergilare prin aspirație transtraheală sau prin biopsie pulmonară.

Tratamentul specific, cu rezultate favorabile, se face cu amfotericină B.

Actinomicoza produce rar o miocardită, dar afectarea cardiacă este severă, asociind semne de insuficiență biventriculară și pericardită. Determinarea cardiacă rezultă din extensia directă din torace a infecției cu Actinomyces, cu prinderea pericardului și invadarea ulterioară a miocardului. Leziunea miocardică constă din abcese necrotizante, de obicei multiple, înconjurate de țesut granulomatos. Uneori abcesele pot avea o mărime apreciabilă.

Tabloul clinic cel mai frecvent este al unei insuficiențe cardiace congestive, de obicei asociată cu pericardită, însoțită sau nu de aritmie. Nu există tratament specific, în afara evacuării chirurgicale a focarului micotic primar.

Candidiaza. Infecția diseminată cu Candida, ciupercă oportunistică comună, se întîlnește în special pe un teren imunodeficitar. O cale mai puțin cunoscută de producere a candidiazei sistemice este aceea a injecțiilor i.v. cu sterilizare incompletă sau a cateterelor intravenoase de plastic menținute timp mai îndelungat pentru tratamente intensive sau alimentație parenterală.

Afectarea cardiacă este mai frecvent endocardică, și mai rară ca miocardită necrotică candidiazică, izolată sau asociată endocarditei. Microabcesele pot fi localizate în miocardul contractil sau în țesutul de conducere, consecințele putînd fi limitate, exprimate numai prin modificări electrocardiografice nespecifice, sau grave sub aspectul de bloc AV complet. Tratamentul în cazul culturilor repetate pozitive pentru candida și în prezența determinărilor sistemice (cardiace, oculare, articulare etc.) se face cu amfotericină B, ca și pentru alte micoze sistemice.

6. INFESTAREA CU PROTOZOARE

Malaria, toxoplasmoza și **tripanosomiaza** reprezintă infestările cu protozoare cele mai frecvente la om. Ele pot afecta miocardul printr-o leziune de tip miocarditic. Interesul pentru aceste boli este limitat în prezent la noi, ele necesitînd condiții epidemiologice speciale.

Miocardita din boala Chagas (181, 190). Infestarea cu protozoarul Trypanosoma cruzi, absentă în țara noastră, este foarte frecventă în America de Sud și Centrală, constituind în aceste vaste arii geografice

Scanned with OKEN Scanner

o problemă de sănătate publică. Parazitul manifestă la om un tropism cardiac deosebit, determinînd o miocardită acută sau o miocardită cronică cu prognostic sever. Afectarea miocardică din faza cronică a bolii Chagas reprezintă prototipul miocarditei cronice.

Parazitul Trypanosoma cruzi este transmis la om prin înțepare de către o insectă din subfamilia Triatomidae, sau, mai rar, prin transfuzie de sînge sau chiar congenital. După inoculare, protozoarul se multiplică și migrează în tot organismul, dar cu un tropism special pentru miocard și un grad mai mic pentru sistemul nervos. La o mică parte din cazuri se produce o boală acută, dar infestarea inaparentă este forma cea mai comună la om; mai tîrziu se produce însă o miocardită cronică severă.

Boala Chagas are două faze, separate de o perioadă latentă de 10—30 ani: 1) tripanosomiaza acută, mai frecventă la copii, care produce o miocardită acută, de obicei cu prognostic bun; 2) tripanosomiaza cronică, întîlnită la adulți, sub aspectul unei miocardite cronice sau cardiomiopatii specifice de tip congestiv cu evoluție gravă.

În *boala Chagas acută* afectarea miocardică se produce prin infestarea cu paraziți a fibrelor miocardice și foarte probabil printr-o reacție imunologică.

Morfopatologic leziunile de miocardită pot fi focale sau difuze; parazitul produce necroza și ruptura fibrelor miocardice, cu apariția ulterioară a unei reacții infiltrative celulare în jur. Rar, afectarea miocardică se poate extinde la epicard, cu apariția unei pericardite exudative, sau subendocardic, cu formarea de trombuși intracavitari.

Manifestările clinice în faza acută a bolii Chagas cuprind: febră, mialgii, transpirații, hepatosplenomegalie, miocardită și uneori meningoencefalită.

Miocardita acută are un larg spectru clinic, cel mai adesea ca o formă benignă, asimptomatică sau numai cu diagnostic electrocardiografic. Unii bolnavi au tahicardie, galop, cardiomegalie reversibilă și modificări electrocardiografice. Foarte rar se produce o panmiocardită necrotizantă fulminantă cu insuficiență cardiacă acută de obicei fatală.

Modificările electrocardiografice sînt cele din miocardita acută, dar apariția unui bloc de ramură dreaptă sugerează o miocardită necrotizantă extensivă. Moartea prin miocardita acută se întîlnește de obicei la copii și rata mortalității pare să nu depășească 5%.

Boala Chagas cronică apare la aproximativ 30% dintre indivizii infestați, în medie după 20 ani de la infestarea inițială, de obicei necunoscută, sub aspectul unei cardiomiopatii cronice cu insuficiență cardiacă progresiv severă (68).

Morfopatologic se constată o cardiomegalie cu hipertrofie și dilatație a tuturor camerelor, adesea cu anevrism apexian și/sau trombi intracavitari. Aspectul microscopic se aseamănă cu cel din CMD, dar microscopia relevă un aspect de miocardită cronică aproape specific, cu infiltrat celular compus din limfocite, plasmocite, macrofage, sau chiar leziuni granulomatoase. În plus de aceste leziuni, se găsesc: o mare varietate de procese degenerative miofibrilare, fibroză miocardică care se substituie necrozei continue, precum și o severă distrugere a țesutului specific de conducere a inimii, prin inflamație și fibroză. Modificările histologice

Scanned with OKEN Scanner

afectează predominent ramura dreaptă a fasciculului His, nodul sino-atrial și nodul AV, explicînd incidența tulburărilor de conducere. La o proporție relativ mică de bolnavi se poate găsi intramiocardic parazitul specific

Patogeneza leziunilor de miocardită cronică pare să fie predominent imună, avînd în vedere caracterul sporadic al identificării parazitului specific în leziunea miocardică. În faza acută s-ar elibera antigeni din miocitele infestate cu paraziți, care se adsorb pe suprafața miocitelor afectate sau indemne. Limfocitele T citotoxice, self reactive, care se dezvoltă după infecția inițială, ar produce ulterior liza miocitelor normale și reacția inflamatorie secundară, în absența antigenului parazitar.

Manifestările clinice de miocardită cronică apar insidios, inițial cu simptome și semne de insuficiență cardiacă ușoară sau numai modificări electrocardiografice sugestive. Ulterior se dezvoltă o insuficiență cardiacă congestivă, predominent dreaptă. Insuficiența tricuspidiană funcțională este adesea prezentă, ca și insuficiența mitrală relativă, galopul ventricular sau dedublarea Z_1 prin blocul de ramură dreaptă.

Electrocardiograma poate fi sugestivă în miocardita cronică din boala Chagas.

În fazele de început ea poate fi normală sau cu modificări minime, nespecifice, dar ulterior apar modificări la peste 80% din bolnavi, unele cu înaltă specificitate. Blocul de ramură dreaptă asociat cu hemibloc anterior stîng se întîlnește la 30—60% din cazuri, în timp ce blocul de ramură stînga este foarte rar (2—5%). Mai pot fi prezente: modificări ale segmentului ST și undei T (frecvent), unde Q patologice (prin confluența necrozei), bloc AV complet.

Disritmiile variate, în special ventriculare, constituie un aspect proeminent în boala Chagas cronică. Extrasistolia ventriculară polifocală este frecventă, ca și episoadele repetitive de tahicardie ventriculară. Aritmiile ventriculare sînt deseori produse la testul de efort electrocardiografic, fiind indicative de miocardită (130). Riscul fibrilației ventriculare este relativ important la bolnavii cu aceste aritmii ventriculare, sau la cei cu bloc AV complet. Moartea subită poate apare prin fibrilație ventriculară sau oprire cardiacă, mai ales la bolnavii cu insuficiență cardiacă congestivă severă, dar și în afara acesteia. Alte aritmii atriale sau ventriculare, întîlnite în cardiomiopatiile cu dilatație, pot fi prezente și în boala Chagas cronică, ca de altfel și complicațiile tromboembolice.

Diagnosticul de boală Chagas se face prin teste serologice sau printr-un studiu de xenodiagnostic pozitiv. Reacția de fixare a complementului (testul Machado-Guerreiro) are o sensibilitate mai mare de 90% și o specificitate de 99% pentru identificarea bolii Chagas cronice.

Tratamentul determinărilor cardiace în boala Chagas este nespecific și cu puține rezultate în formele cronice. Vor fi tratate insuficiența cardiacă, aritmiile, și eventual se va face profilaxia tulburărilor de ritm și de conducere amenințătoare.

În prezent două medicamente au efect specific în tratamentul bolii Chagas. Unul este nifurtimox, un derivat de nitrofuran, în doză de 8—12 mg/kg/zi, și al doilea benznidazol, un derivat de nitroimidazol, ambele administrate în boala Chagas acută pentru 60—90 zile; în administrare prelungită ambele au un grad de toxicitate. Eficacitatea lor în boala Cha-

Scanned with OKEN Scanner

gas acută este indiscutabilă: durata bolii și parazitemia sînt reduse, iar majoritatea pacienților tratați nu mai dezvoltă anticorpi față de T. cruzi, xenodiagnosticul la indivizii tratați devine negativ, toate argumente care pledează pentru eliminarea din organismul uman a parazitului. În schimb nu există pînă în prezent dovezi că modificările patologice din boala Chagas cronică pot fi reversibile după tratamentul cu nifurtimox sau benznidazol.

7. INFESTAREA CU METAZOARE (HELMINȚI) (181, 190)

Afectarea miocardică în bolile produse de helminți este rară. Ea se poate întîlni în infestarea cu *Cestode* (exemplul tipic Echinococoza cu determinare miocardică sau miopericardică), *Trematode* (în schistosomiază) și *Nematode*. Chistul hidatic miocardic, unic sau multiplu, constituie determinarea cardiacă a unei infestări cu larva de Echinococcus granulosus și nu o miocardită propriu zisă. Dintre Trematode, *Schistosomiaza* (Bilharziaza) produce rar o miocardită, printr-un mecanism toxic sau alergic, și mai frecvent o hipertensiune arterială pulmonară prin embolizarea ouălor de parazit în circulația pulmonară, cu reacție arteritică alergică pulmonară și granuloame perivasculare. Hipertensiunea arterială pulmonară poate evolua cu hipertrofie ventriculară dreaptă și apariția cordului pulmonar cronic clinic. Infestarea cu specii diferite de Schistosoma, extrem de răspîndită în Asia, Africa, America de Sud, afectînd peste 200 000 000 persoane, nu se întîlnește în țara noastră. Dintre infestările cu *Nematode*, numai nematodele tisulare pot da determinare cardiacă, cele intestinale nu afectează aparatul cardiovascular.

Miocardita din trichinoză. *Trichinella spiralis* prin dezvoltarea sa larvară afectează în special mușchii striați, dar poate determina leziuni în coroidă, retină, meninge, pulmon și miocard.

Miocardita din trichinoză este cea mai frecventă și mai severă complicație a parazitozei, majoritatea deceselor — aproximativ la 3—5% în trichinoza acută — datorîndu-se miocarditei și insuficienței cardiace consecutive. O parte din decese însă sînt rezultatul toxemiei, bronhopneumoniei, encefalopatiei sau tromboembolismului pulmonar. Larvele de Trichinella invadează miocardul pe cale hematogenă, majoritatea fiind distruse local, dar o mică parte reintră în circulație sau ating pericardul. Reacția miocardului la infestare este de tip inflamator acut și nu se produce închistarea larvelor în miocard.

La *examenul morfopatologic* inima este dilatată, aspectul miocarditic putîndu-se însoți de o pericardită minimă. Microscopic leziunea este de miocardită interstițială cu necroza fibrelor miocardice, înconjurată de infiltrat celular compus din limfocite și eozinofile. Sînt prezente de asemenea modificări degenerative nespecifice în miocard și edem interstițial. Leziunea miocardică pare a fi produsă prin efectul toxic al substanțelor apărute în procesul de distrugere a larvelor.

Manifestările clinice ale miocarditei apar relativ tardiv, în a doua, a treia săptămînă de la infestare, deci după o perioadă cu febră, tulburări gastrointestinale variabile, mialgii, edem orbital sau rash urticarian.

Scanned with OKEN Scanner

Simptomele cardiace pot fi minime și mascate de manifestările generale sau pot fi cele ale unei insuficiențe cardiace congestive severe apărute după o boală febrilă recentă. În afectarea miocarditică severă decesul poate surveni subit sau prin insuficiență cardiacă, între a patra și a opta săptămînă de boală.

Modificările electrocardiografice pot fi singura expresie a miocarditei și se întîlnesc la 25% din bolnavii cu trichinoză. Mai frecvent se remarcă aplatizări sau inversarea undei T, subdenivelare ST, diminuarea amplitudinii QRS, și ocazional bloc AV sau intraventricular sau aritmii ventriculare. De regulă anomaliile electrocardiografice regresează în patru—șase săptămîni, cu normalizarea totală a traseului electric.

Diagnosticul de trichinoză, suspectată pe datele clinice și epidemiologice și pe prezența eozinofiliei, este confirmat prin teste (testul de floculare la bentonină, reacția de fixare a complementului) sau, mai precis, prin identificarea larvelor în biopsia musculară efectuată în deltoid sau gastrocnemian, după a patra săptămînă de boală.

Tratamentul miocarditei se face prin corticosteroizi, în doze uzuale, pînă la dispariția manifestărilor clinice și/sau electrocardiografice de afectare cardiacă, asociați cu thiabendazol, în doze de 25 mg/kg/zi pentru o săptămînă, sau mebendazol 200 mg/zi 4 zile (mai puțin toxic). Vindecarea miocarditei se face complet, fără alterări cardiace reziduale.

MIOCARDITA FIEDLER

Existența miocarditei „izolate" Fiedler este pusă la îndoială ca formă autonomă de miocardită și mulți autori o descriu odată cu miocardita cu celule gigante sau granulomatoasă, de care nu se deosebește esențial din punct de vedere morfologic și clinic (132, 190). Prin unele caractere clinice și evolutive, afecțiunea se aseamănă, de asemenea, cu miocardita rapid progresivă din clasificările mai recente. Ori care ar fi încadrarea nosologică, miocardita Fiedler este o formă rară de miocardită cu unele particularități: apare ca o boală acută, predominent la bărbații tineri, este izolată — fără coafectare endocardică sau pericardică —, iar leziunile sînt interstițiale fără existența necrozei.

Modificările morfologice definesc mai bine miocardita Fiedler: în majoritatea cazurilor leziunile sînt interstițiale, difuze, inițial cu exsudat seros, urmat de infiltrat masiv cu limfocite și plasmocite, iar ulterior de inflamația granulomatoasă, cu proliferare de fibroblaști și fibroză interstițială progresivă; mai rar se constituie o miocardită granulomatoasă, cu limfocite, plasmocite, histocite și celule gigante multinucleate.

Tabloul clinic se instalează relativ acut, după o infecție aparent virală a căilor respiratorii superioare, adesea cu febră, dispneea progresivă și manifestări de insuficență cardiacă. Sînt prezente semnele clinice și paraclinice a unei miocardite severe: cardiomegalie, ritm de galop, tahicardie sinusală și/sau tulburări de ritm și de conducere, semne de debit cardiac mic și insuficiență cardiacă congestivă.

Evoluția este severă, cu insuficiență cardiacă progresivă, rezistentă la tratament, și adesea disritmii, tromboembolii sistemice sau pulmonare, moarte subită. Tratamentul miocarditei Fiedler este acela al insuficienței cardiace și a complicațiilor sale, corticosteroizii rămînînd ineficace.

Scanned with OKEN Scanner

MIOCARDITA CU CELULE GIGANTE

Este o formă anatomoclinică rară de miocardită, de etiologie necunoscută, caracterizată prin prezența de celule gigante multinucleate în miocard, însoțind leziuni granulomatoase de extensie variabilă, iar clinic prin instalarea relativ rapidă a unei insuficiențe cardiace congestive progresive. Leziunile granulomatoase pot fi limitate numai la miocard sau pot afecta multiple organe.

Prezentarea histologică a leziunilor și evoluția clinică a bolii apropie miocardita cu celule gigante de descripția clasică a miocarditei Fiedler.

Datele patologice sînt similare cu cele întîlnite în miocarditele cu evoluție progresivă: dilatație ventriculară, adesea trombi intracavitari și arii miocardice de necroză în ambii ventriculi. Celulele gigante multinucleate se găsesc în special în ariile de necroză și ele coexistă cu un infiltrat inflamator extensiv compus din eosinofile, histocite, limfoplasmocite, dar fără prezența fibrozei.

Aspectul histologic și răspunsul adesea rapid la medicația imunosupresivă sugerează că miocardita cu celule gigante poate avea o patogenie autoimună — posibil inițiată de o infecție virală. Totuși, tabloul histologic de miocardită cu celule gigante, însoțit de instalarea insuficienței cardiace rapid progresive, a mai fost semnalat în sarcoidoză, în infecțiile cu micobacterii și fungi, în tireotoxicoză, timoame sau lupus eritematos sistemic. Din cauza etiologiilor posibil multiple, miocardita cu celule gigante poate să nu reprezinte decît rezultatul final morfologic al unui spectru de boli care duc la formarea de celule multinucleate în miocard (190).

Folosirea BEM în diagnosticul afecțiunilor miocardice sau a insuficiențelor cardiace de cauză neexplicată face posibil diagnosticul intravitam a acestei forme de miocardită, de regulă indicată pentru tratament cu corticosteroizi și azathioprină.

CARDIOMIOPATIILE PRIMITIVE

CARDIOMIOPATIA CU DILATAȚIE (CONGESTIVĂ)

Cardiomiopatiile cu dilatație (C.M.D.) constituie un grup de boli miocardice caracterizate prin insuficiență contractilă și dilatație cardiacă. Pînă nu demult se folosea denumirea de cardiomiopatii congestive, dar, din cauză că insuficiența contractilă nu se însoțește invariabil de insuficență cardiacă congestivă de repaus, astăzi se preferă denumirea de C.M.D. De obicei există asociat un grad de hipertrofie miocardică, dar în unele forme grosimea pereților ventriculari poate să fie normală sau chiar mai mică decît la normali. Dilatația cardiacă fiind un mecanism compensator poate fi prezentă și în celelalte tipuri de cardiomiopatii, dar în cazul C.M.D. mecanismul fiziopatologic primordial și principal îl reprezintă insuficiența contractilă.

Cu excepția unor zone geografice restrînse, cu climă tropicală sau subtropicală, unde domină cardiomiopatiile restrictive, C.M.D. reprezintă

Scanned with OKEN Scanner

formele cele mai frecvente și mai importante de cardiomiopatii. C.M.D. se împart etiologic în idiopatice (primitive) și secundare (specifice). În grupa C.M.D. idiopatice sînt înglobate C.M.D. idiopatică propriu-zisă și cardiomiopatiile alcoolică și peripartală, deși ultimile au o oarecare specificitate etiologică și ar putea fi considerate secundare sau specifice.

FIZIOPATOLOGIE

Insuficiența contractilă face ca o sarcină hemodinamică normală să reprezinte o sarcină excesivă pentru fibra miocardică cu depresie primară a contractilității, iar debitul sistolic, respectiv fracția de ejecție, tind să scadă (59). Inima recurge la mecanismul compensator diastolic și în timp se și hipertrofiază. Dilatația cardiacă permite menținerea unui debit sistolic satisfăcător cu o scurtare mai mică a fibrelor, dar crește tensiunea parietală și mărește astfel necesarul de oxigen. Dilatația se realizează prin creșterea presiunii de umplere ventriculară, care se transmite retrograd spre atrii și mai departe în venele pulmonare sau sistemice. Spre deosebire de alte afecțiuni cardiace, în stadiile inițiale ale C.M.D. idiopatice, cînd nu s-a produs fibroză și dilatația nu este mare, complianța ventriculară stîngă este crescută, pentru același grad de creștere a presiunii telediastolice ventriculare stîngi dilatația ventriculului stîng (VS) fiind mai mare sau, altfel spus, pentru același volum telediastolic presiunea intraventriculară este mai mică (123). Din această cauză, presiunea din atriul stîng (AS) și venele pulmonare poate fi normală sau numai puțin crescută în repaus, cu toată dilatația VS. În formele secundare de cardiomiopatii însoțite de dilatație, ca de exemplu în cardiomiopatiile prin citostatice, nu a fost semnalată această comportare a raportului dintre presiunea și volumul telediastolic ventricular stîng. Dar cînd depășește o anumită limită, dilatația anulează avantajele mecanismului diastolic și devine deleteră. Peste un anumit grad de dilatație apar de asemenea regurgitații atrioventriculare, datorate dezechilibrului dintre lungimea aparatului mitral, acum prea mică, și diametrul crescut al cavității ventriculare, regurgitații care reduc debitul sistolic efectiv. De regulă regurgitația mitrală este numai ușoară sau moderată, dar la acești bolnavi fragili are semnificație hemodinamică. Pe măsură ce progresează, dilatația determină diminuarea complianței ventriculare și, la fel ca în orice situație similară, presiunea de umplere ventriculară crește. Scăderea complianței ventriculare se poate datora și fibrozei cicatriceale. Dilatația și staza din cavități favorizează formarea trombilor murali.

Insuficiența contractilă se însoțește de o scădere a fracției de ejecție (FE), cu mărirea volumului telesistolic ventricular. Scăderea FE constituie o caracteristică a C.M.D., totuși gradul scăderii nu dă indicații exacte asupra mărimii debitului sistolic, respectiv asupra capacității de efort a bolnavului. La volume telediastolice diferite, aceiași FE corespunde unor debite sistolice diferite, acestea fiind mai mari la volume telediastolice mai mari (a se vedea „Insuficiența cardiacă"). Este însă mai rar ca în C.M.D. FE să nu coboare sub 0,40 (valorile fracției de ejecție moderat scăzute, dar peste 0,40, nu au în general semnificație clinică în repaus și nu provoacă decît cel mult o dilatație cardiacă ușoară) (84, 167). Debitul cardiac poate fi menținut normal în repaus cu toată prezența unui

Scanned with OKEN Scanner

debit sistolic scăzut, ca urmare a tahicardiei. Dar chiar în stadiile compensate și asimptomatice în repaus, debitul cardiac crește insuficient la efort, cînd întoarcerea venoasă crescută induce o creștere suplimentară a presiunii telediastolice în VS, provocînd dispnee prin transmitere în venele și capilarele pulmonare. Raportul dP/dt, V_{CF} și ceilalți indici ai funcției sistolice sînt diminuați, iar expulsia tinde să se scurteze din cauza debitului sistolic mic. Hipertrofia se realizează mai ales prin aranjarea sarcomerelor în serie. Cu cît hipertrofia este mai exprimată, în sensul că peretele ventricular este mai gros, deci cu cît sînt mai numeroase sarcomerele aranjate în paralel, cu atît funcția sistolică este mai prezervată. În afectările ventriculare stîngi, aproape totdeauna prezente, cu timpul apare hipertensiune pulmonară reactivă, cu creșterea rezistențelor arteriale, dar în mod obișnuit aceasta nu este importantă și, cel mai adesea, insuficiența biventriculară se datorează coafectării ventriculului drept (VD) de procesul primitv, și nu cedării VD în fața unei hipertensiuni pulmonare, numai moderate. În formele rare de afectare izolată a VD, creșterea presiunilor în spatele acestuia este mult mai bine tolerată (capacitate mare a venelor sistemice) (52).

ETIOLOGIE

Cardiomiopatia cu dilatație idiopatică se întîlnește în toate regiunile din lume și interesul pentru cunoașterea diagnosticului și evoluția bolii este în evidentă creștere. Incidența afecțiunii este neprecizată, iar cifrele statistice sînt influențate de metodele de diagnostic, grupele de populație studiate și, în parte, de nivelul de informare al celor care stabilesc diagnosticele.

În S.U.A. creșterea numărului cazurilor de cardiomiopatii a fost pentru perioada 1970—1982 de 282%, C.M.D. idiopatică constituind impresionanta proporție de 87% din acestea (61). În aceeași țară, în 1982 au fost consemnate 10 345 decese prin C.M.D. primare, cu 46 000 spitalizări (61). La Malmö (Suedia) incidența anuală a C.M.D. idiopatice ar fi de 10 cazuri la 100 000 locuitori (123). Într-un grup de 66 623 de muncitori de uzină, practicanți și funcționari, din districtul Nanning din provincia Guang-Xi (China), s-au găsit 52 cazuri de C.M.D. idiopatică (adică 80 cazuri la 100 000 locuitori), iar în Chandigarh (India), unde autopsiile se afectează la 90% din decedați, 2,7% din cazurile de decese de cauză cardiovasculară se datorau unei C.M.D. idiopatice (123).

C.M.D. idiopatică este probabil un sindrom plurietiologic șinu o singură afecțiune. Nu se cunosc cauzele, dar pare probabil ca acestea să fie multiple, în special de natură infecțioasă. Au mai fost luate în discuție: boala vaselor mici coronare, hipertensiunea arterială sistemică, alcoolul, deficiențe nutriționale, factori toxici neprecizați.

Posibilitatea transformării unei miocardite acute, în special virale, în C.M.D., deși nedemonstrată, este plauzibilă (21, 80, 83, 117, 118, 121). Agresiunea miocardică ar putea fi directă sau mediată printr-un mecanism imunologic. Principalele argumente în sprijinul unei etiologii infecțioase sînt următoarele (123): 1. la unii bolnavi C.M.D. idiopatică este precedată de fenomene infecțioase generale sau a existat în antecedente o miocardită acută clinică; 2. la bolnavii cu C.M.D. idiopatică titrul anticor-

Scanned with OKEN Scanner

pilor neutralizanți antivirali pentru virusul Coxsackie B3, unele ecovirusuri sau virusul herpetic este mult mai ridicat decît la sănătoși, totuși nici un antigen nu a putut fi detectat în miocard; 3. în unele forme de C.M.D. aparent idiopatică B.E.M. a pus în evidență leziuni inflamatorii cu infiltrate interstițiale cu celule rotunde, iar fixarea miocardică de galiu 67 a fost găsită crescută, ceea ce sugerează prezența unui proces inflamator; 4. prin cercetări experimentale (șoarece) s-a putut observa transformarea unei miocardite acute virale (virusul encefalomiocarditic) într-o C.M.D. cu evoluție cronică; 5. eficiența, cel puțin aparentă, a corticosteroizilor administrați în stadiile incipiente ale unor forme de C.M.D. idiopatică sugerează posibilitatea unui proces inflamator, în speță infecțios, deși un efect imunodeprimant al corticosteroizilor este și el posibil. Faptul că niciodată nu a putut fi detectat un virus în miocardul bolnavilor cu C.M.D. idiopatică s-ar putea explica prin aceea că virusul infectant a dispărut, dar a declanșat mecanismul imunologic care a generat cardiomiopatia.

Modificările imunologice umorale și celulare semnalate în C.M.D. idiopatică sînt relativ frecvente și variate, dar nu constante, și nu este deloc sigur că ele reprezintă mecanismul patogenetic al cardiomiopatiei (fig. XXVI-2), putînd fi doar reacții secundare, fără semnificație patogenetică (95). Astfel, de exemplu, în miocard s-au găsit imunoglobuline fixate în mod preferențial, la mulți bolnavi există anticorpi antimiocardici circulanți, limfocitele circulante ale unor bolnavi cu C.M.D. idiopatică au *in vitro* o deficiență în activitatea supresivă (celule T supresive), iar la alți bolnavi există o deficiență a celulelor killer naturale sau o producție insuficientă de interleukină 2 (69, 191). Nu toate aceste observații au fost invariabil reproductibile sau confirmate. Tratamentul imunosupresor pare a nu avea nici un efect, dacă se face abstracție de unele succese obținute cu ajutorul corticosteroizilor.

Dintre celelalte cauze posibile, s-a sugerat mai ales existența unei afectări morfologice sau/și funcționale a arteriolelor intramiocardice mici. Alterarea morfologică ar compromite irigația fibrelor miocardice determinînd depresia contractilității. Dar modificările (îngroșări) comunicate inițial ca specifice nu se găsesc decît rar în C.M.D. idiopatică (aproximativ în 4% din cazuri) și apar ca secundare (124). Spasmul vaselor mici, hiperreactive la catecolamine, sau spasmul indus de o hiperreactivitate simpatică locală, ar putea genera necroză miocardică, urmată de fibroză de înlocuire și dilatație cardiacă compensatoare, însă nu există dovezi precise în acest sens, astfel încît ipoteza rămîne mai mult speculativă. S-a mai sugerat că pierderea importantă de celule neuronale din miocard ar putea avea o legătură etiologică cu C.M.D. idiopatică, modul de influențare fiind necunoscut (123).

Consumul de alcool, prezența unei hipertensiuni sistemice sau sarcina, dar și alte circumstanțe, ar putea constitui numai factori revelatori, care ar precipita manifestarea clinică a C.M.D. pînă atunci latentă, deși experimental alcoolul și hipertensiunea sistemică semnificativă pot induce și singure dilatație cardiacă (prin afectare miocardică de alt tip). Din cauză că modificările anatomopatologice sînt identice cu cele din C.M.D. idiopatică și pentru că atît cardiomiopatia alcoolică cît și cea peripartală survin doar la un procent foarte mic de alcoolici sau, respectiv, de femei în peripartum, unii autori consideră atît cardiomiopatia alcoolică cît și

Scanned with OKEN Scanner

cea peripartală drept C.M.D. idiopatice, în general forme mai benigne, la care alcoolul, respectiv, modificările din peripartum, nu reprezintă decît factorii revelatori.

Incidența familială a C.M.D. idiopatice este rară, iar unele cazuri descrise probabil sînt forme secundare de C.M.D. (38). În cazurile familiale este mai probabilă existența unui defect genetic decît intervenția factorilor din mediu (166).

MORFOPATOLOGIE

Inima este mărită, iar miocardul apare palid și flasc. Greutatea medie a inimii este aproape de 600 g, cavitățile sînt dilatate, iar masa miocardică este mărită, dar adesea grosimea pereților ventriculari este normală sau chiar subnormală (fig. XXVI-4). Ventriculii sînt mai dilatați decît atriile, endocardul poate prezenta o îngroșare nespecifică și în peste 50% din cazuri există trombi intracavitari, mai ales în VS, favorizați de staza generată de dilatație. În aproximativ 25% din cazuri se observă macroscopic o fibroză miocardică, cel mai adesea parcelară și limitată la mușchii papilari, dar uneori interesînd și subendocardul. Valvele atrioventriculare sînt normale sau pot prezenta mici îngroșări marginale, aparent secundare regurgitațiilor. Cauza regurgitațiilor pare a fi disfuncția de mușchi papilari datorită fibrozei și dilatația camerală; inelul mitral este numai puțin dilatat (cu mai puțin de 25% față de normal). Arterele coronare sînt normale la tineri, sau nu prezintă stenoze semnificative hemodinamic (peste 75% din lumen) la cei mai în vîrstă și, deci, nu au contribuție patogenetică.

Modificările histologice sînt nespecifice (fig. XXVI-5). Fibrele miocardice sînt aliniate normal și, deși nucleul poate fi hipertrofiat, diame-

Fig. XXVI-4. — Cardiomiopatie cu dilatație, formă idiopatică. Imagine macroscopică. Greutatea inimii 840 g. Secțiune transversală. Cavitățile ventriculare sînt dilatate; hipertrofia stîngă, moderată, este uniformă, septul interventricular fiind la fel de hipertrofiat ca și peretele liber al ventriculului stîng (VS) și nu interesează mușchii papilari; ventriculul drept (VD) este și el hipertrofiat; miocardul apare palid, albicios, presărat cu zone sidefii fibroase.

trul lor este de regulă normal, datorită subțierii prin elongație. Pot să existe mici zone de necroză a miocitelor sau infiltrate celulare interstițiale, dar acestea sînt rare. Fibroza interstițială poate fi dispusă și perivascular, dar nu are topografie vasculară; ocazional se găsesc calcificări. În porțiunile îngroșate ale endocardului există colagen, fibre elastice și

Scanned with OKEN Scanner

hipertrofie de fibre musculare netede. Numărul neuronilor în masa miocardică este redus în mod absolut. Modificările ultrastructurale sînt de asemenea variate și nespecifice (creșterea numărului și mărimii mitocondriilor, creșterea numărului de ribozomi, danteluri ale membranelor nucleare), în general cele întîlnite în cazurile de hipertrofie și insuficiență cardiacă cronică, ca și cele histochimice (proporție crescută de miozină

Fig. XXVI-5. — Cardiomiopatie cu dilatație, formă idiopatică; același caz ca în fig. 3
Imagine microscopică (hematoxilină-eozină; ×650). Leziuni distrofice ale fibrelor miocardice și fibroză interstițială moderată.

fetală) și citochimice (în special creșterea activității lactatdehidrogenazei, ca urmare a favorizării glicolizei anaerobe, depleția de succinatdehidrogenază) (123). Nu s-a putut pune în evidență nici un agent etiologic intramiocardic și nici un alt marker. Gradul, respectiv, întinderea și intensitatea modificărilor histopatologice se corelează cu severitatea disfuncției miocardice și cu durata de viață a bolnavilor (149).

TABLOU CLINIC

Debutul clinic al bolii este de regulă insidios, unii bolnavi fiind asimptomatici în momentul descoperirii întîmplătoare a cardiomegaliei și putînd rămîne astfel ani de zile. Mai rar, debutul clinic este precedat de fenomene sugerînd o infecție de căi respiratorii superioare. C.M.D. idiopatică apare mai frecvent la bărbații de vîrstă mijlocie. De regulă simptomele care determină examenul medical sînt cele de insuficiență cardiacă stîngă, mai rar biventriculară, dar ocazional debutul poate fi printr-o embolie pulmonară sau sistemică. S-a descris și o formă rară de C.M.D. idiopatică afectînd doar VD (52). Unii bolnavi au dureri toracice anterioare necaracteristice, pentru care nu se găsește o explicație satisfăcătoare.

Examenul fizic pune în evidență cardiomegalia cu un impuls apical nu prea puternic, eventual un impuls presistolic atrial stîng sau unul ventricular drept, tahicardie, zgomot de galop atrial și/sau ventricular, uneori sub formă de galop de sumație, semne de stază și hipertensiune în mica circulație, stază venoasă în marea circulație, hepatosplenomegalie sau retenție hidrosalină. Amplitudinea pulsului este mică (debit sistolic mic), iar în cazuri grave apare un puls paradoxal. Frecvent există semne de regurgitație mitrală și, ceva mai puțin frecvent, de regurgitație tricuspidiană. În 10—30% din cazuri este prezentă o fibrilație atrială și

Scanned with OKEN Scanner

destul de frecvent un bloc de ramură stîngă, în care caz ocazional apare o dedublare paradoxală a zgomotului 2. Aritmiile ventriculare, în special extrasistolele, sînt obișnuite. Zgomotele de galop și suflul de regurgitație mitrală pot fi induse sau accentuate de un efort izometric. Prezența unor valori tensionale ușor crescute nu constituie un argument împotriva C.M.D., dacă nu există anamneză de hipertensiune arterială veche și semnificativă. Existența unei angine pectorale pune probleme dificile de diagnostic.

EXPLORĂRI PARACLINICE

Examenul radiologic (fig. XXVI-6) poate pune în evidență mărirea cavităților inimii, staza venoasă pulmonară, dilatația arterei pulmonare în caz de hipertensiune arterială pulmonară, eventuale revărsate pleurale, zone de densificare în caz de infarcte pulmonare sau dilatația venei azigos și a cavei superioare în caz de insuficiență dreaptă.

Modificările electrocardiografice sînt nespecifice, dar invariabil prezente. Tahicardia sinusală este frecventă, la 15—20% din bolnavi este prezentă fibrilația atrială cronică și, ocazional, se pot întîlni și alte tahiaritmii supraventriculare tranzitorii.

Blocul de ramură stîng se găsește la mai puțin de 1/3 din bolnavi. Sînt relativ comune microvoltajul QRS sau semnele de hipertrofie a VS (HVS). Există de asemenea invariabil modificări ale segmentului ST și ale undei T. Blocul de ramură dreaptă și blocul AV complet sînt rare, deși electrograma fasciculului His arată o mare prevalență a prelungirii intervalului HV, ceea ce sugerează că întreg sistemul de conducere este

Fig. XXVI-6. — Cardiomiopatie cu dilatație. Imagine radiografică cardiotoracică antero-posterioară. (Reproducere după Goodwin J. F., Roberts W. C. și Wenger N. K.) (64).
Se observă cardiomegalia importantă datorată dilatației tuturor cavităților cardiace. Arterele pulmonare sînt dilatate ca semn al hipertensiunii pulmonare, vena cavă superioară proemină datorită insuficienței inimii drepte și există edem pulmonar datorită insuficienței inimii stîngi; staza venoasă pulmonară nu este bine vizibilă din cauza duritații regimului de raze utilizat.

difuz afectat în C.M.D. idiopatică (80). Alungirea intervalului HV poate să rămînă izolată sau să se însoțească și de un bloc de ramură. La 5—10% din bolnavi se întîlnesc unde Q patologice (182), probabil produse prin fibroze parcelare mai dense (nevasculare), situație care creează dificultăți de diagnostic diferențial cu sechelele de infarct miocardic.

Scanned with OKEN Scanner

Electrocardiograma de repaus înregistrează frecvent extrasistolie ventriculară, iar monitorizarea prelungită diverse tipuri de extrasistole sau accese repetitive de tahicardie ventriculară. Importanța acestor aritmii este mai mare în prezența semnelor de insuficiență cardiacă congestivă; apariția lor explică adesea morțile subite în C.M.D.

Ecocardiografia vizualizează dilatațiile camerale cu deplasarea posterioară a mitralei, hipochinezia globală și eventualele dissinergii segmentare (179), semne indirecte de debit mic și de complianță ventriculară diminuată, eventualii trombi intracavitari, grosimea pereților ventriculari și a septului intraventricular. Se pot de asemenea obține date asupra funcției ventriculare, se poate detecta o regurgitație atrioventriculară (Doppler) și evidenția un revărsat pericardic.

Timpii sistolici sînt modificați în sensul alungirii perioadei izometrice cu mărirea raportului preejecție/ejecție peste limita extremă a normalului (0,43); odată cu instalarea insuficienței cardiace hemodinamice ejecția se scurtează din cauza debitului sistolic redus.

Ventriculografia radioizotopică oferă date asemănătoare cu ecocardiografia, dar fiind mai laborioasă, în general nu se folosește decît dacă ecocardiograma nu poate fi realizată tehnic; utilitatea ei constă mai ales în evaluarea funcțiilor globală și segmentară a ventriculilor.

Scintigrama de perfuzie miocardică cu taliu 201 în repaus și la efort constituie o metodă valoroasă pentru stabilirea etiologiei dilatației cardiace și în special în diferențierea C.M.D. idiopatice de cardiopatia ischemică. În C.M.D. idiopatică, majoritatea bolnavilor au o imagine scintigrafică de perfuzie a VS normală în repaus, în prezența unei FE foarte mici; rareori se pot întîlni defecte de perfuzie fixe, probabil prin tromboză coronară asociată sau printr-o fibroză extensivă în formele avansate ale bolii (35). Fluxul sanguin coronar poate fi scăzut la unele cazuri de C.M.D. idiopatică, mai mult difuz decît segmentar, descreșterea reflectînd, probabil, scăderea necesarului de O_2 ca rezultat al diminuării contractilității VS (80).

Cateterismul cardiac arată că presiunile de umplere ventriculară stîngă, atrială stîngă și capilară pulmonară sînt de regulă crescute și frecvent există un grad de hipertensiune arterială pulmonară. În formele mai vechi, presiunile telediastolică ventriculară dreaptă, atrială dreaptă și venoasă centrală sînt și ele crescute, dar aproape totdeauna presiunea telediastolică din VS este mai mare cu cel puțin 5 mm Hg decît cea din VD (190). FE a VS este constant diminuată, iar debitul sistolic și, în general, și debitul cardiac sînt de regulă diminuate și ele. În formele drepte pure ale C.M.D. idiopatice nu există creșteri ale presiunilor în spatele VS (52).

Ventriculografia de contrast arată dilatația camerală, hipochinezia globală și eventualele dissinergii, regurgitațiile atrio-ventriculare, volumul telesistolic crescut, FE diminuată, grosimea pereților și eventual defecte de umplere datorită trombilor.

Coronarografia evidențiază coronare normale. Coronarografia este utilă pentru diferențierea undelor Q și a defectelor de perfuzie din scin-

Scanned with OKEN Scanner

tigrama radioizotopică datorite fibrozei extensive din C.M.D. idiopatică de cele secundare obstrucției coronare.

Examenele biologice sînt nediagnostice, dar sînt indispensabile pentru eliminarea C.M.D. secundare (specifice).

Biopsia endomiocardică are valoare diagnostică dacă în minimum 5 fragmente prelevate din ambii ventriculi nu se găsesc decît modificări de hipertrofie-dilatație și se poate exclude o altă cauză de dilatație cardiacă care nu se însoțește de modificări morfologice specifice. De regulă B.E.M. se practică pentru excluderea unei forme secundare de C.M.D., eventual curabile, sau a unei miocardite. În afara celorlalte riscuri, există și acela de dislocare de trombuși.

EVOLUȚIE ȘI PROGNOSTIC

Întrucît în majoritatea cazurilor diagnosticul C.M.D. idiopatice este pus numai după apariția simptomelor, cel mai adesea cele de insuficiență cardiacă, nu se cunoaște durata perioadei asimptomatice. Uneori însă, prima și ultima manifestare a bolii este moartea subită (163). De asemenea, nu se cunoaște durata perioadei de la apariția altor simptome decît cele datorate insuficienței cardiace pînă la instalarea acesteia. Durata vieții de la instalarea insuficienței cardiace variază de la cîteva luni la peste 10 ani (123). Majoritatea bolnavilor decedează în decurs de 4 ani de la apariția simptomelor de insuficiență cardiacă, deși în unele studii mai recente rata mortalității este de 35% după 5 ani și 70% după 10 ani, iar la unii bolnavi fenomenele clinice regresează un timp și cardiomegalia se reduce (51). Bolnavii cu un index cardiac sub 3 l/min/m^2 sau cei cu un indice cardiotoracic peste 0,55 decedează în proporție de peste 85% în primii 4 ani (190). Prognosticul, stabilit pe baza unei analize morfopatologice semicantitative a preparatelor obținute prin B.E.M., depinde de gradul modificărilor, fiind grav în cazul modificărilor extensive (0% supraviețuitori la 4 ani) și relativ favorabil (peste 50% supraviețuitori la 4 ani) în cazul modificărilor mai ușoare (149). În general evoluția este progresivă, deși pot exista stabilizări, sau chiar remisiuni, pasagere (51); uneori survin agravări imprevizibile, mai ales datorită emboliilor pulmonare sau aritmiilor.

DIAGNOSTICUL

Diagnosticul se bazează pe stabilirea existenței dilatației ventriculare însoțită de o funcție sistolică diminuată și pe excluderea tuturor cauzelor susceptibile de a le provoca. Bolile congenitale și cele cîștigate cu scurt circuit se pot elimina ușor. De regulă se poate stabili dacă există o insuficiență mitrală valvulară, deși în unele cazuri nici prin angiografie nu se poate afirma cu certitudine dacă este vorba de o dilatație a VS secundară unei regurgitații mitrale organice severe sau de o C.M.D. cu regurgitație mitrală secundară. Rămîn practic de exclus dilatațiile cardiace datorate bolilor coronarelor, hipertensiunii sistemice și cardiomiopatiilor secundare.

Scanned with OKEN Scanner

Dilatația cardiacă din boala coronariană ischemică se întîlnește de regulă la cei cu infarct miocardic și/sau angină pectorală în antecedente. În cazurile fără durere coronariană și fără anevrism al VS, undele Q nu au valoare diagnostică, deoarece ele pot fi datorate fibrozei ce însoțește C.M.D. idiopatică, la fel ca și dissinergiile și ca defectele mai mici de perfuzie miocardică. În astfel de cazuri coronarografia aduce precizări, demonstrînd coronare normale sau fără stenoze semnificative. Asocierea unei C.M.D. idiopatice cu o cardiopatie ischemică este teoretic posibilă, dar probabil că nu se poate pune decît diagnosticul de cardiopatie ischemică.

Pentru a provoca dilatație cardiacă, hipertensiunea arterială sistemică trebuie să fie importantă și veche, sau să se asocieze cu o boală coronariană. De regulă există modificări ale fundului de ochi și eventual o afectare a rinichilor, iar episoadele de insuficiență cardiacă stîngă din antecedente sînt induse cel mai adesea de creșterile tensionale. Prezența unei hipertensiuni ușoare și/sau nu suficient de vechi, cu un fund de ochi mai puțin sau deloc modificat, în absența unei angine pectorale, asociată cu o dilatație cardiacă, pledează pentru o C.M.D., hipertensiunea constituind un factor cel mult contributiv.

Eliminarea formelor secundare de C.M.D. se bazează pe anamneză (de exemplu consumul de alcool), examenul general al bolnavului, explorările paraclinice, adesea complexe, inclusiv B.E.M. și, uneori, pe o probă terapeutică. Diagnosticul cardiomiopatiei hipertrofice cu dilatație și insuficiență cardiacă este prezentat la capitolul respectiv. În cazurile rare de C.M.D. idiopatică localizată exclusiv la nivelul VD, trebuie excluse hipertensiunea pulmonară de orice cauză care să fi precedat dilatația (emboliile pulmonare din C.M.D. pot provoca hipertensiune pulmonară) și o insuficiență tricuspidiană valvulară. Cazurile rare de stenoză aortică severă cu dilatație și insuficiență cardiacă neînsoțite de suflu în momentul examinării se pot de regulă elimina ușor ecografic; valva aortică are cel mai adesea calcificări vizibile radiologic.

TRATAMENTUL

Tratamentul C.M.D. idiopatice este nespecific și se adresează în primul rînd insuficienței cardiace (detalii la tratamentul insuficienței cardiace), utilizîndu-se mijloacele convenționale.

Repausul prelungit la pat, sau restrîngerea pe cît posibil a activității fizice timp de aproximativ 1 an pot ameliora insuficiența de pompă și reduce dimensiunile inimii dilatate, dar sînt greu acceptate de bolnavi. Suprimarea alcoolului este justificată teoretic și poate constitui un test terapeutic în cazul cînd C.M.D. nu este idiopatică, ci alcoolică, iar bolnavii disimulează abuzul de alcool. Restricția aportului de sare și administrarea de diuretice cu supravegherea atentă a nivelului potasemiei constituie măsuri indispensabile și cîteodată și singure eficiente, în afară de repaus.

Administrarea de digitală pare eficientă chiar dacă există ritm sinusal și este cel mai adesea obligatorie în cazul fibrilației atriale; trebuie

Scanned with OKEN Scanner

ținută seama de sensibilitatea crescută la acțiunea toxică a digitalei la toți bolnavii cu C.M.D. idiopatică și controlați factorii care cresc sensibilitatea miocardului la digitală.

De regulă bolnavii cu C.M.D. idiopatică au debit cardiac mic, vasoconstricție arteriolară excesivă și hipertensiune pulmonară capilară cu venoconstricție, elemente fiziopatologice care sugerează folosirea vasodilatatoarelor, de preferință cu efect mixt. Utilizarea inhibitorilor enzimei de conversie (captopril, enalapril), a prazosinului și chiar a nitraților cu acțiune prelungită apare justificată și promițătoare pentru a obține o ameliorare simptomatică și hemodinamică (171). Nu este dovedită pînă în prezent o prelungire a duratei de viață prin vasodilatatoare în C.M.D. idiopatică.

Efectul noilor agenți inotropi, ca milrinona, administrați pe termen lung pe cale orală, în comparație cu digitala, nu este încă bine precizat. Ei pot fi utilizați ca o alternativă terapeutică atunci cînd tratamentul standard al insuficienței cardiace este puțin eficient. În administrare intravenoasă pe termen scurt, dobutamina, salbutamolul și amrinona s-au dovedit adesea eficiente, permițînd depășirea unui moment critic și, ulterior, creșterea eficienței tratamentului convențional.

În 1975 Waagstein și colab. (177) și ulterior și alții au folosit în tratamentul C.M.D. idiopatice beta-blocantele adrenergice (inițial propranolol, ulterior, metoprolol). În unele studii de control s-au notat ameliorări simptomatice și chiar hemodinamice persistente (3), dar altele nu au confirmat efectul benefic al beta-blocantelor (75). Controversa între partizanii și adversarii beta-blocantelor în C.M.D. idiopatică nu este încheiată, întrucît structura loturilor de bolnavi tratați, clasa funcțională, durata terapiei, alegerea drogului au fost foarte variate, ceea ce explică în parte și rezultatele diferite înregistrate (28). După Alderman și Grossman (3), ameliorarea clinică netă observată de unii cercetători sugerează că ar exista un subgrup de bolnavi cu C.M.D. idiopatică la care tratamentul prelungit cu beta-blocante ar ameliora funcția miocardului și ar prelungi viața, dar nu sînt încă identificați parametrii ce ar permite separarea acestui grup. Printre mecanismele posibile ale efectelor benefice ale beta-blocantelor în C.M.D. idiopatică sînt reținute: ameliorarea relaxării izometrice, a umplerii și a complianței ventriculare; reducerea postsarcinii prin vasodilatație pe calea stimulării de prostaglandine și prin reducerea eliberării de renină, respectiv a formării de angiotensină; protecția împotriva alterărilor miocardice și a necrozei potențiale induse de catecolamine (125).

În absența contraindicațiilor, tratamentul anticoagulant prelungit se aplică de regulă din cauza proporției relativ mare a trombozelor intracardiace; indicația este formală dacă s-au produs embolii, există fibrilație atrială, dilatarea cardiacă este mare, ecocardiografia a detectat trombi intracavitari, sau bolnavul este nevoit să păstreze repaus prelungit la pat.

Administrarea de antiaritmice este deseori necesară în aritmiile simptomatice sau amenințătoare, dar selecția antiaritmicelor este dificilă din cauza acțiunii lor depresante miocardice. Dintre antiaritmice sînt de preferat mexiletina, procainamida, amiodarona, propafenona, care nu par să precipite insuficiența cardiacă (107). Studiul aritmiilor prin înre-

Scanned with OKEN Scanner

gistrare Holter timp de 24 ore în condiții de ambulator, în vederea identificării tipurilor de tulburări de ritm și de conducere și a testării efectelor diverselor antiaritmice în aceste condiții constituie în prezent metoda de preferat. Utilizarea testelor electrofiziologice, cu stimulare programată, pentru a provoca aritmii ventriculare și a evalua efectul antiaritmicelor administrate, reprezintă probabil un deziderat imediat în tratamentul aritmiilor amenințătoare din C.M.D. idiopatică.

Corticoterapia este ineficientă în boala declarată, procesele imunopatologice implicate fiind probabil atenuate sau stinse în această etapă; unele succese comunicate s-ar putea datora existenței în acel moment a unui proces inflamator activ.

Tratamentul chirurgical eficient se reduce la transplantul cardiac. Uneori s-a recurs la înlocuirea valvelor incompetente, în practică aproape numai mitrala, intervenția dovedindu-se însă de regulă nesatisfăcătoare din cauza funcției sistolice mult deprimată. Transplantul cardiac s-a practicat la bolnavii în faza terminală a bolii, mai ales tineri, supraviețuirile la 3 ani fiind de aproape 70%, față de mai puțin de 5% la cei netratați și având același grad de disfuncție cardiacă (190).

CARDIOMIOPATIA PERIPARTUM

Cardiomiopatia (C.M.) peripartum este o formă de C.M.D., de obicei însoțită de insuficiență cardiacă congestivă, care survine în ultima lună de gestație sau în primele luni (maxim 6 luni) postpartum. Deoarece majoritatea cazurilor apar în perioada postpartum, afecțiunea mai este cunoscută și sub termenul de cardiomiopatie postpartum sau miocardie postpartum. Criteriile de definiție a bolii includ, în afara perioadei de apariție a tulburărilor specifice de C.M.D. în raport cu sarcina, absența oricărui istoric care să sugereze o cardiopatie înainte de puerperium, precum și imposibilitatea de a demonstra o relație etiologică cu orice altă patologie miocardică sau cardiovasculară cunoscută.

Lipsa unui factor etiologic definit, similitudinea tabloului clinic, morfopatologic și hemodinamic cu C.M.D. idiopatică și posibilitatea evoluției spre insuficiență cardiacă congestivă constituie argumente pentru studiul afecțiunii împreună cu C.M.D. idiopatică.

EPIDEMIOLOGIE

Incidența C.M. peripartum este foarte variată și depinde în primul rînd de zonele geografice studiate. În România afecțiunea este rar diagnosticată, dar în S.U.A. se estimează că se întîlnește 1 caz la 1 300 pînă la 4 000 de nașteri (70). În Africa, în special într-o regiune din nordul Nigeriei, la femeile din etnia Houssa, C.M. peripartum se întîlnește într-o proporție de 1%, în raport foarte probabil cu unele obiceiuri locale pentru parturiente de a ingera cantități mari de lichide foarte sărate și de a sta culcate aproximativ 40 zile pe paturi încălzite (123).

Scanned with OKEN Scanner

Afecțiunea este mai frecventă la multipare, atunci cînd sarcina s-a produs la o vîrstă mai înaintată, la sarcinile gemelare, în toxemia de sarcină sau în prezența hipertensiunii arteriale postpartum. Aceste elemente reprezintă factori de risc suplimentari, care pot juca un oarecare rol în apariția bolii.

ETIOLOGIE

Etiologia C.M. peripartum este necunoscută, ca în toate C.M. primare, dar o serie de elemente — în special epidemiologice și cele care privesc perioada de apariție în raport cu desfășurarea sarcinii — fac să se creadă că afecțiunea reprezintă o entitate distinctă, deși lipsesc elementele etiologice precise. În acest sens apare improbabilă ipoteza după care C.M. peripartum ar fi o C.M.D. idiopatică preexistentă, necunoscută și asimptomatică înainte de sarcină. Regresia completă a tulburărilor clinice, morfologice și hemodinamice la mai mult de o treime din cazuri exclude la acestea o boală miocardică preexistentă sarcinii.

Etiologia miocarditică a bolii a fost sugerată de unele elemente morfologice obținute prin B.E.M., dealtfel inconstante (prezența de infiltrat inflamator cu limfocite și polinucleare, alterări difuze ale fibrelor miocardice), de rezultatele favorabile ocazionale obținute prin terapia cortizonică, precum și de datele experimentale care au constatat creșterea sensibilității miocardice la infecția virală la șoarecii cu sarcină (108). Rolul infecției virale miocardice nu a putut fi demonstrat pe baza datelor virusologice, imunologice, serologice și morfopatologice.

Nici alte ipoteze etio-patogenetice nu și-au găsit pînă în prezent confirmarea (70). Astfel, deficiențele nutriționale sînt numai sporadic regăsite, iar boala vaselor mici coronare nu a putut fi confirmată morfologic și morfometric, îngroșările intimale ale arterelor coronare intramurale, semnalate sporadic, fiind probabil secundare leziunilor degenerative parenchimatoase. Relația între C.M. peripartum și modificările hormonale din această perioadă constituie o ipoteză atrăgătoare, dar nedemonstrată; estrogenii, progesterona și prolactina afectează în mod diferit de C.M. peripartum sistemul cardiovascular. O reacție imunologică maternă ca răspuns la un antigen fetal ar putea fi incriminată în declanșarea bolii, dar nu există argumente serologice și histologice care să sugereze existența unui fenomen imun. Asocierea rară de anticorpi antimiocardici nu poate demonstra specificitatea mecanismului imun în C.M. peripartum, fenomenul întîlnindu-se și în alte C.M. primare.

PARTICULARITĂȚI MORFOPATOLOGICE ȘI FIZIOPATOLOGICE

Aspectele morfo- și fiziopatologice în C.M. peripartum sînt asemănătoare cu cele din C.M.D. idiopatică. Modificarea predominantă este dilatația relativ simetrică a tuturor cavităților cardiace, cu absența hipertrofiei, și miocard palid; aceste aspecte explică tulburarea esențială a inotropismului, cu debite bătaie și cardiac mici, creșterea volumului

Scanned with OKEN Scanner

telesistolic și scăderea FE, în medie sub 0,4. Trombii ventriculari și/sau atriali sînt adesea prezenți, ca și arii de îngroșare endocardică. Datele histologice sînt relativ variate, depinzînd de modul de recoltare a materialului de studiu (necropsie sau B.E.M.), sau de perioada evolutivă a bolii (precoce sau tardivă). Se pot întîlni: hipertrofia fibrelor miocardice, elemente de degenerescență miofibrilară, fibroză, arii de necroză limitată cu elemente inflamatorii reacționale localizate, sau chiar inflamație perivasculară sau arii de miocardită (70). Nu este bine stabilit dacă rezultatele histologice exprimă prezența unor boli variate, sau stadii diferite în evoluția unei singure boli.

TABLOU CLINIC

Femeile cu C.M. peripartum au fatigabilitate, dispnee, inițial de efort, dureri toracice nespecifice, tuse, adesea hemoptizii (determinate de un tromboembolism pulmonar). Tulburările apar relativ progresiv în ultimul trimestru al sarcinii, pot să dispară, pentru a reapare, uneori severe, la 1—2 săptămîni după naștere. Examenul clinic pune în evidență semne de insuficiență cardiacă stîngă și dreaptă de diferită severitate: cardiomegalie, galop ventricular, suflu de insuficiență mitrală funcțională sau, mai rar, insuficiență tricuspidiană, raluri pulmonare bazale însoțite sau nu de revărsat pleural, edeme periferice. Pulsul poate fi mic, presiunea sanguină normală sau uneori crescută tranzitor, numai diastolic, sau pot apare semne de tromboembolism sistemic.

EXPLORĂRILE PARACLINICE

Explorările paraclinice sînt sugestive pentru o disfuncție miocardică sau insuficiență cardiacă (22), dar numai contextul clinic și, eventual, B.E.M. pot preciza diagnosticul etiologic.

Examenul radiologic standard obiectivează cardiomegalia, fără dilatația selectivă a unei cavități, semne de congestie venoasă pulmonară, uneori aspect de edem pulmonar și revărsate pleurale.

Electrocardiograma este nespecifică, poate fi normală sau poate arăta modificări necaracteristice ale segmentului ST și ale undei T, sau aspect de HVS. Se mai pot întîlni microvoltaj, bloc de ramură, prelungirea intervalului PR, aritmii diverse atriale și/sau ventriculare. Aspectul electrocardiografic poate fi sugestiv dacă o electrocardiogramă anterioară a fost normală sau apariția modificărilor s-a făcut recent.

Ecocardiografia demonstrează același aspect ca în C.M.D. idiopatică, cu creșterea diametrelor ventriculare (predominant cel stîng) și atriale, disfuncție ventriculară sistolică, eventual hipochinezie difuză sau trombi intraventriculari. Creșterea moderată și izolată a diametrului ventricular nu constituie un semn diagnostic important, întrucît și sarcina normală, prin hipervolemie și sindrom hiperchinetic, se asociază cu o dilatare ventriculară.

Scanned with OKEN Scanner

Investigaţiile diagnostice invazive (cateterismul cardiac, ventriculografia stîngă, coronarografia, B.E.M.) sînt numai în mod excepţional necesare elucidării diagnosticului.

DIAGNOSTICUL

Diagnosticul diferenţial al C.M. peripartum este destul de dificil. Trebuie excluse alte boli cardiace preexistente sarcinii şi care, datorită modificărilor hemodinamice normale ale sarcinii (expansiunea de volum, creşterea debitului cardiac, modificarea rezistenţei periferice), conduc la dilataţie cardiacă şi la apariţia insuficienţei cardiace uneori numai în ultima lună de sarcină. Printre aceste afecţiuni trebuie excluse în special valvulopatiile sau bolile congenitale ignorate, C.M. din bolile sistemice şi cele infecţioase sau toxice. În ultima lună a sarcinii sau la naştere pot surveni afecţiuni cardiace variate, ce pot provoca insuficienţă cardiacă: toxemie severă însoţită de hipertensiune arterială importantă, tromboembolism pulmonar sau embolism de lichid amniotic, miocardite infecţioase sau de sensibilizare, sau chiar infarct acut de miocard. Separarea fiecăreia din aceste entităţi clinice — esenţială pentru terapie — necesită experienţă şi explorare ţintită.

Evoluţia C.M. peripartum este în bună parte favorabilă, deosebindu-se net de cea a C.M.D. idiopatice. Aproximativ o treime din bolnave răspund prompt la tratamentul convenţional al insuficienţei cardiace; volumul inimii revine la normal şi semnele de disfuncţie ventriculară — apreciate de obicei neinvaziv — dispar. La astfel de bolnave recidiva la sarcinile ulterioare este improbabilă. Dacă însă după 6—12 luni de evoluţie volumul inimii nu a revenit la normal, persistă semne electrocardiografice patologice, sau explorările (neinvazive) arată o disfuncţie ventriculară subclinică, atunci recurenţa bolii la o sarcină următoare este de minimum 25% şi creşte la sarcinile următoare (70). În aceste situaţii este probabil că reapariţia manifestărilor de boală reprezintă o reactivare a unei boli subiacente.

Prognosticul bolii este variabil: majoritatea statisticilor semnalează o mortalitate între 25 şi 50%, aproape jumătate din paciente decedînd în primele 3 luni postpartum (124). Decesele tardive, chiar după cîţiva ani, se pot produce prin insuficienţă cardiacă progresivă, chiar şi în absenţa unor sarcini ulterioare. Decesul poate să se producă subit, de regulă prin aritmie, sau prin embolizări în teritorii variate, embolismul sistemic sau pulmonar producîndu-se la 10 pînă la 30% din cazuri (70). La mai mult de jumătate din cazurile de C.M. peripartum prognosticul este însă bun, răspunsul la tratament excelent şi recidiva tulburărilor, în absenţa sarcinilor, improbabilă.

TRATAMENTUL

Tratamentul C.M. peripartum se suprapune în bună parte pe cel al C.M.D. idiopatice. În perioada iniţială se recomandă tratamentul convenţional al insuficienţei cardiace, cu repaus la pat, restricţie de sodiu, admi-

Scanned with OKEN Scanner

nistrare de diuretice și de digitală. Unii recomandă o perioadă prelungită de repaus la pat în timpul perioadei puerperale și eventual la sarcinile ulterioare. În privința tratamentului digitalic, trebuie supravegheată apariția primelor semne de supradozaj, miocardul manifestînd o sensibilitate crescută la digitală. Continuarea digitalizării pentru o perioadă de 6—8 luni poate reduce riscul reapariției insuficienței cardiace necorelate cu sarcina.

În formele de C.M. peripartum rezistente la tratamentul convențional al insuficienței cardiace, inclusiv la noile substanțe inotrop pozitive, se poate lua în discuție asocierea a trei mijloace terapeutice alternative: utilizarea vasodilatatoarelor, tratamentul anticoagulant și terapia imunosupresivă.

Adăugarea de vasodilatatoare este indicată în formele cu insuficiență cardiacă refractară, după schemele utilizate în C.M.D. idiopatică. Tratamentul anticoagulant se indică la bolnave selecționate, fie la cele cu manifestări tromboembolice, fie la cele cu tromboză intracardiacă evidențiată ecografic. În C.M. din timpul sarcinii se va utiliza numai heparina, deoarece medicamentul nu traversează bariera fetoplacentară; în perioada postpartum celelalte tipuri de anticoagulante se pot utiliza după schemele cunoscute.

Oportunitatea unei terapii imunosupresive, numai după naștere intră în discuție la paciente selecționate, cu insuficiență cardiacă și la care B.E.M. pune în evidență aspectul de miocardită activă. Rezultatele obținute prin asociația prednison + azatioprină — apreciate pînă în prezent pe un număr mic de observații — sînt promițătoare, dar par să depindă de selecția bolnavelor (70). Dacă și după naștere pacientele cu C.M. peripartum nu răspund la tratamentul insuficienței cardiace, inclusiv cu vasodilatatoare, trebuie să se efectueze relativ repede o B.E.M.; în cazul constatării aspectelor de miocardită activă, aplicarea terapiei imunosupresive reprezintă o alternativă promițătoare (11). Medicul care îngrijește C.M. peripartum trebuie să aprecieze de asemenea oportunitatea alăptării la sîn, recomandațiile pentru eventuale sarcini ulterioare, necesitatea contracepției. Alăptarea nu va trebui întreruptă decît în formele de insuficiență cardiacă severă. Riscul de manifestare a C.M. peripartum la sarcinile ulterioare pare precizat (70). Dacă după episodul inițial au dispărut complet modificările clinice și funcționale (apreciate neinvaziv) de C.M., atunci probabilitatea reapariției bolii este foarte redusă. Dacă persistă un oarecare grad de disfuncție miocardică subclinică, dar obiectivată prin probe de efort, ecografie seriată sau FE radioizotopică, atunci sarcinile ulterioare au mare probabilitate de a produce recidiva C.M. peripartum (22). Contracepția este indicată numai la cazurile la care persistă o disfuncție miocardică clinică și/sau evidențiată neinvaziv.

C.M. peripartum reprezintă o formă relativ rară de insuficiență cardiacă comparativ cu celelalte tipuri etiologice apărute în ultimul trimestru al sarcinii sau postpartum și care în majoritate sînt cardiopatii organice preexistente, ignorate sau puțin simptomatice.

Scanned with OKEN Scanner

CARDIOMIOPATIA ALCOOLICĂ

DEFINIȚIE

Cardiomiopatia (C.M.) alcoolică este o formă de C.M.D. în care factorul etiologic este astăzi bine precizat. Studiul ei alături de C.M.D. idiopatică se justifică nu numai prin similitudinea lor clinică, morfologică, funcțională și diagnostică, dar și prin faptul că alcoolul se regăsește uneori drept factor contribuitor într-o bună parte, după unii la peste 50% din cazurile de C.M.D., inclusiv cea idiopatică (2). Datorită factorului etiologic cunoscut, C.M. alcoolică este încadrată uneori printre C.M. specifice sau secundare.

Relația dintre alcool și insuficiența cardiacă a fost semnalată încă din 1855 de Wood, dar abia în 1902 Mackenzie a formulat diagnosticul de C.M. alcoolică. Pînă în jurul anilor 1960 dilatația, hipertrofia și insuficiența cardiacă la subiecții cu consum excesiv de alcool au fost atribuite mai mult tulburărilor nutriționale care însoțesc ingestia excesivă de alcool, iar ulterior deficienței în tiamină secundară alcoolismului. Astăzi C.M. prin deficiențe nutriționale sau cea din beri-beri sînt separate de C.M. alcoolică și sînt studiate în cadrul C.M. specifice.

În concepția actuală C.M. alcoolică reprezintă o afecțiune miocardică cronică specifică, de obicei progresivă ca evoluție și proporțională ca gravitate cu cantitatea și durata consumului excesiv de alcool, dar de regulă reversibilă după abstinență. Studiul său trebuie însă corelat cu efectele acute ale alcoolului la om și în experiment, fiindcă acestea pot explica în bună măsură secvența modificărilor funcționale și morfologice care duc în timp la instalarea C.M. alcoolice propriu-zise.

INCIDENȚĂ

Incidența C.M. alcoolice este neprecizată, mai ales din lipsa unor criterii riguroase de definiție a bolii; dacă se iau în considerare numai formele avansate cu insuficiență cardiacă congestivă, numărul observațiilor pare limitat. În cazul includerii formelor infraclinice, identificabile numai prin explorări extensive, sau a aritmiilor „neexplicate" la alcoolici, atunci incidența este mult crescută.

Deși se admite relativa raritate a C.M. alcoolice (0,5% din totalul afecțiunilor cardiace), ca de altfel și a C.M.D. idiopatică, creșterea consumului de alcool pe glob, proporțional cu sporirea producției mondiale de băuturi alcoolice, lasă să se întrevadă relativa creștere a incidenței C.M. alcoolice, cel puțin pentru formele subclinice.

ETIOLOGIE ȘI PATOGENIE

Rolul toxic direct al alcoolului asupra miocardului, în special asupra ultrastructurii și funcției sale contractile, este astăzi unanim admis drept factorul etiologic principal al C.M. alcoolice. Afirmația este larg dovedită de studiile epidemiologice, experimentale, de patologia umană, ca și

Scanned with OKEN Scanner

de regresia manifestărilor clinice și hemodinamice după o perioadă mai lungă de suprimare a alcoolului. Alți factori etiologici implicați în producerea C.M. alcoolice nu au fost confirmați de studiile experimentale și clinice: în special carențele nutriționale generate de ingestia cronică de alcool, carența de tiamină, efectul toxic al unor substanțe aditive (excepțînd sărurile de cobalt) la unele băuturi alcoolice pentru a le ameliora proprietățile fizice sau gustul, sensibilizarea miocardului prin alcool la infecții virale și implicarea unor mecanisme imune, umorale și celulare, în producerea modificărilor cardiace.

Important pentru producerea C.M. alcoolice este cantitatea de alcool ingerată zilnic, durata abuzului, tipul de băutură alcoolică utilizată în mod obișnuit. Aceste elemente sînt greu de precizat la mulți bolnavi din motive psihologice, chiar prin istoric amănunțit, fiind necesare convorbiri complementare cu membrii familiei, rude sau prieteni. Aprecierea abuzului de alcool se face în mai toate cazurile cu dificultate, dar un băutor susceptibil de a dezvolta C.M. alcoolică trebuie să consume minim 80 g alcool zilnic, cel puțin 5 ani (2), iar după alți cercetători o cantitate cuprinsă între 50 g/zi și 120 g/zi, pe o durată medie de 10 ani (151). În același timp cantitatea de alcool ingerată trebuie să însumeze între 30% și 50% din totalul caloric zilnic al individului (138). Astfel de valori se regăsesc mai mult la bărbați, băutori mai mari, de unde și incidența mai mare a C.M. la bărbați — și sînt orientative; există o susceptibilitate individuală largă, pentru că numai 10% din marii băutori par a dezvolta o C.M. alcoolică.

Spre deosebire de om, la care timpul necesar pentru apariția modificărilor patologice este îndelungat, în experiment la șobolan, modificări ultrastructural similare celor ale C.M. alcoolică de la om apar la 6 luni, cu un aport de alcool de numai 10% din totalul caloriilor (2); apariția însă a modificărilor parametrilor hemodinamici și/sau de contractilitate se produce la un aport de alcool de 30% din aportul caloric (2).

Abuzul îndelungat de alcool produce la om modificări multiviscerale, ca: ciroză hepatică, polineuropatie, leziuni toxico-degenerative cerebrale sau C.M. alcoolică; în general ele nu se regăsesc asociate la același individ sau nu au același grad. Astfel, ciroza hepatică alcoolică este rară la bolnavii cu C.M. alcoolică. Nu se știe dacă acestea reprezintă o sensibilitate diferită de organ la abuzul de alcool, sau dacă alterarea funcției hepatice nu are un efect protectiv asupra miocardului.

Mecanismele biochimice prin care acționează alcoolul și care pot fi implicate în geneza C.M. alcoolice sînt cunoscute numai fragmentar. Alcoolul circulant interacționează cu membranele celulare și/sau subcelulare, alterîndu-le funcțiile biochimice și, în consecință, și mecanismele fiziologice celulare. De asemenea, alcoolul are un efect direct la nivel celular miocardic, deprimînd în mod marcat funcția contractilă. Mecanismele biochimice implicate ar fi (2, 112, 138): creșterea conținutului celular în trigliceride și scăderea utilizării acizilor grași liberi, principala sursă energetică a miocardului; deprimarea respirației mitocondriale și a enzimelor oxidative mitocondriale, ceea ce are drept urmare scăderea producției de energie; descreșterea activității de transport ionic a Ca^{2+} în mitocondrie și reticulul sarcoplasmic, cu afectarea consecutivă a cuplajului excitație-contracție; descreșterea activității ATP-azei miofibri-

Scanned with OKEN Scanner

lare și a sintezei de proteine necesare contracției (actină, miozină, troponină); descreșterea densității beta-adrenoreceptorilor. Este posibil ca în efectele miocardice celulare și biochimice în general să nu fie implicat numai alcoolul, ci și metabolitul său direct acetaldehida; ea ar inhiba mai puternic decît alcoolul ATP-aza miofibrilară și ar stimula eliberarea de noradrenalina din terminațiile nervoase din miocard, ceea ce ar avea drept urmare depleția depozitelor miocardice de noradrenalină (2, 138).

În alcoolismul cronic, dar și după administrarea acută de alcool, sînt prezente de asemenea unele modificări electrolitice care pot fi implicate în alterările la nivel celular din C.M. alcoolică. Depleția de Mg, prin pierdere urinară, este comună în C.M. alcoolică, iar hipomagneziemia antrenează fosfaturie și hipofosfatemie. Implicațiile acestor perturbări par semnificative experimental (82): hipomagneziemia poate produce leziuni în microcirculația coronară, cu edem și modificări ocluzive, similare cu cele întîlnite în C.M. alcoolică; hipofosfatemia singură poate să producă o C.M.D. (congestivă). În plus, în multe cazuri de C.M. alcoolică, este alterată balanța potasiului, cu hipokaliemie semnificativă, care poate fi responsabilă de modificările electrocardiografice la alcoolici și/sau poate produce aritmii periculoase (82). Modificările Mg, P, K, dar și ale Ca, Na și echilibrului acidobazic, prezente prin diverse mecanisme în alcoolismul cronic, pot fi factori aditivi în tulburările fiziopatologice din C.M. alcoolică.

MORFOPATOLOGIE

Morfopatologia este în mare parte asemănătoare cu cea din C.M.D. idiopatică. Există un grad de cardiomegalie în raport cu vechimea bolii, în general greutatea inimii depășind 600 g; cardiomegalia este constituită din dilatație atrială și ventriculară, însoțită de hipertrofie ventriculară stîngă, mai semnificativă decît în C.M.D. idiopatică. Macroscopic miocardul este palid, friabil, cu zone de îngroșare elastică în peretele liber și sept. Prezența trombilor murali, sursă de tromboembolism, este frecventă.

La examenul microscopic se găsește o hipertrofie difuză a fibrelor miocardice, cu leziuni degenerative la nivelul lor, edem interstițial și mici arii de miocitoliză. Ariile necrotice pot contribui la tulburările de conducere identificate electrocardiografic și pot fi implicate în mecanismul aritmiilor prin reintrare.

În studiile ultrastructurale predomină leziunile mitocondriale, cu tumefacția, fragmentarea crestelor și uneori lipsa lor; reticulul sarcoplasmic poate să prezinte dilatații chistice (2). Se pot pune în evidență unele anomalii enzimatice relativ specifice. Astfel, prin B.E.M. se detectează de obicei niveluri crescute de activitate enzimatică pentru creatinchinază, lacticodehidrogenază, malatdehidrogenază și alfa-hidroxibutiric dehidrogenază, enzime care nu sînt crescute în C.M.D. idiopatică (123).

Arterele coronare epicardice sînt permeabile, fără stenoze semnificative sau cu un grad de ateroscleroză redus față de vîrsta bolnavului, iar la nivelul microcirculației se pot întîlni modificări nespecifice — ca în C.M.D. idiopatică — atribuite în alcoolismul cronic hipomagneziemiei și/sau modificărilor produse de acetaldehidă (2, 82, 138).

Scanned with OKEN Scanner

TABLOU CLINIC

C.M. alcoolică se dezvoltă în timp, cu simptomatologie clinică de obicei progresivă, care poate fi accelerată prin factori cardiaci sau extracardiaci, comuni cu factorii precipitanți ai insuficienței cardiace. Tabloul clinic al C.M. alcoolice, în formele sale avansate, se aseamănă cu cel al C.M. idiopatice, avînd însă unele particularități.

Boala survine în mod caracteristic la bărbați între 35 și 50 ani, mari consumatori de băuturi alcoolice (vin, bere, whisky), cu o durată a excesului de alcool de mai mulți ani. Starea de nutriție este satisfăcătoare sau bună (dezechilibrele alimentare severe sînt rare astăzi), uneori indivizii sînt chiar obezi. Examenul general evidențiază de obicei stigmate morfologice de alcoolism (eritroza feței, steluțe vasculare), uneori semne de afectare neuromusculară (polinevrită±miopatie), frecvent instabilitate psihică sau comportament psihologic particular și, eventual, hepatomegalie (ciroza hepatică netă este însă o excepție).

Înaintea completării tabloului clinic de C.M.D. clasică, boala poate fi identificată în stadiu precoce, într-o fază subclinică, la alcoolicii cronici fără cardiomegalie, în absența unor tulburări cardiace sugestive. Metodele actuale de explorare neinvazivă sau invazivă pot pune în evidență atît anomalii ale funcției sistolice, care exprimă depresia contractilității, cu reducerea FE, cît și o scădere a complianței ventriculare, expresie a alterării funcției diastolice. Pe plan morfologic aceste anomalii ale funcției miocardice corespund unui grad moderat de dilatație ventriculară (afectarea funcției sistolice) și unui grad de hipertrofie ventriculară, stîngă mai ales (scăderea complianței). O particularitate neexplicată a C.M. alcoolice o constituie păstrarea sau chiar creșterea contractilității miocardului prin stimulare simpatică (138).

Evidențierea modificărilor hemodinamice subclinice sau de cardiomecanică se poate face prin metode variate. Determinarea fonomecanografică a timpilor sistolici poate indica o creștere a raportului perioadă de preejecție/perioadă de ejecție a VS. De asemenea, deși măsurătorile hemodinamice în repaus pot fi normale, răspunsul la perfuzia de angiotensină sau la efortul pe cicloergometru pot revela o depresie a contractilității miocardului (112). În afara alterării microstructurilor celulare implicate în contractilitate, la bolnavii în stadiul subclinic al C.M. alcoolice se pot găsi prin studii morfologice acumulări de material acilan-pozitiv în interstițiul miocardic, care ar putea explica anomaliile funcționale constatate (139).

C.M. alcoolică tipică se prezintă ca o C.M.D. cu insuficiență cardiacă la un bărbat cu istoric de consum de alcool, dar fără antecedente de hipertensiune arterială, coronaropatie, boală valvulară sau congenitală. Debutul tulburărilor este cel mai adesea insidios, cu fatigabilitate, dispnee, palpitații și dureri toracice, de obicei atipice. Cu progresia disfuncției cardiace apare ortopneea, dispneea paroxistică nocturnă și edemele. Examenul clinic pune în evidență semne de insuficiență ventriculară stîngă sau biventriculară, semne de debit cardiac scăzut și variate aritmii, în special supraventriculare. De obicei sînt prezente: cardiomegalie (care poate retroceda relativ repede odată cu regresia fenomenelor de insuficiență cardiacă și, mai ales, după întreruperea consumului de alcool), ga-

Scanned with OKEN Scanner

lop atrial și ventricular, semne de insuficiență mitrală și, eventual, tricuspidiană (prin dilatare camerală și repoziționare geometrică a aparatului valvular), distensie venoasă jugulară, hepatomegalie de stază, variabil ascită, edeme voluminoase, puls de amplitudine mică și presiune diastolică crescută.

EXPLORĂRI PARACLINICE

Datele de laborator, în special explorările neinvazive, sînt corelate cu gradul afectării miocardice.

Examenul radiologic toracic arată cardiomegalie variată și de obicei semne de congestie vasculară pulmonară însoțită sau nu de hidrotorax.

Electrocardiograma este de regulă patologică, după unii cu modificări tipice. Tulburările de ritm și, eventual, de conducere sînt frecvente și sugestive (66): extrasistolie atrială și/sau ventriculară, fibrilație sau flutter atrial permanente sau repetitive, bloc atrioventricular de grad variabil, hemiblocuri sau blocuri de ramură. Pot fi de asemenea prezente: unde P largi și/sau înalte (în raport cu dilatarea atrială), microvoltaj, alungirea segmentului QT, modificări variate ale segmentului ST și undei T; unele modificări ale undei T sînt considerate de unii caracteristice: unde T înalte și ascuțite sau bifide. Negoiță (112) atrage atenția asupra a două tipuri de aritmii considerate sugestive: fibrilație atrială fără cauză, la persoane în jur de 50 de ani, și extrasistole ventriculare persistente sau chiar tahicardie ventriculară repetitivă. Aritmiile de tip variat au fost semnalate nu numai în perioada C.M. alcoolice constituite, ci și în perioada de dezintoxicare. Aritmogeneza prin alcool poate fi explicată fie prin tulburările electrolitice asociate (hipokaliemie, hipomagneziemie), fie prin efectul direct electrofiziologic al alcoolului sau al acetaldehidei (2, 82, 138).

Ecocardiografia furnizează elementele caracteristice de C.M.D., demonstrînd dilatarea cardiacă multicamerală, hipertrofia VS și reducerea funcției contractile biventricular.

Cateterismul cardiac și angiocardiografia nu sînt necesare decît pentru excluderea altor afecțiuni cardiace, dar prezintă în cazurile tipice creșterea presiunilor telediastolice în VS și VD, reducerea debitului cardiac, dilatația VS și hipochinezie difuză.

Coronarografia este o metodă de explorare de excepție, utilizată pentru excluderea cardiopatiei ischemice; arterele coronare sînt normale în C.M. alcoolice iar prezența îngustărilor coronare semnificative o poate exclude.

Biopsia endomiocardică nu este indicată pentru diagnosticul etiologic întrucît leziunile histopatologice sînt de obicei focale și nu sînt caracteristice.

Unele **modificări umorale** sînt sugestive pentru alcoolism, dar nu se datorează afectării miocardice: valori variabile, de obicei crescute, ale

Scanned with OKEN Scanner

transaminazei glutamic-oxaloacetică, creatinfosfochinazei, gama-glutamil-transferazei, scăderea colesterolului seric, creșterea colesterolului HDL, variabil hipokaliemie, hipomagneziemie, sau creșterea nivelului norepinefrinei serice și a volumului eritrocitar mediu.

Evoluția și prognosticul C.M. alcoolice depind de etapa de diagnostic a afectării miocardice (precoce, tardivă), de durata simptomatologiei înaintea începerii terapiei și, în primul rînd, de abstinența totală față de alcool. Dintre bolnavii cu C.M. alcoolică ce se ameliorează, 73% își suprimă alcoolul, la cei fără ameliorare numai 25% devin abstinenți, iar la cei cu progresiune a bolii abstinența la alcool este notată numai la 13% (138). Ameliorarea cardiacă este clinică, radiologică, electrocardiografică și morfologică, mai ales în cazul diagnosticului precoce. Bolnavii care continuă să consume alcool au o evoluție severă, marcată prin aritmii atriale și/sau ventriculare, embolism sistemic și pulmonar, insuficiență cardiacă refractară și moarte subită (prin fibrilație ventriculară sau bloc atrioventricular total urmat de asistolă). Din totalul bolnavilor cu C.M. alcoolică, 40—50% decedează printr-o cauză cardiacă într-o perioadă de 3—6 ani (190).

TRATAMENT

Elementul esențial în tratamentul C.M. alcoolice este suprimarea completă a alcoolului; o astfel de recomandație trebuie să se extindă asupra tuturor cazurilor de C.M. congestivă de cauză incertă, întrucît datele clinice și experimentale sînt probante privind ameliorarea pînă la dispariție a modificărilor morfologice și funcționale, inclusiv a aritmiilor în cazul C.M. alcoolice.

Măsurile standard de tratament al insuficienței cardiace cu repaus la pat, digitală, diuretice și eventual vasodilatatoare sînt indicate în cazul decompensării cardiace. Administrarea de digitală trebuie făcută de asemenea cu prudență, avînd în vedere tendința la hipokaliemie a alcoolicilor, potențată de eventuala medicație diuretică. Medicația antiaritmică poate fi esențială, avînd în vedere diversitatea aritmiilor și consecințele negative hemodinamice. Administrarea de anticoagulante trebuie strict individualizată avînd în vedere marea incidență a complicațiilor prin această terapie la persoanele alcoolice. Unii autori consideră că la persoanele cu C.M. alcoolică și insuficiență cardiacă severă ar fi bine să se administreze tiamină pentru a exclude contribuția deficitului de vitamină B_1 la producerea insuficienței cardiace.

CARDIOMIOPATIA HIPERTROFICĂ

DEFINIȚIE

Cardiomiopatia hipertrofică (C.M.H.) este o afecțiune cardiacă primitivă, de cauză necunoscută, caracterizată prin hipertrofie ventriculară concentrică marcată și dezorganizarea arhitectonicii celulelor miocardice,

Scanned with OKEN Scanner

ambele inexplicabile. Ea poate fi însoțită sau nu de obstrucție dinamică sistolică intraventriculară.

De-a lungul timpului au fost folosite peste 50 de denumiri reflectînd diverse puncte de vedere asupra bolii. Sinonime mai importante sînt: stenoza aortică funcțională, stenoza musculară subaortică, hipertrofia septală asimetrică, stenoza subaortică hipertrofică idiopatică, cardiomiopatia hipertrofică obstructivă (C.M.H.O.).

Primele relatări anatomopatologice *post-mortem* despre o afecțiune îndeplinind criteriile actuale de diagnostic al C.M.H. au fost publicate în anul 1869, independent, de Liouville și de Hallopeau. Brock în 1957 a semnalat „obstrucția funcțională a ventriculului stîng", Tears în 1958 a individualizat anatomopatologic „hipertrofia asimetrică a inimii la adulții tineri" și a atras atenția asupra apariției ei familiale, iar Morrow și Brockenbrough și Kirlin și Ellis, în 1961, au comunicat primele rezultate ale tratamentului chirurgical.

ETIOLOGIE

În general se crede că elementul primordial al C.M.H. este dezorganizarea structurală și arhitectonică a fibrelor musculare din ventriculi, determinată probabil genetic și luînd naștere în uter datorită tulburărilor de dezvoltare. Dar asupra cauzei sau a cauzelor care o induc nu există decît supoziții bazate pe date anatomoclinice, experimentale și epidemiologice, mai mult sau mai puțin sugestive. S-au incriminat mai ales (98, 123, 182, 190): 1) o tulburare de creștere embrionară; 2) un hamartom; 3) un efect catecolaminic excesiv; 4) o tulburare primară a metabolismului miocardic; 5) o afecțiune generalizată a mușchilor striați; 6) o hipertensiune premergătoare; 7) o anomalie a contracției izometrice în perioada de dezvoltare; 8) o boală de artere coronare intramurale; 9) o ischemie a structurilor subendocardice; 10) o tulburare a propagării stimulului electric; 11) o tulburare a colagenului sau 12) o tulburare în sistemul de histocompatibilitate. Pentru fiecare supoziție există și argumente și contraargumente și nu se poate exclude o etiologie plurifactorială.

Faptul că C.M.H. a fost descrisă la nou-născuți sugerează posibilitatea unei tulburări de creștere embrionară, dar multe cazuri se dezvoltă la distanță prea mare în timp pentru a putea fi considerate ca atare. Modificările microscopice și ultrastructurale care se întîlnesc în C.M.H. fac puțin probabilă existența unui hamartom.

Există date mai numeroase care sugerează o legătură între catecolamine și C.M.H., fără a se putea demonstra că acestea ar constitui cauza care determină dezorganizarea miocitelor (123): a) administrarea la cățelușii nou-născuți a factorului de creștere neuronal, o glicoproteină care accentuează creșterea nervilor simpatici și inervarea adrenergică miocardică, induce o hipertrofie septală asimetrică, dezorganizare celulară și gradienți de presiune intraventriculari stîngi, modificări asociate cu creșterea concentrației de catecolamine în zonele de la baza inimii; b) administrarea la cîine de noradrenalină, în cantități suficiente pentru a provoca hipertensiune arterială, induce o cardiomiopatie asemănătoare C.M.H. de la om; c) în clinică, stimularea adrenergică induce sau accentuează gradienții intraventriculari și reduce complianța ventriculară, în timp ce blocada beta-adrenergică are un efect contrar; de aseme-

Scanned with OKEN Scanner

nea există un număr crescut de fibre nervoase simpatice pe unitatea de volum în septul bolnavilor cu C.M.H.O. și o sensibilitate crescută a acestora la catecolamine; d) există o asociere, ce depășește semnificativ întîmplarea, între C.M.H. și anomalii ale crestei neurale, incluzînd neurofibromatoza, feocromocitomul, scleroza tuberoasă și lentiginoza; e) asocierea C.M.H cu ataxia Friederich este frecventă, ori în boala Friederich există și o afectare a sistemului nervos autonom; f) o hipertensiune arterială sistemică se întîlnește la 10—20% din bolnavii cu C.M.H., afecțiune care se poate însoți de hipercatecolaminemie și în cadrul căreia s-au descris cazuri cu noradrenoză importantă în musculatura camerei de ejecție a VS, inclusiv unele aspecte morfologice și ecografice similare cu cele din C.M.H.; g) C.M.H. se asociază uneori cu hipoglicemie hiperinsulinică, însoțită de creșterea reactivă a catecolaminelor. Toate aceste date sugerează intervenția unui exces de catecolamine sau a unei hipersensibilități la acestea. Dar s-a emis și ipoteza unui deficit de utilizare a catecolaminelor de către inima fetusului în curs de dezvoltare (123): a) aranjamentul anormal al miofibrilelor mușchiului ventricular din cursul C.M.H. este asemănător celui din cordul fetal sau din cordul animalelor primitive (salamandră), iar orientarea normală a fibrelor s-ar face sub influența catecolaminelor; b) regresia normală în cursul dezvoltării fetusului a grosimii disproporționate a septului și a dezorganizării miofibrelor s-ar face tot sub acțiunea catecolaminelor. Acest deficit de utilizare ar putea fi enzimatic.

Au fost descrise tulburări ale metabolismului miocardic interesînd proteinele nucleare ce nu conțin histone și care par să aibă un rol important în expresia genetică a bolii (prin intermediul interacțiunii cu acidul dezoxiribonucleic) și altele sugerînd o deficiență a autoreglării cardiace mediată prin adenozină (123). Au mai fost comunicate tablouri ecocardiografice, angiocardiografice și hemodinamice de C.M.H. reversibile la copiii din mame diabetice și asocieri de C.M.H. cu hipertiroidie latentă sau manifestă, iar administrarea de acid triiodotiroacetic (triac), un analog acetic al triiodtironinei, la șobolan în timpul gestației a indus o cardiomiopatie hipertrofică identică cu cea de la om, propranololul împiedicînd producerea dezorganizării fibrelor miocardice (123). Tulburări ale metabolismului miocardic în C.M.H. au fost descrise în asociere cu modificări miopatice în mușchii scheletului, dar acestea din urmă nu au expresie clinică decît întîmplătoare. Celelalte elemente etiologice posibile, enunțate inițial, întrunesc mai puține argumente. O hipertensiune premergătoare C.M.H. în perioada intrauterină este doar speculativă și actualmente nedetectabilă. De asemenea, o anomalie a contracției izometrice în perioada de dezvoltare a fetusului ar putea eventual induce dezorganizarea fibrelor miocardice intramurale, dar este pur speculativă. Prezența modificărilor vaselor coronare intramusculare care se întîlnește numai la 50% din bolnavi, apare ca o reacție secundară hipertrofiei sau poate indusă de același stimul care a provocat dezorganizarea celulară, dar nu drept cauza ei (123); este improbabil ca în jumătatea din cazuri în care modificarea vaselor coronariene este absentă, aceasta să fi regresat cu toată persistența hipertrofiei și dezorganizării celulare. Ischemia subendocardică ar goli depozitele de energie necesară sechestrării calciului în cursul diastolei, de unde persistența contracției cu creșterea rigidității

Scanned with OKEN Scanner

diastolice. O conducere rapidă a semnalului electric ar duce la o contracție ventriculară asincronă, care ar iniția hipertrofia și dezorganizarea celulară, iar o anomalie a colagenului ar provoca dezorganizarea scheletului fibros al miocardului, de unde ar rezulta apoi dezorganizarea celulară și hipertrofia.

Caracterul genetic al C.M.H. ar putea fi în legătură cu sistemul de histocompatibilitate HLA (100, 123). Argumentele sînt de ordin statistic. S-a observat că bolnavii cu C.M.H., fără hipertensiune arterială asociată, au o incidență ridicată a antigenului HLA-B12 și antecedente familiare de C.M.H., în timp ce la cei cu hipertensiune asociată antigenul respectiv lipsește, iar incidența familiară a bolii este rară. S-a emis ipoteza că forma moștenită a C.M.H. este legată de complexul de histocompatibilitate al cromozomului 6, în timp ce forma nongenetică ar fi indusă de hipertensiune (123). O astfel de legătură pare a exista și în cazul antigenului HLA-B12 (100). De asemenea, în unele studii s-a observat că antigenul HLA-DR4 (înainte denumit HLA-DRw4) a fost prezent la 73% din bolnavii cu C.M.H. cu obstrucția în repaus, față de numai la 33% din martori, antigenul HLA-DR2 la 50% din bolnavii cu C.M.H.O. față de numai la 17% din martorii sănătoși, iar antigenul HLA-DR6 a fost întîlnit și el frecvent la bolnavii cu C.M.H.O (98, 123). Antigenele HLA-DR constituie la om foarte probabil determinantele răspunsului imun, iar zona D/DR controlează și determinantele imunosupresoare. Este de menționat că mai multe afecțiuni cu componente inflamatorii sau autoimune se însoțesc de o frecvență crescută de antigene specifice HLA-DR; scleroza în plăci (DR2), diabetul zaharat juvenil (DR3 și DR4), pemphigus vulgaris (DR4), poliartrita cronică evolutivă (DR4) sau lupusul eritematos sistemic (DR3). Bolile asociate cu antigenul HLA-DR3 se caracterizează prin producerea de autoanticorpi, iar în C.M.H. au fost detectați anticorpi antimitocondriali miocardici în cantități mai mari, mai ales la bolnavii cu obstrucție și HLA-DR3, dar și la unii membrii clinic sănătoși dintr-o familie cu C.M.H.O. și care prezentau semne ecocardiografice echivoce de hipertrofie ventriculară (100, 123). S-ar putea deci ca în determinismul C.M.H. să intervină un mecanism autoimun. Susceptibilitatea de boală s-ar moșteni, dar dezvoltarea ei ar putea fi condiționată de factori de mediu. Pe de altă parte, nu se cunoaște semnificația patogenetică a autoanticorpilor, care ar putea constitui doar o reacție secundară nespecifică, un marker, și nu mecanismul provocator al bolii; autoanticorpii antimitocondrie miocardică sînt prezenți și în alte boli miocardice, iar frecvența lor la populația aparent normală nu este cunoscută.

În cazurile familiale (56—70% din bolnavi) transmiterea se face autozomal dominant dar, din cauza variațiilor mari în expresia atingerii miocardice și a manifestărilor clinice, multe cazuri familiale sînt probabil etichetate drept sporadice (100, 160). Se admite că toți bolnavii cu C.M.H. familiară sînt heterozigoți, dar nu se știe nimic despre eventualii homozigoți. Cazurile considerate înainte ca avînd un mod de transmitere autozomal recesiv erau în parte probabil mutații, în parte autozomal dominante, nediagnosticate ca atare din lipsa unor parametri diagnostici neinvazivi preciși (123). Examenul ecocardiografic a rezolvat în mare parte problema diagnostică. S-a sugerat că hipertrofia asimetrică a septului interventricular s-ar datora unei predispoziții genetice, un fel de tară deci,

care la unii subiecți ar evolua spre C.M.H. boală. Atît predispoziția spre hipertrofia asimetrică a septului cît și evoluția spre C.M.H. ar fi poligenice și dependente de un prag (123). Lipsesc însă două elemente esențiale pentru confirmarea acestei ipoteze: incidența C.M.H. și cea a hipertrofiei septale asimetrice în populația generală. Totuși, moartea subită survenind cu o frecvență ridicată în cazurile familiale prezentînd numai hipertrofie septală fără obstrucție sau localizări neobișnuite ale hipertrofiei sugerează că nu ar trebui făcute deosebiri propriu-zise între C.M.H. boală și hipertrofia septală asimetrică tară, și că ele nu ar constitui decît două forme ale aceleiași afecțiuni (38, 166).

MORFOPATOLOGIE

Modificările anatomopatologice, macroscopice și microscopice, sînt caracteristice, dar nu patognomonice, întîlnindu-se izolat și în alte situații, iar unele modificări pot lipsi. Modificările interesează mai ales septul interventricular, care este mult hipertrofiat, și peretele liber al VS, care este însă mai puțin hipertrofiat (hipertrofie asimetrică) (fig. XXVI-7). Uneori hipertrofia se extinde și la peretele liber al VD. În cazuri mai rare hipertrofia septală se însoțește doar de hipertrofia peretelui liber al VD. Există și cazuri în care hipertrofia asimetrică nu predomină în sept, ci în

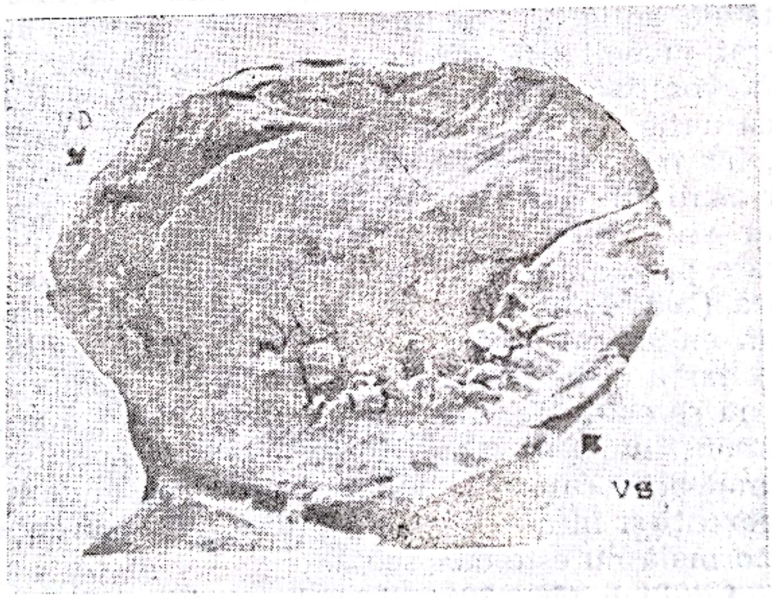

Fig. XXVI-7. — Cardiomiopatie hipertrofică obstructivă. Imagine macroscopică. Greutatea inimii 490 g. Secțiune transversală. Septul interventricular este mult hipertrofiat comparativ cu peretele liber al ventriculului stîng (VS). Cavitatea ventriculară stîngă este mică. Ventriculul drept (VD) nu este hipertrofiat.

peretele liber al VS, și altele cu hipertrofie simetrică. În formele asimetrice, dacă se produce obstrucție dinamică, aceasta este de obicei situată în camera de expulsie a VS; uneori obstrucția poate fi localizată în camera de expulsie a VD.

Scanned with OKEN Scanner

Modificarea cea mai specifică este microscopică și constă în dezorganizarea structurală și a arhitectonicii fibrelor miocardice din septul interventricular. Macroscopic se întîlnesc în proporții variabile (98, 123, 182, 190); a) hipertrofia asimetrică a septului interventricular (95% din cazuri); b) cavități ventriculare (stîngă și dreaptă) mici sau normale (95% din cazuri); c) plăci fibroase endocardice septale stîngi (75% din cazuri la

Fig. XXVI-8. — Cardiomiopatie hipertrofică obstructivă. Imagine microscopică (hematoxilină-eozină; ×550). Se observă dezorganizarea structurală, cu dispariția paralelismului între fasciculele musculare.

adulți); d) îngroșări ale valvei mitrale (75% din cazuri la adulți; e) artere coronare intramurale septale îngroșate (50% din cazuri); f) dilatație atrială stîngă (98% din cazuri la adulți); g) calcificări ale inelului mitral.

Dezorganizarea structurală și arhitecturală a fibrelor miocardice în 90% din cazuri interesează mai mult de 5% din masa septului interventricular, dar poate fi absentă la 5% din bolnavii cu forme neobstructive; în 5% din cazuri interesează mai puțin de 5% din masa septală, proporție care se întîlnește uneori și în cordul normal (123). În formele neobstructive, dezorganizarea fibrelor miocardice se întîlnește în pereții liberi ventriculari, însă este focală și are o extindere redusă; ea este cvasi absentă în pereții liberi în formele obstructive (190). Fibrele miocardice sînt aranjate bizar, neparalele, sînt mai scurte și mai groase decît cele din hipertrofiile de altă cauză și au ramificații (fig. XXVI-8). La nivel ultrastructural, dezorganizarea interesează miofibrelele și miofilamentele, uneori miofibrilele fiind neparalele și chiar perpendiculare pe axul longitudinal al celulei, altele inserîndu-se pe o bandă Z cu o extremitate și pe o bandă Z a unei alte miofibrile cu cealaltă extremitate (fig. XXVI-9). Benzile Z sînt îngroșate, există neosarcomere și uneori aspecte degenerative sau modificări nespecifice, mai ales sarcolemale și mitocondriale. S-au descris nuclei neregulați, cu spații perinucleare rotunjite, realizînd un halo clar, iar histochimic o acumulare marcată de glicogen în haloul perinuclear, avînd semnificație diagnostică în prezența modificărilor histologice (123). S-a imaginat și un indice (scor) histologic de diagnostic (123). Modificările sînt cel mai exprimate la nivelul stratului muscular mijlociu, unde se găsesc majoritatea fibrelor circumferențiale, principalele determinante ale ejecției (184).

Hipertrofia interesează de regulă și pereții liberi ai tuturor celor patru cavități, dar este mai exprimată în stînga. Septul interventricular este mult hipertrofiat (pînă la 3 cm lățime la adult) comparativ cu pereții li-

beri ai ventriculilor (pînă la 1,8 cm la adult în VS), porțiunea cea mai groasă fiind în general situată la jumătatea distanței dintre orificiul aortic și vîrful VS și corespunzînd vîrfului VD (fig. XXVI-10). Uneori grosimea maximă este spre vîrf, alteori spre bază. Au fost descrise două

Fig. XXVI-9. — Cardiomiopatie hipertrofică obstructivă. (Reproducere după Goodwin J. F., Roberts W. C. și Wenger N. K.) (64).
Imagine ultramicroscopică din septul interventricular (×47 000). Se observă orientarea marcat anormală a miofibrilelor și lărgirea benzilor Z.

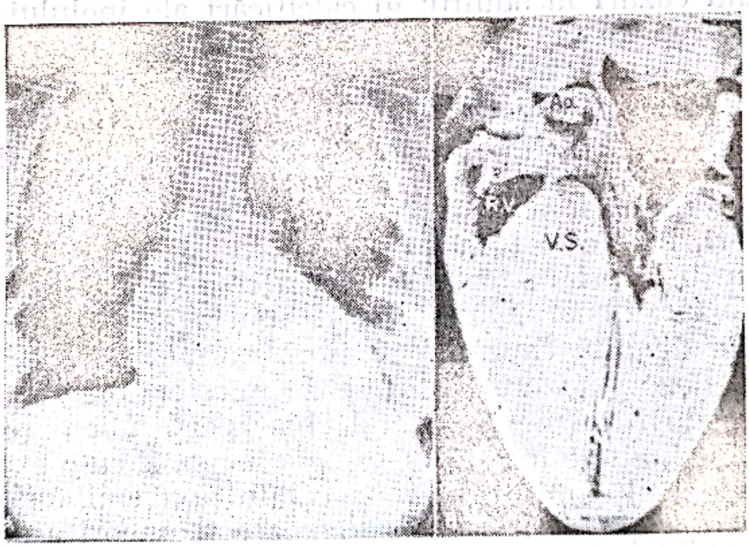

Fig. XXVI-10. — Cardiomiopatie hipertrofică obstructivă. (Reproducere după Goodwin J. F. și colab.) (64). În stînga (A), radiografia cardiotoracică antero-posterioară arată o mărire a inimii, care post mortem cîntărea 450 g. În dreapta (B), secțiune longitudinală prin inimă. Cavitatea ventriculară stîngă este mică, septul interventricular (VS) este mult mai îngroșat decît peretele liber al ventriculului stîng (LV), există leziuni fibroase de contact pe fața ventriculară a foiței anterioare a valvei mitrale (A) și pe endocardul septal adiacent.
Ao=aorta; RA — atriul drept; LA — atriul stîng; RV — ventriculul drept.

forme anatomice particulare de C.M.H. în care hipertrofia este situată la nivelul apexului VS și care au o oarecare individualitate clinico-electrocardiografică (85, 190). În prima formă cavitatea ventriculară stîngă apare angulată, ca o sapă, la examenul ecografic bidimensional sau la ventriculografia de contrast, există unde T negative gigante în precordiale, dar nu gradienți intraventriculari. În cea de a doua formă segmentul apical este mic, se contractă slab și comunică cu porțiunea subaortică printr-un canal medioventricular îngust, undele T nu sînt adînci și există frecvent gradienți intraventriculari. Peretele liber poate avea o grosime normală sau poate fi chiar mai subțire, ca urmare a fibrozei. Mușchii papilari pot fi hipertrofiați (pînă la de trei ori), iar cel posteroinferior poate bomba în cavitatea ventriculară, contribuind la micșorarea acesteia și conferindu-i forma caracteristică vizualizabilă angiocardiografic. La bolnavii cu obstrucție în repaus zona cea mai hipertrofiată a peretelui liber al VS este situată în porțiunea bazală, posterior sau posterolateral (cu un maxim la jumătatea distanței dintre baza valvulei posterioare a mitralei și vîrful ventriculului), care apare rotunjită în timp ce la cei fără obstrucție aceasta este mai subțire decît în mod normal și adesea ascuțită, semănînd cu un cioc de pasăre (fig. XXVI-11) (182).

La examenul necropsic cavitatea ventriculară corespunde de regulă celei din telesistolă (oprirea cardiacă se produce la finele ejecției) și apare mai mică și din această cauză. O cavitate ventriculară dilatată se întîlnește rar și se datorează fie existenței unui perete nehipertrofiat sau subțiat prin fibroză, fie unei septotomii-septectomii.

Din cauza contactului cu miocardul ventricular, cuspidele valvei mitrale sînt frecvent îngroșate, în special cea anterioară, mai ales la adulți. (fig. XXVI-10B). În dreptul celei anterioare, mai ales la bolnavii cu obstrucție în repaus, pe endocardul septal există adesea plăci fibroase, re-

Fig. XXVI-11. — Cardiomiopatie hipertrofică neobstructivă. (Reproducere după Goodwin J. F., Roberts W. C. și Wenger N. K.) (64).
Greutatea inimii 430 g. Secțiune longitudinală prin inimă. Septul interventricular este hipertrofiat apreciabil, în timp ce peretele liber al ventriculului stîng are o grosime normală. Valva mitrală este numai ușor îngroșată și nu există plăci murale pe endocardul septal. Ventriculul drept apare ușor hipertrofiat. Ambele atrii sînt dilatate.

zultînd din impactul dintre cele două structuri în timpul mișcării sistolice anterioare a mitralei (fig. XXVI-10B). Aparatul mitral este adesea deplasat anterior datorită bombării mușchilor papilari și are o angulație modificată. Calcificările inelului mitral se întîlnesc relativ frecvent în cazurile vechi, mai ales în prezența regurgitațiilor mitrale importante, cînd și dilatația AS este mai exprimată.

Scanned with OKEN Scanner

Arterele coronare intramurale din sept pot prezenta anomalii, fiind mai numeroase, mai îngroșate și cu lumenul îngustat. Microscopic există proliferări de celule musculare netede, depuneri de colagen și cantități mai mari de mucopolizaharide în intimă și medie, aceste modificări fiind probabil secundare tulburărilor de mecanică miocardică.

FIZIOPATOLOGIE

Mai înainte formele obstructive, în care elementul fiziopatologic caracteristic îl constituie obstrucția dinamică sistolică, au fost considerate ca afecțiuni diferite față de formele neobstructive. Ulterior, s-a văzut că obstrucția este foarte variabilă și labilă la același bolnav, putînd lipsi sau atinge valori mari și în repaus și că în cazurile familiale se întîlnesc în aceeași familie atît bolnavi cu obstrucție cît și bolnavi la care obstrucția nu poate fi indusă în nici un fel. În afară de aceasta, modificările anatomopatologice microscopice sînt calitativ aceleași în ambele forme. Actualmente ambele forme sînt considerate ca variante ale aceleiași boli.

Anomalia primară o constituie hipertrofia și arhitectonica haotică a celulelor miocardice, care probabil duc la tulburările funcțiilor diastolică și sistolică. Activarea și inactivarea contracției sînt necoordonate temporospațial, iar complianțele ventriculară și miocardică sînt diminuate apreciabil (59).

Tulburarea funcției diastolice constă în diminuarea complianței ventriculare, datorită în special hipertrofiei. Raportul dP/dV crește, fiind necesare presiuni de umplere mai mari pentru învingerea rigidității ventriculare crescute, iar curba constantei rigidității ventriculare (kV) este deplasată spre stînga. Complianța miocardică este și ea diminuată datorită creșterii rigidității intrinseci a fibrei miocardice (157). Constanta rigidității miocardice (km) este crescută, iar curba km deplasată de asemenea spre stînga.

Umplerea ventriculului stîng se face așadar cu greutate, necesitînd o presiune crescută, și este prelungită, la aceasta contribuind și fibroza interstițială. Contracția atriului stîng devine foarte importantă, contribuind cu pînă la 30% la umplere. Suprimarea pompei atriale, ca de exemplu în fibrilația atrială, are consecințe hemodinamice serioase și constituie adesea o urgență clinică. AS se hipertrofiază și se dilată, iar presiunile de umplere crescute se transmit retrograd în venele și capilarele pulmonare generînd dispnee. Raportul dV/dt este scăzut, deși dV/dt maxim poate fi crescut la unii bolnavi datorită umplerii tranzitor rapidă (cavitatea VS mică telesistolic generează o forță aspirativă mare în momentul relaxării) (160). Din cauză că grosimea peretelui VS este mare iar cavitatea în diastolă normală, raportul Rh este mic și, conform legii Laplace, tensiunea parietală la începutul diastolei fiind mică, se realizează o distensie redusă și o umplere diminuată (157). De aceea, faza de umplere ventriculară stîngă rapidă este scurtă, umplerea ventriculară depinzînd mai mult de contracția atrială. Relaxarea izometrică (—dP/dt) este de regulă prelungită, uneori presiunea intraventriculară continuînd încă să scadă și în porțiunea inițială a umplerii ventriculare rapide (4). Importanța acestei anoma-

Scanned with OKEN Scanner

lii pentru umplerea ventriculară este nesigură, dar ar putea îngreuia fluxul coronarian, 30% din acesta fiind asigurat în timpul perioadei de relaxare izometrică. La unii bolnavi cu obstrucție, perioada relaxării izometrice poate fi scurtată, fără să existe explicații satisfăcătoare pentru aceasta (98, 160). Din cauza compresiei vaselor intramurale de către masa miocardică hipertrofiată și a creșterii presiunii intraventriculare în cursul diastolei, circulația în straturile subendocardice este cea mai afectată. Stimularea beta-adrenergică accentuează tulburările funcției diastolice în timp ce blocada beta-adrenergică le diminuă. Cînd C.M.H. interesează VD, AD se comportă identic cu AS, dar presiunea retrogradă crescută din venele sistemice este mult mai bine tolerată.

Funcția sistolică (contractilă) este cel mai adesea exagerată, dar randamentul ei poate fi sub normal în unele forme obstructive severe. Contracția este rapidă și puternică cu dP/dt și V_{CF} crescute, iar cea mai mare parte a debitului sistolic este expulzat în prima jumătate a perioadei de ejecție (160). FE este crescută, iar volumul telesistolic ventricular micșorat, valva mitrală fiind deplasată spre sept. Ascensiunea curbei pulsului este rapidă, însă durata este scurtată. Dacă se produce o obstrucție sistolică, apar gradienți de presiune intraventriculară, presiunea fiind cres-

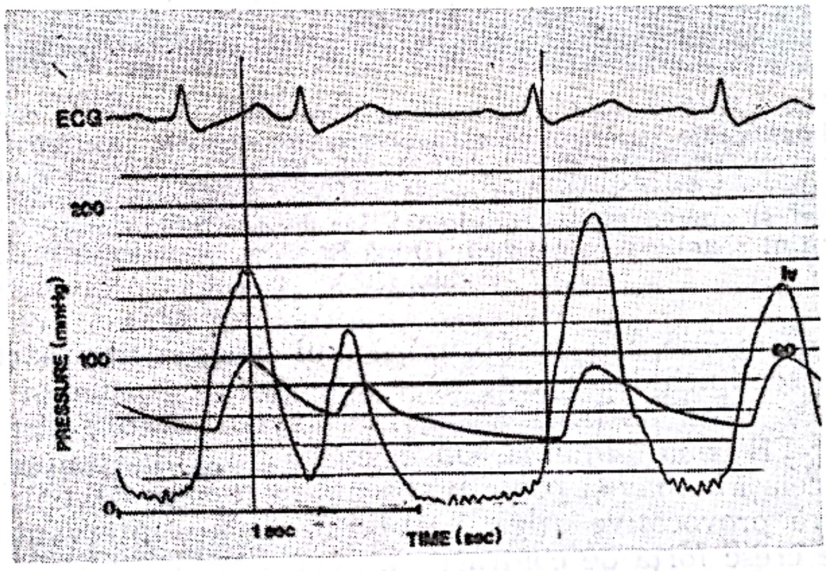

Fig. XXVI-12. — Potențarea postextrasistolică în cardiomiopatia hipertrofică obstructivă. (După St. John Sutton M. G. și colab.) (160).
Traseu cu înregistrări de presiune în ventriculul stîng (lv) și aortă (ao) și electrocardiograma (ECG). Se observă cum, comparativ cu presiunile dinaintea extrasistolei, post extrasistolic presiunea din ventriculul stîng crește cu 25 mmHg în timp ce aceea din aortă scade cu 10 mmHg, din cauza accentuării obstrucției ca urmare a creșterii inotropismului.
Pressure — presiune; time — timp.

cută în spatele obstrucției (camera de umplere și prima porțiune a camerei de expulzie) și mai mică (la nivel sistemic) în fața ei (restul camerei de expulzie). Mecanismul de producere a obstrucției nu este complet clarificat, dar probabil că se datorează deplasării anterioare a valvulei sep-

tale a mitralei, tracționată de contracția excesivă a mușchiului papilar anterior hipertrofiat și malpoziționat, și, posibil, antrenată de curentul sanguin foarte rapid în camera de expulzie a VS (efectul Bernoulli), urmare a contracției puternice și rapide; ea este favorizată de forma angulată a septului, care bombează în dreptul mitralei, și de reducerea cavității ventriculare (98, 160, 190). Obstrucția se produce spre treimea mijlocie

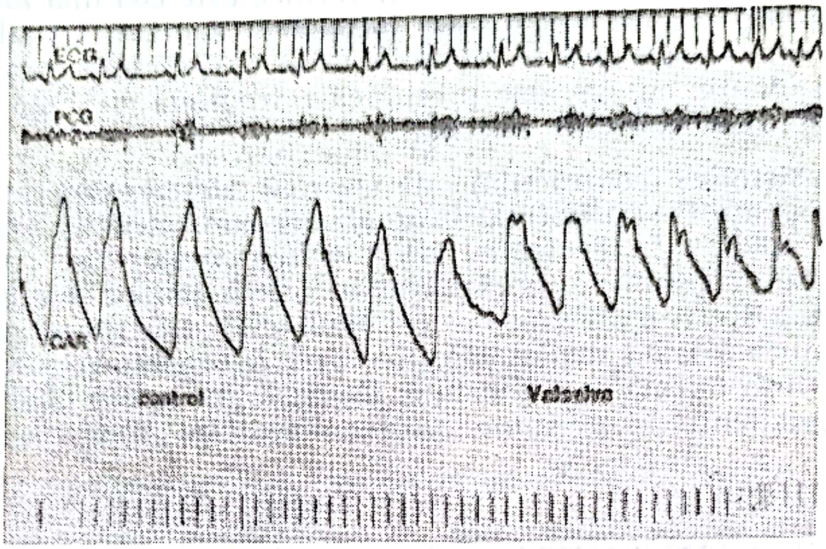

Fig. XXVI-13. — Carotidograma (CAR) într-un caz de cardiomiopatie hipertrofică fără obstrucție intraventriculară în repaus (control), dar manifestă în timpul manevrei Valsalva, cînd curba devine bifidă, caracteristică, sub formă de vîrf și cupolă (spike-and-dome), iar fonocardiografic (PCG) suflul sistolic se amplifică. (După St. John Sutton M. G. și colab.) (160).

a perioadei de ejecție, din care cauză fluxul sanguin transaortic diminuă, determinînd semiînchiderea sistolică a sigmoidelor aortice și modificările mecanografice. Cînd obstrucția este mai severă, durata sistolei se prelungește, iar FE poate diminua. Obstrucția este labilă, putînd avea grade diferite la același bolnav și poate fi absentă în repaus, devenind manifestă prin manevre provocative (fig. XXVI-13). Toate intervențiile sau situațiile care cresc forța de contracție a miocardului ventricular, cele care diminuă suplimentar cavitatea ventriculară sau cele care micșorează rezistența la ejecția VS, accentuează obstrucția, și invers.

Insuficiența mitrală este foarte frecventă, dacă nu constantă în formele obstructive, dar în general nu este prea importantă și se datorează, foarte probabil, cauzelor care determină mișcarea sistolică anterioară a valvulei septale, împiedicînd astfel ocluzia etanșă a orificiului mitral; din această cauză, de regulă, cu cît gradul obstrucției este mai mare, cu atît regurgitația mitrală este mai importantă.

Insuficiența de pompă, prin care decedează o parte din bolnavii cu C.M.H., se însoțește uneori de dilatație cardiacă. În aceste cazuri aproape totdeauna există fibrilație atrială. De asemenea, gradienții de presiune intraventriculară diminuă sau dispar, FE se reduce, dar anomaliile diastolice persistă.

TABLOU CLINIC

Manifestările clinice depind de o serie de factori, cei mai importanți fiind: 1. gradul și localizarea afectării miocardului ventricular; 2. ritmul de progresie a bolii; 3. prezența sau absența gradienților intraventriculari; 4. prezența sau absența pompei atriale; 5. vîrsta bolnavului și 6. afectarea familială. Unii bolnavi pot rămîne asimptomatici toată viața și să decedeze la vîrste înaintate printr-o cauză necardiacă; în general sînt mai simptomatici vîrstnicii și cei cu boală familială. Boala a fost descrisă la toate vîrstele, chiar la nou născuți. În cazurile nefamiliale există o mare predominență a incidenței bolii la bărbați, în timp ce în formele familiale cele două sexe sînt afectate în mod egal.

Tulburările funcționale cele mai importante sînt, în ordinea descrescîndă a frecvenței, dispneea, angina pectorală, sincopa sau echivalențele ei (amețeală, slăbiciune bruscă) și palpitațiile. Mecanismele de producere a fiecărui din aceste simptome pot fi diferite și asociate (99).

Dispneea, mai frecventă la cei cu obstrucție intraventriculară, se datorează cel mai adesea creșterii presiunii venoase și capilare pulmonare, ca urmare a complianței reduse a VS; la unii bolnavi dispneea nu se însoțește însă de creșterea presiunilor în venele și capilarele pulmonare (99, 190). Tahicardia de orice cauză, scurtînd perioada de umplere a ventriculilor, accentuează dispneea.

Angina pectorală, tipică sau cu aspect atipic, cedînd inconstant la nitroglicerină, este de obicei provocată sau accentuată de efort, dar nu se corelează cu existența obstrucției sau cu gradul presiunii telediastolice ventriculare. Se datorează, probabil, unor factori concurenți (99): 1. masă musculară ventriculară crescută; 2. compresia sistolică a arterelor perforante intramurale septale; 3. îngustarea vaselor intramurale mici; 4. relaxarea miocardică întîrziată, cu persistența unei tensiuni parietale crescute în perioada de creștere a fluxului coronarian; 5. creșterea presiunii diastolice intraventriculare cu diminuarea gradientului diastolic aortă-cavitate ventriculară; și 6. prezența de stenoze coronariene la 20% din bolnavii adulți.

Sincopa survine mai frecvent la cei cu obstrucție, dar nu se corelează cu gradul acesteia. De regulă apare după un efort intens, din cauza reducerii bruște a întoarcerii venoase (suprimarea pompei musculare) și a persistenței atît a stimulării simpatice cardiace (datoria de oxigen) cît și a rezistenței vasculare periferice scăzute (arteriodilatația mușchilor implicați în cursul efortului); se produce o creștere critică a gradului obstrucției, deasupra celei din cursul efortului, cu scăderea debitelor sistolic și cardiac și a fluxului sanguin cerebral. La producerea sincopelor după efort pot contribui și tahidisritmiile atriale sau ventriculare. Cînd sincopele survin în repaus, ele se datorează unei tahiaritmii, dar echivalențe de sincopă au fost descrise și în cursul ritmului sinusal normocardiac (160). Semnificația sincopelor de efort nu are gravitatea celor din stenozele aortice orificiale.

Palpitațiile se datorează fie contracțiilor puternice ale inimii, fie unor tulburări de ritm, prezente la 87% din bolnavi și potențial letale la 52%

Scanned with OKEN Scanner

dintre aceştia (160). În consecinţă, palpitaţiile nu trebuie considerate ca neimportante, ci evaluate cu atenţie.

Examenul fizic. Habitusul bolnavilor este normal. Semnele fizice depind în bună măsură de prezenţa sau absenţa gradienţilor intraventriculari, demonstrabili la aproximativ 40% din bolnavi, precum şi de mărimea acestora.

În absenţa gradienţilor sau obstrucţiei dinamice sistolice în VS principalele semne fizice sînt: 1. impuls atrial stîng palpabil şi uneori vizibil, mai evident în decubit lateral stîng (hipertrofia-dilataţia AS), 2. puls venos jugular amplu (complianţă redusă a VD ca urmare a hipertrofiei septale), 3. şocul vîrfului deplasat lateral şi puternic, 4. prezenţa de galop atrial şi/sau ventricular, 5. puls periferic abrupt, amplu, dar de durată scurtă. Uneori există un suflu sistolic apical sau mezocordial de provenienţă neclară (posibilitate de gradienţi în VD, turbulenţă şi/sau celeritate prin contracţie excesivă într-o cavitate ventriculară stîngă conformată anormal, sau regurgitaţie mitrală datorită modificărilor secundare ale valvei). Cînd boala este uşoară, poate să nu existe nici un semn, examenul fizic fiind normal.

În prezenţa gradienţilor intraventriculari şi deci a obstrucţiei, există trei semne fizice caracteristice dominante care privesc: suflul sistolic, pulsul arterial şi impulsul cardiac.

1. *Suflul sistolic,* prezent în peste 95% din cazuri, are caracterele unui suflu de ejecţie, cu frecvenţă înaltă, debut tardiv şi maximum înspre telesistolă. Se aude mai bine între marginea stîngă a sternului, în spaţiul 3 intercostal, şi endoapex, se propagă uneori spre axilă, dar nu în vasele gîtului şi diminuă ca intensitate spre baza inimii, fiind mai greu de perceput în focarul aortei. În mai puţin de jumătate din cazuri poate fi însoţit de freamăt, fără să existe o corelaţie exactă cu mărimea gradienţilor intraventriculari. Debutul tardiv se datorează producerii obstrucţiei dinamice şi a insuficienţei mitrale (cauzele suflului) după un interval de timp de la debutul ejecţiei. De regulă suflul sistolic, chiar cînd componenta mitrală este importantă, nu depăşeşte zgomotul 2 aortic (deşi în înregistrările intraauriculare stîngi s-au putut pune în evidenţă vibraţii şi după închiderea sigmoidelor aortice). În obstrucţiile marcate ejecţia VS este prelungită şi poate exista o dedublare paradoxală a zgomotului 2; în aceste situaţii se poate crea falsa imagine de suflu ce depăşeşte zgomotul 2 aortic. Cînd coexistă un suflu protosistolic de acceleraţie, se realizează aspectul unui suflu holosistolic de regurgitaţie. Suflul are însă unele caractere particulare, care-l deosebesc de celelalte sufluri sistolice. El variază în intensitate caracteristic în timpul manevrelor fiziologice sau a intervenţiilor farmacologice. Toate situaţiile care accentuează obstrucţia, respectiv, scăderea presarcinii (diminuarea diametrului cavităţii VS), creşterea inotropismului şi scăderea postsarcinii (diminuarea rezistenţei din faţa obstrucţiei cu creşterea gradientului intraventricular) măresc intensitatea suflului şi, invers, cele care diminuă obstrucţia, respectiv, creşterea presarcinei, scăderea inotropismului şi creşterea postsarcinii îi scad intensitatea. Intensitatea suflului creşte: a) în timpul manevrei Valsalva (Fig. 13) în expiraţie, în ortostatism, după administrarea de venodilatatoare, în hipovolemii (deshidratare, hemoragii), în caz de tahicardii sau de suprimare

Scanned with OKEN Scanner

a pompei atriale (fibrilație atrială); b) după administrarea de agenți inotrop pozitivi (digitală, beta-agoniști simpatici), în timpul efortului fizic (predomină efectul inotrop asupra celui de mărire a presarcinei prin întoarcere venoasă crescută), după o extrasistolă (domină efectul inotrop asupra celui de distensie prin alungirea perioadei de umplere), sau c) după administrarea de arteriodilatatoare, ori în caz de hipotensiune sistemică (cu întoarcerea venoasă adecvată). Suflul diminuă în intensitate: a) în timpul manevrei Müller, în inspirație, în poziție ghemuită, după ridicarea membrelor inferioare, în cursul bradicardiilor, în hipervolemii (sarcină, infuzii de lichide), b) după administrare de beta-blocante simpatice sau unele blocante de calciu, sau instalarea insuficienței cardiace (în mod obișnuit urmarea unui infarct miocardic), c) în timpul efortului izometric, d) consecutiv administrării de substanțe hipertensive (angiotensină, catecolamine) sau a existenței unei rezistențe crescute naturale la ejecția VS (hipertensiune sistemică, stenoză aortică orificială asociată). Cînd obstrucția se produce la nivelul camerei de expulzie a VD, cum se întîmplă la copii, insuficiența mitrală lipsește și suflul nu este influențat de variațiile presiunii sistemice, dar își păstrează caracterele legate de variațiile pre-

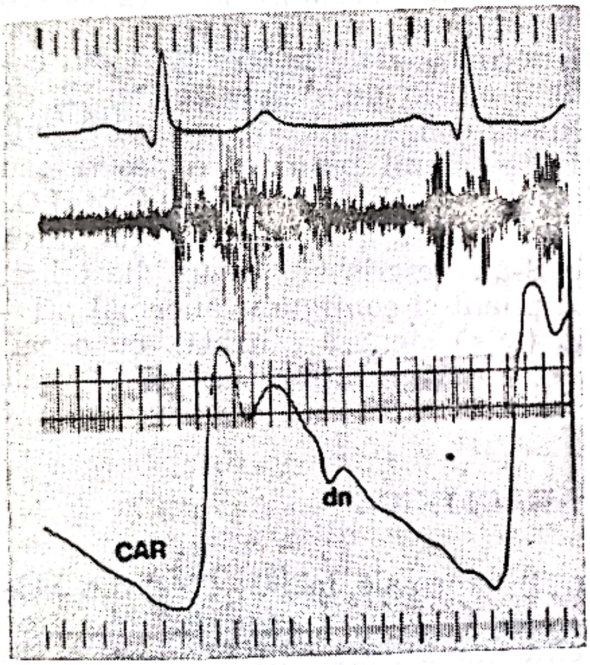

Fig. XXVI-14. — Carotidograma (CAR) într-un caz de cardiomiopatie hipertrofică obstructivă. (După St. John Sutton M. G. și colab.) (160).
Ascensiunea curbei este rapidă, iar aceasta are un aspect bifid înaintea incizurii dicrote (dn). Bifiditatea se datorează scăderii pasagere a fluxului sanguin transaortic datorită apariției obstrucției intraventriculare, ceea ce produce o descensiune a curbei, coincizînd cu semiînchiderea sistolică prematură a sigmoidelor aortice și cu maximumul suflului sistolic.

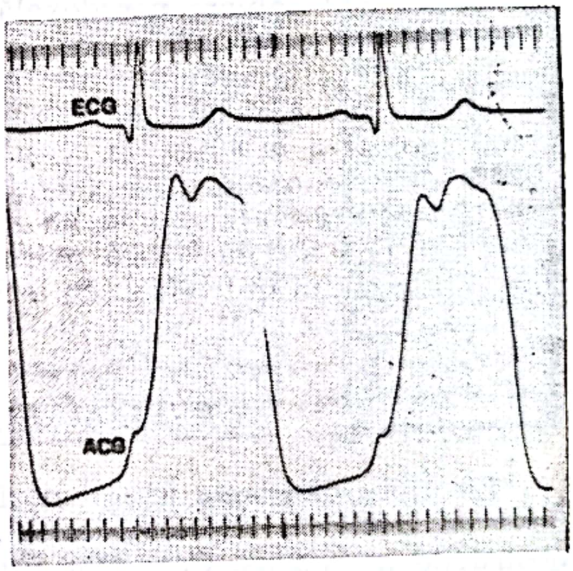

Fig. XXVI-15. — Apexocardiograma ventriculară stîngă (ACG) într-un caz de cardiomiopatie hipertrofică obstructivă. (După St. John Sutton M. G. și colab.) (160).
După vîrful inițial survine o retracție precoce sub formă de incizură, corespunzînd apariției obstrucției intraventriculare, urmată de un al doilea vîrf, mai rotunjit, datorat contracției puternice, cvasiizometrice, a ventriculului stîng aproape golit de sînge. Unda presistolică atrială stîngă este proeminentă. Cele trei unde pot fi percepute ca triplu impuls apical caracteristic.

Scanned with OKEN Scanner

sarcinei și ale inotropismului. Accentuarea suflului semnifică de obicei accentuarea obstrucției, deci progresia bolii, dar atenuarea sau dispariția lui nu are decît rar semnificația ameliorării situației. De regulă diminuarea sau dispariția naturală a gradienților este urmarea instalării insuficienței cardiace.

2. *Pulsul arterial carotidian*, abrupt și amplu (contracție puternică rapidă), este de durată scurtă, 80% din debitul sistolic fiind ejectat în prima treime a sistolei, iar în două treimi din cazuri este bifid (*bisferiens*). Unda inițială de percuție are o ascensiune rapidă și se termină abrupt în proto- pînă la mezosistolă, datorită apariției obstrucției, fiind urmată de o a doua mai mică ce survine înaintea incizurii dicrote provocată de închiderea sigmoidelor aortice; configurația aceasta de vîrf ascuțit+cupolă este caracteristică și permite deosebirea C.M.H.O. de stenoza aortică orificială (fig. XXVI-14).

3. *Socul vîrfului* este puternic, dar de durată scurtă, adesea deplasat la stînga, și în peste 50% din cazuri bifid, din cauza obstrucției dinamice care întrerupe ejecția. Impulsul ventricular este precedat de impulsul AS hipertrofiat și conferă impulsului cardiac apical un caracter triplu specific, mai bine exprimat grafic (Fig. XXVI-15).

Zgomotul 2 aortic are intensitate normală, dar în 15—20% din cazuri există o dedublare paradoxală. Cînd există un singur zgomot 2, de regulă coexistă o stenoză aortică valvulară congenitală. Zgomotul 2 pulmonar poate fi accentuat datorită hipertensiunii pulmonare pasive sau reactive. Un galop atrial este prezent la 40—90% din bolnavii cu C.M.H.O., iar un zgomot 3 la 40% din aceștia, fără a avea însă semnificația gravă a celui din stenoza aortică valvulară. S-au descris și sufluri diastolice, puse în legătură cu umplerea VS necompliant și configurat anormal printr-o contracție atrială stîngă puternică (falsă stenoză mitrală), cu o calcificare a inelului mitral sau cu leziuni traumatice intraoperatorii ale valvulei aortice în cursul miectomiei-miotomiei.

EXPLORĂRI PARACLINICE

Electrocardiograma are o morfologie anormală la 90—95% din bolnavii cu C.M.H.O., copii sau adulți, și este totdeauna anormală la cei cu obstrucție în repaus. Cele mai frecvente modificări sînt hipertrofia VS (60—80% din bolnavi) și anomaliile repolarizării. Hipertrofia VS este mai puțin frecventă la cei ce mor subit, și nu are legătură cu obstrucția. La copii pot exista semne de hipertrofie a VD. Inversiunea undelor T este cel mai adesea excesivă (primară) (fig. XXVI-16.1). În 20—30% din cazuri, la copii și adulți, există unde Q patologice, adesea de peste 40 m sec, în derivațiile inferioare sau anterioare ale conducerilor membrelor și în precordialele anterolaterale (V_3—V_6) (fig. XXVI-16.2). Geneza lor este incomplet elucidată; ele reprezintă probabil depolarizarea prelungită a septului hipertrofiat, însă pot fi și expresia unui infarct miocardic transmural, care survine pînă la 10% din bolnavi (160). Asocierea de unde Q patologice cu inversiuni de unde T face imposibil diagnosticul electrocardiografic de infarct miocardic în afara perioadei acute (după ce curentul de leziune elec-

Scanned with OKEN Scanner

trică directă a dispărut). În 30% din cazuri unda P sugerează hipertrofia atrială stîngă, ocazional dreaptă; combinația de hipertrofie atrială dreaptă cu hipertrofie VS la tineri cu C.M.H. este utilă în diferențierea acestora de cei cu stenoză aortică. Tulburările de conducere intraventriculară și atrioventriculare sînt rare, dar în 1—2% din bolnavi există un interval

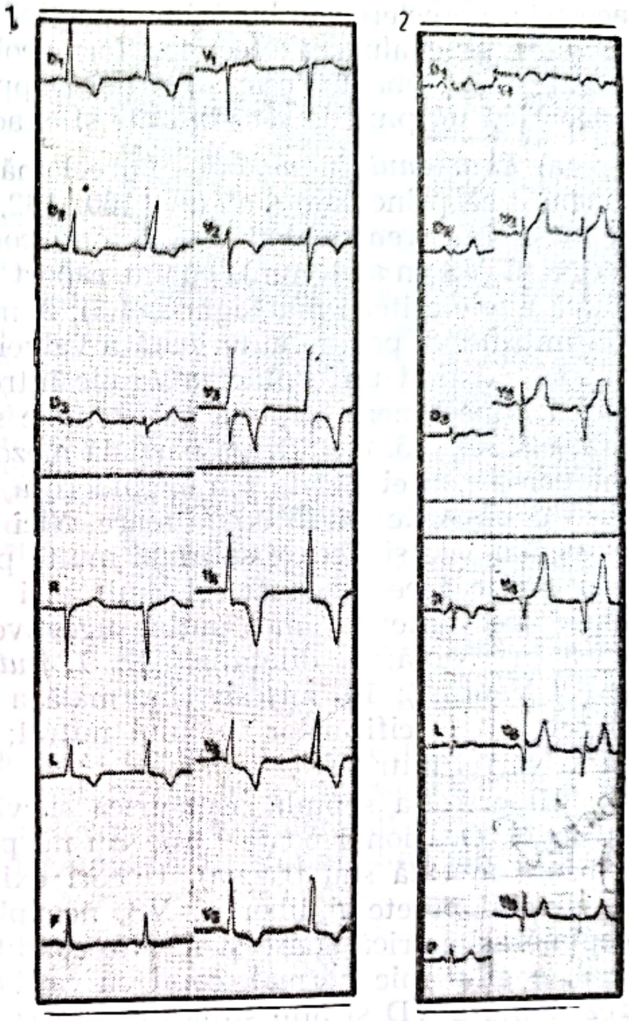

Fig. XXVI-16. — Tipuri de trasee electrice în cardiomiopatia hipertrofică.
1. Unde T negative adînci în I, aVL și V_3—V_6 (peste 10 mm în V_3 și V_4). 2. Unde Q adînci, dar nu peste 0,035 sec, în I, aVL, V_3 (9 mm)—V_6; PR — 0,10 sec.

PR scurt sau un sindrom Wolff-Parkinson-White clasic. Progresia modificărilor este posibilă, dar semnificația ei nesigură.

Peste 90% din bolnavi sînt în ritm sinusal, iar cea mai frecventă aritmie de durată este fibrilația atrială, care survine la 5—8% dintre aceștia (99). Majoritatea morților subite sînt electrice și se produc prin fibrilație ventriculară *d'emblée* sau indusă de o tahicardie ventriculară, de o fibrilație atrială rapidă sau de un *flutter* atrial cu conducere 1 : 1. Monitorizarea ambulatorie Holter de 48 ore a pus în evidență o incidență de 80—90% de diverse aritmii, dintre care unele potențial mortale; incidența lor la cei cu sincope a fost de 92% în 24 ore în unele studii (160). Unii bolnavi cu tahicardii ventriculare detectate prin monitorizare au riscul morții subite. Proba electrocardiografică de efort provoacă aritmii la 60% din bolnavi și modificări ST—T adiționale la 40—50% din aceș-

tia (160). Aritmiile par favorizate de existența de căi accesorii sau de fragmentarea joncțiunii, precum și de fibroza focală ventriculară.

Ecografia este metoda neinvazivă de elecție pentru diagnosticul C.M.H. Ea permite diagnosticul în cvasi totalitatea cazurilor, inclusiv la bolnavii asimptomatici în formele familiale ale bolii, studiul evoluției naturale a acesteia, aprecierea tulburărilor funcției ventriculare stîngi globale și segmentare și evaluarea efectelor farmacologice și terapeutice. Se folosesc examenele în modurile M și 2 D și Doppler, iar analiza lor computerizată le conferă un plus de sensibilitate și exactitate.

a) *Examenul în modul M* reclamă o tehnică riguroasă. Semnele diagnostice principale sînt (99, 160, 182, 190): 1. hipertrofia asimetrică a septului interventricular ($n \leqslant 11$ mm) comparativ cu cea a peretelui posterior al VS ($n \leqslant 11$ mm), cu un raport al grosimii lor telesistolice $\geqslant 1{,}3$ (după unele criterii mai sigur $\geqslant 1{,}5$); 2. mișcarea sistolică anterioară a valvei mitrale; 3. poziția anterioară a valvei mitrale (măsurată în punctul C), uneori existînd un contact diastolic între aceasta și septul interventricular; 4. hipochinezie septală cu excursie sistolică $\leqslant 5$ mm și îngroșare sistolică $< 30\%$; 5. închiderea parțială mezosistolică a valvei aortice; și 6. diminuarea pantei EF de semiînchidere a valvei mitrale în diastolă, adesea cu o undă A de amplitudine mare. Nici unul dintre aceste semne nu este patognomonic și fiecare sau mai multe pot lipsi, dar asocierea a două sau mai multe face diagnosticul mult mai probabil. Alte semne ecografice, unele frecvente dar mai puțin sugestive, sînt (99, 160): 7. cavitatea VS mică în sistolă; 8. dilatația AS; 9. *flutter* sistolic al valvulelor aortice (efect Venturi); 10. mișcarea normală a peretelui posterior; 11. incidența crescută a calcificărilor inelului mitral; 12. frecvența relativă a prolapsului valvei mitrale.

Hipertrofia septală asimetrică survine independent de prezența obstrucției. Ocazional poate lipsi, sau nu poate fi detectată în modul M (localizare apicală sau bazală). Uneori există hipertrofie asimetrică situată la nivelul peretelui liber al VS, neexplorabilă în modul M. Hipertrofia septală asimetrică apare și în alte condiții decît C.M.H. (cordul fetal normal, copilul mic normal, copii cu cardiopatii congenitale, încărcare prin rezistență a VD și alte situații). Raportul dintre grosimea septului și cea a peretelui posterior poate fi mai mare de 1,3 și în absența C.M.H.O. prin pierdere de țesut miocardic din peretele posterior, ca în infarctele diafragmatice, dar în aceste cazuri există o hipochinezie a peretelui posterior, iar raportul nu diminuă în sistolă și poate crește (160).

Mișcarea sistolică anterioară a mitralei (MSAM) (fig. XXVI-17), considerată drept expresie și mecanism de obstrucție, poate fi detectată (27% din cazuri) și în absența obstrucției apreciată prin cateterism cardiac. Ea poate fi episodică și să devină manifestă numai la efort sau după manevre provocative (nitrit de amil, Valsalva, beta-mimetice). A fost descrisă și în alte situații în care există o hipertrofie ventriculară stîngă (glicogenoze, cardiomiopatia din boala Friedreich și altele), sau în prezența unor stări de hipercontractilitate, chiar fără hipertrofia VS (probabil efect Bernouilli). Poate fi confundată cu ecourile produse de alte structuri (inelul mitral, cordaje prea lungi, vegetații mitrale, proteză aortică, rădăcina aortei). În general gradul și durata mișcării sistolice anterioare a mitralei

Scanned with OKEN Scanner

se corelează cu gradul obstrucției (135). S-a imaginat un index obstructiv prin împărțirea duratei MSAM la distanța medie dintre valvula anterioară a mitralei din timpul MSAM și marginea stîngă a septului interventricular, index care se corelează bine cu gradientul obstrucției determinat hemodinamic în repaus, în timpul manevrei Valsalva și după stimulare beta-adrenergică. Alipirea sistolică a mitralei și septului pe o durată de peste

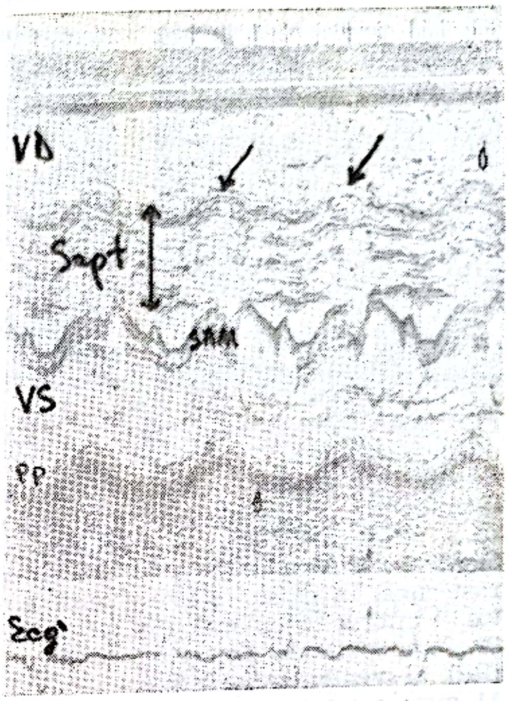

Fig. XXVI-17. — Mișcarea sistolică anterioară a mitralei în cardiomiopatia hipertrofică obstructivă. Înregistrarea ecocardiografică în modul M, secțiune mitrală. Septul interventricular 25 mm, peretele posterior (PP) al ventriculului stîng (VS) 9 mm. Valvula mitrală se mișcă în sistolă către sept (SAM). Diametrul diastolic al cavității VS 40 mm, iar diametrul sistolic 28 mm. Septul prezintă mișcări paradoxale în sistolă (săgeți), fapt datorat cointeresării ventriculului drept (VD) de procesul hipertrofic (confirmare prin cateterism cardiac și ecografie în modul 2D).

1/3 din durata sistolei corespunde unei obstrucții severe (135). Calculul gradienților intraventriculari este mai precis prin metoda Doppler.

Diminuarea vitezei de semiînchidere diastolică a mitralei este consecința complianței scăzute a VS, iar unda A de amplitudine mare se da-

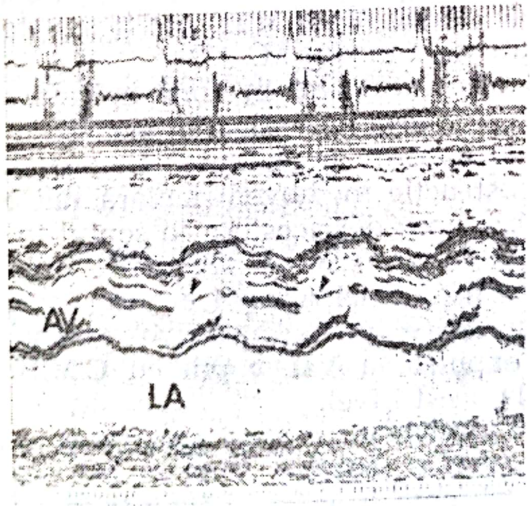

Fig. XXVI-18. — Semiînchiderea sistolică prematură (săgeți) a sigmoidelor aortice în cardiomiopatia hipertrofică obstructivă. Înregistrare ecocardiografică în modul M. (După St. John Sutton M. G. și colab.) (160). AV — valva aortică; LA — atriul stîng; sus, electrocardiograma și fonocardiograma.

torează contracției puternice a AS (mai ales dacă există regurgitație mitrală semnificativă). Deplasarea anterioară a mitralei la o distanță de sept la punctul C mai mică de 20 mm semnifică de regulă obstrucția (160). Semiînchiderea sistolică a valvelor aortice (fig. XXVI-18) survine în mo-

Scanned with OKEN Scanner

mentul diminuării fluxului sanguin transorificial, ca urmare a obstrucției dinamice, dar nu este patognomonică, întîlnindu-se și în alte situații (cardiomiopatie cu dilatație, defect septal ventricular și chiar fără cauză evidentă).

b) *Examenul în modul 2 D* (fig. XXVI-19, 20, 21) este superior examenului în modul M, în primul rînd deoarece permite explorarea unor

Fig. XXVI-19. — Imagine ecocardiografică bidimensională într-un caz de cardiomiopatie hipertrofică obstructivă.
Secțiune longitudinală parasternală în diastolă. Septul interventricular (S) 22 mm, peretele posterior (PP) al ventriculului stîng 11 mm; cavitatea ventriculului stîng (VS) diminuată, diametrul diastolic 42 mm; Ao — aorta, AS — atriul stîng.

Fig. XXVI-20. — Imagine ecocardiografică bidimensională într-un caz de cardiomiopatie hipertrofică obstructivă. Secțiune transversală parasternală la nivelul mușchilor papilari în sistolă. Hipertrofia interesează septul și peretele inferior.

Fig. XXVI-21. — Imagine ecocardiografică bidimensională într-un caz de cardiomiopatie hipertrofică neobstructivă. Secțiune longitudinală parasternală în sistolă. Se observă obliterarea aproape completă a cavității ventriculului stîng (VS).
Ao — aorta, AS — atriul stîng.

zone mai numeroase din inimă, ori unele semne ale C.M.H. pot fi situate numai în porțiunile ce nu pot fi explorate prin modul M.

În 10% din cazuri hipertrofia VS este localizată în zona apicală a septului, la vîrful sau la nivelul peretelui anterolateral. De asemenea, localizarea bazală în sept este mai bine vizualizată în modul 2 D. Se pot explora mușchii papilari și detecta o obstrucție medioventriculară sau o obliterare a cavității VS, prin vizualizarea apoziției acestora la septul interventricular și la peretele liber al VS în timpul sistolei. Mișcările valvei mitrale și ale aparatului său tensor, inclusiv participarea ei la obstrucție, se văd mai bine. Septul interventricular apare sub forma unui catenoid. În plus, se poate explora camera de expulzie a VD, copiii cu C.M.H. prezentînd frecvent obstrucția sistolică la acest nivel.

Analiza computerizată a ecogramelor ventriculare stîngi permite aprecierea funcțiilor sistolică și diastolică, global și regional. Funcția sistolică de pompă este normală sau crescută în absența insuficienței cardiace, cu fracția de scurtare crescută și vitezele de creștere a presiunii (dP/dt) și de scurtare circumferențială a fibrelor (V_{CF}) normale sau crescute, deși septul este hipochinetic. În schimb, funcția diastolică este diminuată, în sensul că relaxarea izometrică (—dP/dt) este prelungită, iar umplerea ventricu-

Scanned with OKEN Scanner

lară (dV/dt) mai lentă, deşi dV/dt maximă variază de la valori subnormale la valori deasupra normalului (160).

c. *Examenul Doppler* permite aprecierea direcţiei şi a vitezelor fluxului sanguin în aortă, VS şi AS în tot cursul ciclului cardiac. Se pot calcula gradienţii intraventriculari pe baza vitezei fluxului sanguin îndreptat spre valva mitrală, dar este greu de deosebit fluxul rapid datorit obstrucţiei intraventriculare de cel datorit regurgitaţiei mitrale, care este de regulă prezentă în C.M.H.O. (56, 193). Detectarea regurgitaţiei mitrale este simplă prin plasarea volumului ţintă în AS. Viteza de umplere a VS este micşorată, iar viteza fluxului sanguin în aortă este crescută, indiferent de prezenţa sau absenţa obstrucţiei, şi îşi are maximul mai precoce (protosistolic) decît la normali, după care diminuă rapid (56, 193). În plus, aspectul conturului vitezei fluxului sanguin în aorta ascendentă (creştere mai mică) diferă de cel din stenoza aortică valvulară (193).

Examenul fonomecanografic extern este util mai ales în formele obstructive, în care poate fi suficient pentru stabilirea diagnosticului. Modificările cele mai caracteristice apar pe curba pulsului carotidian, pe fonocardiogramă şi pe apexocardiogramă, uneori numai după manevre provocative.

Fonocardiograma permite stabilirea: a) existenţei componentelor aortică şi pulmonară a zgomotului 2, eventuala dedublare paradoxală a acestuia, b) caracterelor grafice şi modificărilor caracteristice ale suflului la manevrele fiziologice şi intervenţiilor farmacologice (izoproterenol sau nitrit de amil, care îl accentuează, sau fenilefrină sau metoxamină, care îl diminuă), uneori acesta apărînd numai după manevrele provocative sau c) prezenţei zgomotelor 4 şi 3 greu audibile.

Carotidograma demonstrează caracterul rapid al ejecţiei şi apariţia gradienţilor sistolici (aspect bifid) (fig. XXVI-14). Incizura iniţială survenind după prima undă a pulsului este exagerată de creşterea obstrucţiei (manevra Valsalva) (fig. XXVI-13) şi diminuată sau abolită de diminuarea acesteia (manevra Müller).

Timpii sistolici pot pune în evidenţă prelungirea perioadelor de a) relaxare izometrică, b) contracţie izometrică şi c) ejecţie ale VS (la cei cu obstrucţie importantă).

Apexocardiograma se caracterizează printr-o undă atrială stîngă înaltă, iar în caz de obstrucţie prin apariţia unei incizuri sistolice precoce, urmată de o undă mezotelesistolică, datorată contracţiei porţiunii apicale a VS în faţa unei camere de expulzie parţial obstruată (fig. XXVI-15).

Jugulograma pune în evidenţă unda atrială dreaptă proeminentă (fig. XXVI-22).

Examenul radiologic convenţional. În 25—30% din cazuri, la adulţi şi copii, examenul radiologic este normal. AS este mai dilatat la bolnavii cu regurgitaţie mitrală mai importantă. Pot să existe semne de stază şi hipertensiune pulmonară. Hipertrofia VS nu se însoţeşte practic de dilataţie; VS apare bombat (fig. XX-10 A), mai ales la bolnavii cu obstrucţie,

Scanned with OKEN Scanner

dar nu există o corelație cu gradul acesteia. Dintre explorările neinvazive examenul radiologic este cel mai puțin util diagnosticului.

Examenul radioizotopic este un examen complementar care furnizează informații pentru precizarea diagnosticului și în special pentru aprecierea funcției VS și a eventualelor defecte de perfuzie miocardică. Explorarea prin tehnicile marcării sîngelui circulant (cu Tc^{99m}) permite să

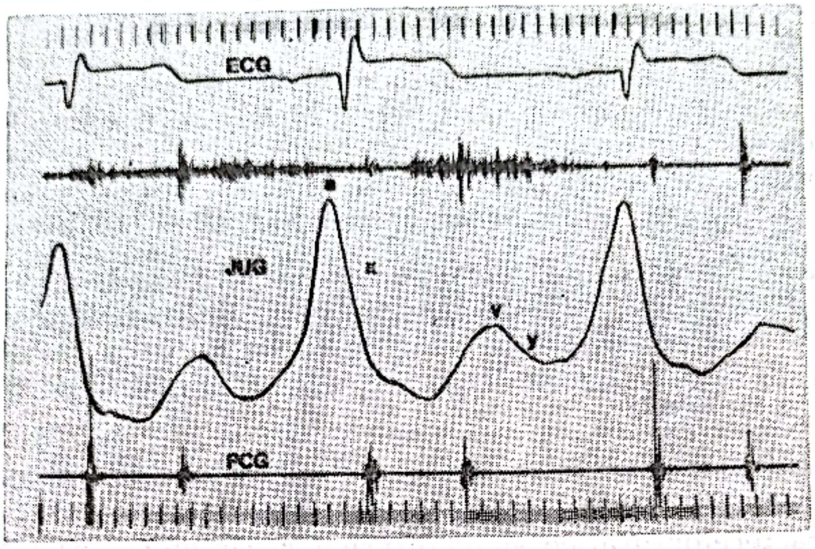

Fig. XXVI-22. — Jugulograma în cardiomiopatia hipertrofică obstructivă. (După St John Sutton M.G. și colab.) (160).

Pulsul venos jugular (JUG) prezintă o undă „a" înaltă, datorită contracției puternice a atriului drept în fața unui ventricul drept puțin compliant din cauza hipertrofiei septale marcate; unda „v" este normală. PCG — fonocardiograma.

se aprecieze mărimea și configurația cavității ventriculare în sistolă și diastolă, existența obstrucției, funcția valvei mitrale, FE și alți parametri ai funcției VS, iar explorarea seriată permite evaluarea răspunsului terapeutic și evoluția afecțiunii.

Scintigrama de perfuzie miocardică (cu T1 201) pune în evidență hipertrofia și configurația acesteia și eventualele defecte de irigație (incidența infarctului miocardic este de aproximativ 10%) (160).

Examenul angiocardiografic. Angiocardio- și cineangiocardiografia constituie metodele cele mai sigure de diagnostic al C.M.H. Se pot vizualiza (67, 160, 190): a. conturul distolic angulat, în formă de banană, al cavității VS, de dimensiuni normale în telediastolă, și cel sistolic, uneori ca o fantă (50% din cazuri), cu septul și, adesea, mușchii papilari bombînd în cavitatea micșorată și parțial eliminată în telesistolă (o dilatație cardiacă survine în mai puțin de 5% din cazuri); b. grosimea pereților VS și a septului interventricular, cel mai adesea hipertrofiat asimetric; c. mișcarea anterioară a valvulei septale a mitralei, care poate fi accentuată sau provocată și diminuată sau anulată de intervenții fiziologice sau farmacologice; d. refluxul mitral; e. remanența substanței de contrast

Scanned with OKEN Scanner

sub formă de stea în spațiile dintre trabeculele hipertrofiate și f. dinamica contracției și relaxării VS, care oferă datele necesare calculului diferiților indici sistolici și diastolici hemo- și cardiodinamici ai funcției VS.

Coronarografia este importantă pentru evaluarea bolnavilor cu C.M.H.O. candidați la intervenție chirurgicală și prezentînd angină pectorală, deoarece în 20% din cazuri există o afectare a arterelor coronare, iar ischemia miocardică nu poate fi totdeauna afirmată electrocardiografic (160).

Presiunile intracavitare. În 50% din cazuri există în repaus un gradient de presiune în interiorul camerei de expulzie a VS, demonstrabil prin înregistrarea presiunilor în timpul retragerii cateterului din corpul sau vîrful VS spre aortă (fig. XXVI-23); la încă 15—20% din bolnavii cu C.M.H.O. fără gradient în repaus, acesta poate fi indus prin intervenții provocative. Caracterul cel mai pregnant al gradienților este labilitatea lor, la același bolnav existînd variații de la 0 la 175 mmHg. Unii au contestat existența reală a gradienților intraventriculari datorită obstrucției, susținînd că aceștia se datorează contracției extrem de puternice, din care cauză rezultă o descreștere rapidă a cavității VS cu diferențe de presiune intraventriculară și comprimarea cateterului într-o porțiune a cavi-

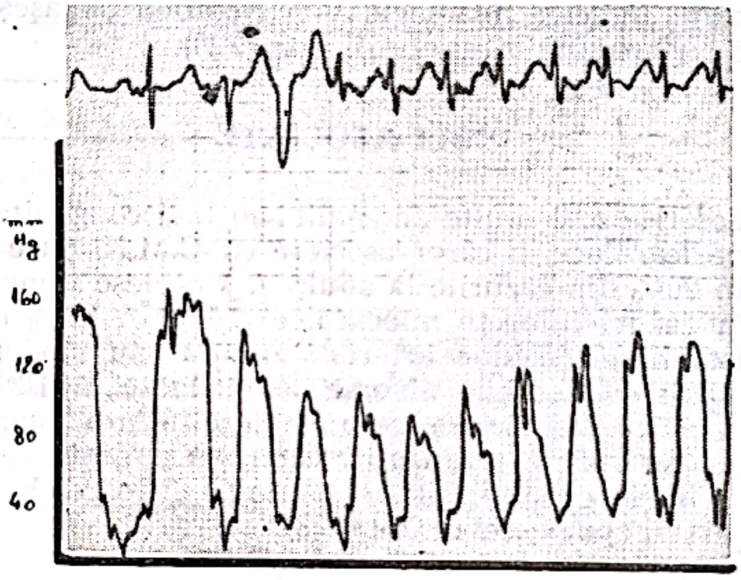

Fig. XXVI-23. — Cardiomiopatie hipertrofică obstructivă. Curbă de presiune intraventriculară.
Se observă că la ciclurile 4—7 presiunea sistolică diminuă comparativ cu ciclurile 1—2 și 8—11. Înregistrare continuă în timpul retragerii cateterului de la apex spre aortă și revenirea la apex. Sus, înregistrare electrocardiografică.

tății devenită virtuală (obliterare); de altfel gradienții intraventriculari au putut fi înregistrați și pe corduri normale în prezența unor contracții puternice și nu există o corelație între mărimea gradienților și simptomatologia și prognosticul C.M.H. (182). Toate aceste elemente nu contestă existența și importanța gradienților ci numai patogenia lor. Există

Scanned with OKEN Scanner

însă argumente suficiente pentru a putea afirma existența reală a obstrucției și a o considera ca un mecanism fiziopatologic major. S-a putut face diferența între gradienții de presiune intraventriculară datoriți obstrucției și cei aparenți, datorați comprimării cateterului, prin observarea comportării presiunilor și a permeabilității cateterului în funcție de momentul ciclului cardiac (sistolă) și de localizarea cateterului în cavitatea ventriculară (184). În afară de aceasta, prin înregistrarea de fonocardiograme intracavitare, experimental, s-au putut diferenția gradienții de obstrucție (vibrații sistolice înregistrate în camera de expulzie a VS, cu debut tardiv) de gradienții neobstructivi datorați obliterării cavității ventriculare (lipsa vibrațiilor, respectiv a suflului, în camera de expulzie a VS și prezența lor doar în aortă) (160). De asemenea, stimularea electrică a VD abolește obstrucția (documentată grafic), modificînd secvența depolarizării și contracției VS.

Presiunea de umplere a VS este de regulă crescută și nu constituie un semn utilizabil pentru aprecierea instalării deficitului de pompă, care apare în timp la o parte din bolnavi.

Biopsia endomiocardică este o metodă de excepție în diagnosticul C.M.H. Dacă se practică cel puțin 5 prelevări de țesut din diferite părți ale VS, se obține o imagine cvasi exactă a stării întregului miocard. Dacă în aceste condiții indicele histologic Van Noorden depășește valoarea de 50% diagnosticul prezumtiv este confirmat (123).

BOLI ASOCIATE

Au fost descrise mai multe anomalii sau boli congenitale și cîștigate, cardiace și extracardiace, a căror asociere cu C.M.H. pare să depășească întîmplarea. În 20% din cazurile la adulți se întîlnesc stenoze coronariene și în 10% din cazuri infarcte miocardice (160). În 20% din cazuri, tot la adulți, există hipertensiune arterială ușoară sau moderată (99, 160). Anomalii cardiace congenitale diverse se întîlnesc la 18% din bolnavi (160); stenoza aortică valvulară pare o asociere întîmplătoare, însă importantă din punct de vedere terapeutic. Cum s-a amintit, se mai întîlnesc asociate anomalii ale crestei neurale și ataxia Friedreich și, mai rar, și alte forme de ataxii spinocerebeloase (123).

DIAGNOSTICUL DIFERENȚIAL

În prezența unui suflu sistolic intens, deci în prezența gradienților, trebuie eliminate în primul rînd stenozele aortice fixe, defectul septal ventricular, insuficiențele mitrale de alte etiologii și stenoza pulmonară orificială, mai ales dacă este interesat și VD. În toate aceste situații, suflurile nu au variațiile caracteristice fiziologice și mai ales farmacologice, ale suflului din C.M.H. cu obstrucție (Tabelul XXVI-VIII). În afară de acestea: 1. în *stenoza aortică valvulară* suflul debutează mai precoce, se propagă în vasele gîtului, zgomotul 2 aortic este slab sau inaudibil, pulsul periferic și în special carotidograma sînt caracteristice, electrocardiografic nu se întîlnesc la adulți și vîrstnici inversiuni adînci de unde T în deri-

Scanned with OKEN Scanner

Tabelul XXVI-VIII

Efectele unor factori și manevre fiziologice și ale unor intervenții farmacologice asupra suflului sistolic din C.M.H.O. comparativ cu alte sufluri sistolice

Factori	C.M.H.O.	Stenoză aortică	Insuf. mitrală valvulară	Prolaps mitral	Defect septal ventr.	Insuf. tricuspidiană
Fiziologici						
Inspirația	—	—	—	—	—	↑
Expirația	—	—	—	—	—	↓
Ortostatismul	↑	— s. ↓	↓	↑ ×	↓	↓
Poziția ghemuită	↓	— s. ↑	↑	↓ +	↑	↑
Ridicarea membrelor inferioare în clinostatism	↓	— s. ↑	—	↓	— s. ↑	↑
Tahicardie accentuată	↑	↓	↓	↑	↓	↓
Bradicardie accentuată	— s. ↓	↑	↑	↓	↑	↑
Manevra Valsalva	↑	↓	↓	↑	— s. ↑	↓
Manevra Müller	↓	↑	↑	↓	— s. ↓	↑
Efortul fizic izotonic	↑	— s. ↑	↓	↑	— s. ↑	↑
Efortul fizic izometric	↓	— s. ↓	↑	↓	↑	—
Postextrasistolic	↑	↑	— s. ↑	— s. ↓	↑	↑
Farmacologici						
Agenți presori	↓	↓	↑	— s. ↑	↑	—
Arteriodilatatoare	↑	— s. ↑	— s. ↓	— s. ↓	↓	— s. ↓
Agenți inotrop pozitivi	↑↑	↑	↓	↑	— s. ↓	↓
Agenți inotrop negativi	↓	↓	— s. ↑	—	↑	— s. ↑
Venodilatatoare	↑	↓*	↓	↑	— s. ↓	↓
Diuretice	↑	— s. ↓	— s. ↓	↑	— s. ↓	— s. ↓

× — suflul se alungește, iar clicul se apropie de zgomotul 1
\+ — suflul se scurtează, iar clicul se depărtează de zgomotul 1
* — nitritul de amil are însă efect hipotensor sistemic semnificativ, urmat de stimulare simpatică cu accentuarea suflului
↑ Accentuare; ↑↑ accentuare marcată; ↓ diminuare; — fără efect.

vațiile inferioare și unde Q patologice în precordialele medii și stîngi, ecocardiografic nu există mișcare sistolică anterioară a mitralei, iar valvele aortice apar îngroșate și stenotice; 2. în *stenoza aortică subvalvulară* discretă zgomotul 2 aortic este slab sau absent, coexistă frecvent un suflu diastolic și nu există semne ecocardiografice de obstrucție dinamică; dacă se suspectează coexistența C.M.H.O. cu o stenoză fixă aortică sau subaortică, diagnosticul, care este important din punct de vedere terapeutic

Scanned with OKEN Scanner

chirurgical, nu poate fi făcut totdeauna neinvaziv, necesitînd un cateterism cu angiocardiografie; 3. în *defectul septal ventricular* suflul este de regulă pansistolic, nu există impuls atrial, iar ecocardiograma are alte caractere, neexistînd semne de obstrucție; 4. în *insuficiențele mitrale valvulare* situația este asemănătoare celei din defectul septal ventricular, iar în insuficiențele mitrale subvalvulare și în prolapsul idiopatic de valvă mitrală, deși suflul are frecvent caracter ejecțional, cel din prolapsul idiopatic al valvei mitrale avînd un comportament foarte asemănător cu cel din C.M.H.O., ecocardiograma diferită, lipsa impulsului atrial și caracterele carotidogramei permit diferențierea neinvazivă; 5. în stenozele pulmonare orificiale există semne electrocardiografice de supraîncărcare a VD, zgomotul 2 de origine pulmonară este slab sau inaudibil, iar examenul ecocardiografic este diferit.

Dacă nu există suflu sistolic, sau acesta este de intensitate mică, trebuie excluse mai ales *hipertensiunea pulmonară idiopatică sau postembolică, cardiopatia ischemică și prolapsul de valvă mitrală.* În cursul C.M.H. poate apărea hipertensiune pulmonară pasivă și reactivă, dar în hipertensiunea primitivă sau postembolică electrocardiograma arată hipertrofie dreaptă de rezistență, iar ecocardiograma este net diferită. Angina pectorală poate surveni în prezența unor artere coronare epicardice normale și în afara C.M.H., în care cazuri coronarografia nu este folositoare, dar de regulă diagnosticul de C.M.H. se poate face ecocardiografic și radioizotopic, fără a fi necesară o ventriculografie cu substanță de contrast; trebuie de avut în vedere că în 20% din cazurile cu C.M.H. există concomitent o afectare coronariană cîștigată (160). În prolapsul de valvă mitrală, la fel ca în C.M.H.O., suflul se intensifică prin micșorarea cavității VS, dar examenul ecocardiografic nu are caracterele C.M.H., și aproape constant există clicuri mezotelesistolice neejecționale; prolapsul de valvă mitrală poate coexista cu C.M.H. În toate aceste situații lipsește impulsul atrial stîng.

În caz de insuficiență cardiacă cu dilatarea cavității VS, diagnosticul se face cu cardiomiopatia cu dilatație (congestivă) sau insuficiența cardiacă de origine ischemică; dacă nu există impuls atrial din cauza fibrilației diagnosticul poate fi imposibil chiar și ventriculografic și coronarografic, însă B.E.M. ar putea avea valoare diagnostică. În toate situațiile anamneza familială poate fi de ajutor, dacă C.M.H. este de acest tip.

EVOLUȚIE, COMPLICAȚII ȘI PROGNOSTIC

Evoluția bolii este variabilă și în general imprevizibilă. Mortalitatea anuală este de 3—5%, dar atinge 7% la bolnavii tineri cu formă familială (99). În decurs de aproximativ 10 ani la 10—20% din cazuri, mai ales copii cu obstrucție biventriculară, boala evoluează spre insuficiență cardiacă sau moarte subită, dar cei mai mulți bolnavi (60—80%) rămîn stabili, iar 10—20% dintre ei prezintă o ameliorare subiectivă (123, 160). Nu există simptome sau semne sigure care să se coreleze bine cu progresia bolii, după cum nu s-a găsit o corelație netă nici între gradienții de presiune intraventriculară și simptome sau prognostic.

În majoritatea cazurilor moartea este subită; ea survine ceva mai des la bolnavii tineri de sex masculin și asimptomatici, la o treime din ei existînd în familie morți subite la rudele de gradul 1 mai tinere de 50 ani (103).

Scanned with OKEN Scanner

Moartea subită se datorează de regulă unei fibrilații ventriculare *d'emblée* sau indusă direct de o tulburare de ritm premergătoare (cel mai adesea tahicardii supraventriculare rapide sau ventriculare), sau secundară unui infarct miocardic, urmare a hipotensiunii provocată de tulburarea rapidă de ritm. Mai rar moartea subită se datorează unei obstrucții bruște marcate (efort fizic, emoții puternice, administrarea de substanțe inotrope, hipotensiune după arteriolodilatatoare, hemoragii, sîngerare sau deperdiție de lichide, tahicardie marcată). Nu există criterii clinice și hemodinamice pentru identificarea bolnavilor cu risc crescut de moarte subită, exceptînd anamneza familială și, poate, detectarea unor aritmii potențial letale (99, 160). Tratamentul, fie medical, cu beta-blocante, blocante de calciu sau antiaritmice, sau chirurgical, ca miotomie-miectomie, nu oferă protecție satisfăcătoare împotriva morții subite, exceptîndu-i poate pe copii (190).

Insuficiența cardiacă survine mai rar și cel mai adesea este precedată de instalarea fibrilației atriale, de o necroză miocardică sau de o miotomie-miectomie; regurgitația mitrală masivă o favorizează. Chiar în prezența insuficienței funcției de pompă, dilatația cavității ventriculare stîngi este rară și aproape totdeauna este asociată cu prezența unui infarct miocardic transmural, adesea mut, sau a unei miotomii-miectomii septale. Dacă a existat obstrucție, la apariția insuficienței cardiace, aceasta diminuă sau dispare. Diagnosticul clinic al C.M.H. devine dificil în prezența dilatației cardiace, care apare rar și tardiv în această afecțiune, dar ecocardiografia, explorarea radioizotopică și mi ales angiocardiografia pot oferi date importante; și diagnosticul anatomopatologic macroscopic poate fi greu, dacă nu a existat obstrucție sistolică care să fi dus la îngroșarea foiței anterioare a mitralei și la apariția plăcilor fibroase septale din fața ei.

În 10% din cazuri, în absența endocarditei bacteriene, se produc embolii sistemice, care sînt mai frecvente în cursul fibrilației atriale (160). Endocardita bacteriană survine la 9% din bolnavi, se localizează mai ales pe valva mitrală, mai rar pe cea aortică sau pe endocardul septal, și este mai frecventă la cei cu obstrucție (99). O insuficiență mitrală severă survine la mai puțin de 5% din bolnavi și se poate datora, în afara mecanismului specific, urmărilor endocarditei bacteriene sau calcificării inelului mitralei.

Sarcina, probabil datorită hipervolemiei, este în general bine suportată și, deși de regulă dispneea se accentuează în al doilea sau al treilea trimestru, mortalitatea perinatală nu este crescută nici la mamă nici la copil. Riscul genetic nu este probabil mare, dacă numai unul din părinți este bolnav și nu are antecedente familiale de C.M.H.; (100); în caz contrar, este preferabil să se dezaprobe gestația.

TRATAMENT

Actualmente nu există un tratament satisfăcător în toate cazurile de C.M.H. și nici protecție sigură împotriva morții subite mai ales la adulți. Totuși, o parte din bolnavi beneficiază apreciabil, cel puțin o perioadă de timp, de pe urma tratamentului.

Scanned with OKEN Scanner

Cu cîteva excepții, tratamentul medical se adresează numai bolnavilor simptomatici. Din cauza faptului că prima manifestare a bolii poate să fie moartea subită precedată frecvent de o tulburare de ritm care o induce, bolnavii care prezintă tulburări de ritm potențial letale, susținute, trebuie să fie tratați cu antiaritmice, chiar dacă ei nu percep tulburarea de ritm. De asemenea, au indicație de tratament bolnavii asimptomatici cu C.M.H. familială certă sau la care există morți subite în familie, mai ales dacă sînt tineri și cu hipertrofie ventriculară stîngă marcată (grosimea peretelui mai mare de 25 mm), deoarece moartea subită electrică este frecventă (160). De obicei bolnavii cu obstrucție ventriculară stîngă sînt simptomatici, cel puțin la efort, dar chiar dacă nu sînt, este mai prudent să li se administreze profilactic antibiotice în situații în care se pot produce bacteriemii (extracții dentare, intervenții chirurgicale, cateterisme vezicale), deoarece deși riscul endocarditelor septice este relativ mic la aceștia, el totuși există.

La bolnavii care dezvoltă obstrucție, din cauza pericolului morții subite, trebuie prevenite toate cauzele care induc sau accentuează obstrucția: creșterea inotropismului (efort fizic, agenți inotropi), scăderea rezistenței din fața VS (arteriodilatatoare, hipotensiune sistemică de orice cauză) sau diminuarea umplerii ventriculare (diureză masivă, hemoragii, flebocenteză, pierderi de lichide, adică hipovolemie de orice cauză, tahicardie marcată, suprimarea pompei atriale).

Tratamentul simptomelor care nu se datorează insuficienței contractile, și a căror patogenie poate fi plurifactorială, se face actualmente mai ales cu beta-blocante adrenergice, blocante de calciu fără acțiune arteriodilatatoare importantă în caz de obstrucție sistolică, amiodaronă și disopiramidă, toate avînd în comun efecte inotrop negative, care diminuă obstrucția, efecte antiaritmice, și de regulă, acțiuni care măresc complianța ventriculară. Ocazional, în caz de presiune capilară pulmonară crescută, se pot folosi diuretice, dar numai asociate cu beta-blocante sau alți agenți inotrop negativi în caz de obstrucție.

Beta-blocantele adrenergice sînt eficace la aproximativ 50% din bolnavi (99). Toate simptomele principale, respectiv angina pectorală, dispneea și sincopele sau echivalențele lor, dispar sau se atenuează apreciabil. Sînt de preferat beta-blocantele neselective în caz de obstrucție (cele selective neavînd efectul periferic favorabil al blocării vasodilatației), și cele fără activitate simpaticomimetică intrinsecă. Mecanismul prin care beta-blocantele își exercită efectele favorabile în C.M.H. este cel de inhibare a stimulării simpaticului: forța de contracție a miocardului și frecvența cardiacă, în repaus și în cursul efortului fizic sau al emoțiilor diminuă și odată cu aceasta, diminuă tensiunea parietală și necesarul de oxigen al miocardului (angina) și gradul obstrucției (sincopele); bradicardia favorizează o umplere ventriculară mai bună și contribuie la diminuarea obstrucției. Cercetările mai noi au arătat că beta-blocantele nu au, așa cum s-a crezut, efecte asupra relaxării miocardice, complianța ceva mai bună a VS datorîndu-se probabil efectului antiischemic (156). Umplerea mai bună a VS diminuă presiunea capilară pulmonară (dispneea). Dintre beta-blocante se folosește mai ales propranololul, dozele eficace fiind în

Scanned with OKEN Scanner

general de 160—400 mg/zi. La unii bolnavi simptomele pot reapare, fiind necesară o mărire a dozelor pînă la 640 mg/zi, dar dozele mai mari nu aduc beneficii evidente (99). La cei ce nu răspund favorabil la propranolol se poate încerca înlocuirea lui sau asocierea cu amiodaronă sau se poate recurge la un blocant de calciu, eventual la disopiramidă. Sotalolul, un beta-blocant cu efecte antiaritmice asemănătoare cu amiodarona, poate fi eficace în unele cazuri care nu răspund favorabil la propranolol (99).

Amiodarona își exercită efectele probabil prin acțiunile inotrop negative. Ea are un puternic efect de prevenție asupra tahiaritmiilor complexe supraventriculare și ventriculare din C.M.H., putînd prelungi durata de viață a acestor bolnavi (104, 105). Instalarea efectului necesită 5—10 zile, iar acesta durează în medie între 1 și 3 luni. Amiodarona nu trebuie administrată dacă există un bloc AV mai mare decît de gradul 1, iar în cazul asocierii cu propranololul este necesară o supraveghere electrocardiografică atentă. Dozele uzuale sînt de 200—400 mg/zi, 5—7 zile din săptămînă. Trebuie de avut în vedere că amiodarona poate avea efecte hemodinamice defavorabile și proaritmice (92).

Dintre **blocantele de calciu** cel mai utilizat este verapamilul. El poate fi eficace în jumătate din cazurile în care beta-blocantele, asociate sau nu cu amiodarona, nu au dat rezultate (99). Mecanismele de acțiune sînt multiple. Angina pectorală diminuă sau dispare, probabil datorită reducerii necesarului de oxigen al miocardului ca urmare a scăderii presiunii arteriale, frecvenței cardiace și inotropismului; sincopele pot dispare ca urmare a reducerii sau dispariției gradienților (contractilitate diminuată, umplere ventriculară mai bună); dispneea diminuă la o parte din bolnavi ca urmare a umplerii ventriculare mai bune (bradicardie, complianță crescută). Răspunsul este însă variabil și la unii bolnavi presiunea telediastolică ventriculară nu scade sau chiar poate să crească (41). Verapamilul poate produce hipotensiune arterială severă, disfuncții de nod sinusal cu opriri sinusale, blocuri atrioventriculare de grad înalt, edem pulmonar (mai ales la cei cu obstrucție în repaus), tulburări de ritm ventricular și moarte subită (41). Din aceste motive el trebuie administrat cu grijă, inițial în doze mici (160—240 mg/zi) și de preferință în condiții de spital, și este relativ sau absolut contraindicat la cei cu presiune capilară pulmonară crescută, mai ales în prezența unei obstrucții în repaus, sau la cei cu disfuncție de nod sinusal sau blocuri atrioventriculare, în absența unui stimulator cardiac (99). De asemenea, nu trebuie asociat cu amiodaronă și, principial, nici cu beta-blocante. Dozele uzuale sînt în jur de 360 mg/zi. Rezultatele obținute cu alte blocante de calciu au fost mai puțin bune (94, 144). Nifedipina, care provoacă vasodilatație coronariană și sistemică semnificativă, a fost ocazional eficientă (10), crescînd debitul cardiac și scăzînd presiunea telediastolică din VS, chiar în prezența unei obstrucții, pe care însă nu a ameliorat-o. Diltiazemul s-a dovedit și el uneori eficace.

Disopiramida este eficientă în C.M.H. probabil datorită acțiunilor sale inotrop negative, cu micșorarea gradienților intraventriculari, antiaritmice asupra atriilor și ventriculilor și, poate, lusitrop pozitive, cu creșterea complianței miocardice (134). Dozele medii necesare sînt în jur de 600 mg/zi. Nu există în prezent o experiență suficientă privind întrebuin-

Scanned with OKEN Scanner

țarea disopiramidei în C.M.H., astfel încît deocamdată ea trebuie să rămînă o medicație de excepție sau de rezervă. Trebuie avute în vedere efectele depresante ale disopiramidei asupra conducerii stimulului electric și a contractilității, precum și cel aritmogen ventricular, cu posibilă inducere de tahicardii de tipul „torsades de points" (99).

O proporție însemnată de bolnavi dezvoltă aritmii grave sau/și greu tolerate, care necesită terapie antiaritmică imediată și de prevenție. **Tahiaritmiile supraventriculare** survin în aproximativ 10% din cazuri, sînt greu suportate și pot provoca insuficiența cardiacă acută. Fibrilația atrială paroxistică sau fără caracter paroxistic dar *de novo,* constituie cel mai adesea o urgență terapeutică, tratamentul de electie fiind conversia electrică. Deteriorarea rapidă și severă a situației hemodinamice se datorează suprimării bruște a pompei atriale. Dacă s-a obținut conversia în ritm sinusal, acesta trebuie menținut, cel mai bine cu amiodaronă sau preparate retard de chinidină sau/și propranolol. Dacă nu s-a obținut conversia electrică, se poate administra propranolol, verapamil sau amiodaronă i.v., sub monitorizare electrocardiografică, sau digitală, singură sau asociată cu unul dintre antiaritmicele menționate, mai ales dacă nu există o obstrucție. În fibrilația atrială cronică de obicei există un grad de dilatație a VS, astfel încît, chiar în prezența unor obstrucții, digitala, cu sau fără verapamil sau propranolol, poate fi administrată fără pericolul de inducere sau de creștere a gradienților. Din cauză că fibrilația atrială se însoțește aproape totdeauna de o dilatare marcată a AS, pericolul tromboemboliilor sistemice este mare și bolnavii trebuie anticoagulați, imediat și probabil indefinit, indiferent dacă fibrilația s-a convertit sau nu în ritm sinusal cu tratament electric sau medicamentos. Celelalte aritmii supraventriculare rapide se tratează în mod asemănător, exceptînd utilizarea digitalei în prezența gradienților, dar nu necesită de regulă anticoagulante.

Aritmiile ventriculare rapide și/sau amenințătoare se tratează neținînd seama de prezența C.M.H. În schimb prevenirea recurenței lor este în parte controversată. Detectarea lor cea mai bună se face printr-o monitorizare Holter de 24—48 ore, repetabilă, sau printr-o probă de efort. Ea apare principial justificată la toți bolnavii cu C.M.H. și este cvasi-obligatorie la cei cu palpitații, la tinerii chiar asimptomatici cu C.M.H. familială sau morți subite în familie și la cei care au avut o sincopă sau au fost resuscitați după oprire cardiacă (99, 160). Dacă au fost identificate astfel de tulburări de ritm se poate încerca un studiu electrofiziologic pentru provocarea lor, înainte și după administrarea antiaritmicelor apreciate ca probabil eficace. Dacă aritmiile sînt potențial letale, iar antiaritmicul eficace a fost identificat, el trebuie administrat probabil indefinit, în doze corespunzătoare. Din cauza efectelor adverse, printre care și cel aritmogen, al majorității antiaritmicelor eficiente la nivel ventricular, unii nu recomandă un tratament antiaritmic de rutină la bolnavii cu aritmii ventriculare nesusținute și asimptomatice și care nu fac parte din grupul cu risc ridicat de moarte subită, mai ales că protecția împotriva morții subite electrice la adulți oferită de medicația antiaritmică este și ea controversată. Totuși, marea majoritate a studiilor nu s-au efectuat cu antiaritmicul testat și dovedit eficient prin studii electrofiziologice. Beta-blocan-

Scanned with OKEN Scanner

tele simpatice și blocantele de calciu nu au conferit protecție împotriva morții subite, dar într-un studiu recent (185) amiodarona s-a dovedit foarte eficientă asupra tahicardiilor ventriculare și a morții subite (mortalitate zero în 3 ani), cu mult deasupra celorlalte antiaritmice; în alte studii însă rezultatele au fost neconcludente. În principiu, bolnavii cu tulburări grave de ritm ventricular necontrolabile medicamentos ar putea beneficia de stimulatoare implantate capabile să le suprime electric. Tratamentul tulburărilor de conducere nu are particularități. Din cauza faptului că majoritatea medicamentelor utilizate provoacă tulburări de conducere, unii recomandă un studiu electrofiziologic prealabil și plasarea unui stimulator secvențial în cazul în care se constată tulburări de conducere semnificative iar tratamentul cu doze mari de medicamente este indispensabil.

În caz de **insuficiență cardiacă** cu dilatație tratamentul se bazează pe tonicardiace și diuretice. Dacă dilatația cardiacă este mică și există riscul ca tonicardiacele să accentueze gradienții intraventriculari, asocierea de betablocant și utilizarea cu prudență a diureticelor și/sau vasodilatatoarelor diminuă sau înlătură riscul.

În caz de hipertensiune arterială asociată, aceasta nu va fi în principiu tratată cu diuretice dacă există obstrucție, din cauza hipovolemiei pe care o induc. Dacă s-au produs embolii și în afara fibrilației atriale, este necesară o anticoagulare prelungită sau chiar permanentă dacă AS este mare ori s-au putut detecta trombi intracavitari. În caz de obstrucție este indicată profilaxia grefei septice.

Stimularea cardiacă permanentă programată este indicată în cazul în care există obstrucție severă simptomatică, iar tratamentul medical este ineficient, nu poate fi tolerat sau există contraindicații, sau cînd intervenția chirurgicală nu este posibilă sau este refuzată de bolnav. Debutul depolarizării ventriculare din vîrful VD abolește obstrucția ventriculară stîngă. Stimularea fixă este însă grevată de suprimarea eficienței pompei atriale, foarte importantă pentru umplerea VS. Din această cauză se folosesc stimulatoare secvențiale, la care timpul de declanșare al stimulării VD din momentul depolarizării atriale este mai scurt decît cel al conducerii atrioventriculare spontane a bolnavului. În felul acesta depolarizarea începe la vîrful VD, iar eficiența contracției atriale este prezervată. Nu există suficientă experiență cu acest fel de tratament.

TRATAMENTUL CHIRURGICAL

Din cauza riscului operator ridicat, tratamentul chirurgical al C.M.H. este rezervat în special formelor obstructive simptomatice, greu suportate de bolnav, care nu răspund la tratamentul medical intens sau dacă acesta nu este practicabil, în prezența unor gradienți intraventriculari de la cel puțin 50 mm Hg în repaus sau după manevre provocative, mai ales dacă există semne angiocardiografice de hipertrofie de pilieri și/sau o hipertrofie marcată a septului interventricular (99, 160). Cel mai frecvent procedeu operator este miectomia-miotomia septală stîngă, în special pe cale trans-aortică, cu rezecția între 2—5 cm de miocard septal bazal stîng.

Scanned with OKEN Scanner

Mortalitatea operatorie variază între 5—10% chiar în cazul unor echipe experimentate. Ameliorarea subiectivă este în general netă, cu dispariția simptomatologiei, datorită eliminării sau reducerii obstrucției și regurgitației mitrale și scăderii presiunii telediastolice ventriculare stîngi; ea se obține și la bolnavii în vîrstă de peste 65 de ani (160). Par a beneficia de pe urma miectomiei-miotomiei și bolnavii care au prezentat o oprire cardiacă, chiar dacă altfel sînt paucisimptomatici și au gradienți intraventriculari mai mici de 50 mm Hg (160); pînă acum durata de viață pe termen scurt apare prelungită, însă mulți bolnavi primesc de regulă și antiaritmice. Miectomia-miotomia se poate complica cu bloc atrioventricular complet, bloc de ramură, perforație de sept interventricular, anevrism ventricular stîng și dilatație ventriculară stîngă cu insuficiență cardiacă. Exceptînd complicațiile, intervenția nu diminuă funcția de pompă a VS. Posibil cu excepția subgrupului cu oprire cardiacă, miotomia-miectomia nu protejează împotriva morți subite. La unii bolnavi, după o ameliorare pasageră, unele simptome pot reapare, probabil datorită intervenției altor factori patogenetici (99). Miotomia septală simplă, în care se secționează și fibrele circulare, este mai ușor de practicat și mai lipsită de complicații, dar rezultatele sînt și ele mai puțin bune.

La o mică parte din bolnavi care prezintă regurgitație mitrală importantă sau severă, ca urmare în special a calcificărilor sau a unei infecții bacteriene rebelă la tratament, sau la care miectomia-miotomia septală a fost ineficientă, există indicația plasării unei valve mitrale artificiale. Aceasta nu trebuie să aibă un profil înalt din cauza cavității ventriculare mici. Rezecția concomitentă a pilierilor hipertrofiați îmbunătățește apreciabil funcția VS (50). Gradienții intraventriculari sînt eliminați, cel mai adesea fără a mai fi nevoie de rezecție septală, dar operația este grevată de riscuri mai mari decît în alte cazuri de înlocuire de valvă mitrală, iar bolnavii necesită apoi permanent anticoagulante.

CARDIOMIOPATIILE RESTRICTIVE

DEFINIȚIE

Cardiomiopatiile restrictive (C.M.R.) constituie un grup de afecțiuni miocardice avînd drept caracteristică principală diminuarea complianței ventriculare, respectiv, a funcției diastolice și, ca urmare, o umplere ventriculară mai grea, care necesită adesea un timp mai lung. Funcția sistolică, cel puțin la început, nu este alterată sau este numai minim modificată. Clinic și fiziopatologic C.M.R. se aseamănă cu pericardita constrictivă.

Diminuarea complianței ventriculare în cazul C.M.R. se datorează afectării primare directe a miocardului și/sau endocardului. Cauzele acestor afectări primare ale miocardului și/sau ale endocardului sînt, în parte, cunoscute (C.M.R. secundare), în parte, numai presupuse (C.M.R. idiopatice sau primitive) (Tabelul XXVI-I). Incidența formelor idiopatice este influențată în mare măsură de factorii geografici și climatici, acestea fiind relativ rare în zonele temperate, unde în general domină formele secun-

Scanned with OKEN Scanner

dare (specifice). În formele idiopatice mecanismul caracteristic al diminuării complianței ventriculare îl reprezintă fibroza. Totuși, există cazuri în care nu se găsește nici o explicație anatomică pentru diminuarea complianței ventriculare, neputîndu-se pune în evidență nici o modificare morfologică microscopică sau ultrastructurală. În aceste cazuri se presupune că tulburarea s-ar datora unei relaxări incomplete a miocardului (154). În formele secundare diminuarea complianței ventriculare se datorează mai ales unui proces infiltrativ intracelular și/sau interstițial, ca de exemplu în amiloidoză, hemocromatoză-hemosideroză, unele tezaurismoze mai rare, sarcoidoză, sau în infiltrații neoplazice și, numai ocazional, unei fibroze, ca de exemplu după iradiere sau în formele de fibroelastoză endocardică, afecțiune fără cauză cunoscută.

Conform definiției, nu orice proces care determină turburări restrictive constituie cauza unei C.M.R., ci numai acela care afectează în mod primar și dominant miocardul și/sau endocardul. Există 4 tipuri de modificări morfologice la nivelul miocardului și/sau endocardului care, deși nu sînt primare, diminuă complianța ventriculară: 1. fibroza cicatriceală, 2. hipertrofia, 3. dilatația și 4. obliterarea cavității ventriculare. *Fibrozele cicatriceale* întinse, de cauză ischemică sau traumatică, pot determina o fiziopatologie restrictivă, dar afecțiunea de bază este alta. *Hipertrofia miocardică* de orice cauză determină prin ea însăși o diminuare a complianței ventriculare, dar hipertrofia este puțin importantă în C.M.R. și nu reprezintă mecanismul primar și principal. De asemenea, *dilatația cardiacă*, pe măsură ce progresează, face ventriculul mai puțin distensibil, dar în C.M.R. dilatația, cînd se produce, constituie un mecanism adițional. *Obliterarea cavității ventriculare* printr-un material nedistensibil sau greu deformabil reduce complianța ventriculară, însă dacă obliterarea se datorează unui trombus mural, ceea ce se întîmplă frecvent în unele forme de C.M.R., ea nu constituie o cauză de C.M.R., întrucît nu afectează primar endocardul. În același sens, scăderea prin mecanism funcțional, a complianței ventriculare în cursul unui acces de angină pectorală reprezintă o cauză de fiziopatologie restrictivă, dar nu de C.M.R.

HEMODINAMICA

Diminuarea funcției diastolice și conservarea unei funcții sistolice satisfăcătoare se reflectă cel mai caracteristic în aspectul curbei de presiune intraventriculară: o scădere bruscă a presiunii la începutul diastolei, urmată de o ascensiune rapidă (*dip*-ul autorilor de limbă engleză) în prima treime a diastolei și, apoi, de un platou pînă la contracția atrială, sau în absența ei pînă la contracția ventriculară, realizînd împreună aspectul de rădăcină pătrată sau radical. Scăderea bruscă a presiunii la începutul diastolei se datorează umplerii rapide generate de sucțiunea intensă produsă de dilatarea rapidă a unei cavități telesistolice mici, în prezența unor forțe elastice externe crescute. Platoul se datorează faptului că după umplerea rapidă ventriculul nu mai este distensibil la presiunile intracavitare existente în timpul diastasis-ului; după umplerea rapidă, practic nu mai curge sînge prin orificiile atrioventriculare sau debitul transval-

Scanned with OKEN Scanner

vular este extrem de mic. Pe curbele de presiune intraauriculară undele y, corespunzătoare umplerii ventriculare rapide și undele x, corespunzătoare relaxării atriului, hipertrofiat și adesea dilatat, sînt mai adînci, realizînd un aspect în M sau W, iar unda a, corespunzînd contracției unui atriu supraîncărcat prin rezistență, este proeminentă și frecvent tot atît de amplă ca unda v (152).

Umplerea ventriculilor puțin complianți necesită presiuni crescute, care se transmit retrograd în venele și capilarele pulmonare sau venele sistemice. Cum de regulă afectarea VS este mai importantă decît cea a VD, presiunea de umplere a VS este mai mare decît cea a VD. Acest fapt deosebește majoritatea C.M.R. de pericardita constrictivă, în care presiunile diastolice ventriculare sînt egale; numai în puține cazuri de C.M.R. presiunile de umplere sînt echilibrate (123, 152). De asemenea, în prezența unor presiuni diastolice ventriculare egale în repaus, în cazul C.M.R. efortul fizic, încărcarea intravenoasă cu lichide, sau stimularea cu catecolamine determină în majoritatea cazurilor o creștere mai mare a presiunii diastolice în VS decît în VD, ceea ce nu se întîmplă în caz de pericardită constrictivă (152, 190). Hipertensiunea venoasă pulmonară din C.M.R. este urmată de o hipertensiune arterială pulmonară reactivă, care de regulă depășește sistolic 50 mm Hg, în timp ce în pericardita restrictivă valorile sînt mai mici (152, 190). În afară de aceasta, în pericardita constrictivă platoul presiunii diastolice din VD reprezintă cel mai adesea cel puțin o treime din presiunea sistolică din VD, pe cînd în C.M.R. presiunea diastolică este de regulă mai mică (123, 152). Atunci cînd C.M.R. afectează numai VD, sau cînd afectarea concomitentă a VS este nesemnificativă, ca în unele forme de endomiocardofibroză, presiunea diastolică din VD este mai mare decît cea din VS și chiar decît cea din artera pulmonară, astfel încît și în cursul diastolei poate exista o scurgere de sînge din VD în artera pulmonară (123).

În unele forme de C.M.R. se produce o regurgitație atrioventriculară, (mai frecvent) mitrală, tricuspidiană sau combinată, care contribuie la creșterea presiunilor venoase retrograde și modifică în mod caracteristic curba de presiune atrială prin amplificarea undei v sistolice. În formele obliterante ale C.M.R., debitul sistolic diminuă ca urmare a scăderii presarcinii și se produce tahicardie compensatoare. În cazurile de C.M.R. însoțite de revărsate pericardice, acestea cel mai adesea nu au semnificație hemodinamică.

TABLOU CLINIC

Din cauza presiunilor venoase crescute și a imposibilității de a-și crește adecvat debitul cardiac prin tahicardie fără a se accentua staza retrogradă, bolnavii cu C.M.R. nu tolerează efortul fizic, devenind ușor dispneici și/sau fatigabili. Unii prezintă dureri toracice, dar acestea nu au caracter stenocardic. În raport cu ventriculul afectat există semne de insuficiență cardiacă stîngă și/sau dreaptă, relativ frecvent zgomote 3 și/sau 4 patologice, eventual sufluri de regurgitație atrioventriculară, impuls atrial stîng și/sau ventricular drept proeminent, sau puls venos sistolic

Scanned with OKEN Scanner

în caz de regurgitație tricuspidiană. VS este mai rar dilatat. În formele cu afectarea VD există frecvent o creștere inspiratorie a presiunii venoase (semnul Kussmaul), dar, spre deosebire de pericardita constrictivă, de regulă impulsul apical este palpabil și se pot obține apexograme bune. Cînd există, tulburările de ritm și de conducere sînt necaracteristice. În unele forme de C.M.R. se produc embolii sistemice sau pulmonare.

DIAGNOSTICUL

Diagnosticul diferențial se face în primul rînd cu pericardita constrictivă. În favoarea C.M.R. pledează prezența impulsului apical, sufluriile de regurgitație atrioventriculară sau semnele de insuficiență tricuspidiană, chiar în absența suflului, sau deplasarea vîrfului inimii în raport cu poziția. La examenul ecocardiografic se pot pune în evidență hipertrofia ventriculară din formele infiltrative, îngroșările endocardului, obliterarea cavității ventriculare, regurgitațiile atrioventriculare (Doppler) sau mișcările paradoxale ale septului interventricular și deschiderea diastolică a valvei pulmonare în caz de endomiocardofibroză localizată la nivelul VD (1, 175). Dacă există calcificări pericardice, acestea pledează pentru o pericardită constrictivă. De asemenea, tomografia computerizată (77), ca și imaginea obținută prin rezonanță magnetică nucleară (190), pot stabili grosimea pericardului, iar ecocardiograma în pericardita constrictivă are cîteva caractere care lipsesc în C.M.R. Anumite semne sistemice pot orienta diagnosticul spre o C.M.R. specifică. Curbele de presiune pot fi decisive în cazurile neclare. Angiocardiografia, care oferă date anatomo-funcționale exacte și detaliate, în general nu mai este necesară de cînd există ecografia bidimensională în culori codate și ventriculografia radioizotopică (123). O scintigramă miocardică cu T1 201 poate pune în evidență o afecțiune infiltrativă. În cazuri rare diagnosticul nu este posibil fără o B.E.M., iar în cazuri de excepție fără o toracotomie exploratoare. Există și posibilitatea asocierii unei constricții pericardice cu o restricție miocardică (de exemplu după iradiere).

Mai rar, diagnosticul diferențial trebuie făcut cu o supraîncărcare prin volum a VD instalată în timp scurt și care din cauza complianței mari se dilată și destinde pericardul simulînd constricție, tamponadă sau restricție. Cea mai frecventă situație de acest fel se produce în cazul infarctelor de VD însoțite de insuficiență de pompă; examenele electrocardiografic, radioizotopic și ecocardiografic și studiul funcției sistolice a VD sînt suficiente pentru diagnostic. O insuficiență tricuspidiană importantă de orice cauză are aceleași consecințe dacă se instalează repede, dar diagnosticul rezultă de regulă din contextul clinic și datele furnizate de explorările uzuale.

Diagnosticul etiologic este ușor în caz de tablou clinic tipic de C.M.R. și în prezența semnelor sistemice ale unei afecțiuni cunoscute ca provocînd atingerea cardiacă specifică, sau a unor date epidemiologice (geografice) sugestive; el poate fi dificil dacă acestea lipsesc, iar în cazuri rare, cînd nici B.E.M. nu aduce clarificări, poate fi imposibil *intra vitam* fără o biopsie miocardică deschisă (prin toracotomie).

Scanned with OKEN Scanner

CARDIOMIOPATIILE RESTRICTIVE IDIOPATICE

C.M.R. idiopatice mai sînt denumite și primare sau, cum s-a amintit, după recomandarea din anul 1980 a unui Comitet de experți OMS (183), simplu C.M.R. (celelalte C.M.R. fiind denumite miocardii restrictive specifice). Există trei tipuri principale de C.M.R. idiopatice, cunoscute mai ales ca: 1) endocardita parietală Löffler; 2) boala Davies sau endomiocardofibroza și 3) boala Becker sau cardiomiopatia sud-africană. Nu se știe dacă sînt cu adevărat afecțiuni de sine stătătoare sau numai stadii evolutive ale aceleiași boli, dar, avînd în vedere deosebirile importante, mai ales clinice și epidemiologice (geografice), dintre ele și modalitățile limitate de răspuns endomiocardic la diferite agresiuni, este mai probabil că reprezintă entități deosebite.

1. ENDOCARDITA LÖFFLER

Endocardita Löffler a fost descrisă în 1936 de Löffler sub denumirea de endocardită parietală fibroplastică cu eozinofilie sanguină, cauza eozinofiliei rămînînd necunoscută. Ulterior au fost descrise leziuni endocardice asemănătoare în diverse afecțiuni însoțite de eozinofilie sanguină ridicată. Toate acestea au fost reunite în cadrul sindromului hipereozinofilic, denumire prin care se înțelege o eozinofilie sanguină persistentă, (peste 1 500 eozinofile/mmc minimum 6 luni), asociată cu infiltrate eozinofilice difuze în diferite organe, foarte frecvent (95% din cazuri) în cord (158). În majoritatea cazurilor există o leucocitoză marcată de peste 100 000/mmc, din care 30—75% sînt eozinofile, cel puțin o parte dintre ele fiind morfologic anormale (123, 182).

Afecțiunile aparținînd sindromului hipereozinofilic pot fi împărțite în trei grupe: a. leucemiile cu eozinofile, b. hipereozinofiliile reactive (poliarterită nodoasă, parazitoze, limfom Hodgkin, astm bronșic, tumori maligne, reacții medicamentoase) și c. formele idiopatice, cele mai frecvente. În hipereozinofiliile reactive și idiopatice leucopoieza nu are caractere morfologice de malignitate.

Forma idiopatică se întîlnește mai ales la bărbații adulți de rasă albă, locuind în zonele temperate. Se presupune că eozinofilele anormale, prezente și în miocard, avînd o capacitate de legare crescută pentru IgG și C_3b, datorită unui exces de receptori, se degranulează cînd vin în contact cu diverse particule acoperite de IgG și C_3b vehiculate de sînge (123). Degranularea ar duce la exocitoza unor proteine cationice cardiotoxice, care ar leza miocardul și ar favoriza coagularea; se produce inflamație, necroză și tromboză, apoi fibroză (123). Afectarea doar a zonei subendocardice din miocardul ventricular și a endocardului vecin s-ar datora implicării microcirculației, care este aici relativ îngreuiată.

Morfopatologie. Se pot deosebi trei stadii evolutive (190). În *primul stadiu* se produce o miocardită acută cu infiltrate eozinofilice, însoțită de necroze miocardice predominînd în straturile subendocardice, și o arterită generalizată cu afectarea arteriolelor intramurale mici. Pot exista trombi intravasculari și intracavitari, dar endocardul, deși frecvent mai îngroșat, este altfel indemn. Acest stadiu durează aproximativ 2 luni de la debutul

Scanned with OKEN Scanner

clinic al bolii. Stadiul *al doilea* se caracterizează prin diminuarea fenomenelor inflamatorii, prezența de infiltrate miocardice eozinofilice și prezența de trombuși numeroși pe un endocard îngroșat. Stadiul *al treilea* este cel al fibrozei cicatriceale; endocardul este îngroșat, miocardul subiacent prezintă zone de fibroză, există trombi intracavitari, dar infiltratele eozinofilice și leziunile arteritice sînt rare sau lipsesc. Sînt afectate mai ales camerele de umplere, mușchii papilari cu cordajele tendinoase și zonele apicale ale ambilor ventriculi. În acest stadiu modificările morfopatologice sînt nespecifice și identice, sau foarte asemănătoare, cu cele din endomiocardofibroză. Fibroza completă se dezvoltă în medie în aproximativ 2 ani (123).

Tablou clinic. Diagnostic. Debutul poate fi cu febră, erupții cutanate, pierdere ponderală și tuse neproductivă, după care apar progresiv simptome și semne de insuficiență cardiacă stîngă și ulterior dreaptă, dreaptă de la început, sau biventriculară concomitent, în raport cu localizarea procesului endocardic parietal (a se vedea „Endomiocardofibroza"). Pot apărea semne de regurgitație mitrală și/sau tricuspidiană. Emboliile sistemice sînt frecvente, cele pulmonare mai rare. Uneori tabloul clinic seamănă cu cel al pericarditei constrictive. Ocazional coexistă un revărsat pericardic, în general mic. O cardiomegalie moderată este frecventă. De la debutul clinic durata de viață a bolnavilor este în medie de 1 an, deși actualmente se înmulțesc cazurile tratate în care supraviețuirea depășește 5 ani (182). Decesul se produce de regulă în insuficiență cardiacă ireductibilă.

Eozinofilia sanguină este constantă, chiar dacă inițial poate să lipsească, și există hiperleucocitoză. În timp, eozinofilia sanguină poate diminua.

Explorările radiologice convenționale pot arăta cardiomegalie, stază venoasă pulmonară, uneori infiltrate pulmonare, iar explorările radioizotopice dau detalii asupra mărimii și formei cavităților cardiace și asupra funcției sistolice. Electrocardiograma este anormală, dar nespecifică. Se pot identifica, în diverse combinații: microvoltaj al complexelor QRS, modificări ST-T necaracteristice, ocazional tulburări de ritm și de conducere, mai ales bloc de ramură dreaptă. Ecocardiograma poate detecta regurgitațiile atrioventriculare (Doppler) și aprecia grosimea pereților ventriculari, mărimea și forma cavităților, prezența unui endocard îngroșat și a eventualilor trombi parietali, semne de mecanică valvulară alterată, sugerînd o complianță ventriculară scăzută, și ocazional un revărsat pericardic (1, 175). S-au comunicat și cazuri cu stenozare de orificii atrioventriculare (123). Cateterismul cardiac pune în evidență presiuni de umplere ventriculară crescute și eventuale regurgitații atrioventriculare. Angiocardiografic se obține vizualizarea cavităților, detectarea prezenței regurgitațiilor atrioventriculare, a eventualilor trombi sau vegetații și date de cardiomecanică și hemodinamică.

Tratamentul este în general puțin eficient, iar digitala este practic inactivă în formele cu ritm sinusal. Utilizarea corticosteroizilor nu a dat rezultate durabile, nici încercările de a reduce eozinofilia. S-au comunicat cîteva cazuri de ameliorare clinică după îndepărtarea chirurgicală a țesutului fibrotic endocardic (endocardiectomie), cu sau fără înlocuirea valvelor atrioventriculare, în raport cu situația (25).

Scanned with OKEN Scanner

2. ENDOMIOCARDOFIBROZA

Endomiocardofibroza este forma cea mai frecventă de C.M.R. idiopatică. A fost descrisă de Davies în 1948 la populația autohtonă din regiunile ecuatoriale și tropicale ale Africii de Est. Ulterior s-a constatat că afecțiunea se întîlnește și în alte regiuni cu climă tropicală sau subtropicală din Africa, Asia și America de Sud și, ocazional, în zonele temperate, la albi, dar aproape numai la cei ce au stat un timp în zonele cu climă tropicală (123); cazurile fără anamneză de rezidență la tropice ar fi putut fi endocardite parietale Löffler în stadii terminale. În unele regiuni, datorită frecvenței cu care se întîlnește, endomiocardofibroza, capătă aproape caracterul unei boli cu extindere în masă. Astfel, în unele țări din Africa Ecuatorială boala Davies reprezintă pînă la 25%—30% din cauzele de deces prin afecțiuni cardiace (123).

Boala afectează mai ales copiii și tinerii de ambele sexe, dar se poate întîlni și după vîrsta de 65 ani. Incidența cea mai mare se constată în zonele cu păduri tropicale umede, în special în sezonul ploios. Unele grupuri etnice (Akan în Coasta de Fildeș, unele triburi ruandeze din Uganda) sînt afectate în proporții ridicate, dar predispoziția pare mai probabil ecologică decît genetică, mai ales că în general boala este mai frecventă la populațiile cu nivel socioeconomic scăzut (123).

Etiologie. Există numai supoziții, dar aria de răspîndire a bolii în zone cu un grad ridicat de infestare și de boli transmisibile, tabloul clinic cu febră la debut și exacerbări neregulate și incidența sezonieră crescută sugerează o origine infecțioasă. Au fost incriminați virusi, streptococi, filaria, loa loa, *plasmodium malariae* și alți agenți, care printr-un mecanism direct sau mediat imunoalergic ar provoca fibroza endomiocardică. Titrul ridicat al diverșilor anticorpi pare mai degrabă expresia infestărilor și infectărilor în masă a unei populații de regulă cu rezistență scăzută la boli, decît dovada directă a etiologiei afecțiunii (123). S-au găsit în special titruri ridicate de anticorpi antimalarici și anticorpi circulanți de tip IgM antitiroidă și antimucoasă gastrică, dar nu la toți bolnavii, și chiar la o parte din cei aparent sănătoși. Eozinofilia sanguină, frecventă la această populație infestată, este mică, inconstantă și nu se însoțește de infiltrate eozinofilice în miocard, astfel încît ipoteza cardiotoxicității eozinofilelor anormale este greu de acceptat. S-a sugerat posibilitatea intervenției factorilor alimentari, în sensul consumului excesiv de banane, fructe cu conținut ridicat în serotonină, care ar induce o fibroză asemănătoare celei din sindromul carcinoid, dar s-a putut exclude această ipoteză ca și cea a malnutriției în general.

Morfopatologie. Procesul fibrotic poate afecta numai unul din ventriculi, VS între 10% și 40% din cazuri, VD între 10% și 30% sau ambii ventriculi între 50—60% din cazuri (123, 182). Atriile nu sînt afectate. Endocardul este îngroșat (fig. XXVI-24), de mai mulți milimetri, și există septuri fibroase care se întind în miocardul subiacent, interesînd de regulă doar treimea internă, eventual jumătatea internă, dar ocazional ajungînd pînă la epicard. Pot exista calcificări și chiar osificări endocardice. Miocardul nu este hipertrofiat, dar poate exista o ușoară dilatație ventriculară. Atriile corespunzătoare ventriculilor afectați sînt hipertrofiate și di-

Scanned with OKEN Scanner

latate din cauza solicitării hemodinamice. Fibroza invadează camerele de umplere, vîrful, mușchii papilari și cordajele tendinoase, provocînd insuficiențe atrioventriculare, dar numai rar valvulele însăși, iar valvele sigmoide doar în mod excepțional. Cînd este interesat VD, se produce adesea o obliterare a regiunii apicale prin țesut fibros și trombi intracavitari, iar insuficiența tricuspidiană este regula; camera de expulzie poate fi dila-



Fig. XXVI-24. — Endomiocardiofibroză africană Davies. (Reproducere după Goodwin J. F., Roberts W. C. și Wenger N. K.) (64).

Secțiune longitudinală. Sînt deschise atriul stîng (LA), valva mitrală și ventriculul stîng. În cavitatea ventriculară stîngă la nivelul apexului, se găsește un trombus voluminos (T). Foița posterioară a mitralei este aderentă de endocardul parietal adiacent. Procesul fibrotic interesează endocardul întregii camere de expulsie a ventriculului stîng, dar este relativ puțin exprimat, ceea ce sugerează un debut recent al afecțiunii. A — foița anterioară a mitralei.

tată și hipertrofiată. În afectările VS obliterarea este rară și de regulă redusă ca amploare, valva mitrală posterioară este frecvent interesată, însă cea anterioară este puțin afectată. Pot exista trombi murali atît în ventriculi cît și în atrii. Coronarele sînt indemne. Uneori există o interesare pericardică cu revărsat inflamator, care ocazional este abundent.

Histologic, endocardul prezintă un strat gros de țesut fibros hialinizat, iar în vecinătate fibre de colagen. Septurile fibroase sînt înconjurate de țesut de granulație, dar nu există infiltrație eozinofilică. Celulele miocardice adiacente pot prezenta alterări degenerative, poate exista un edem interstițial, dar nu un infiltrat celular. Zone de fibroelastoză se pot constitui sub valvele semilunare dar, dacă apar, sînt probabil secundare. Nu există leziuni arteritice sistemice, iar modificările vaselor mici intramiocardice sînt mai ales cele întîlnite în general în zonele de granulație. Pot exista leziuni de pericardită nespecifică.

Tablou clinic. Diagnostic. Debutul clinic al bolii poate fi cu febră și manifestări generale, dar cel mai adesea este insidios; uneori diagnosticul este stabilit post-mortem, bolnavii fiind asimptomatici pînă la producerea subită a decesului. Stările febrile pot fi recurente. Ocazional debutul poate fi printr-o embolie sau altă complicație. Emboliile survin în 15% din cazuri, endocardita bacteriană în 2% din cazuri. Evoluția este progresivă, dar ocazional există perioade de stabilizări temporare și s-au descris supraviețuiri chiar de pînă la 12 ani (123). Moartea se produce de regulă prin insuficiență cardiacă ireductibilă, mai rar subit, cel mai probabil prin aritmie. Bolnavii cu afectare izolată a VD par să supraviețuiască mai mult decît ceilalți.

Scanned with OKEN Scanner

Tabloul clinic este influențat de localizarea procesului fibrotic. În *afectarea exclusivă a VD* semnele clinice se datorează în special creșterii presiunii venoase centrale, hipertrofiei camerei de expulsie a VD și insuficienței tricuspidiene. Pot exista exoftalmie bilaterală, cianoză, mărirea parotidelor și hipocratism digital de cauză neclară. Există semne de insuficiență cardiacă congestivă dreaptă și de regulă și semne de regurgitație tricuspidiană dar, deși ascita poate fi abundentă, edemele periferice sînt în general mici. Se poate palpa impulsul infundibulului VD hipertrofiat, în timp ce impulsul VD nu este palpabil în epigastru. Un galop atrial drept, dar mai ales un zgomot protodiastolic de umplere a VD, sînt frecvent audibile. Regurgitația tricuspidiană importantă poate fi însoțită de un suflu discret, dar uneori nu există suflu. Ascita este frecventă, ca și splenomegalia. Emboliile pulmonare sînt rare, revărsatul pericardic este relativ frecvent, pot exista tulburări de ritm atrial, inclusiv fibrilație atrială.

Electrocardiograma este de regulă anormală, voltajul este în general mic, modificările fazei terminale sînt nespecifice.

Radiologic AD este dilatat, dar vasele pulmonare sînt normale. În cazurile de obliterare a vîrfului VD retracția acestei zone face să apară o indentație a marginii drepte a inimii chiar deasupra apexului și frecvent o dilatație a camerei de expulzie a VD, supraiacentă indentației (123). Se pot evidenția calcificări endocardice în regiunea apicală a VD.

Ecografia, în special cea bidimensională, oferă date morfologice și funcționale importante, printre care și deschiderea diastolică a valvelor pulmonare în absența unei regurgitații în VD, în caz de presiune ridicată în VD, ceea ce provoacă un flux transorificial spre artera pulmonară (1).

Angiocardiografia pune în evidență obliterarea regiunii apicale a VD, dilatarea camerei de expulzie care prezintă uneori un anevrism, regurgitația tricuspidiană, dilatarea AD, cu persistența prelungită a substanței de contrast (pînă la 40 sec sau mai mult), uneori scurgerea substanței de contrast pînă în vena cavă și chiar în vena azigos mare, regurgitația diastolică din VD în artera pulmonară și, eventual, trombi intracavitari (123).

Cateterismul drept arată că presiunile sistolice din artera pulmonară și VD sînt egale și normale, dar presiunea diastolică în VD este crescută, în timp ce în artera pulmonară este normală. Debitul sistolic este mic în caz de obliterare a VD.

În *endomiocardofibroza VS* semnele clinice sînt cele de insuficiență cardiacă stîngă cu hipertensiune pulmonară. Frecvent există zgomot protodiastolic ventricular stîng și/sau suflu de regurgitație mitrală, care poate fi însă numai (mezo-) telesistolic în disfuncția de mușchi papilari, sau să aibă maximum protosistolic pentru a descrește terminal cînd valvula anterioară, puțin afectată, devine capabilă să închidă orificiul mitral. Impulsul apical al VS nu este exagerat. În caz de hipertensiune pulmonară marcată se poate palpa impulsul arterei pulmonare și auzi un suflu de insuficiență pulmonară funcțională, și de regulă există și semne de hipertrofie-dilatație de VD.

Electrocardiograma este necaracteristică; pot exista semne de hipertrofie a AS, AD și VD, iar ocazional fibrilație atrială.

Radiologic AS este dilatat moderat, există stază venoasă pulmonară, iar ulterior poate apărea dilatația arterei pulmonare și a VD. Cordul

Scanned with OKEN Scanner

este moderat mărit în absența unui revărsat pericardic, iar pulsațiile sînt mai slabe. Uneori se pot vedea calcificări ale endocardului ventricular, în special în regiunea vîrfului VS.

Cateterismul cardiac drept arată o presiune capilară pulmonară crescută, în timp ce inițial presiunile în artera pulmonară și VD sînt normale. Cu timpul se poate constitui o hipertensiune pulmonară severă.

Ecocardiografia bidimensională și Doppler și ventriculografia stîngă dau detalii morfologice și permit diagnosticul regurgitației mitrale.

În forma biventriculară există o combinație în proporție variabilă, în funcție de afectarea fiecărui ventricul, de simptome și semne de interesare ventriculară stîngă și dreaptă. De regulă domină caracterele endomiocardofibrozei drepte, iar clinic afectarea VS se poate traduce doar printr-un suflu de regurgitație mitrală.

Sintetizînd tabloul clinic al endomiocardofibrozei, care poate fi atît de variat datorită distribuției leziunilor, se pot distinge următoarele forme (124): — tipul mixt, cel mai frecvent, cu insuficiență mitrală și tricuspidiană; — tipul ventricular stîng cu insuficiență mitrală și aspect similar cu alte cauze de insuficiență ventriculară stîngă; — insuficiența ventriculară dreaptă pură, în care tabloul clinic seamănă cu pericardita constrictivă sau stenoza tricuspidă (dar lipsesc semnele stetacustice caracteristice); — insuficiența tricuspidiană; — C.M. cu insuficiență cardiacă congestivă.

Diagnosticul se bazează pe datele clinice de cardiopatie restrictivă la persoane ce locuiesc sau au locuit în zone tropicale sau subtropicale și care de regulă nu prezintă eozinofilie sanguină importantă, și este confirmat cel mai adesea neinvaziv cu ajutorul ecocardiogramei. Cum s-a amintit, în unele cazuri diagnosticul nu poate fi făcut fără practicarea unei B.E.M., care prezintă însă și riscul de a disloca trombii murali. În afară de aceasta, boala fiind adesea focală, cum este de exemplu cazul afectării exclusive a pilierului posterior al mitralei, o B.E.M. chiar biventriculară, poate fi nerevelatoare.

Tratamentul medical este puțin eficient și numai temporar. Digitala este utilă în tulburările de ritm atrial rapide. Diureticele trebuie administrate cu grijă din cauza pericolului de hipovolemie relativă, cu scăderea excesivă a presiunii de umplere ventriculară. Vasodilatatoarelor au fost puțin folosite, dar, în raport cu situația anatomică și hemodinamică ar putea fi principial eficiente (a se vedea „Tratamentul insuficienței cardiace"). Anticoagularea poate fi necesară în formele cu embolii, în caz de fibrilație atrială, sau dacă s-au detectat trombi intracavitari. S-au comunicat cazuri de oprire prelungită a progresiei bolii prin corticoterapie de durată, în perioadele evolutive fiind necesară creșterea dozelor (123). Evacuările repetate de ascită, care este relativ rezistentă la diuretice, includ pericolul unei hipoproteinemii. Pericardocenteza de urgență este rar necesară.

Tratamentul chirurgical este justificat teoretic și prin rezultatele practice, deși nu se știe pînă acum dacă progresia bolii nu se reia după un anume interval de timp. În raport cu complexitatea situației, mortalitatea operatorie ajunge pînă la 20% din cazuri (25). Se practică pe cît

Scanned with OKEN Scanner

posibil decorticarea întregului strat fibros, fără a rezeca din miocardul din vecinătate și fără a smulge septurile fibroase, cel mai adesea fiind necesară rezecția mușchilor papilari, invadați de procesul de fibroză și nefuncționali, și înlocuirea valvei atrioventriculare cu o proteză. Uneori este necesară rezecția concomitentă a unor porțiuni dintr-un atriu mult dilatat și conținînd trombi. Printre complicațiile postoperatorii invalidante se numără scăderea debitului cardiac și blocul cardiac complet. Ascita ireductibilă însoțită de fibroză hepatică reprezintă o contraindicație definitivă pentru tratamentul chirurgical, iar un revărsat pericardic abundent și perioadele de evolutivitate a bolii doar una temporară (123). Rezultatele clinice și hemodinamice ale intervenției chirurgicale sînt bune, cu reducerea presiunilor de umplere ventriculară și creșterea debitului cardiac (25, 190). În caz de revărsat pericardic abundent se poate proceda la inserția subcutanată a unui șunt pericardo-peritoneal, sau să se practice o fereastră pericardo-pleurală.

3. BOALA BECKER

Boala Becker (descrisă de Becker în 1953 la rezidenții din Africa de Sud), este o formă particulară de C.M.R. idiopatică, pe care unii o consideră doar o variantă de endomiocardofibroză. Cardiomiopatia jamaicană ar putea să fie aceeași boală (190). În etiologia ei au fost incriminați factori infecțioși, toxici, de hipersensibilizare și nutriționali, printre care și o alimentație săracă în triptofan; experimental șobolanii hrăniți cu alimente sărace în triptofan au dezvoltat leziuni asemănătoare celor din boala Becker, dar importanța unei astfel de alimentații la om este nesigură (123). Boala apare la toate vîrstele și la toate rasele din Africa de Sud.

Morfopatologie. Există un grad de dilatație cardiacă, fără hipertrofie, și îngroșări endocardice și subendocardice, care interesează în mod obișnuit apexul, mușchii papilari, atriile și camera de expulzie a ventriculilor, dar nu valva atrioventriculară. De asemenea, nu se produc obliterări fibrotice ale cavităților ventriculare. Trombii parietali sînt cvasiconstanți, deși rari în VD, și există adesea un revărsat pericardic. Inițial pare a exista o miocardită seroasă cu necroze și degenerări de fibre miocardice, edem interstițial, la care se asociază necroze endocardice. Pot exista focare de necroză fibrinoidă și edem în aortă și *vasa vasorum* aortice, celule gigante în intima arterei pulmonare și, ocazional, leziuni de pericardită nespecifică (190). Ulterior, se produce fibroză endocardică și subendocardică, frecvent situată și perivascular.

Tabloul clinic este cel al unei insuficiențe cardiace, cel mai adesea biventriculare, frecvent însoțită de regurgitații atrioventriculare și embolii pulmonare și sistemice. Debutul poate fi acut cu febră și alterarea stării generale, însoțite de leucocitoză fără eozinofilie. Evoluția poate fi rapidă, cu exitus în insuficiență cardiacă ireductibilă în decurs de cîteva luni, sau cronică, cu supraviețuiri de pînă la 3 ani, cu toate emboliile care se produc. Cardiomegalia și staza pulmonară sînt detectabile ușor radiologic. Examenul ecocardiografic poate pune în evidență majoritatea modificărilor specifice (dilatația camerală, îngroșarea endocardului, trom-

Scanned with OKEN Scanner

bii murali, revărsatul pericardic sau regurgitațiile atrioventriculare), făcînd cel mai adesea inutile examenele invazive. B.E.M. este grevată de riscul ridicat de embolii. Electrocardiograma este constant anormală, dar modificările sînt nespecifice.

Diagnosticul se sprijină pe datele clinice și de laborator și pe cele epidemiologice (rezidență în Africa de Sud și, probabil, și în Jamaica); totodată trebuie să fie excluse celelalte C.M.R. idiopatice sau secundare.

Tratamentul este cel al insuficienței cardiace. Nu există un tratament specific.

RELAȚIILE POSIBILE ÎNTRE ENDOCARDITA PARIETALĂ LÖFFLER ȘI ENDOMIOCARDOFIBROZĂ

Mulți autori sînt de părere că cele două afecțiuni nu reprezintă decît stadii diferite ale aceleiași boli și au propus denumirea de boală endomiocardică. Boala ar debuta ca o miocardită însoțită de eozinofilie sanguină și tisulară (miocardică), ca în endocardita parietală idiopatică Löffler, și s-ar termina prin endomiocardofibroza cicatriceală, ca în boala Davies. Faptul că eozinofilia este mică în endomiocardofibroză nu înseamnă că nu ar fi existat creșteri inițiale. Argumentul principal pentru teoria unitară îl reprezintă similitudinea leziunilor macroscopice și microscopice și manifestările clinice și hemodinamice din stadiile avansate ale endocarditei Löffler și endomiocardofibrozei.

Totuși, deosebirile dintre cele două afecțiuni sînt probabil mai importante decît asemănările dintre ele. În endocardita Löffler există o arterită generalizată, care este absentă în endomiocardofibroză, cele două afecțiuni survin în zone geografice deosebite și la vîrste diferite, tromboza intracavitară este mult mai frecventă în endocardita Löffler. În afară de aceasta, este puțin probabil ca o eozinofilie sanguină importantă să nu fie prezentă totdeauna în formele cu evoluție acută sau subacută ale endocardofibrozei, dacă ar fi vorba de aceeași boală. Pe de altă parte, o cicatrice, respectiv fibroza, indiferent de mecanismul patogenetic care o induce, este doar expresia monomorfă a unor cauze care pot fi foarte diferite. Pare astfel mai probabil că cele trei forme de C.M.R. sînt boli diferite și nu stadii diferite ale aceleiași boli.

CARDIOMIOPATIA VENTRICULARĂ DREAPTĂ

Cardiomiopatia ventriculară dreaptă sau displazia aritmogenă a VD este o afecțiune, aparent primitivă, de origine necunoscută, cantonată la nivelul VD, însoțindu-se de tahicardie ventriculară și moarte subită. Este posibil ca unele cazuri să reprezinte o anomalie congenitală de tip malformativ, înrudită cu anomalia Uhl (VD cu pereți subțiri, papiracei), dar altele apar ca dobîndite. Pereții VD prezintă zone hipochinetice sau dischinetice, detectabile ecografic sau angiocardiografic, unde grosimea lor este de regulă redusă. În aceste zone miocitele prezintă leziuni degenerative,

Scanned with OKEN Scanner

ocazional necroze însoțite de benzi de contracție, dar pot exista infiltrate cu mononucleare și leziuni inflamatorii parcelare la nivelul VS. De regulă miocitele sînt înlocuite cu țesut fibros sau grăsos.

Bolnavii sînt în general copii sau tineri, mai ales de sex masculin. S-au descris și cazuri familiale (74). Bolnavii pot fi asimptomatici pînă în momentul morții subite, care survine mai frecvent în cursul unui efort fizic intens, sau pot prezenta tulburări de ritm cardiac, cel mai adesea tahicardii ventriculare (97, 168). Pot exista dilatație asimptomatică a VD sau semne de insuficiență cardiacă dreaptă, dar examenul fizic poate fi normal. Tahicardiile ventriculare luînd naștere în VD sînt frecvente și au de regulă aspect de bloc de ramură stîngă, dar cel mai adesea ÂQRS este deviat la dreapta în plan frontal, unda r din V_1 este largă, de peste 0,04 sec, iar undele T sînt inversate și adînci în precordialele drepte (73). Tahicardia poate fi indusă prin stimulare electrică programată (97). În cursul ritmului sinusal aspectul electrocardiografic uzual este cel de bloc de ramură dreaptă complet sau incomplet (17, 73). Moartea subită se produce probabil prin fibrilație ventriculară. Controlul aritmiilor ventriculare rapide poate fi greu sau imposibil de realizat medicamentos, fiind necesară intervenția chirurgicală. Se poate efectua ventriculotomie la nivelul locului de origine a tahicardiei, zonă detectată prin hartă electrică în cursul unui acces indus prin stimulare programată.

CARDIOMIOPATIILE SECUNDARE

Cardiomiopatiile secundare sînt în general afecțiuni puțin frecvente sau rare, grupa cea mai numeroasă constituind-o cele fără determinism genetic și survenind în cadrul unor boli sistemice. După cum s-a menționat anterior, cele mai multe evoluează sub forma cardiomiopatiei cu dilatație, o parte sub forma celei restrictive, în timp ce formele hipertrofice, în special însoțite de obstrucție sistolică, se întîlnesc rar. O aceeași formă etiologică poate evolua diferit din punct de vedere fiziopatologic. Din acest motiv, precum și datorită faptului că importanța diverselor C.M. secundare pentru medicina practică este foarte diferită, prezentarea lor nu va fi făcută în raport cu tulburarea fiziopatologică dominantă pe care o prezintă, nici în ordinea strictă a unei clasificări etiologice. O parte din C.M. care figurează în clasificarea etiologică prezentată (Tabelul XXVI-I) sînt descrise în alte secțiuni sau capitole ale acestui tratat.

HEMOCROMATOZA ȘI HEMOSIDEROZA

Generalități. *Hemocromatoza* este o tezaurismoză generalizată în care se produce o depozitare excesivă de fier intracelular în p a r e n c h i m e. Depozitarea excesivă de fier în miocard produce disfuncție miocardică și cardiomiopatie clinică. Semnele și simptomele clinice ale hemocromatozei apar în general cînd depozitele de fier din organism ajung la 14—40 g (normal 0,2—2 g), ceea ce de regulă necesită cîțiva zeci de ani (110). Hemocromatoza se datorează unei absorbții intestinale crescute de fier, de cauză necunoscută. Există o formă eredofamilială denumită

Scanned with OKEN Scanner

idiopatică, cea mai frecventă, și una secundară, asociată cu eritropoeză ineficientă. Hemocromatoza, în care depozitarea de fier afectează diverse parenchime, se deosebește de încărcarea cu fier a macrofagelor țesutului reticuloendotelial, care în forma sa generalizată este cunoscută ca *hemosideroză*. În hemosideroză absorbția intestinală a fierului este normală, depozitarea lui în macrofage datorîndu-se aportului excesiv, de obicei prin transfuzii de sînge. Dacă însă aportul exogen de fier este excesiv și prelungit se încarcă cu fier și celulele parenchimatoase.

Hemocromatoza idiopatică este o afecțiune ereditară autozomal recesivă. Gena pentru hemocromatoză este situată în brațul scurt al cromozomului 6, foarte aproape și probabil legată de loci pentru HLA (14). Aproximativ 70% din bolnavii cu hemocromatoză poartă alela HLA A3, față de 25—30% în populația generală, iar dintre bolnavii HLA A3 pozitivi aproape o treime sînt homozigoți pentru aceasta (A3/A3), restul fiind heterozigoți (A3/Ax) (110). De asemenea, se observă o frecvență crescută a alelelor B7 și B14 printre bolnavi (123). Incidența homozigotismului variază geografic, în unele regiuni (Utah/S.U.A., Bretania/Franța, Suedia) fiind între 1/200 și 1/600, ceea ce implică o incidență de 8—19% a heterozigotismului (110). Întrucît numai o parte din homozigoți dezvoltă boala, incidența acesteia este de aproximativ 1/5 000 sau mai mică (110).

Homozigoții pentru hemocromatoză absorb fierul din intestin în cantitate crescută, dar cantitatea de fier ajunsă în intestin depinde de factorii de mediu exterior, în special de obiceiurile alimentare și ingestia de alcool, care stimulează absorbția de fier și este hepatotoxic. Deoarece bărbații mănîncă mai mult și consumă băuturi alcoolice în cantitate mai mare (unele dintre ele, ca vinul roșu, conținînd cantități crescute de fier), iar femeile pierd fier prin menstre și la naștere, hemocromatoza idiopatică, indiferent de obiceiurile alimentare generale, este de 10 ori mai frecventă la bărbați decît la femei (110). Cum boala clinică este condiționată de acumularea unei cantități mari de fier în organism, incidența ei maximă este în decada a 5-a a vieții.

În mod normal fierul din organism este depozitat mai ales sub formă de feritină, dar odată cu supraîncărcarea cu fier proporția de hemosiderină crește, macrofagele țesutului reticuloendotelial se saturează, apoi hemosiderina se depune și în parenchime ca agregate granulare insolubile galben-brune. Această formă de fier intracelular provoacă fibroză și disfuncția organelor respective. Depozitarea se face mai ales în ficat, care devine cirotic, în tegumente, splină, pancreas, miocard și articulații.

Morfopatologie (153). Inima cu hemocromatoză este dilatată și are pereții ventriculari îngroșați. Depozitele de fier sînt adesea vizibile macroscopic. Miocardul ventricular conține mai mult fier decît cel atrial. În ventriculi cantitățile cele mai mari de fier se găsesc în straturile subepicardice, urmate de mușchii papilari și straturile subendocardice; în straturile mijlocii depozitarea fierului este relativ redusă, iar în țesutul de conducere este cea mai mică. Unele fibre miocardice se necrozează și se produce fibroză reactivă. Gradul disfuncției miocardice este proporțional cu gradul depozitării de fier intracelular, dar, deși bolnavii cu manifestări cardiace clinice au totdeauna depozite de fier în celelalte organe, disfuncția miocardică nu este paralelă cu gradul afectării celorlalte

Scanned with OKEN Scanner

organe. Ocazional ventriculii nu sînt dilatați, ci doar îngroșați, manifestările clinice fiind cele de cardiomiopatie restrictivă.

Manifestările clinice cardiovasculare sînt cel mai adesea cele ale cardiomiopatiei cu dilatație, debutînd de obicei ca insuficiență ventriculară stîngă. Galopul protodiastolic stîng este frecvent. Aparația rapidă de ascită și edeme ridică suspiciunea coexistenței cirozei hepatice hemocromatozice. Aritmiile supraventriculare rapide, în special fibrilația atrială, care are tendința să se cronicizeze, sînt frecvente, cele ventriculare sînt mai puțin obișnuite, iar tulburările de conducere atrioventriculare și intraventriculare se întîlnesc mai rar. De obicei manifestările cardiace sînt precedate de disfuncția altor organe. Cînd sînt singurele prezente, cardiomiopatia apare ca primitivă.

Explorări paraclinice. Electrocardiograma este constant anormală în cardiomiopatia clinică, modificările fiind însă nespecifice. Se întîlnesc frecvent hipovoltaj și modificări necaracteristice ale segmentului ST și/sau undei T, încă înaintea apariției semnelor clinice. Ecografic se pot aprecia îngroșarea pereților ventriculari, dilatațiile camerale și anomaliile funcționale ventriculare (20). Examenul radiologic arată de obicei un cord globulos, cu hipertrofie biventriculară și pulsații slabe. În formele restrictive, rare, există creșteri ale presiunilor intracamerale în absența dilatației acestora. Detectarea neinvazivă a cardiomiopatiei înaintea apariției manifestărilor clinice este posibilă în special ecografic (20), iar cea a disfuncției ventriculare incipiente, inițial manifestă numai la efort, se face cel mai bine prin determinarea raportului dintre presiunea și volumul telesistolice ventriculare stîngi, determinate sfigmometric și respectiv ecografic în timpul unei probe cu un agent presor (metoxamină) (17).

O dată devenită manifestă, insuficiența cardiacă este rezistentă la tratament, cu excepția celui vizînd eliminarea fierului din miocard. Aproximativ o treime din bolnavi decedează prin cord, în general în insuficiență cardiacă, restul bolnavilor din era insulinei decedînd practic în proporții egale prin ciroză hepatică sau malignom hepatic (115).

Diagnosticul este sugerat de clinică și trebuie confirmat biologic și eventual morfopatologic. Manifestările clinice cele mai importante sînt pigmentația pielii (melanină plus hemosiderină), diabetul insulino-dependent (diabetul bronzat), hepatosplenomegalia, cardiomegalia de tip congestiv, hipogonadismul la bărbat (cu impotență, sterilitate, pierderea libido-ului și atrofie testiculară) și artropatia (debutînd de obicei ca sinovită metacarpofalangiană a indexului și mediusului). Unii bolnavi au atît de mult fier depozitat în organismul lor încît impresionează aparatele de detectat metale folosite pe aeroporturi. Confirmarea diagnosticului necesită cîteva teste de laborator privind statusul fierului din organism, și se bazează în special pe (110, 143, 173): creșterea sideremiei, în general între 180—300 µg/dl (normal 50—150 µg/dl); capacitatea totală de fixare a fierului plasmatic spre limita inferioară a normalului sau diminuată (normal: 250—370 µg/dl); procentul de saturație al transferinei ridicat, între 80—100% (normal: sub 50%), după eliminarea contaminării eșantionului, a tratamentului marțial, a citolizei hepatice sau a hemolizei; creșterea valorilor feritinei serice, în general între 700—6 000 µg/l (normal

Scanned with OKEN Scanner

sub 100 µg/l), deşi s-au descris cazuri cu feritină serică normală; eliminarea crescută de fier în urina de 24 ore după administrarea de desferioxamină (10 mg/kcorp) intramuscular (normal sub 3 mg) în cazurile mai avansate; creşterea fierului hepatic, în general între 600—1 800 µg/100 mg ţesut uscat (normal 30—140 µg), în fragmentele obţinute prin puncţie biopsie (determinat biochimic sau prin metoda spectrofotometriei prin absorbţie atomică). Fierul depozitat în organism ca hemosiderină poate fi pus în evidenţă histochimic în fragmentele de ficat sau în punctatul medular. Determinarea antigenelor HLA poate ajuta la diferenţierea hemocromatozei idiopatice de celelalte hemocromatoze şi de hemosideroze, în care nu există specificitate antigenică (14). Puncţia-biopsie hepatică permite şi evaluarea morfologică a extensiei afectării hepatice, respectiv a cirozei. Familia oricărui bolnav cu hemocromatoză idiopatică trebuie cercetată pentru depistarea homozigoţilor asimptomatici, manifestările clinice ale bolii putînd fi împiedicate prin flebopuncţii periodice. Heterozigoţii, care au de asemenea valori moderat crescute ale feritinei serice şi ale saturaţiei transferinei, nu necesită tratament decît poate cel mult în cazuri de excepţie (supraîncărcări cu fier).

Tratament. Sub tratament supravieţuirea este de 66% la 5 ani şi 32% la 10 ani, mai mică la alcoolici, dar netratată, boala complet dezvoltată nu permite decît o supravieţuire de 18% la 5 ani şi de 6% la 10 ani (110). Tratamentul constă în eliminarea fierului depozitat în organism, cel mai bine prin intermediul flebopuncţiilor repetate, care sînt capabile să facă să retrocedeze majoritatea manifestărilor bolii, inclusiv cardiomiopatia, mai ales dacă sînt practicate de timpuriu (173). Prin prelevarea unei unităţi de sînge (aproximativ 500 ml) se extrag 200—250 mg fier. Cu cîte o unitate de sînge prelevată săptămînal se pot extrage anual între 10—13 g fier, fiind nevoie uneori de 3—4 ani pînă la normalizarea stocurilor de fier din organism, apreciată prin normalizarea saturaţiei transferinei şi a concentraţiei feritinei serice (29). După o scădere iniţială, hematocritul se stabilizează la aproximativ 90% din valoarea dinaintea tratamentului (110). După normalizarea depozitelor de fier, pentru a preveni reacumularea lui, venopuncţiile se spaţiază la interval de 2—3 luni. La primele venopuncţii iritabilitatea miocardului poate creşte, fiind necesare antiaritmice (110). Funcţia cardiacă se îmbunătăţeşte după mai multe luni. Asocierea de desferioxamină B accelerează eliminarea excesului de fier, dar în general nu este necesară.

Hemocromatozele secundare se întîlnesc într-o varietate de anemii asociate cu hiperplazie eritroidă a măduvei osoase, în care eliberarea de eritrocite viabile la periferie este deficitară (eritropoeză ineficientă). Există o absorbţie crescută de fier din intestin, probabil secundară imposibilităţii utilizării fierului pentru hematopoeză, acesta depozitîndu-se în parenchime. Transfuziile de sînge, adesea indispensabile, agravează hemocromatoza. Cea mai frecventă anemie de acest tip este beta thalassemia major (anemia Cooley). Spre deosebire de hemocromatoza idiopatică, anemia Cooley şi în general şi celelalte anemii de acest tip se complică repede cu cardiomiopatie, acumulare masivă de fier producîndu-se deja în prima sau a doua decadă de viaţă, mai ales dacă se practică transfuzii de sînge (143).

Scanned with OKEN Scanner

Eliminarea excesului de fier din organism nu se poate face prin sîngerări deoarece anemia este severă. Singura posibilitate pentru extragerea fierului o reprezintă actualmente desferioxamina B, care are o mare afinitate pentru fierul trivalent, legînd 9,3 mg fier la 100 mg substanță (143). Semitimpul seric al desferioxaminei este însă scurt și trebuie administrată parenteral. În injecții intramusculare unice cea mai mare parte a substanței este excretată înainte de a putea lega fierul, iar efectul ei se epuizează practic în 4 ore. Dacă se adaugă acid ascorbic per os în doze mici (150—250 mg/zi) excreția de fier se poate dubla și se poate obține o balanță negativă a fierului (116). Dacă desferioxamina se administrează continuu, lent, în 8—12 ore, subcutanat, ceea ce s-a practicat mai ales la copii, se poate excreta de 2—3 ori mai mult fier decît prin injecția intramusculară unică. Adesea, la adulți, cu 1,5 g desferioxamină intramuscular plus acid ascorbic se pot elimina pînă la 40 mg fier pe zi și se poate obține o balanță negativă cu toate transfuziile dacă administrarea se face cel puțin de 5 ori pe săptămînă (116). Cantitatea de fier introdusă în organism cu o unitate de sînge (200—250 mg) poate fi eliminată în cazurile favorabile în mai puțin de 10 zile de tratament. Toxicitatea desferioxaminei este redusă, dar prin asocierea de acid ascorbic, mai ales în doze mari, și cu metoda infuziei continui, se poate produce cardiotoxicitate cu aritmii fatale sau insuficiență cardiacă acută severă (110). Probabil că acidul ascorbic crește fierul liber intracelular, care prin eliberare de radicali de oxigen liber este toxic pentru sarcolemă. Din acest motiv, la vîrstnici și în prezența unei cardiomiopatii manifeste sînt necesare precauții. Timpul scurs de la aplicarea sistematică a tratamentului cu desferioxamină este încă prea mic pentru a se putea aprecia cu suficientă exactitate rezultatele obținute.

Hemosiderozele se întîlnesc la bolnavii cu anemii hipoplastice, la care absorbția intestinală nu este crescută, dar se produce o încărcare cu fier prin transfuziile de sînge (100 unități sînge introduc în organism 20—25 g fier). Manifestările clinice sînt rare deoarece fierul este sechestrat în special în macrofage și ajunge numai tardiv în parenchime. Tratamentul se face cu desferioxamină. În unele zone geografice (la negrii din Africa de Sud) se produc hemosideroze însoțite de manifestări clinice prin consumul de băuturi fermentate păstrate în vase de fier; alcoolismul are probabil un rol important în redistribuirea fierului hepatic și poate în creșterea absorbției lui. Este posibil ca cei ce dezvoltă hemosideroză în acest fel să fie heterozigoți pentru hemocromatoza idiopatică (110). Tratamentul se face prin flebopuncții.

AMILOIDOZA (BETA-FIBRILOZA)

Generalități. Amiloidoza este o condiție patologică plurietiologică caracterizată prin depunerea extracelulară de material fibrilar în diverse țesuturi și organe, în cantități care pot duce la alterarea sau compromiterea funcției acestora. Manifestările clinice ale amiloidozei depind de cantitatea de amiloid acumulată în țesutul sau organul respectiv.

Mecanismele și cauzele depunerilor preferențiale de amiloid sînt neclarificate. Amiloidoza se întîlnește asociată cu (1) boli inflamatorii re-

Scanned with OKEN Scanner

curente sau cronice, (2) neoplazii (3) hemodializă prelungită, (4) vîrsta înaintată (amiloidoza senilă) sau (5) izolată, ca boală eredofamilială. Depunerile de amiloid pot fi localizate și cantonate la un anume organ sau pot interesa mai multe organe sau sisteme. Tratamentul condițiilor asociate poate uneori opri acumularea de amiloid, care în cazuri rare poate chiar regresa, dar în mod obișnuit evoluția amiloidozei este progresivă. Actualmente, de cînd tuberculoza și osteomielita au devenit rare, cauza cea mai frecventă a amiloidozelor reactive la inflamații (infecțioase și neinfecțioase) a devenit poliartrita reumatoidă, în special forma sa juvenilă; dintre celelalte boli inflamatorii asociate cu depuneri de amiloid se întîlnesc mai des spondilartritele seronegative, guta, psoriasis-ul, inflamațiile cronice intestinale și cele cutanate recurente provocate de injectarea de substanțe străine intra- sau subcutan. Amiloidoza asociată cu neoplazii se întîlnește sub formă sistemică în special în mielomul multiplu, dar survine și în celelalte neoplazii ale imunocitelor, inclusiv în tipul în care există numai anomalii ale plasmocitelor din măduva osoasă, dar lipsesc alte elemente care ar permite încadrarea lui într-o formă distinctă. Amiloidoza asociată cu hemodializă prelungită nu provoacă afectare miocardică clinică. Amiloidoza senilă este frecventă anatomopatologic la nivelul inimii (10% din necropsii după vîrsta de 75 ani) (190), dar rară clinic. Amiloidozele eredofamiliale constituie un grup eterogen de afecțiuni rare, care după manifestările clinice dominante pot fi împărțite în forme neuropatice, nefropatice, vasculare și cardiomiopatice (Tabelul XXVI-IX).

Tabelul XXVI-IX

Clasificarea chimică a amiloidozelor și afectarea cardiacă clinică

Sindromul clinic	Precursorul fibrilelor	Fibrilele	Denumirea comună	Descripția chimică	Afectarea cardiacă
A. *Amiloidoze sistemice* 1. Primară, asociată cu neoplazii ale plasmocitelor (imunocitică)	Lanț Ig L	Lanț L sau fragment V_L	AL	A_λ (1—n) sau A_k (1—n)	frecventă
2. Secundară a. Asociată cu inflamații (infecțioase și neinfecțioase)	SAA	AA	AA	AA prototip $AA_{(trp)}$ var.*	rară
b. Asociată cu hemodializă	β2m	β2m monomer sau dimer	β2m	$A_{\beta 2m}$	absentă
3. Familială a. Neuropatică (portugheză-japoneză, elveţiană-Indiana-Maryland, suedeză, israelia-	TBPA sau TT	TBPA sau TT	AF*	A_{TBPA} (var.)	neobișnuită, mai frecventă în forma appalashiană

Tabelul XXVI-IX (continuare)

Sindromul clinic	Precursorul fibrilelor	Fibrilele	Denumirea comună	Descripția chimică	Afectarea cardiacă
nă, Iowa, finlandeză, appalashiană)+					
b. Cardiomiopatică (daneză)	TBPA sau TT	TBPA sau TT	AF_{Da}	A_{TBPA} (var.)	constantă
c. Nefropatică (febra mediteraneană familială, irlandeză-americană, engleză/Derbyshire, poloneză, germană)	SAA	AA	AF*	AA	neobișnuită
d. Vasculară HCHWA (islandeză)	Cistatină& (gamma-trace)	Cistatină polimer	AF_{HCHWA}	Cistatină (var.)	absentă
B. *Amiloidoze localizate sau de organ*					
1. Endocrină					
a. Carcinom medular tiroidian	?Procal.	?Procal.	AE_t	$A_{procal.}$	absentă
b. Insulinom	?Proins.	?Proins.	AE_p	$A_{proins.}$	absentă
2. Cutanată (papulară, maculară, nodulară)	?	?	AD	?	absentă
3. Senilă					
a. Cardiacă	TBPA sau TT	TBPA sau TT	AS_{c1} și AS_{c2}	A_{TBPA} (var.) sau A_{TT} (var.)	ocazională
b. Cerebrală (boala Alzheimer)	?	β-proteină	AS_β	A_β-proteină	absentă
c. Pancreatică	?Proins.	?Proins.	AS_p	?	absentă

A — amiloid; L — lanț ușor (leight) de imunoglobulină; V — fragment variabil; AL — amiloid cu lanț ușor; AÂ — amiloid cu substanță A; SAA — AA serică; AF — amiloid familial; TBPA — thyroxine-binding prealbumin (prealbumină legînd tiroxina); TT — transtiretină; β2m — beta-2-microglobulină; HCHWA — *he*reditary cerebral *h*emorrhage *w*ith *a*myloidosis (hemoragie cerebrală ereditară cu amiloidoză); AE — amiloid endocrin; AD — amiloid dermatologic; AS — amiloid senil; Procal. — procalcitonină; Proins. — proinsulină; var. — variantă; x — paranteza cuprinde aminoacidul (triptofan) care nu urmează secvența prototipului; * — desemnarea tipului de fibrilă se face prin asocierea la notația AF a inițialelor zonei geografice unde a fost descoperit; de exemplu AF_i pentru Iowa; + — pentru formele Iowa, finlandeză, engleză, poloneză și irlandeză-americană nu se cunoaște compoziția fibrilelor; & — peptidă lizozomală cu funcție inhibitorie asupra proteinazelor, înainte denumită gamma-trace, prezentă în concentrație mare în lichidul cefalorahidian al bolnavilor cu HCHWA. Modificare după Buxbaum J. N. (18).

Scanned with OKEN Scanner

Amiloidul nu reprezintă o substanță unică; el diferă din punct de vedere chimic (Tabelul XXVI-IX) în raport cu condiția patologică cu care este asociat. Dar independent de deosebirile chimice, substanțele amiloide au proprietăți tinctoriale (apar colorate verde fluorescent în lumina polarizată după ce fixează roșul de Congo) și infrastructurale (fibrile formate din 2 componente diferite, împletite, care analizate cu raze X prezintă o difracție caracteristică pentru o plicaturare de tip beta) comune (18). Cele mai frecvente tipuri de amiloid sînt cel în care principalele proteine fibrilare sînt formate din lanțuri ușoare de imunoglobuline, denumit AL, cel în care fibrilele conțin în special proteine non-imunoglobulinice, denumit AA, și cel în care fibrilele conțin mai ales prealbumină care leagă tiroxina, desemnat ca A_{TBPA} (Tabelul XXVI—IX). Același tip de proteină poate fi constituentul principal al fibrilelor de amiloid din boli cu etiologii aparent diferite.

Afectarea cardiacă clinică în beta-fibriloze variază cu condiția patologică asociată. Ea este frecventă, ajungînd pînă la 30% din cazuri, în amiloidoza cu discrazii ale imunocitelor, este rară în amiloidoza reactivă, absentă în amidoidoza asociată cu hemodializă, neobișnuită sau absentă în majoritatea amiloidozelor eredo-familiale, exceptînd forma cardiomiopatică denumită daneză, în care este canstantă, și rară în amiloidoza senilă (18). Amiloidoza cardiacă este mai frecventă la bărbat, exceptînd forma senilă, și apare rar înainte de vîrsta de 40 de ani, chiar și în formele eredofamiliale. Cu excepția formelor cardiace ale amiloidozelor senilă și eredofamilială, cardiomiopatia clinică din beta, fibriloze este însoțită în mod constant de depuneri semnificative de amiloid în alte organe sau sisteme.

Morfologic depunerile cardiace de amiloid variază de la cîteva depozitări discrete la acumulări masive, vizibile macroscopic, acestea fiind totdeauna prezente în miocardul ventricular în formele cu disfuncție ventriculară manifestă (182, 190). Macroscopic ventriculii sînt hipertrofiați, dar de regulă numai puțin dilatați sau de dimensiuni normale, în timp ce atriile apar dilatate cu septul interatrial îngroșat; ocazional pot coexista revărsate pericardice. Miocardul ventricular apare îngroșat, ferm și greu distensibil. Dacă depunerile de amiloid interesează endocardul parietal acesta apare îngroșat, uneori cu trombi murali, atriali și/sau ventriculari supraiacenți, iar dacă interesează endocardul valvular valvulele apar și ele îngroșate, dar după toate aparențele nu sînt afectate din punct de vedere funcțional. Microscopic amiloidul este depozitat printre fibrele miocardice, în interstiții, dar adesea coexistă zone de fibroză, în special în țesutul de conducere, rezultate probabil din necroza ischemică a celulelor miocardice. În miocardul ventricular depunerile cele mai importante se întîlnesc de obicei în mușchii papilari. Depunerile de amiloid apar comparativ cele mai reduse în țesutul de conducere, deși tulburările de conducere sînt relativ frecvente. Depunerile de amiloid din miocardul atrial, frecvente în amiloidoza senilă, au fost corelate cu prezența tulburărilor de ritm supraventricular (190). Arterele și venele coronare intramurale pot conține depuneri de amiloid în medie și adventice, uneori provocînd îngustări semnificative ale lumenului arterial și

Scanned with OKEN Scanner

fiind cauza anginei pectorale și a necrozei ischemice, care precipită apariția insuficienței cardiace refractare.

Tabloul clinic. Cardiomiopatia se prezintă inițial sub forma clasică restrictivă, dar ulterior, dacă depunerile sînt extensive și apare disfuncție ventriculară sistolică, capătă aspectul cardiomiopatiei congestive (cu dilatație), deși ocazional poate debuta sub această formă. În ambele forme sînt frecvente tulburările de ritm și de conducere, care uneori pot preceda cu ani de zile apariția hipertrofiei ventriculare detectabile.

În forma restrictivă predomină semnele de non-complianță a VD, cu jugulare turgescente, semnul Kussmaul, hepatomegalie, ascită și edeme periferice, în timp ce simptomele dependente de staza venoasă pulmonară cu care debutează cardiomiopatia sînt mai estompate. Curba de presiune intraventriculară dreaptă este caracteristică restricției. Din cauza rigidității pereților ventriculari faza de umplere rapidă de la începutul diastolei se face cu un debit transvalvular mic, astfel încît ascensiunea rapidă a curbei volumului ventricular lipsește, ca și galopul protodiastolic (123, 182). Acest aspect al curbei deosebește forma restrictivă tipică a amiloidozei cardiace de pericardita constrictivă și de majoritatea celorlalte forme de cardiomiopatii restrictive, în care complianța ventriculară este mai mare (123). În schimb galopul atrial este frecvent.

În forma congestivă există un grad de dilatație ventriculară și predomină semnele și simptomele de debit cardiac mic și stază venoasă pulmonară, cu puls mic, incapacitatea de a face eforturi, dispnee paroxistică nocturnă și ortopnee. Din cauza dilatației camerale și a disfuncției pilierilor pot apărea sufluri de regurgitație atrioventriculară și galop ventricular. Această formă se însoțește în aproximativ o treime din cazuri de angină pectorală și este probabil ca în patogeneza dilatației cardiace să intervină ischemia miocardică specifică (amiloid în pereții vaselor intramurale). Evoluția formei congestive este progresivă cu deces în cîteva luni de la debutul simptomelor și rar cu supraviețuiri de peste doi ani.

Tulburările de ritm și de conducere sînt obișnuite, aproximativ 20% din bolnavi cu amiloidoză cardiacă avînd fibrilație atrială, și peste o treime sincope sau echivalențe de sincopă, o parte dintre ei decedînd subit (190). Infiltrația cu amiloid a atriilor poate determina disfuncții de nod sinusal, pînă la paralizie atrială. Hipotensiunea ortostatică prezentă în unele forme de amiloidoză se datorește practic polineuropatiei, prin infiltrația cu amiloid a sistemului nervos autonom. Cu excepția afectării cardiace izolate, în celelalte forme de amiloidoză însoțite de cardiomiopatie coexistă aproape totdeauna simptome și semne generate de afectarea celorlalte organe și sisteme de către amiloid, ca și simptomele și semnele bolii asociate.

Explorări paraclinice. Examenul radiologic convențional pune în evidență mărirea inimii și semnele rezultînd din disfuncția diastolică și/sau sistolică a ventriculilor, fără a avea particularități.

Electrocardiograma este cel mai adesea anormală cu modificări ale segmentului ST și undei T. Este caracteristică scăderea voltajului (în aproximativ 50% din cazuri) sau menținerea unui voltaj normal în

Scanned with OKEN Scanner

toate conducerile în prezența hipertrofiei cardiace (45). Ocazional, din cauza undelor r mici sau absente în precordialele drepte și prezenței unor unde Q în derivațiile inferioare poate fi simulată o sechelă de infarct miocardic. Tulburările de conducere A—V și intraventriculare, ca și tulburările de ritm pot exista independent de modificările morfologice ale electrocardiogramei. Examenul ecografic, în special bidimensional, este cel mai important mijloc de diagnostic pozitiv și diferențial neinvaziv. El poate pune în evidență modificările morfologice caracteristice și permite aprecierea funcțiilor sistolică și diastolică, mai ales dacă se utilizează analiza computerizată (23). Pereții ventriculari sînt îngroșați, ocazional există hipertrofie asimetrică. În diastolă cavitățile ventriculare sînt de obicei normale sau numai puțin dilatate. Amplitudinea mișcărilor interne sistolice este redusă iar viteza mișcărilor externe diastolice diminuată, ca expresie a distensibilității ventriculare reduse, cu umplere diastolică întîrziată. Atriile sînt dilatate, iar septul interatrial hipertrofiat. Fracția de ejecție poate fi redusă și să existe semne de debit aortic mic. În plus, se pot vizualiza eventuali trombuși, îngroșări valvulare sau un revărsat pericardic. La examenul bidimensional poate apărea o ecogenitate crescută particulară avînd aspect granular pulverulent, în special în zonele subendocardice ale miocardului ventricular hipertrofiat, care se întîlnește însă și în miocarditele însoțite de fibroză importantă și în cardiomiopatia hipertrofică, iar în procedeul cu culori codificate miocardul apare uniform, caracteristic (23). Hipertrofia VS cu ecogenitate crescută, însoțită de obicei și de hipertrofia VD, asociată cu hipertrofia septului interatrial are o specificitate diagnostică de aproape 100% (45). De asemenea, în absența blocului de ramură stîngă, raportul dintre indicele electrocardiografic de voltaj Sokolow—Lyon (în mm) pentru hipertrofia VS și masa VS determinată ecografic în mod unidimensional, ca suprafață de secțiune în plan transvers în telediastolă corectată la suprafața corporală (cm^2/cm^2), este micșorat (în jur de 1,00 $\pm$0,45) în amiloidoza cardiacă comparativ cu alte hipertrofii (în jur de 1,95$\pm$0,55) (45). Raportul menționat are o specificitate de 83% dacă este mai mic de 1,5 și dacă se pot exclude alte cauze de microvoltaj (45). *Scintigrafia de perfuzie* cu Tl^{201} permite diferențierea de pericardita constrictivă, unde grosimea pereților ventriculari nu este mărită, iar cea cu pirofosfat de $Tc^{99\,m}$ arată o creștere difuză a captării radioizotopului în zonele hipertrofiate ale VS determinate ecografic, aspect considerat caracteristic (42). În general cateterismul cardiac cu angiocardiografie nu mai este necesar pentru diagnostic, exceptînd cateterismul practicat pentru *biopsie endomiocardică*.

Diagnosticul de amiloidoză cardiacă necesită confirmarea morfologică și/sau tinctorială a depunerii de amiloid și eliminarea altor cauze de afectare cardiacă. În forma senilă și în cea familială cardiomiopatică izolată, singurul mod de a pune sigur diagnosticul este biopsia endomiocardică ventriculară dreaptă sau stîngă. În celelalte forme confirmarea depunerilor de amiloid se poate face utilizînd fragmente din alte organe sau țesuturi. În amiloidozele AL aspirația de grăsime subcutanată permite un diagnostic cert în 90—95% din cazuri, dar numai în 65% din

cazurile de amiloidoze AA (18). Biopsia de mucoasă și submucoasă rectală are valoare diagnostică în 75—85% din cazuri, biopsia de țesut gingival în 50% din cazuri, iar cea de măduvă osoasă în 40—50% din cazurile de amiloidoză AL (18). Biopsiile de ficat, rinichi, de perete de tunel carpian sau de alte țesuturi dau rezultate pozitive între 90—95% din cazuri în anumite circumstanțe, dar primele sînt riscante din cauza pericolului de hemoragie (18).

Tratamentul amiloidozei cardiace se reduce la tratamentul insuficienței cardiace, al tulburărilor de ritm și de conducere și al anginei pectorale, întrucît depunerile de amiloid din cord sînt ireversibile și neinfluențate de tratamentul bolilor asociate. Insuficiența cardiacă este rezistentă la tratament, iar sensibilitatea miocardului este mult crescută la efectul aritmogen al digitalicelor, care par să se lege preferențial de fibrilele de amiloid din interstiții, concentrîndu-se în jurul miocitelor. Diureticele potente provoacă ușor sau accentuează hipotensiunea ortostatică neuropatică din cauza hipovolemiei pe care o produc. Nifedipina, care se fixează selectiv pe fibrele de amiloid (58), poate provoca depresie marcată a contractilității miocardice la acești bolnavi (57) și în principiu este contraindicată în tratamentul insuficienței cardiace amiloidozice. Depunerile de amiloid la nivelul aparatului respirator pot genera uneori tulburări de ventilație și de difuziune a gazelor care agravează situația hemodinamică.

AFECTAREA CARDIACĂ ÎN BOLILE NEUROLOGICE ȘI MUSCULARE

O parte din bolile care afectează unitatea motorie, adică neuronul motor, axonul său, joncțiunea neuro-musculară și fibrele musculaturii scheletice inervate de acesta, se însoțește de afectarea miocardului. Aceasta poate fi manifestă sau latentă, iar incidența ei poate fi mare sau mică. Deși atingerea cardiacă apare de regulă după instalarea manifestărilor neuromusculare și de obicei se corelează cu gravitatea acestora, uneori ea le poate preceda sau gravitatea ei este mai mare decît a bolii de bază. Manifestările neuro-musculare principale constau în slăbiciunea și de regulă atrofierea mușchilor afectați. Cînd afectarea mușchilor *nu* este secundară unei cauze neurogene (atrofie propriu-zisă) și *nu* se însoțește de miotonie, se folosește termenul de *miopatie,* iar cînd atrofia are o *evoluție progresivă* boala este denumită *distrofie*. Marea majoritate a miopatiilor și aproape toate distrofiile musculare sînt boli transmise genetic. Ele nu sînt frecvente, cele mai multe fiind rare. Afectarea cardiacă are în mod obișnuit aspectul clinic de cardiomiopatie, însoțită de tulburări de ritm și/sau de conducere, dar poate debuta clinic cu moarte subită. Cînd este clinic latentă, cel mai adesea nu are decît expresie electrocardiografică. Numărul bolilor afectînd unitatea motorie a mușchilor scheletici însoțite de afectare cardiacă descrise pînă în prezent este destul de mare, dar numai relativ puține au putut fi studiate bine din punct de vedere cardiologic.

Scanned with OKEN Scanner

A. DISTROFIILE MUSCULARE

Distrofiile musculare constituie un grup de miopatii cu caracter eredofamilial și evoluție progresivă, la care la examenul histopatologic nu se pune în evidență nici un fel de tezaurizare de material metabolic sau alte modificări decît cele de degenerare și regenerare a fibrelor musculare și de reacții tisulare la aceste procese. Cauza lor este necunoscută. Majoritatea distrofiilor musculare nemiotonice însoțite de afectare cardiacă pot fi clasificate în următoarele tipuri (180):

A. Distrofia musculară progresivă propriu-zisă.

1. Cu debut precoce, progresivă rapid, recesivă, legată de sex (cromozomul X), sau Duchenne agresiv clasic (malign).

2. Cu debut tardiv, progresivă lent, recesivă, legată de sex (cromozomul X), cu variantele (a) Becker, (b) Emery-Dreifuss și (c) Mabry-Roeckel-Munich-Robertson.

3. Cu debut precoce, progresivă lent, autosomal recesivă, Dubowitz (-Walton).

B. Distrofia musculară facioscapulohumerală, autosomal dominantă, Landouzy-Déjerine.

C. Distrofia musculară a centurilor, autosomal recesivă, Erb (scapulohumerală) și Leyden-Moebius (coxofemurală).

D. Distrofia progresivă oftalmoplegică Adams, nesigur miopatie în sensul criteriilor menționate.

E. Distrofia musculară distală cu debut tardiv, Welander.

F. Distrofia oculo-faringiană.

Afectarea cardiacă este rară în ultimele două tipuri, dar este frecventă în celelalte, mai ales în distrofia musculară progresivă rapid.

Distrofia musculară Duchenne malignă. Debutul bolii este înaintea vîrstei de 5 ani și sînt afectați numai băieții. Cazurile rarisime la fete sînt mutații. Incidența bolii este de 1 la 25 000 nașteri; 30% din cazuri apar ca sporadice și sînt aparent mutații[180]. Inițial sînt afectați mușchii centurii pelvine și ai coapsei, ulterior și cei ai trunchiului și ai centurii scapulare, dar nu cei ai ochilor și feței. Evoluția prinderilor musculare este rapidă, bolnavii neputînd merge decît cu căruciorul. Pseudohipertrofia (țesut adipos) gambelor apare precoce. Atrofia mușchilor respiratori predispune la infecții respiratorii care reprezintă cauza cea mai frecventă de deces. În general decesul se produce în decada a 2-a de viață, 20% din bolnavi decedînd prin insuficiență cardiacă progresivă. Datorită distrugerii de fibre musculare scheletice în cantitate mare, enzimele serice de origine musculară, în special fosfocreatinkinaza, sînt mult crescute.

Afectarea cardiacă este frecventă și *modificările morfopatologice* sînt asemănătoare cu cele din mușchiul scheletic, cu degenerarea fibrelor musculare și înlocuirea lor cu țesut fibros și în parte grăsos. Gradul modificărilor histologice variază de la bolnav la bolnav și la același bolnav de la o zonă la alta a miocardului. Zona cea mai frecvent și mai intens afectată de fibroză este cea postero-bazală a ventriculului stîng (VS), urmată de zonele laterală și/sau cea inferioară a VS, septul interventricular și mai rar peretele liber al ventriculului drept (VD)[131]. Miocardul atrial este aproape totdeauna normal. Scleroza caracteristică și specifică

Scanned with OKEN Scanner

a zonei posterobazale a VS este de regulă transmurală și se corelează bine cu modificările electro- și vectocardiografice. Ultrastructural modificările degenerative sînt nespecifice, dar, spre deosebire de majoritatea celorlalte cardiomiopatii, în distrofia Duchenne afectarea filamentelor de actină și miozină este egală, fibra miocardică apărînd ca „roasă de molii" (180). Studiile de tomografie computerizată prin emisie de pozitroni, folosind dezoxiglucoză marcată cu F^{18} și amoniu marcat cu N^{13}, au pus în evidență anomalii metabolice localizate la nivelul peretelui posterior sau posterolateral al VS (131). Macroscopic inima poate fi hipertrofiată, dilatată și să prezinte zone de fibroză parcelară, unde peretele apare subțiat. Fibroza mușchiului papilar posterior poate provoca regurgitație mitrală. Ocazional aparatul mitral prezintă o degenerescență mixomatoasă care provoacă prolaps mitral. Au fost descrise anomalii de tip stenozant ale arterelor coronare mici intramiocardice, ale nodului sinusal și ale celui atrioventricular, care eventual ar putea explica unele tulburări de ritm și de conducere, dar arterele coronare epicardice sînt normale, iar fibroza nu are o topografie vasculară.

Tablou clinic. Din punct de vedere clinic bolnavii pot fi puțin simptomatici cu toată cardiomiopatia manifestă, deoarece boala musculară împiedică efortul fizic. Dispneea poate fi consecința afectării aparatului respirator, bolnavii prezentînd deformații toracice, capacitate ventilatorie scăzută și infecții bronhopulmonare. Din cauza deformațiilor toracice examenele fizic și radiologic pot să sugereze o afectare cardiacă care de fapt să nu existe. Diminuarea diametrului toracic antero-posterior, scolioza și poziția înaltă a diafragmului pot provoca deplasarea vîrfului inimii spre stînga, un impuls sistolic parasternal stîng, sufluri sistolice de tip ejecțional în focarul pulmonarei și accentuarea componentei pulmonare a zgomotului 2, care să nu fie expresia hipertensiunii pulmonare secundare insuficienței VS. Un zgomot 3 izolat este un semn nesigur de disfuncție a VS la acești bolnavi tineri și tahicardici, dar apariția galopului atrial sau a unui ritm cvadruplu sînt semne sigure de afectare miocardică. Unii bolnavi au semne de regurgitație mitrală care se poate datora disfuncției mușchiului papilar posterior, dilatației VS și a inelului mitral sau prolapsului valvei mitrale, circumstanță cînd pot exista și clicuri neejecționale. O dată apărută, insuficiența cardiacă este de regulă rapid progresivă, decesul survenind în cîteva luni. Aproape constant există tahicardie sinusală, care în majoritatea cazurilor nu este compensatorie și se datorează unei hiperactivități simpatice de cauză neclară, persistă în cursul somnului, prezintă variații și determină creșterea debitului cardiac, întîlnită în peste 30% din cazuri. Au mai fost descrise diverse aritmii, și o iritabilitate exagerată a miocardului în cursul cateterismului cardiac. Tulburările de conducere sînt rare.

Explorări paraclinice. Examenul electrocardiografic este anormal în 75—90% din cazuri și cel mai adesea singurul semn de afectare miocardică. Numai în afectarea cardiacă din distrofia Duchenne morfologia electrocardiogramei este specifică și aproape patognomonică. Caracteristic există unde Q adînci, dar nu largi, în derivațiile laterale stîngi V_4—V_6, frecvent și în derivațiile I și aVL sau, ocazional, în derivațiile II, III și aVF

Scanned with OKEN Scanner

(fig. XXVI-25). Origina lor pare a fi fibroza transmurală posterobazală extinsă lateral, și, respectiv, inferior (131). Majoritatea bolnavilor cu unde Q anormale au unde R înalte în V_1 și V_2 cu raportul R/S supraunitar, ce par a se datora tot pierderii de țesut miocardic în zonele posterobazale și posterolaterale înalte; aceste modificări nu se datorează hipertrofiei VD sau a septului interventricular, atrofiei mușchilor toracici, deformațiilor

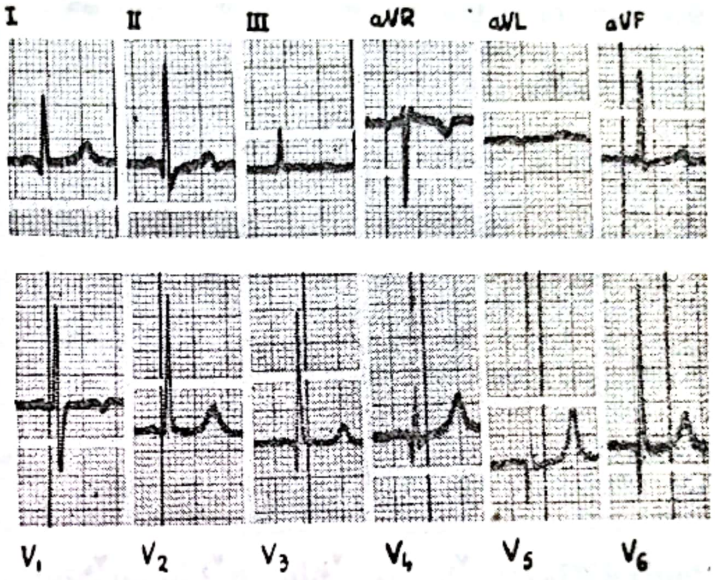

Fig. XXVI-25. — Electrocardiograma unui bolnav în vîrstă de 14 ani cu distrofie Duchenne malignă. Se observă unde Q adînci, dar nu largi, în precordialele stîngi. Undele R sînt înalte și în precordialele drepte.

toracelui sau unor tulburări de conducere (deși acestea pot coexista uneori), și nu reprezintă o variantă normală juvenilă, deoarece se accentuează în timp. Vectocardiograma vine în sprijinul acestei explicații, deoarece rotația antiorară a buclei QRS în plan orizontal este totdeauna păstrată în prezența unor forțe electrice inițiale proeminente orientate anterior, fapt ce exclude hipertrofia VD drept cauză a acestei orientări (rotație orară în plan orizontal) (131). Modificări electrocardiografice asemănătoare, de regulă mai puțin exprimate, se găsesc la mamele purtătoare a tarei Duchenne (conductoare) (fig. XXVI-26). S-a emis chiar ipoteza că ele ar avea o cardiomiopatie ocultă asemănătoare cu cea a fiilor lor bolnavi și că ar fi predispuse la insuficiență cardiacă; faptul nu a fost confirmat, dar nici infirmat. Electrocardiograma poate servi drept criteriu de diagnostic pentru diferențierea tipului Duchenne agresiv de cel benign, în care nu există modificările morfologice caracteristice. Electrocardiograme asemănătoare cu cele ale bolnavilor au fost însă descrise și la frați, clinic și biologic indemni, astfel încît, în lipsa unei verificări anatomice, speculativ, este posibil ca ei să aibă o cardiomiopatie ocultă izolată, sau explicația genezei undelor Q anormale și ale undelor R înalte din V_1—V_2 să nu fie fibroza parcelară, ci alta, determinată genetic.

Examenul ecocardiografic este tehnic dificil din cauza deformațiilor toracice, iar incidența relativ mare a prolapsului de valvulă mitrală diagnosticat ecografic pare a se datora angulării incorecte a transductorului cu rezultate fals pozitive (180). Rezultatele studiilor de cinetică ventriculară au fost contradictorii, dar din datele obținute la cateterismul cardiac rezultă că funcția sistolică a VS este normală în absența cardiomiopatiei detectabilă clinic.

Scanned with OKEN Scanner

Determinarea enzimelor serice de origine musculară este un mijloc bun de diagnostic în cazurile clinic neclare, sau pentru determinarea stării de purtător, două treimi din femeile purtătoare ale tarei Duchenne agresiv avînd valori crescute ale fosfocreatinchinazei, dar nu permite diagnosticul existenței cardiomiopatiei. Creșterea de origine miocardică a enzimelor este neînsemnată comparativ cu cea de origine musculară sche-

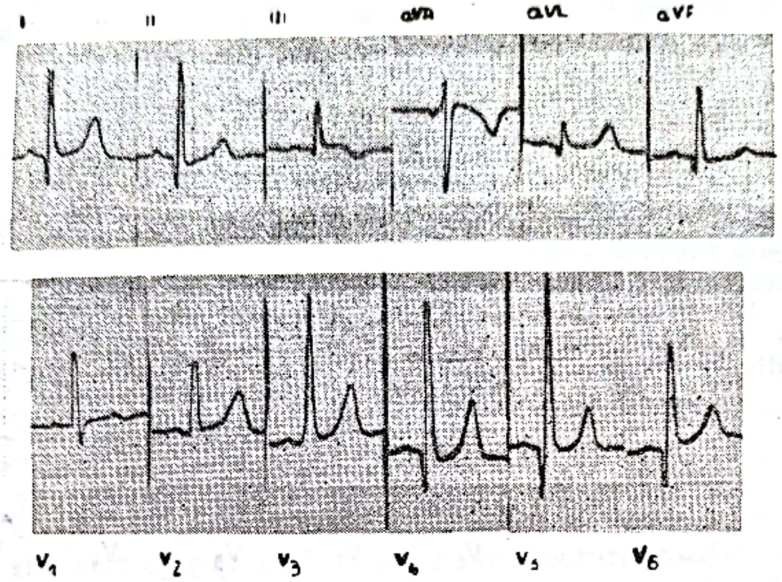

Fig. XXVI-26. — Electrocardiograma mamei, în vîrstă de 38 ani, clinic sănătoasă, a bolnavului cu distrofie Duchenne malignă a cărui electrocardiogramă este prezentată în fig. 24. Se observă și aici unde Q adînci, chiar mai adînci decît cele ale fiului, dar nu largi, în I, II și în precordialele stîngi. De asemenea, undele R sînt înalte în precordialele drepte.

letică, iar izoenzimele lacticodehidrogenazei sau fosfocreatininchinazei nu diferă în funcție de originea lor cardiacă sau scheletală. În afară de aceasta, nici determinarea enzimelor în sîngele din sinusul coronarian nu a furnizat date convingătoare cu privire la creșterea eliberării lor în caz de cardiomiopatie fără expresie clinică.

Nu există un tratament specific al complicațiilor cardiace și nici un tratament eficace al bolii de bază.

Distrofiile musculare progresive de tip Duchenne cu evoluție benignă. Grupa reunește mai multe tipuri de distrofii asemănătoare cu cea descrisă de Duchenne, dar evoluînd mult mai lent și mai blînd, și însoțindu-se de o creștere numai ușoară și inconstantă a enzimelor de origine musculară. Unele tipuri se transmit recesiv *dependent de cromozomul X*. Dintre acestea *tipul descris de Becker* este cel mai frecvent și mai bine studiat. Debutul este după vîrsta de 10 ani. Becker a crezut că este vorba de aceeași boală cu distrofia Duchenne clasică, ambele fiind alelomorfe și diferind în manifestările clinice doar cantitativ, dar studiile cromozomiale au arătat că defectul genetic în tipul Duchenne este localizat în brațul scurt al cromozomului X, în timp ce în tipul Becker defectul este situat probabil în brațul lung al cromozomului X, deoarece pare legat de gena

Scanned with OKEN Scanner

responsabilă pentru imposibilitatea de a distinge culorile (180). Deşi studiile moleculare pledează pentru concepţia alelomorfă, faptul că în familiile cu distrofie Duchenne clasică practic nu există forme uşoare şi nici forme severe cu debut precoce în familiile cu distrofie de tip Becker este împotriva concepţiei alelomorfe. Incidenţa afectării cardiace este mai mică decît în tipul Duchenne clasic, iar forma ei este diferită. Afectarea miocardică nu este preferenţială şi de regulă este biventriculară de tip cardiomiopatic, cu hipertrofie şi dilataţie. Electrocardiograma nu are aspectul caracteristic din tipul Duchenne clasic. Tulburările de conducere intraventriculară, pînă la blocul complet trifascicular, sînt relativ frecvente. Insuficienţa cardiacă este refractară la tratament.

În *tipul* descris de *Emery şi Dreifuss* debutul este după vîrsta de 5 ani, nu există pseudohipertrofia gambelor, survin contracturi la nivelul gleznelor, coatelor şi gîtului, iar afectarea cardiacă se traduce clinic mai ales prin tulburări de ritm, printre care şi paralizie atrială; se poate produce moarte subită (36, 180). T i p u l descris de *Mabry, Roeckel, Munich şi Robertson* nu are o individualitate sigură, diferă puţin de tipul Becker, dar în peste 50% din cazuri se însoţeşte de modificări electrocardiografice, în special tulburări de conducere atrioventriculare şi intraventriculare (180). În *tipul autozomal recesiv descris de Dubowitz* debutul bolii este pînă în jurul vîrstei de 5 ani, tabloul clinic este similar tipului Becker, iar cardiomiopatia este de tip congestiv (180). Ultimele trei tipuri sînt rare.

Distrofia musculară facioscapulohumerală (Landouzy-Déjerine). Debutul bolii este în general în a 2-a decadă, evoluţia este lentă, iar durata de viaţă a bolnavilor fără complicaţii cardiace este normală. Transmisia este autozomal dominantă cu penetraţie completă. De obicei debutul este la nivelul musculaturii scapulo-humerale, după care sînt prinşi muşchii feţei şi tardiv cei ai centurii pelvine. Afectarea cardiacă este clinic rară, electrocardiografic mai frecventă. Apare caracteristică paralizia atrială spontană permanentă, cu atrii inexcitabile mecanic şi electric, ceea ce presupune o distrugere extensivă a fibrelor musculare din miocardul atrial (131). În cazurile cu paralizie atrială există riscul de embolii. Inima se dilată, probabil din cauza bradicardiei, deoarece studiile hemodinamice au arătat un debit cardiac normal în cele trei cazuri comunicate (180).

Distrofia musculară a centrilor (Erb/Leyden-Moebius). Debutul bolii poate fi între prima şi a şasea decadă de viaţă, dar în mod obişnuit este în a treia sau a patra. Transmisia este autozomal recesivă. Sînt prinşi muşchii centurilor, cel mai adesea nesimultan, debutul fiind mai frecvent la nivelul centurii pelvine. Pseudohipertrofia este rară, uşoară şi tardivă. Evoluţia este lentă. Cazurile sporadice debutînd la nivelul centurii pelvine şi fiind însoţite de pseudohipertrofie pot fi imposibil de deosebit de distrofia Becker. Afectarea cardiacă, mai ales sub formă de cardiomiopatie congestivă, este rară. Se întîlnesc mai ales disfuncţii ale nodului sinusal cu bradicardie sau tahicardie ectopică, tulburări (alungiri) ale conducerii atrio-ventriculare şi intra-ventriculare, pînă la bloc cardiac complet infranodal (131, 180). În absenţa tulburărilor de conducere şi de ritm, morfologic modificările electrocardiogramei sînt necaracteristice şi puţin frecvente.

Scanned with OKEN Scanner

Distrofia progresivă oftalmoplegică. În forma denumită de Adams distrofie oftalmoplegică debutul bolii este între 20 și 40 ani, cu ptoză palpebrală urmată de oftalmoplegie externă, și în 25% din cazuri prinderea mușchilor feței. Transmiterea pare autosomal recesivă. Din cauza faptului că multe boli neuromusculare prezintă oftalmoplegie externă progresivă și nu se poate determina cu exactitate dacă este vorba de o miopatie sau neuropatie, criteriile electromiografice și biopsice de miopatie nefiind aplicabile la mușchii ochiului, diagnosticarea distrofiei progresive oftalmoplegice este discutabilă, mai ales în absența unei biopsii musculare extraoculare, care poate fi sugestivă pentru o altă boală. Unele cazuri aparțin sindromului Kearns-Sayre, din care afectarea cardiacă face parte prin definiție, altele au tabloul histologic de tipul miopatiilor mitocondriale. Din aceste motive frecvența afectării cardiace în distrofia oftalmoplegică este nesigură, dar nu pare mare. Ea se manifestă clinic mai ales ca tulburări de conducere și mai rar, și posibil doar coincidental, sub formă de cardiomiopatie cu cardiomegalie (180).

B. MIOTONIA ATROFICĂ STEINERT

Distrofia miotonică sau boala Steinert debutează de obicei în decadele a treia sau a patra ale vieții, ocazional și în copilărie. Transmiterea este autozomal dominantă. Există două fenomene caracteristice la nivelul mușchilor, cel miotonic (relaxare întîrziată după contracție) și cel distrofie (atrofie). Mușchii cel mai frecvent afectați de fenomenul miotonic sînt cei ai mîinilor, antebrațelor, limbii și mandibulei, iar cei de fenomenul distrofic sînt cei ai feței, antebrațelor și gîtului (în special sternocleidomastoidienii). Progresia bolii, cu prinderea altor grupe musculare, este lentă, întinzîndu-se pe mai multe decade. Boala se asociază constant și cu alte anomalii sistemice, în special calviție frontală, subțierea părului, cataractă, atrofie gonadală, tulburări ale musculaturii netede ale tractului digestiv superior (în special dureri) și înapoiere mintală. Fața este inexpresivă. Cauza bolii este necunoscută, iar examenul histopatologic nespecific, atît la nivelul mușchilor scheletului cît și la nivelul miocardului, ca și în celelalte distrofii musculare.

Afectarea cardiacă sub formă de cardiomiopatie cu dilatație este rară, dar tulburările de conducere apar în cel puțin jumătate din cazuri (133). Studiile anatomoelectrice (electrocardiografice și vectocardiografice) au arătat o corelație bună între tipul tulburărilor de conducere și localizarea fibrozei miocardice. Fenomenul miotonic nu este prezent la nivelul miocardului. Modificările electrocardiografice cele mai frecvente constau în bradicardie sinusală, unde P de amplitudine mică, alungirea intervalului PR, tulburări de conducere la nivelul ramurii stîngi (hemibloc anterior sau bloc de ramură) sau lărgirea necaracteristică a complexului QRS, cel mai adesea survenind asociat și devenind astfel destul de caracteristice. Relativ frecvent există disfuncție de nod sinusal, cu sau fără tulburări paroxistice de ritm supraventricular. Studiile electrofiziologice au arătat că alungirile intervalului PR se datoresc cel mai adesea încetinirii conducerii stimulului atît la nivelul joncțiunii (intervalul AH prelungit) cît și la nivelul fasciculului His (intervalul HV prelungit) (180). Progresia tul-

Scanned with OKEN Scanner

burărilor este lentă și greu previzibilă. Inițial blocul de ramură stîngă poate fi intermitent, dependent în general de frecvență. Blocul cardiac complet este posibil, dar accesele sincopale sau echivalentele lor se pot datora și disfuncției nodului sinusal și a centrilor subsidiari. Ocazional au fost descrise aspecte electrice sugerînd un infarct miocardic, care nu a fost confirmat necropsic (133). Moartea subită este relativ obișnuită la bolnavii cu tulburări de conducere intraventriculară. Bradicardia poate provoca o mărire ușoară a cavităților cardiace (180). S-au descris și tahicardii ventriculare. Modificările nespecifice ale repolarizării sînt frecvente. Uneori afectarea inimii survine înaintea afectării musculaturii scheletice. O parte din bolnavi dezvoltă hipertensiune pulmonară ca urmare a tulburărilor respiratorii, care pot provoca hipoventilație alveolară. Prolapsul de valvă mitrală diagnosticat ecografic apare drept coincidental. În general presiunea arterială sistemică este situată la limita inferioară a normalului.

Tratamentul miotoniei, respectiv al fenomenului miotonic, se face în general cu difenilhidantoină (0,3—0,5 g/zi), chinină sau, mai rar, cu procainamidă (0,75—1,5 g/zi). Dacă bolnavul are tulburări de conducere și nu tolerează chinina, este preferabilă folosirea fenitoinei, care scurtează perioada refractară a nodului atrio-ventricular și practic nu influențează conducerea infranodală, deoarece procainamida prelungește atît conducerea atrio-ventriculară cît și cea intraventriculară. Dacă bolnavul are tulburări de conducere sau disfuncție de nod sinusal și a prezentat sincope sau echivalențe ale acestora, este indicată plasarea unui stimulator transvenos ventricular drept. Teoretic acest lucru este indicat și dacă singurul tratament antimiotonic posibil este procainamida și bolnavul are tulburări de conducere semnificative. Inserția unui stimulator cardiac preventiv la bolnavii asimptomatici nu este necesară. Insuficiența cardiacă este rezistentă la tratament.

C. ATAXIA FRIEDREICH, CELELALTE DEGENERESCENȚE SPINOCEREBELOASE EREDOFAMILIALE ȘI ATAXIILE GENETICE PRIN ANOMALII BIOCHIMICE (METABOLICE)

Ataxia Friedreich este o afecțiune eredofamilială cu transmitere autozomal recesivă, ocazional însă autozomal dominantă, și rar recesivă dependentă de cromozomul X, caracterizată clinic prin ataxie spinală, dispariția reflexelor tendinoase profunde, deformații ale scheletului și cardiomiopatie. Debutul este de regulă între 5 și 15 ani, iar evoluția este constant progresivă. Degenerescența afectează cordoanele posterioare, tractele spinocerebeloase și cele piramidale. Ataxia începe de regulă la membrele inferioare (mers ataxic) dar apoi cuprinde și membrele superioare; dizartria este precoce. Ulterior survin slăbiciune pînă la atrofie musculară, deformații scheletice (cifoscolioză, picior scobit cu extensia halucelui și degete în ciocan), reflexele tendinoase profunde dispar; nistagmusul este frecvent. Unii bolnavi au înapoiere mintală. S-au descris unele anomalii metabolice, mai ales deficiențe în activitatea lipoamid dehidrogenazei și a enzimei mitocondriale malice și toleranță scăzută la glucoză sau diabet zaharat franc, dar inconstant; acestea apar ca anomalii asociate și nu drept cauza bolii (162).

Scanned with OKEN Scanner

Afectarea cardiacă este probabil constantă. Aproape toți bolnavii prezintă anomalii electro-vecto- sau ecocardiografice, iar în cazurile necropsiate cardiomiopatia se regăsește cu regularitate. Din cauza limitării activității fizice numai 10—50% din bolnavi au simptome cardiace, dar 50—75% din ei decedează prin cord (180). Afectarea cardiacă devine manifestă clinic în general tardiv, dar uneori poate preceda apariția manifestărilor neurologice. Ocazional se pot pune în evidență anomalii cardiace la gemenii neurologic indemni (65). Cardiomiopatia este de tip hipertrofic, simetrică sau, mai puțin frecvent, asimetrică, cu sau fără obstrucție (65). Examenul histopatologic este nespecific, dar, spre deosebire de cardiomiopatia hipertrofică idiopatică, dezorganizarea fibrelor musculare septale este absentă sau nesemnificativă (131). Fibroza subintimală sau din media arterelor coronare mijlocii și mici este inconstantă. Mecanismul etiopatogenetic al cardiomiopatiei este necunoscut. S-au descris și cazuri de afectare cardiacă cu dilatație și fără hipertrofie notabilă (131).

Cel mai adesea bolnavii au tahicardie sinusală necompensatoare, labilă, cu accelerări ale frecvenței în disproporție cu gradul efortului fizic. În jumătate din cazuri există un suflu sistolic de tip ejecțional pe marginea stîngă a sternului, datorit cifoscoliozei și/sau cardiomiopatiei obstructive. La unii bolnavi obstrucția și suflul nu apar decît după manevre provocative. În caz de obstrucție sistolică pot apărea semnele fizice și grafice ale acesteia (vezi „Cardiomiopatia hipertrofică"). În o treime din cazuri se percepe un zgomot 3 patologic sau un galop atrial. Unii bolnavi se plîng de dureri de tip anginos asemănătoare celor din cardiomiopatia hipertrofică, în absența stenozării semnificative a coronarelor. Insuficiența cardiacă congestivă este rară, iar dispneea poate fi datorată tulburărilor de ventilație sau/și complianței reduse a VS. Pot surveni tulburări ectopice de ritm cardiac, cele rapide, în special fibrilația atrială, fiind greu suportate din cauza scăderii complienței ventriculare.

La majoritatea bolnavilor electrocardiograma este anormală de timpuriu. Cele mai frecvente modificări morfologice sînt cele de tip hipertrofie ventriculară stîngă, cu sau fără gradient alterat, și cele nespecifice ale repolarizării. Ocazional aspectul este de hipertrofie ventriculară dreaptă, care s-ar datora deformației toracelui, unei tulburări de conducere sau mai rar afectării reale a VD. Vectocardiograma poate fi anormală în absența unei anomalii electrocardiografice, și are un aspect care sugerează o afectare difuză a miocardului (modificări sub formă de neregularități pe toată durata înscrierii buclei QRS) (180). Examenul ecografic pune în evidență hipertrofia, eventualele semne de obstrucție și celelalte anomalii de cinetică caracteristice cardiomiopatiei hipertrofice. Datele obținute prin cateterism cardiac sînt cele din cardiomiopatia hipertrofică, cu sau fără obstrucție.

Nu există un tratament eficace al ataxiei Friedreich, iar tratamentul medical al afectării cardiace este asemănător celui din cardiomiopatia hipertrofică.

Spre deosebire de ataxia Friedreich în majoritatea celorlalte **degenerescențe spinocerebeloase ereditare,** afectarea inimii este mai rară sau este absentă (Tabelul XXVI—X). Degenerescența olivopontocerebe-

Scanned with OKEN Scanner

Tabelul XXVI-X

Degenerescențele spinocerebeloase eredofamiliale și ataxiile genetice prin anomalii biochimice și afectarea cardiacă

Sindromul sau boala clinică	Transmiterea	Debutul/ Decada	Semnele clinice principale (în afara ataxiei pentru ataxiile metabolice)	Cauza sau defectul sau anomalia biologică constantă	Afectarea cardiacă	
					Tipul predominant	Incidența
A. Degenerescențele spinocerebeloase eredofamiliale						
Sindroamele spinale Boala Friedreich	AD, AR RX (rar)	1	Ataxie, dizartrie, nistagmus, scolioză, pes cavus, RTP absente, semnul Babinski	Necunoscută	CMH	100%
Paraplegia spastică ereditară	AD, AR	1—2	Paraplegie, clonus, hiperreflexie, semnul Babinski	Necunoscută	CMH	rară
Sindromul Roussy-Lévy (polineuropatia ereditară)	AD, AR	1—2	Atrofie peroneeră, polineuropatie, semnul Babinski, RTP absente	Necunoscută	CMH	rară
Sindroamele polineuropatice Boala Charcot-Marie-Tooth (atrofia peroneeră)	AD	1—2	Atrofie peroneeră, nevrite optică și acustică, semnul Babinski	Necunoscută	Bloc A—V complet, paralizie atrială	rară
Sindromul Déjerine-Sottas (nevrita interstițială hipertrofică)	AR	1—2	Dizartrie, nistagmus, tremor, RTP absente, nervi hipertrofici palpabili	Necunoscută	?	?
Sindromul Louis-Barr (ataxie-telangiectazie)	AR	1	Telangiectazii oculo-cutanate, infecții pulmonare, nistagmus, RTP absente, semnul Babinski, ataxie	Necunoscută Hipoimunoglobulinemie	?	?
Sindromul Bassen-Kornzweig (abetalipoproteinemia)*	AR	1	Înapoiere mintală, acantocitoză, retinită pigmentară, steatoree, ataxie	Abetalipoproteinemie	Insuficiență cardiacă congestivă (fibroză miocardică)	frecv.

Scanned with OKEN Scanner

Tabelul XXVI-X (continuare)

Sindromul sau boala clinică	Transmiterea	Debutul/ Decada	Semnele clinice principale (în afara ataxiei pentru ataxiile metabolice)	Cauza sau defectul sau anomalia biologică constantă	Afectarea cardiacă	
					Tipul predominant	Incidența
Boala Tangier (analfalipoproteinemia)*	AR	1	Amigdale hipertrofice gălbui, polineuropatie, RTP diminuate	Analfalipoproteinemie	Ateroscleroză coronariană precoce	frecv.
Sindroamele cerebeloase						
Degenerescențele olivopontocerebeloase (sindromul Marie, cu variantele Holmes și Sanger-Brown)	AD, AR	3—4	Atrofie optică, demență, ataxie, hiperreflexie, clonus, semnul Babinski	Necunoscută	CMH	rară
Sindromul Ramsay-Hunt (dissinergia cerebeloasă mioclonică)	AD	1	Ataxie, mioclonii, convulsii generalizate	Necunoscută	?	?
Degenerescența striatonigrală (boala Joseph)	AD	3—5	Ataxie, spasticitate, clonus, distonie, nistagmus, polineuropatie	Necunoscută Acumulare de proteine gliale filamentoase acide și complexe proteice cu GM 40 000 în cerebel	?	?

B. Ataxiile genetice prin anomalii biochimice (metabolice)

Tulburări ale metabolismului lipidic						
Boala Refsum (stocajul de fitanat)	AR	1	Nictalopie, retinită pigmentară, ihtioză, polineuropatie, RTP absente, surditate	Deficit de alfaoxidază cu acumulare de fitanat	Tulburări de conducere, disfuncție de nod sinusal, sincopă	frecv.
Leucodistrofia metacromatică juvenilă (lipidoza sulfatidică)	AR	2	Înapoiere mintală, polineuropatie	Deficit de arilsulfatază A cu acumulare de galactozil-3-sulfat ceramid	?	?

Scanned with OKEN Scanner

Tabelul XXVI-X (continuare)

Sindromul sau boala clinică	Transmiterea	Debutul/ Decada	Semnele clinice principale (în afara ataxiei pentru ataxiile metabolice)	Cauza sau defectul sau anomalia biologică constantă	Afectarea cardiacă	
					Tipul predominant	Incidența
Boala Tay-Sachs (idioția amaurotică)	AR	1	Tremor intențional, maculă roșie cireșie, cecitate, idioție	Deficit de hexozaminidază A, locus beta, cu acumulare de GM_2	Modificări nespecifice ale repolarizării, Q—T prelungit	frecv.
Ataxia spinocerebeloasă atipică precoce	AR	1	Spasticitate, dizartrie, pes cavus, atrofie musculară, înapoiere mintală	Deficit de hexozaminidază A, locus alfa, cu acumulare de GM_2	Modificări nespecifice ale repolarizării	?
Boala Sandhoff	AR	1	Dizartrie, tremor, coree, titubari ale capului	Deficit parțial de hexozaminidază A și B cu acumulare de GM_2	CMD, prolaps mitral, fibroză coronariană	frecv.
Ataxia spinocerebeloasă tardivă	AR	3—4	Atrofie musculară	Deficit de hexozaminidază B cu acumulare de GM_2	Absentă	—
Boala Nixon-Blaw (adrenoleucomieloneuropatia)	RX	1—2	Orbire corticală, spasticitate, polineuropatie, insuficiență corticosuprarenală	Depozitare de acizi grași cu lanțuri lungi (C 24—C 30)	?	?
Tulburări ale metabolismului hidraților de carbon						
Boala Leigh (encefalopatia subacută necrotică)	AR	1	Episoade acute de paralizii extraoculare, atrofie optică, înapoiere mintală	Creștere de acizi lactic și piruvic în ser (trei deficite enzimatice diferite), anomalii mitocondriale în mușchiul scheletal	Modificări ECG nespecifice	?
Forma adultă a sindromului Kearns-Sayre familial?	AR	2—4	Retinită pigmentară, oftalmoplegie externă, neuromiopatie	Necunoscută Tablou histologic caracteristic în mușchiul scheletal, creștere de acizi lactic și piruvic în ser	Tulburări de conducere infranodală până la bloc complet, interval A—H scurt	100%

Scanned with OKEN Scanner

Tabelul XXVI-X (continuare)

Sindromul sau boala clinică	Transmiterea	Debutul/ Decada	Semnele clinice principale (în afara ataxiei pentru ataxiile metabolice)	Cauza sau defectul sau anomalia biologică constantă	Afectarea cardiacă	
					Tipul predominant	Incidența
Tulburări ale metabolismului aminoacizilor și ciclului ureei Boala Hartnup	AR	1—3	Erupții cutanate pelagroide, spasticitate, coreo-atetoză	Deficiență în absorbția triptofanului, aminoaciduric	Modificări ECG nespecifice	?
Aminoaciduria cu lanțuri ramificate (boala cu urini cu miros de sirop de arțar)	AR	1	Înapoiere mintală, convulsii, hipotonie musculară	Deficit în degradarea leucinei sau a izoleucinei sau a valinei, cetonurie	?	?
Parapareza spastică cu atrofie musculară și dismetria brațelor	AR	1—2	Parapareză spastică, semnul Babinski, atrofie peroneeră, atrofie optică	Hiperglicinemie (mai multe defecte enzimatice)	?	?
Ataxie asociată cu deficiență în formarea glutationului	AR	1—3	Anemie hemolitică, spasticitate, înapoiere mintală	5-oxiprolinurie prin deficit de glutation-sintetază; aminoaciduric prin deficit de gamaglutamil-cistein-sintetază	Modificări ECG nespecifice	?
Citrulinemia subacută	AR	1	Tremor, convulsii, somnolență, vărsături, înapoiere mintală	Deficit în argininosuccinat-sintetază	?	?

AD=autozomal dominant, AR=autozomal recesiv, RX=recesiv legat de cromozomul X, CMH=cardiomiopatie hipertrofică, CMD=cardiomiopatie cu dilatație, RTP=reflexe tendinoase profunde, ECG=electrocardiografice, A—V=atrio-ventricular, GM=greutate moleculară, GM_2=gangliozid GM_2, ?=nesigur sau necomunicat, *=boli prin anomalii metabolice.

loasă, paraplegia spastică ereditară, sindromul Roussy-Lévy și atrofia peroneeră Charcot—Marie—Tooth se întîlnesc la membrii familiilor cu ataxie Friedreich și este posibil să constituie numai fenotipuri diferite ale aceleiași afecțiuni genotipice. Totuși, în atrofia peroneeră Charcot-Marie-Tooth afectarea inimii nu este de tipul cardiomiopatiei hipertrofice, ci se manifestă sub forma tulburărilor de conducere intraventriculară, pînă la bloc cardiac complet, paralizie atrială și disfuncție de nod

Scanned with OKEN Scanner

sinusal; cazurile cu ușoară dilatație-hipertrofie cardiacă sînt asociate cu bradicardie și se datoresc acesteia (180). În cele mai multe dintre ataxiile genetice datorită anomaliilor metabolice, în majoritate deficiențe enzimatice, afectarea inimii este rară, nesigură sau absentă, iar expresia ei foarte variabilă (Tabelul XXVI-X). În cîteva dintre ele însă afectarea inimii este frecventă, mai ales ca tulburări de conducere A—V și infra joncționale, cu sau fără disfuncție de nod sinusal (boala Refsum), cardiomiopatie congestivă și prolaps mitral (boala Sandhoff), fibroză (boala Sandhoff) sau ateroscleroză coronariană precoce cu fibroză miocardică și insuficiență cardiacă congestivă (abetalipoproteinemia, analfalipoproteinemia) sau modificări electrocardiografice (boala Tay-Sachs) (Tabelul XXVI-X). Unele dintre aceste ataxii sînt boli pediatrice, bolnavii neajungînd la vîrsta adultă. Tratamentul complicațiilor cardiace clinice este nespecific. Bolnavii cu tulburări de conducere pot necesita implantarea de stimulatoare cardiace.

D. SINDROMUL KEARNS-SAYRE

Sindromul Kearns-Sayre survine aproape totdeauna sporadic și se crede că nu este determinant genetic. Totuși s-au descris și cazuri familiale cu debut mai tardiv în care transmiterea ar fi autozomal recesivă și care de fapt ar putea fi cazuri veritabile de distrofie progresivă oftalmoplegică tip Adams și nu de sindrom Kearns-Sayre (180). Există o triadă de bază reunind oftalmoplegie externă, retinită pigmentară atipică și tulburări de conducere intraventriculare, la care se asociază, în grade și frecvență variabile, mai ales ataxie, înapoiere mintală, hipostatură, atrofii ale mușchilor feței și centurilor, surditate, tulburări de sensibilitate, anomalii electroencefalografice și creșterea proteinelor în lichidul cefalorahidian (142). Debutul bolii este de regulă înaintea vîrstei de 15 ani. Nu se știe dacă afectarea musculară este de tip miopatic, neuropatic sau mixt. Biopsia din mușchii scheletului este caracteristică; mitocondriile, mari și numeroase, conțin incluzii, sînt dispuse periferic și apar la colorația tricromă roșii intens, iar fibrele musculare colorate albastru capătă astfel un aspect zdrențuit (ragged red fibers) (145). Acest aspect histopatologic caracteristic este nepatognomonic, fiind întîlnit și în alte miopatii mitocondriale, și nu există un raport aparent între anomaliile mitocondriale și simptome.

Afectarea cardiacă este, cu rare excepții, constantă și este de tip „neuropatic", interesînd țesutul de conducere, și nu miopatic, cardiomiopatia fiind absentă (180). Cel mai adesea se găsesc asociate o accelerare a conducerii stimulului electric de la atrii la ventriculi, probabil prin scurtcircuitarea nodului atrioventricular printr-un fascicul accesor de tip James, cu o întîrziere a conducerii intraventriculare. Intervalul A—H este scurtat și adesea este scurtat și intervalul PR, iar intervalul H—V este alungit aproape constant (180). Tulburarea de conducere intraventriculară apare în electrocardiograma convențională ca bloc de ramură, bloc bifascicular sau trifascicular, incomplet pînă la complet. În general evoluția tulburărilor de conducere este progresivă spre blocul cardiac complet. Din cauza posibilității scurtcircuitării nodului A—V, un bloc

Scanned with OKEN Scanner

bifascicular în prezența unui interval PR normal sau chiar scurtat poate să reprezinte de fapt un bloc trifascicular (180). Dacă în aceste condiții pe electrograma fasciculului His intervalul H—V apare prelungit există indicație pentru implantarea profilactică a unui stimulator cardiac. Histopatologic există fibroză și leziuni degenerative la nivelul fasciculului His și al ramurilor sale. Moartea subită este frecventă în sindromul Kearns-Sayre (24).

E. ATROFIILE MUSCULARE NEUROGENE EREDITARE

În aceste afecțiuni tabloul clinic este miopatic, dar originea atrofiilor musculare este sau pare mai probabil neurogenă. Afecțiunile la care cauza atrofiilor este neclară sînt denumite boli neuromusculare.

Distrofia sau boala neuromusculară humeroperonieră (Rotthauwe-Mortier—Beyer). Debutul bolii este între 2—10 ani, aproape totdeauna în grupa mușchilor humerali și simetric, pentru ca ulterior să fie afectată și grupa mușchilor peroneeri. Se produc contracturi în mușchii afectați, dar cei care fixează și mișcă omoplații sînt puțin sau deloc interesați. În jurul vîrstei de 20 ani se produce o stabilizare a evoluției. Durata de viață a bolnavilor rămîne normală dacă nu există afectare cardiacă. Boala se transmite recesiv prin cromozomul X, fiind afectați numai bărbații. Tabloul histopatologic clasic de miopatie cu necroză, fagocitoză și regenerare este absent sau minim, ca și creșterea enzimelor serice de origine musculară. Apare caracteristică atrofia fibrelor musculare de tip I cu contracție lentă, cu predominența fibrelor musculare de tip II în mușchii afectați.

Afectarea cardiacă clinică este frecventă, dacă nu constantă, aproximativ jumătate din bolnavi decedînd subit (36, 180). Sînt caracteristice tulburările de ritm supraventricular (flutter și fibrilație atrială), însoțind sau nu tulburările de conducere atrioventriculare cu sediu atît joncțional (intervalul A—H prelungit) cît și hisian (intervalul H—V prelungit), care sînt cele mai frecvente și pot progresa pînă la bloc cardiac total, și paralizia atrială însoțită de ritm joncțional lent. Durata complexelor ventriculare nu depășește 0,11 sec. nici în blocul complet, ceea ce denotă că sistemul de conducere infrahisian nu este afectat (180). De altfel și funcția VS a fost găsită normală chiar în cazurile cu mărirea VS cauzată de bradicardia marcată permanentă (180). Electrocardiograma este aproape totdeauna anormală, undele P fiind mici în cazul cînd există activitate sinusală înregistrabilă. Cel puțin jumătate din bolnavi necesită implantarea unui stimulator cardiac, care este salvator, avînd în vedere faptul că boala, deși invalidantă, nu scurtează prin ea însăși durata de viață a bolnavilor. Este interesantă constatarea că fibrele miocardice atriale și cele ale sistemului de conducere au aceleași caracteristici electrofiziologice și mecanice ca fibrele musculare de tip I din musculatura scheletului, ceea ce sugerează probabilitatea că același defect este responsabil de expresia bolii în două locuri diferite (180).

Sindromul scapuloperonier (Brossard) probabil că se datorează unor afecțiuni diferite. Sînt afectați mușchii scapulelor și grupul mușchilor

Scanned with OKEN Scanner

peroneeri, dar nu mușchii humerali. Faptul că s-au descris familii la care transmiterea era recesivă legată de cromozomul X a dus la concluzia că ar fi doar o variantă a distrofiei humeroperoneere. Totuși, boala se însoțea de deuteranopie (daltonism pentru verde și roșu albăstrui), iar afectarea cardiacă, prezentă în jumătate din cazuri, s-a manifestat sub formă de cardiomiopatie congestivă, fibrilație atrială sau deviere a ÂRRSQRS la stînga, și nu ca paralizie atrială sau blocuri atrioventriculare, ca în distrofia humeroperoneeră (180). În general însă afecțiunea se transmite autozomal dominant și, deși s-a emis părerea că ar fi o variantă a distrofiei fascioscapulohumerale, caracterul atingerii musculare nu este miopatic, ci neuropatic. În forma cu transmitere antozomal dominantă afectarea cardiacă este rară și se manifestă sub forma tulburărilor de conducere infranodale pînă la bloc cardiac complet.

Boala Wohlfart-Kugelberg-Welander sau atrofia musculară spinală progresivă juvenilă, debutează la sfîrșitul copilăriei sau în adolescență și se transmite autozomal recesiv, ocazional și autozomal dominant, dar bărbații sînt afectați de două ori mai frecvent decît femeile. Se produc atrofii neurogene, inițial la grupele musculare proximale, și fasciculații. Boala progresează lent și în absența complicațiilor cardiace nu scurtează viața. Atingerea cardiacă se întîlnește la 10% din bolnavi și este datorată unei fibroze interstițiale localizată atît la nivelul atriilor cît și la cel al ventriculilor și al sistemului de conducere (180). În raport cu gradul și localizarea preferențială a fibrozei se întîlnesc aritmii atriale variate pînă la paralizie atrială, tulburări de conducere A—V pînă la bloc cardiac complet, însoțit de sincope, și cardiomegalie cu insuficiență cardiacă congestivă. Forma infantilă agresivă a bolii, cunoscută ca boala Werdnig-Hoffmann, nu pare a se însoți de afectare cardiacă, posibil datorită evoluției rapide a tulburărilor neurologice și morții timpurii a bolnavilor.

F. MIOPATIA CENTRONUCLEARĂ (SPIRO-SHY-GONATAS)

Miopatia centronucleară face parte din grupul miopatiilor congenitale și este probabil ereditară. Unele miopatii congenitale se însoțesc de modificări morfologice caracteristice. Miopatia centronucleară se caracterizează histologic prin miofibrile care seamănă cu cele din perioada inițială de dezvoltare a mușchiului fetal (miopatie miotubulară), avînd nucleii situați mai ales central, înconjurați de un halo de spațiu aparent gol; acest aspect se întîlnește în 85% din fibrele mușchilor scheletali (39, 40). Boala debutează după naștere și evoluează lent, cu slăbiciune și atrofie musculară. De regulă există ptoză palpebrală și hipo- sau areflexie. Unii bolnavi au convulsii, iar anomaliile electroencefalografice nespecifice sînt frecvente. Enzimele serice de origine musculară, în special creatinkinaza, sînt crescute. Afectarea cardiacă pare frecventă și se manifestă sub formă de cardiomiopatie congestivă, însoțită de tulburări de conducere infranodale (hemibloc stîng anterior mai ales) (180). Cardiomiopatia poate preceda manifestările clinice patente ale bolii musculare. Celelalte miopatii congenitale nu par a se însoți de afectare cardiacă.

Scanned with OKEN Scanner

F. MIOPATIILE METABOLICE ȘI MITOCONDRIALE

O parte din miopatiile metabolice și cele însoțite de anomalii mitocondriale se complică cu afectare cardiacă; aceasta variază de la cardiomiopatie patentă, ca în boala Pompe (glicogenoza tip 2), la modificări nespecifice ale electrocardiogramei.

Glicogenozele musculare. Deși din cele 8 tipuri sigure de deficite enzimatice ale glicolizei identificate pînă în prezent numai tipurile 1, 6 și 8 nu se însoțesc de afectare musculară manifestă, în grupa glicogenozelor musculare sînt incluse numai tipurile 2, 5 și 7, celelalte fiind clasificate ca glicogenoze hepatice. Afectarea cardiacă din glicogenoze poate avea aspectul cardiomiopatiei hipertrofice, cu sau fără obstrucție. Aceste forme survin mai ales în glicogenoza tip 2 (boala Pompe), prin deficit de alfa-1,4-glucozidază (maltaza acidă), o enzimă lizozomală, și mai rar în tipurile 3 (boala Cori-Forbes) prin deficit de amilo-1,6-glucozidază sau de oligo-1,4-1,4-glucantransferază, enzimă care deramifică glicogenul, și 4 (boala Andersen) prin deficit de alfa-1,4-glucan-6-glucotransferază, enzimă implicată în ramificarea glicogenului (55). În aceste trei glicogenoze glicogenul este depozitat în miocard în cantități semnificative. În tipurile 5 (sindromul McArdle) prin deficit de fosforilază musculară și 7 (sindromul Tarui) prin deficit de fosfofructokinază musculară scheletală se întîlnesc doar alungiri de P—R, ocazional tulburări de conducere intraventriculară sau modificări nespecifice ale repolarizării (71). În tipul 3 (cu cel puțin 6 subtipuri) afectarea hepatică poate fi minimă și atunci aspectul sugerează distrofie musculară a centurilor sau polimiozită. În tipurile 5 și 7 la efort apar crampe musculare dureroase, acidul lactic nu crește în sîngele venos în condiții de anaerobioză și se poate produce hemoglobinurie, urmată de insuficiență renală acută. Diagnosticul se pune pe fragmentele obținute prin biopsie musculară, în care cantitatea de glicogen normal este crescută, iar diferențierea se face enzimatic, folosind substraturi specifice (71). Glicogenozele musculare sînt boli eredofamiliale cu transmitere autozomal recesivă.

Miopatiile mitocondriale (Tabelul XXVI-XI) constituie o grupă eterogenă de miopatii, caracterizate prin anomalii morfologice ale mitocondriilor, cu sau fără depozitare de lipide în mușchiul sheletal, și asocierea frecventă a unor anomalii biochimice. Unele dintre miopatiile mitocondriale se însoțesc de afectare cardiacă, iar anomalii mitocondriale asemănătoare cu cele din mușchiul scheletal au fost descrise ocazional și în miocard (40, 145). Afectarea cardiacă poate fi frecventă sau rară, manifestă sau latentă. Majoritatea miopatiilor mitocondriale sînt boli eredofamiliale rare și de regulă debutează în primii ani de viață.

Anomaliile morfologice ale mitocondriilor pot fi *izolate*, și atunci sînt cele descrise în cadrul sindromului Kearns—Sayre, care poate fi clasificat și în această grupă. Anomalii morfologice izolate identice se găsesc și în miopatiile mitocondriale nespecifice și în miopatia oculară localizată (oftalmoplegia externă), în care afectarea cardiacă, cînd se produce, apare mai ales sub forma blocurilor atrio-ventriculare și intraventriculare, dar, cum s-a amintit, aprecierea este nesigură.

Scanned with OKEN Scanner

Tabelul XXVI-XI

Miopatiile mitocondriale mai importante şi afectarea cardiacă

Denumirea uzuală	Manifestările clinice principale	Tabloul histologic în muşchiul scheletal	Anomaliile biochimice asociate	Afectarea cardiacă	
				Tipul predominant	Incidenţa
Anomalii morfologice					
Miopatia mitocondrială nespecifică	Slăbiciune musculară la nivelul membrelor, crampe musculare, fatigabilitate	Fibre musculare cu aspect zdrenţuit *(ragged red fibers)*, mitocondrii în exces, gigante, incluzii cristaline	Creştere mică sau absentă a acidului lactic după efort	?	?
Miopatia oculară	Oftalmoplegie externă progresivă	Acelaş	Acelaş	Tulburări de conducere A—V şi intraventriculare	?
Sindromul Kearns-Sayre	Oftalmoplegie externă, retinită pigmentară, neuromiopatie, ataxie	Acelaş	Acelaş	Tulburări de conducere infranodale pînă la bloc complet, interval A—H scurt	100%
Miopatii cu depozitare de lipide					
Deficitul muscular de carnitină (primar)	Slăbiciune musculară	Acelaş plus depozitare de lipide în muşchi	Carnitina diminuată (10%) în muşchi, normală în ser	CMD	medie
Deficitul sistemic de carnitină (primar)	Slăbiciune musculară plus encefalopatie hepatică	Acelaş	Carnitina diminuată în muşchi, ser şi ficat	CMD	frecv.
Deficienţă în dehidrogenaza lanţurilor lungi — acil CoA (deficienţă secundară în carnitină)	Slăbiciune musculară, stop cardiorespirator	Depozitare de lanţuri lungi de acizi graşi-CoA	Hipoglicemie, acidurie dicarboxilică	CMH	?
Deficienţă în dehidrogenarea lanţurilor	Slăbiciune musculară, comă	Depozitare de lanţuri cu lungime va-	Hipoglicemie, acidoză, aci-	CMD	?

Scanned with OKEN Scanner

Tabelul XXVI-XI (continuare)

Denumirea uzuală	Manifestările clinice principale	Tabloul histologic în mușchiul scheletal	Anomaliile biochimice asociate	Afectarea cardiacă	
				Tipul predominant	Incidența
cu lungime variabilă — acil CoA (deficiență secundară în carnitină)		riabilă de acizi grași-CoA	durie glutarică		
Boala cu depunere de trigliceride (boala Chanarin)	Ihtioză, steatoree, slăbiciune musculară	Depozitare de trigliceride în mușchi și leucocite	Fără	?	?
Miopatii cu deficiențe în metabolismul energetic					
Deficiențe în sistemul piruvat dehidrogenazei	Slăbiciune musculară, plus encefalopatie la copii (boala Leigh)	Depozitare de lipide, fibre musculare cu aspect zdrențuit	Acidoză lactică, hiperpiruvicemie, deficiențe în activitatea piruvat carboxilazei sau piruvat dehidrogenazei sau inhibiție de tiaminpirofosfat-ATP fosfotransferază	Modificări ECG nespecifice	?
Deficiențe în funcția citocromilor (transportul de electroni)	Miopatie infantilă severă plus encefalopatie	Același	Acidoză lactică și hiperpiruvicemie	Modificări ECG nespecifice	?
Boala Luft	Hipercatabolism eutiroidian, febră, transpirații	Același	Lipsă parțială de cuplare a respirației mitocondriale și fosforilării	CMD	frecv.
Mioglobinurii (rabdomiolize) genetice familiale (mai ales boala DiMauro)	Mioglobinurie recurentă	De regulă normal	Creștere mică sau absentă a acidului lactic după efort, deficiențe în activitatea fosforilazei sau a fosfofructokinazei sau a carnitin-	Modificări ECG în acces în raport cu hiperpotasemia și eventual cu uremia	frecv.

Scanned with OKEN Scanner

Tabelul XXVL-XI (continuare)

Denumirea uzuală	Manifestările clinice principale	Tabloul histologic în mușchiul scheletal	Anomaliile biochimice asociate	Afectarea cardiacă	
				Tipul predominant	Incidența
			palmitil transferazei (boala DiMauro) sau a fosfoglicer-atkinazei sau a fosfoglicerat mutazei sau a lactatdehidrogenazei		
MELAS*	Miopatie, encefalopatie, ictus în copilărie	Depozitare de lipide, fibre musculare cu aspect zdrențuit	Acidoză lactică (cauză necunoscută)	?	?
Sindromul Fukuhara	Ataxie, mioclonii, convulsii	Același	Acidoză lactică (cauză necunoscută)	?	?

* MELAS=*m*itochondrial *e*ncephalomyopathy, *l*actic *a*cidosis and *s*troke, A—V=atrio-ventriculară, ?=nesigur sau necomunicat, CoA=coenzima A, CMD=cardiomiopatie cu dilatație, CMH=cardiomiopatie hipertrofică, ECG=electrocardiografice.

După Rowland L. P. (145), modificat.

În miopatiile cu depozitare de lipide modificările mitocondriale sînt constante, mai ales sub aspect de fibre musculare zdrențuite (ragged red fibers). *Acumularea de lipide* (în general trigliceride) este *intracelulară* (nu intercelulară ca în distrofiile musculare idiopatice). Nu se cunoaște mecanismul exact al depozitării lipidelor, dar după toate aparențele imposibilitatea metabolizării lor are mai multe cauze. Cîteva dintre aceste miopatii se însoțesc de cardiomiopatie. Dintre acestea fac parte și *deficiențele de carnitină* (170, 178). În lipsa carnitinei, transportul acizilor grași în mitocondrii nu are loc, fapt ce pentru mușchiul cardiac constituie un neajuns important, acesta fiind privat de unul din substraturile energetice de bază (182). Există două tipuri de deficiențe primare de carnitină care se însoțesc de cardiomegalie de tip congestiv: 1) deficitul muscular, probabil datorat unui defect de captare, în care carnitina musculară nu reprezintă decît 10% din cantitatea normală, dar concentrația ei serică este normală, iar manifestările neurologice se reduc la slăbiciune musculară la nivelul membrelor, și 2) deficitul sistemic, datorat poate unui deficit de sinteză, în care concentrația de carnitină este mică atît în mușchi cît și în serul sanguin și în ficat, și există o eliminare crescută în urină, iar la manifestările neurologice se asociază o encefalopatie hepatică, ce poate fi mortală (170). Tratamentul cu doze mari de carnitină per os, asociate sau nu cu prednison, s-a dovedit ca-

Scanned with OKEN Scanner

pabil să ducă la regresiunea cardiomiopatiei (150, 182). Printre deficiențele secundare de carnitină, deficitul în dehidrogenaza lanțurilor lungi de acizi grași — CoA și deficitul în dehidrogenarea lanțurilor cu lungimi variabile de acizi grași — CoA se însoțesc de cardiomiopatie. În deficitul în dehidrogenarea lanțurilor lungi — acil CoA există hipotonie musculară, hipoglicemie, acidurie dicarboxilică și se poate produce stop cardiorespirator; cardiomiopatia este de tip hipertrofic. În deficitul în dehidrogenarea lanțurilor de lungime variabilă — acil CoA există hipotonie musculară, hipoglicemie, acidoză, acidurie glutarică și se poate produce comă; cardiomiopatia este de tip congestiv. În mușchi se acumulează acil-carnitină, care nu poate fi utilizată. Tratamentul cu carnitină (100 mg/kcorp/zi) per os à la longue este eficace (164).

Din grupa miopatiilor mitocondriale cu *defecte în metabolismul energetic*, în care de asemenea există depozitări de lipide intracelulare, *boala Luft*, datorită unei lipse parțiale a cuplării respirației mitocondriale și a fosforilării, de cauză necunoscută, se însoțește de cardiomiopatie (39, 145). Bolnavii adulți au un hipermetabolism eutiroidian, însoțit de febră și transpirații. S-a emis ipoteza că atingerea cardiacă ar fi secundară solicitărilor hemodinamice crescute prin hipermetabolism. În celelalte miopatii cu defecte în metabolismul energetic, ca de exemplu deficiențele în sistemul dehidrogenazei acidului piruvic (cu 3 defecte enzimatice diferite), a cărei formă infantilă poate lua aspectul encefalopatiei subacute necrotice însoțită de ataxie (boala Leigh), și deficiențele în funcția citocromilor, afectarea cardiacă pare a se reduce doar la modificări nespecifice ale electrocardiogramei (145).

H. ALTE BOLI MUSCULARE ÎNSOȚITE DE AFECTARE CARDIACĂ

Hipertermia malignă și sindroamele înrudite se însoțesc de aritmii cardiace potențial letale. Hipertermia malignă se datorează unei reacții anormale a mușchiului scheletal la anestezia generală (de obicei cu halotan), la care se asociază un relaxant muscular (de obicei succinil-colină) (145). Mușchiul scheletal devine rigid, iar temperatura corpului crește rapid. Se produce o acidoză lactică gravă și de regulă mioglobinurie, urmată adesea de insuficiență renală acută. Aritmiile ventriculare maligne sînt comune. Defectul apare fie sporadic fie familial, în care caz transmisia este autozomal dominantă (145). Bolnavii cu distrofie Duchenne malignă și cei cu miopatie de tip boala nucleului central sînt foarte susceptibili. Reacții asemănătoare se produc după medicamente psihoactive (sindromul neuroleptic malign), în boala Parkinson (în special după întreruperea bruscă a medicației anti-parkinsoniene) și în șocul caloric, dar nu la bolnavii sau în familiile bolnavilor cu hipertermie malignă (39, 145).

Mușchii bolnavilor cu hipertermie malignă sînt de regulă morfologic normali, deși pot exista anomalii nespecifice. Ei conțin cantități crescute de adenilatciclază și au o recție la cafeină anormală. În afara tratamentului specific (oprirea operației, suprimarea anesteziei, răcirea ra-

Scanned with OKEN Scanner

pidă a bolnavului, neutralizarea acidozei lactice și administrarea de dantrolen 1—10 mg/kcorp i.v. ca miorelaxant), stăpînirea aritmiilor maligne este indispensabilă și poate fi decisivă (145).

Myasthenia gravis se însoțește, mai ales în cursul acceselor miastenice, de aritmii cardiace și modificări electro- și vectocardiografice, iar histologic în miocard uneori se regăsesc modificările prezente la nivelul mușchiului scheletal, în special infiltrate inflamatorii cronice cu limfocite (190). Totuși, o cardiomiopatie manifestă clinic este rară și nesigur datorită numai miasteniei. Unele aritmii și modificări morfologice ale electrocardiogramei se pot datora infecțiilor pulmonare acute și hipopotasemiei. În cursul crizelor miastenice au fost descrise imagini electrocardiografice tranzitorii cu aspect de infarct miocardic acut (180). Anomaliile nespecifice ale repolarizării pot dispare la administrarea de neostigmină, dar cele sugerînd tulburări de conducere intraventriculare nu dispar după anticolinesterazice sau timectomie. Dacă aritmiile sînt amenințătoare este preferabilă cardioversia deoarece antiaritmicele în dozele necesare în aceste cazuri pot interfera cu transmisia neuromusculară (145). Chinidina agravează miastenia. Efectul morfinei este potențat de neostigmină sau piridostigmină (145).

Paralizia periodică familială (131, 145) se poate însoți de modificări electrocardiografice caracteristice în timpul crizelor și uneori de aritmii care pot persista și între crize. Există două forme clasice pe paralizie periodică familială: hipopotasemică și hiperpotasemică, ambele transmițîndu-se autozomal dominant. S-au descris însă și forme normopotasemice. Există și păreri că nu ar fi boli diferite. Accesele de slăbiciune musculară pînă la paralizie debutează progresiv, de regulă la membrele inferioare, pentru a se extinde și la cele superioare; mușchii craniului sînt rar afectați, iar cei respiratori excepțional. În forma hipopotasemică (K^+ seric în acces între 2,5—3,5 mEq/l) accesele survin din copilărie sau adolescență, mai ales noaptea, sînt mai severe și pot ține peste 24 ore. În forma hiperpotasemică (K^+ seric în acces între 5—8 mEq/l) debutul este mai devreme, accesele sînt mai frecvente dar mai ușoare și mai scurte (minute, ore). Există multe puncte comune între cele două forme, inclusiv prezența de vacuole în fibrele musculare în cursul acceselor și faptul că la unii bolnavi accesele se însoțesc cînd de hipopotasemie, cînd de hiperpotasemie. În timpul acceselor de hipopotasemie există modificări electrocardiografice specifice, cu unde T aplatizate, unde U proeminente și intervalul QT alungit, iar în cursul celor hiperpotasemice unde T ascuțite și înalte, cu intervalul QT scurtat. În cursul acceselor hiperpotasemice, dar ocazional și al celor cu K^+ seric normal, pot surveni aritmii atriale și ventriculare, ultimele potențial letale; s-au descris tahicardii bidirecționale, tahicardii ventriculare polimorfe și morți subite, probabil prin fibrilație ventriculară. La unii bolnavi cu formă hiperpotasemică a acceselor, dar ocazional și la normopotasemici, s-au descris aritmii ventriculare (bigeminism, tahicardii ventriculare repetitive) și între crize, care nu păreau legate temporal de accese și nici de nivelul K^+ seric. În forma hipopotasemică tratamentul de elecție se face cu clo-

Scanned with OKEN Scanner

rură de potasiu per os (7—10 g/zi), iar în forma hiperpotasemică cu infuzie venoasă de glucoză și insulină. Profilaxia medicamentoasă a acceselor se face cu acetazolamidă (250 mg/zi).

I. ALTE AFECȚIUNI ALE SISTEMULUI NERVOS ASOCIATE CU AFECTARE CARDIACĂ

Coreea amiotrofică cu acantocitoză se poate însoți de cardiomiopatie cu dilatație (44). Este o boală eredofamilială de cauză necunoscută în care se asociază atrofii musculare ale membrelor, mișcări coreiforme, ticuri, automutilări (mai ales la buze și limbă), areflexie tendinoasă, creșterea creatinfosfokinazei serice și acantocitoză normolipemică. Nucleii caudați sînt atrofiați. Nu există ataxie.

Sindromul Reye, care actualmente este mortal numai în 10% din cazuri, este o encefalopatie infantilă acută însoțită de degenerescență grăsoasă a viscerelor, inclusiv a miocardului. Cauza este necunoscută, dar survine ca o a doua boală, în special după infecții cu virusurile gripale A și B și herpes-varicella-zoster, mai ales dacă s-a administrat acid acetilsalicilic. În cord picăturile de grăsime se găsesc atît în miocardul de lucru atrial și ventricular cît și în sistemul His-Purkinje, ceea ce sugerează posibilitatea instalării blocurilor de ramură și complet (182). Există alterări mitocondriale importante. Totuși, semnele clinice de afectare cardiacă sînt neobișnuite.

Scleroza tuberoasă (epiloia) sau boala Bourneville se însoțește frecvent de rabdomioame miocardice (a se vedea: „Alte afecțiuni cardiace cu depuneri de glicogen în miocard"), ocazional însă de cardiomiopatie hipertrofică și de lipoame miocardice (pentru detalii a se vedea: „Genetica bolilor cardiovasculare").

Unele afecțiuni neurologice inflamatorii se pot însoți de afectare cardiacă clinică. În **sondromul Landry-Guillain-Barré,** care este o polineuropatie acută postinfecțioasă, uneori cu evoluție ascendentă rapidă și paralizia mușchilor respiratori (Sindromul Landry), pot să survină aritmii cardiace potențial letale (oprire sinusală, bloc cardiac complet, tahiaritmii ventriculare). Aritmiile sînt favorizate de folosirea respiratorului mecanic (131). Există și o disfuncție a sistemului nervos vegetativ, iar intervențiile farmacologice asupra presiunii sanguine sînt periculoase și nu trebuie folosite decît în cazuri absolut necesare (131). Examenul histopatologic al inimii este normal, totuși o miocardită acută este posibilă. În unele neuroviroze în care virusul respectiv are și tropism cardiac, afectarea inimii este de tip miocarditic, ca de exemplu în poliomelita acută anterioară.

SARCOIDOZA

Generalități. Sarcoidoza (boala Besnier-Boeck-Schaumann) este o granulomatoză multisistemică de cauză necunoscută, afectînd în special adulții tineri de ambele sexe și avînd o evoluție variabilă, de la remisiuni spontane durabile echivalînd cu vindecări, în special în formele cu

Scanned with OKEN Scanner

debut acut, la progresia continuă spre exitus. Tabloul clinic cel mai adesea este dominat de adenopatii hilare pulmonare bilaterale, infiltrate pulmonare și leziuni oculare și cutanate, dar poate fi interesat orice țesut sau organ, printre care și inima. Boala activă, caracterizată anatomopatomopatologic prin prezența granuloamelor sarcoidozice, se însoțește de anumite modificări biologice, care dispar dacă devine inactivă; granuloamele se rezorb sau se transformă în țesut fibrotic cicatriceal. Fibroza întinsă poate compromite organul afectat.

Afectarea cardiacă în sarcoidoză poate fi directă, prin formarea de granuloame în miocard, sau indirectă, sub formă de cord pulmonar cronic, ca urmare a hipertensiunii pulmonare datorită afectării parenchimului pulmonar de procesul granulomatos. Deși prezența de granuloame în miocard poate fi pusă în evidență în pînă la 30% din cazurile necropsiate, manifestările clinice ale cardiomiopatiei survin la mai puțin de 5% din bolnavi și numai 1% dintre ei au o afectare cardiacă granulomatoasă care le amenință viața (190). De altfel, numai 5% din bolnavii cu sarcoidoză cunoscută decedează din cauza ei, majoritatea prin insuficiență respiratorie și cord pulmonar cronic; numai 20% pînă la 30% din decese se datoresc cardiomiopatiei (53). Spre deosebire de sarcoidoză în general, mai frecventă la negri, incidența cardiomiopatiei nu pare influențată de factorul rasial. De obicei coexistă manifestări clinice datorită afectării mai multor organe, uneori însă manifestările cardiomiopatiei sînt singurele prezente. Din cauza procesului infiltrativ cardiomiopatia din sarcoidoză are caractere fiziopatologice de cardiopatie restrictivă, iar din cauza diminuării contractilității ventriculilor are și caractere de tip congestiv.

Morfopatologie. *Macroscopic* inima poate fi dilatată și se pot observa noduli albicioși dispersați sau conglomerați care infiltrează miocardul. Atriile sînt dilatate, pot exista trombi murali în atrii sau ventriculi, ocazional un revărsat pericardic, calcificări ale inelului mitral, probabil favorizate de hipercalcemie, sau un anevrism ventricular. În porțiunea în care granuloamele s-au transformat în cicatrici hialine, miocardul apare fibros. Granuloamele, formate din celule epitelioide, cu prezența de celule gigante și absența cazeificărilor, au o distribuție preferențială, deși pot fi găsite în orice zonă a miocardului. Sînt afectați în special pereții liberi ai VS și porțiunea cranială a septului interventricular, ceea ce explică frecvența tulburărilor de conducere; mușchii papilari sînt mai rar infiltrați semnificativ (148). Infiltrația granulomatoasă poate fi compactă și să depășească chiar două treimi din grosimea peretelui ventricular, ceea ce explică imaginile electrocardiografice de tip infarct transmural sechelar și formarea de anevrisme (53). Cel mai adesea granuloamele coexistă cu cicatricele hialine rezultate din vindecarea lor. La examenul infrastructural pot fi puse în evidență anomalii mitocondriale în zone în care miocardul apare normal la examenul microscopic. Infiltrația arterelor coronare mici cu granuloame nu are o semnificație funcțională precisă, dar aceasta nu pare importantă. Gradul disfuncțiilor sistolică și diastolică ventriculare depinde de amploarea procesului granulomatos.

Scanned with OKEN Scanner

Manifestările clinice ale cardiomiopatiei pot fi primele manifestări ale sarcoidozei și să rămînă izolate, dar cel mai adesea survin după apariția celor datorite interesării celorlalte organe (46). Pot să existe simptome și semne de restricție și/sau insuficiență cardiacă congestivă. Suflurile de regurgitație mitrală par a se datora mai puțin disfuncției pilierilor infiltrați granulomatos sau rigidității inelului mitral calcificat, cît dilatație VS. Tulburările de ritm și de conducere sînt frecvente și pot constitui primele și singurele manifestări ale afectării cardiace. Moartea subită poate fi prima expresie a unei sarcoidoze latente și se întîlnește în două treimi din cazurile de sarcoidoză cardiacă necropsiate. Tulburările de ritm cele mai frecvente sînt extrasistolia și tahicardia ventriculară, ultima întîlnită la o pătrime din bolnavii decedați prin cardiomiopatie, fiind adesea rezistentă la tratament. Tulburările de conducere AV și intraventriculare au cea mai mare incidență, blocul cardiac complet fiind întîlnit într-un sfert din cazurile letale de sarcoidoză și fiind cauza marei majorități a sincopelor sau echivalentelor lor. Ocazional se întîlnesc pericardită exsudativă, dar foarte rar tamponadă cardiacă, embolii, semne în legătură cu dezvoltarea unui anevrism ventricular stîng și chiar ruptură cardiacă (78). Insuficiența cardiacă este în general progresivă și rezistentă la tratament, decesul prin insuficiență de pompă survenind cel mai adesea în mai puțin de doi ani de la debutul simptomelor, și mai devreme dacă există asociată hipertensiune pulmonară prin mecanism granulomatos pulmonar. Prognosticul tulburărilor de ritm și de conducere izolate este însă mai bun. Incidența maximă a sarcoidozei cardiace este în jurul vîrstei de 40 ani.

Explorări paraclinice. *Electrocardiograma* este relativ frecvent anormală (între 20%—50%) la bolnavii cu sarcoidoză fără simptome cardiace, sub forma anomaliilor ST—T, și aproape totdeauna patologică la cei cu manifestări clinice de sarcoidoză cardiacă. Pot apărea modificări ST-T tranzitorii, datorate probabil inactivării procesului granulomatos, cu rezorbția granuloamelor sau fibroză minimă, spontană sau sub corticoterapie. Undele Q patologice sînt mai rare și presupun un proces granulomatos compact și extins, totuși au fost comunicate dispariții ale lor sub tratament cu corticosteroizi (76). Un anevrism al VS poate avea ca expresie electrică un pseudocurent de leziune, sub formă de supradenivelare concavă în jos a segmentului ST, neinfluențat de corticosteroizi. Electrocardiograma permite aprecierea exactă a tulburărilor de conducere și de ritm, mai ales dacă se recurge la monitorizarea Holter.

Examenul radiologic convențional și *ecocardiografia* sînt nespecifice, reflectînd hipertrofia, dilatația, exsudatul pericardic, eventualii trombuși murali, disfuncția ventriculară sau regurgitația atrio-ventriculară (metoda Doppler). În schimb *scintigrama de perfuzie miocardică cu* Tl^{201} vizualizează defectele de captare datorite infiltratelor granulomatoase, dacă acestea au o anumită amploare (peste 2,5 cm) (190). Defectele de captare, mai ales dacă sînt dispersate, la un tînăr fără evidența unei boli coronariene, deși nespecifice, sînt sugestive pentru o cardiomiopatie infiltrativă și devin diagnostice la un bolnav cu sarcoidoză cunoscută; ele se pot întîlni la mai bine de o treime din bolnavii cu sarcoidoză fără afectare cardiacă clinică (190). Dacă boala este activă,

Scanned with OKEN Scanner

scintigrama miocardică de perfuzie cu galiu^{67}, ca în orice proces inflamator, sau cu pirofosfat de Tc^{99}m arată zone de hipercaptare (54). Biopsia endomiocardică este utilă și constituie singurul mijloc sigur de diagnostic în sarcoidoza cardiacă izolată, dar, granuloamele nefiind distribuite omogen, poate fi negativă sau nespecifică dacă fragmentul nu conține decît țesut fibros, și necesită adesea prelevarea de material bioptic din cordul stîng.

Diagnosticul de sarcoidoză trebuie să fie morfologic, cel de sarcoidoză cardiacă putînd fi pus și indirect. Dacă este posibil, se prelevează fragmente tisulare din zonele afectate, cele mai lipsite de riscuri (tegumente, ganglioni limfatici periferici, mușchi), dar uneori sînt necesare intervenții mai invazive, cel mai adesea biopsii pulmonare, ocazional și miocardice. De asemenea, trebuie eliminate cauzele cunoscute de granulomatoză, avînd în vedere relativa lipsă de specificitate a leziunilor. În primul rînd trebuie exclus granulomul tuberculos, lucru uneori dificil, granuloamele din infecțiile fungice, lues, hipersensibilitatea la droguri. O problemă extrem de dificilă de diagnostic diferențial o reprezintă miocardita granulomatoasă denumită și miocardita cu celule gigante, a cărei diferențiere de sarcoidoză se bazează pe examenul morfologic din alte regiuni, extracardiace. Similitudinea de leziuni miocardice din ambele afecțiuni, ridică întrebarea dacă miocardita granulomatoasă este o afecțiune distinctă de sarcoidoză miocardică. Examenul radioclinic ridică în general suspiciunea de sarcoidoză, iar modificările biologice o întăresc. Cele mai importante modificări biologice ale bolii active sînt hipercalcemia, hiperfosfatazemia alcalină, creșterea activității enzimei de conversie a angiotensinei în ser și intradermorecția la tuberculina negativă, dar ele nu sînt constante. Examenul citologic și biochimic al lichidului de lavaj bronhoalveolar poate fi de ajutor, iar testul cutanat Kweim-Siltzbach cu antigen sarcoidozic, urmat de examenul microscopic poate fi decisiv. Dacă boala devine inactivă testele amintite sînt nediagnostice. Afectarea cardiacă poate avea expresie clinică sau poate fi detectată numai paraclinic. Mijloacele cele mai bune de diagnostic neinvaziv al afectării cardiace sînt electrocardiograma, ecocardiograma și scintigrama de perfuzie miocardică.

Tratamentul sarcoidozei cardiace cu corticosteroizi este actualmente singurul capabil, în cazurile favorabile, să facă să regreseze infiltrația granulomatoasă și să prevină formarea de noi granuloame. În general se folosește prednison în doze în jur de 50 mg/zi, efectele așteptate apărînd după aproximativ 3 luni (76). În cazurile favorabile, insuficiența cardiacă se reduce, fracția de ejecție a VS se normalizează, modificările morfologice ale electrocardiogramei ca și tulburările de ritm și de conducere pot dispare, scintigrama de perfuzie miocardică se poate normaliza sau defectele de captare se reduc, ca și mărirea inimii. Dacă rezultatele sînt bune tratamentul trebuie continuat timp îndelungat, în general 1—2 ani, dar posibil și indefinit. Determinarea activității enzimei de conversie a angiotensinei în ser, a calciuriei sau a calcemiei este utilă pentru aprecierea inactivării bolii și a recurențelor. Șansele de succes ale tratamentului depind probabil și de precocitatea instituirii lui. Eficacitatea este destul de greu de apreciat pentru cazurile paucisimptoma-

Scanned with OKEN Scanner

tice sau cu extindere miocardică redusă, din cauza evoluției spontane posibil regresivă a granuloamelor. Incidența anevrismelor VS pare crescută la bolnavii supuși corticoterapiei, dar sînt încă necesare verificări (190).

Insuficiența cardiacă în absența tratamentului antiinflamator energic este greu tratabilă, boala fiind progresivă. Tulburările de ritm pot fi rezistente; rezultatele cele mai bune par a fi obținute cu asocierea chinidină-betablocant simpatic (190). Bolnavii cu bloc cardiac complet au un risc ridicat de moarte subită și au indicație de implantare de stimulator în VD, ca și cei cu tulburări de conducere intraventriculară însoțite de sincope. Rezecția unui anevrism ventricular poate fi singurul mijloc capabil să ducă la dispariția unor aritmii ventriculare amenințătoare, rezistente la tratamentul medicamentos.

GLICOGENOZELE CARDIACE

Depuneri semnificative de glicogen în miocard cu dezvoltarea unei cardiomiopatii se întîlnesc numai în tipurile 2 (muscular), 3 și 4 (hepatice) din cele 8 tipuri sigure de glicogenoze prin deficite enzimatice cunoscute; în celelalte două tipuri de glicogenoze musculare, tipul 5 (McArdle) și 7 (Tarui) se pot întîlni modificări electrocardiografice (vezi glicogenozele musculare) (55, 71, 122). Cu excepția tipului 8, în care transmiterea este recesivă legată de cromozomul X, transmiterea genetică a celorlalte glicogenoze este autozomal recesivă (93).

În **tipul 2 de glicogenoză (boala Pompe),** datorit deficitului în enzima lizozomală alfa-1,4 glucozidază (maltaza acidă), infiltrația masivă și uniformă cu glicogen normal a miocardului provoacă hipertrofie ventriculară, mai ales stîngă (71). Uneori însă infiltrația este asimetrică, septul ventricular fiind hipertrofiat disproporționat și putîndu-se produce obstrucție dinamică sistolică, cel mai adesea la nivelul VS (55). Inițial cavitățile ventriculare sînt normale. Glicogenul este depozitat în lizozomi, dar nu este utilizabil ca sursă de energie, glicoliza lizozomală fiind suprimată la nivelul miocardului (calea fosforilitică extralizozomală de degradare a glicogenului este însă normală și bolnavii nu au hipoglicemie) (71).

Forma infantilă severă a bolii, a cărei incidență este de 1 la 100.000 nașteri, se însoțește aproape constant de cardiomiopatie, simptomele acesteia debutînd în primele 6 luni, iar moartea survenind de regulă la vîrsta de 2 ani, prin insuficiență cardiorespiratorie (122). Insuficiența cardiacă este rezistentă la tratament, și există o sensibilitate crescută la efectele toxice ale digitalicelor. Bolnavii prezintă dispnee, cianoză, tahicardie și transpirații și semne în raport cu mărirea inimii, eventuala prezență a unei obstrucții sistolice și a insuficienței cardiace congestive terminale. Moartea subită este frecventă. De obicei coexistă infecții respiratorii. Se asociază constant macroglosie, sălbiciune și hipotonie musculară, dificultăți în alimentație și deficite neurologice. Electrocardiografic intervalul PR este frecvent scurtat, iar complexele QRS sînt înalte și largi ca expresie a hipertrofiei ventriculare, cel mai adesea însoțite de modificări mixte ale repolarizării, cu inversiuni marcate de

Scanned with OKEN Scanner

unde T în special în derivațiile precordiale mijlocii și stîngi. Ecocardiograma vizualizează eventuala obstrucție sistolică. Angiografic VS apare cu trabeculații marcate caracteristice. În formele mai ușoare, cu debut mai tardiv, afectarea cardiacă clinică este și ea mai ușoară sau lipsește.

Diagnosticul de glicogenoză se face pe examenul fragmentelor obținute prin biopsie musculară, iar tipizarea pe punerea în evidență a deficitului în alfa-1,4-glucozidază în leucocitele circulante, în fragmentele de țesut muscular sau în culturile de fibroblaști din piele, folosind un substrat specific (71). Diagnosticul prenatal este posibil prin demonstrarea deficitului de maltază acidă în lichidul amniotic. Nu există un tratament eficace; încercările terapeutice prin administrare de maltază acidă purificată nu sînt practicabile (71). Avînd în vedere progresia rapidă a bolii la copii, intervențiile chirurgicale practicate în unele cazuri de obstrucție sistolică nu par justificate.

Tipul 3 de glicogenoză (boala Cori-Forbes) dextrinoza limită sau glicogenoza de deramificare), datorit deficitului fie în amilo-1,6-glucozidază, fie în oligo-1,4 glucantrasferază sau în ambele enzime ce deramifică glicogenul, are cel puțin 6 subtipuri în raport cu variațiile tisulare ale distribuției deficitului enzimatic și se poate însoți de cardiomiopatie de tip hipertrofic (71). Glicogenul depozitat este anormal, cu ramificații externe scurte (dextrinoza limită). Bolnavul are de regulă, pe lîngă cardiomiopatie de tip hipertrofic, și miopatie, atinge o înălțime aproape normală, hipoglicemia este ușoară, iar hepatomegalia adesea dispare după pubertate. Diagnosticul se bazează pe demonstrarea deficitului enzimatic de obicei în fragmente de ficat sau mușchi scheletal, leucocite sau hematii, dar s-a practicat în scop diagnostic și biopsie endomiocardică (71). Nu există tratament specific.

Tipul 4 de glicogenoză (boala Andersen, amilopectinoza sau glicogenoza de ramificare) datorit deficitului în alfa-1,4-glucan-6-glucotransferază (transglucozilază), o enzimă implicată în ramificarea glicogenului, poate să se complice cu cardiomiopatie hipertrofică (71). Glicogenul depozitat este anormal, fiind format din lanțuri lungi și avînd ramificații externe lungi și puține. Boala apare la copii, care au din jurul vîrstei de 2 ani insuficiență hepatică cu icter, ascită și miopatie, și decedează pînă la vîrsta de 4 ani. Diagnosticul se face enzimatic, de regulă pe fragmente de ficat sau mușchi scheletal (71). Nu există tratament specific.

Grupa glicogenozelor mai cuprinde cîteva forme încă neclasificate exact. În una dintre ele, o formă infantilă fatală datorită unui deficit de miofosforilază, diferită de cea din tipul 5 și cea din tipul 8 (deficit de fosforilază-b-kinază), electroforetic a fost pusă în evidență lipsa a două din cele trei fosforilaze uzuale miocardice (71).

ALTE AFECȚIUNI CARDIACE ASOCIATE CU DEPUNERI DE GLUCIDE ÎN MIOCARD

Cantități crescute de glicogen intramiocardic, dar probabil fără importanță patogenetică, se găsesc în *cardiomiopatia congestivă* familială, fără a se putea pune în evidență nici un defect enzimatic (182). De ase-

Scanned with OKEN Scanner

menea, în *cardiomiopatia hipertrofică* există o acumulare marcată de glicogen perinuclear, a cărei semnificație nu este cunoscută (123).

Rabdomioamele, care sînt cele mai frecvente neoplazii cardiace benigne ale nou născutului și copilului mic (vezi tumorile cardiace), mai probabil hamartoame decît tumori adevărate, conțin cantități crescute de glicogen, caracteristică a miocitelor imature. Deoarece tumorile nu sînt încapsulate, s-a sugerat că ele ar reprezenta o formă nodulară de glicogenoză cardiacă, dar examenul ultrastructural pledează împotriva acestei ipoteze, ca și asocierea cu alte tumori și anomalii sistemice (50% din bolnavi avînd scleroză tuberoasă) fără nici o legătură cu o tulburare metabolică. Nodulii roșii-gri pot produce aritmii și blocuri cardiace și provoca moarte subită (182). „Tumorile" simptomatice ar putea fi ocazional extirpate.

O formă de cardiomiopatie de tip congestiv, însoțită de sufluri de regurgitație atrio-ventriculară, tulburări de conducere și sincope a fost descrisă în cadrul unei *tezaurismoze de polizaharide neutre* prin mecanism necunoscut (182). În miocard există depuneri de polizaharide neutre non-metacromatice și glicogen, iar miocitele prezintă vacuole.

OXALOZA

Oxaloza sau depozitarea extrarenală de oxalat de calciu în organism poate fi importantă la nivelul miocardului și să provoace tulburări clinice. Oxaloza primară poate fi consecința a două defecte enzimatice rare, transmise autozomal recesiv, care determină hiperoxalurie (93). Acidul oxalic provine din acidul glioxilic, care la rîndul său provine din acid gliconic; acidul glioxilic se transformă în glicocol sau din nou în glicolat (acid glicolic). *În tipul I de hiperoxalurie primară* (aciduria glicolică) există o deficiență a enzimei alfa-ketoglutarat-glioxilat-carboligază, glioxilatul neputînd fi transaminat în glicocol (186). Se acumulează glioxilat, care este oxidat în oxalat (în prezența lacticodehidrogenazei) și redus în glicolat, ambele excretate în exces în urină. *În tipul II de hiperoxalurie primară* (aciduria L-glicerică) există o deficiență cu activitatea D-glicericdehidrogenazei (glioxilat reductazei), astfel încît acidul glioxilic (glioxilatul) nu poate fi transformat în acid glicolic (186). Pe lîngă transformarea glioxilatului în acid oxalic, acumularea de hidroxipiruvat duce (în prezența lacticodehidrogenazei) la reducerea lui înacid L-gliceric, care se elimină prin urină, unde în mod normal este nedetectabil. Oxalozele secundare, în general datorite insuficienței renale, se însoțesc mai rar de depuneri semnificative de oxalat de calciu în miocard.

În hiperoxaluriile primare cristalele de oxalat de calciu din cord se găsesc în fibrele miocardice, țesutul interstițial, țesutul de conducere și arterele coronare. Boala debutează de regulă în copilărie, bolnavii avînd nefrolitiază, nefrocalcinoză și insuficiență renală. Pot surveni diverse aritmii cardiace și tulburări de conducere, pînă la blocul cardiac complet (102). Insuficiența cardiacă este cel mai adesea plurifactorială, bolnavii avînd în general hipertensiune arterială, uremie și anemie nefrogenă, pe lîngă o eventuală coronaropatie și cardiomiopatie. Nu există un

Scanned with OKEN Scanner

tratament eficace în hiperoxaluriile primare. În oxalozele secundare hemodializa poate diminua oxalemia și depunerea de cristale de oxalat de calciu. Tratamentul tulburărilor cardiace este nespecific.

BOALA GAUCHER

Boala Gaucher (glucozil-ceramidlipidoza) este o afecțiune eredofamilială autozomal recesivă datorită deficitului în glucocerebrozidază (glucozilceramid-β-D-glucozidază) cu acumulare progresivă în fagocitele sistemului monocite-macrofage de glucocerebrozid (glucozilceramid) și de glucozilsfingozină, un derivat dezacetilat foarte toxic mai ales pentru sistemul nervos (16, 88). Fagocitele încărcate cu glucocerebrozid se transformă în celule Gaucher. Infiltrația cu celule Gaucher se produce mai ales în ficat, splină, măduva osoasă și ganglionii limfatici, dar și miocardul și alte țesuturi pot fi afectate. Există mai multe tipuri moleculare de glucocerebrozidază, enzimă lizozomală localizată în cromozomul 1, probabil responsabile de cele 3 tipuri clinice distincte de boală Gaucher: 1. cronic non-neuronopatic sau adult, 2. acut neuronopatic sau infantil, mortal pînă la vîrsta de 2 ani, și 3. subacut neuronopatic sau juvenil (88).

Afectarea miocardului este rară clinic și se produce aproape numai în forma adultă. Dacă este importantă, apare restricție miocardică și ulterior disfuncție sistolică cu scăderea expulsiei și a debitului cardiac. Glucozilceramidul este crescut de 2—3 ori în plasmă și de peste 200 ori în splină și ficat (88).

Diagnosticul de boală Gaucher, de altfel foarte rară, se confirmă enzimatic și morfologic în aspiratul medular sau fragmentele tisulare, inclusiv cele obținute prin biopsie endomiocardică (37). Încercările terapeutice cu administrare intravenoasă de β-glucozidază placentară umană purificată s-au dovedit eficiente în forma non-neuronopatică, dar nu sînt practicabile timp îndelungat, iar transplantele de măduvă osoasă în tipurile adult și juvenil, urmate de corectarea defectului enzimatic în leucocitele circulante și reducerea cantității de lipide depozitate, sînt în curs de evaluare (88).

BOALA FABRY

Boala Fabry (glicosfingolipidoza; angiokeratoma corporis diffusum universale) este o tezaurismoză datorită deficitului enzimei lizozomale alfa-galactozidază-A (ceramid-trihexozidază), cu depunere de glicosfingolipide neutre, în special globotriaozilceramidă (o trihexozilceramidă), în majoritatea viscerelor, mai ales în lizozomii sistemelor cardiovascular și renal (32). Se transmite ereditar, legată de cromozomul X, avînd o expresie completă la bărbați; femeile (heterozigote) pot avea o formă ușoară de boală (de obicei opacități corneene), dar numai rar forma completă cu insuficiență renală (probabil homozigote) (187). Incidența bolii este de 1 la 40.000 nașteri (187). Glicosfingolipidele se prezintă sub formă cristalină, în lumina polarizată apărînd birefringente cu formare de cruce de Malta caracteristică. Ele se găsesc atît în țesuturi, intra și

Scanned with OKEN Scanner

extracelular, cît și în fluide, inclusiv în urină și lichidul amniotic. Principalele manifestări clinice constau în leziuni telangiectatice cutanate, de obicei cheratinizate (ocazional și teleangiectazii viscerale), hipohidroză, opacifieri ale corneei, dureri și parestezii acrale, febră intermitentă, insuficiență renală și tulburări intestinale, nervoase și cardiovasculare. Depozitarea intracardiacă a glicosfingolipidelor se face în miocardul de lucru, sistemul de conducere, endoteliul vascular și valvele cardiace, mai ales mitrală (32, 187). Dacă au o anumită amploare provoacă disfuncție diastolică (restricție) și sistolică (cardiomiopatie cu dilatație), angină pectorală sau infarct miocardic, tulburări de conducere atrioventriculare și intraventriculare, aritmii și ocazional insuficiență mitrală. Insuficiența cardiacă este rezistentă la tratament. În patogenia cardiopatiei joacă un rol important hipertensiunea arterială de origine renală și insuficiența de irigație datorită stenozelor coronariene multiple. Ecocardiografia este metoda cea mai bună pentru a stabili neinvaziv gradul afectării miocardice (9, 62).

Diagnosticul clinic este confirmat biochimic prin punerea în evidență a deficitului marcat al activității alfa-galactozidazei A în plasmă sau ser, leucocite, lacrimi, fragmentele de țesut biopsiat, culturile de fibroblaști din piele sau în lichidul amniotic (diagnostic prenatal posibil) (187). Cantități crescute de globotriaozilceramidă se găsesc în urină, plasmă, culturi de fibroblaști sau în lichidul amniotic (187). Femeile heterozigote simptomatice prezintă în general scăderi moderate ale activității alfa-galactozidazei A și celule încărcate cu glicosfingolipide neutre (fragmente tisulare, sediment urinar). Actualmente nu există un tratament eficace al bolii. Deși administrarea de alfa-galactozidază-A purificată extrasă din placenta umană a dus la scăderea trihexozilceramidei circulante, semitipul enzimei s-a dovedit mult prea scurt pentru ca administrarea ei să fie practicabilă (88).

GANGLIOZIDOZELE (93,187)

Gangliozidozele, afecțiuni eredofamiliale cu transmitere autozomal recesivă, sînt tezaurismoze cu depunere de gangliozide (G_M), constituenți glicerosfingolipidici importanți ai membranelor celulare, mai ales ale ganglionilor nervoși. Din cel puțin 10 gangliozide cunoscute, în bolile însoțite de afectarea inimii sînt importante doar gangliozidele desemnate G_{M1} și G_{M2}. Depunerile de G_M datorate deficiențelor unor enzime implicate în metabolizarea lor se fac mai ales la nivelul sistemului nervos central, dar și miocardul poate fi afectat semnificativ.

În **gangliozidoza G_{M1}** există un deficit de G_{M1}-β-gangliozidază-A (o galactozidază) care are două forme. Histiocitele care infiltrează valvele mitrală și tricuspidă și în măsură mai mică miocardul sînt încărcate cu G_{M1} și apar spumoase și cu vacuole. Cardiomiopatia clinică este neobișnuită, iar modificările electrocardiografice sînt nespecifice. Bolnavii au înapoiere mintală, tulburări neurologice progresive, hepatosplenomegalie și anomalii scheletice, decesul survenind pînă la vîrsta de 2 ani în forma infantilă și pînă la 10 ani în cea juvenilă (91).

Scanned with OKEN Scanner

Gangliozidozele G_{M2} datorate a 4 tulburări enzimatice diferite, au 4 tablouri clinice distincte (vezi și Tabelul XXVI-X).

Tipul 1 (Boala Tay-Sachs) datorat deficitului în hexozaminidază A locus beta, debutează clinic în primele 6 luni de viață, și se caracterizează prin înapoiere mintală, amauroză (idioție amaurotică), rigiditate de decerebrare, tremor și maculă roșie-cireșie (91). Există modificări electrocardiografice nespecifice ale repolarizării și interval Q-T prelungit, dar numai rar simptome și semne clinice de afectare cardiacă (182). Decesul survine în prima copilărie. *Tipul 2* (boala Sandhoff) se datorează deficitului parțial de hexozaminidază A și B. Clinic seamănă cu boala Tay-Sachs, dar afectarea cardiacă clinică este relativ frecventă sub formă de cardiomiopatie congestivă și prolaps mitral cu regurgitație, iar anatomopatologic coronarele pot fi stenozate datorită proliferării fibroblastice; frecvent se asociază fibroelastoză endocardică (182). Modificările electrocardiografice sînt nespecifice. *Tipul 3 juvenil,* datorat deficitului în hexozaminidază A locus alfa, debutează între 2—6 ani cu ataxie, are o evoluție mai lentă, decesul survenind în jurul vîrstei de 15 ani, și se poate însoți de modificări electrocardiografice nespecifice (91). *Tipul 4 adult (cronic),* datorat deficitului în hexozaminidază B, debutează după vîrsta de 20 ani cu atrofie musculară și ataxie spinocerebeloasă și nu se însoțește de afectare cardiacă (91).

Diagnosticul gangliozidozelor se face enzimatic, folosind substraturi specifice, cu demonstrarea deficitului de activitate a enzimelor specifice în ser, leucocite sau culturile de fibroblaști din piele. La toți homozigoții în fragmentele de țesut cerebral G_{M1} sau G_{M2} sînt crescute marcat (91). Heterozigoții au activitățile enzimelor respective scăzute apreciabil în ser, leucocite sau culturile de fibroblaști tegumentari (142). Diagnosticul prenatal este posibil în tipurile 1, 2 și 3 prin demonstrarea deficitului enzimatic specific în culturile de celule din lichidul amniotic (142). Nu există tratament specific, încercările de a folosi enzime purificate fiind ineficiente.

ALTE AFECȚIUNI CARDIACE ASOCIATE CU DEPUNERI DE LIPIDE ÎN MIOCARD

În unele din aceste afecțiuni depunerile de lipide în miocard sînt masive sau/și situate în locurile strategice, tulburările cardiace putînd fi explicate prin aceasta, în altele însă relația cu manifestările cardiace clinice sau paraclinice este nesigură. Bolile respective sînt rare.

Boala Refsum (heredopathia atactica polineuritiformis) este o afecțiune eredofamilială autozomal recesivă datorată deficienței unei alfa oxidaze lipidice specifice, urmată de acumularea intracelulară sub formă de fitanat a acidului fitanic exogen, ce nu poate fi degradat (187) (vezi și Boala Friedreich și celelalte ataxii spino-cerebeloase). Acumularea de fitanat este frecventă și semnificativă în miocard, mai ales la nivelul nodului sinusal, a fasciculului His și a tecilor mielinice ale nervilor, dar se produc și atrofii ale miocitelor cu fibroză de înlocuire (182). Tulbură-

Scanned with OKEN Scanner

rile cardiace clinice sînt dominate de sincope și moarte subită. Electrocardiografic se întîlnesc alungiri ale intervalului Q—T, modificări necardiografic se întîlnesc alungiri ale intervalului Q—T, modificări specifice ale repolarizării, diverse aritmii, disfuncție de nod sinusal și tulburări de conducere atrioventriculare și intraventriculare pînă la bloc cardiac complet. Neurologic domină polineuropatia și ataxia cerebeloasă. Există o retinită pigmentară. Tratamentul cardiac este nespecific, dar excluderea din alimentație pe cît posibil a vegetalelor care reprezintă sursa de fitol și acid fitanic poate întîrzia apreciabil evoluția bolii.

Lipidoza cardiacă izolată se datorează acumulării de trigliceride și unii acizi grași liberi în miofibrile, cu degenerescență consecutivă, dilatație și insuficiență cardiacă (91). Cauza este necunoscută. Boala afectează copiii mici, care prezintă și tulburări neurologice centrale, dar este diferită de boala Nixon—Blaw (vezi Tabelul XXVI-X). Aritmiile ventriculare sînt frecvente și pot fi letale (182).

Xantomatoza primară, în care xantoamele, formate din depozite de colesterol amorf extracelular și macrofage încărcate cu colesterol, pot infiltra și miocardul, se prezintă sub două forme distincte: xantomatoza familială hipercolesterolemică (hiperlipoproteinemia tip II) și xantomatoza normocolesterolemică ereditară. În forma hipercolesterolemică, cu transmitere autozomal dominantă, infiltrația focală a miocardului nu pare a avea importanță patogenetică comparativ cu amploarea aterosclerozei coronariene și a eventualei stenoze aortice nici chiar la homozigoți. În schimb, *forma normocolesterolemică* poate avea aspect de cardiomiopatie congestivă cu insuficiență cardiacă, aritmii și tulburări de conducere, care nu pot fi explicate numai prin determinările vasculare și ocazional valvulare și în care xantoamele intramiocardice, de obicei difuze, ar putea avea rolul patogenetic principal (182). Cauza afecțiunii este necunoscută și nu există tratament etiologic.

În **boala Niemann-Pick** (lipidoza sfingomielinică) sfingomielina (compus din ceramidă și fosforilcolină) se depozitează în organism, cel mai adesea datorită deficitului în sfingomielinază (tipurile A, B și C), dar uneori fără o cauză evidentă (tipurile D și E) (89, 187). Adițional se acumulează și alte lipide și glicolipide (15). Histiocitele încărcate cu sfingomielină, devenite celule spumoase, pot infiltra miocardul, dar tulburările cardiace sînt neobișnuite (182). Boala se transmite autozomal recesiv și nu are tratament specific. Bolnavii au hepatosplenomegalie, unii au tulburări neuropsihice, stigmate cutanate, infiltrate pulmonare și alte determinări sistemice. Diagnosticul prenatal este posibil în tipurile A și B prin constatarea deficitului activității enzimatice în culturile de celule din lichidul amniotic (89).

Forma medie multifocală a granulomatozei (eozinofilice) cu celule Langerhans, **boala Hand-Schüller-Christian,** se poate însoți de infiltrație granulomatoasă a miocardului, dar nu există o corelație exactă între gradul infiltrației însoțite de depuneri de lipide, în special colesterol și lipide neutre, și disfuncția sau simptomele cardiace (182). Există de regulă o triadă formată din exoftalmie, diabet insipid și leziuni litice osoase, dar pot fi afectate și alte sisteme și organe. Forma ușoară localizată a histio-

Scanned with OKEN Scanner

citozei X (de la incluziile din histiocitele Langerhans denumite corpi X din cauza structurii lor incomplet elucidate) sau granulomul (eozinofilic) cu celule Langerhans unifocal nu se însoțește de atingere cardiacă, iar în forma sa infantilă severă, în general fulminantă și fatală, sau sindromul Letterer—Siwe, infiltrația miocardului, care principial ar putea produce cardiomiopatie, nu are expresie clinică specifică din cauza predominanței afectării altor structuri și organe, în special a ficatului, pulmonilor, măduvei osoase și sistemului nervos central. Corticoterapia și chimioterapia antitumorală pot fi eficiente, ca și recent transplantul de măduvă osoasă (141).

UREMIA

Experimental pe animal (șobolan) perfuzia preparatului de cord izolat cu o soluție conținînd uree, creatinină, acid guanidinosuccinic și metilguanidină, în concentrațiile în care aceste principale substanțe de retenție azotată, majoritatea toxice, se întîlnesc în cursul uremiei, au efecte depresante asupra contractilității miocardice (47, 87). Totuși, existența unei cardiomiopatii uremice *stricto sensu* la om este nesigură, deși în ultimul timp s-au acumulat date care tind să o confirme. Disfuncția sistolică ventriculară stîngă se întîlnește în 25% și aproape 40% din cazurile de uremie, iar insuficiența cardiacă clinică este și ea frecventă; dar dacă se exclud efectele hipertensiunii arteriale, ale anemiei, hipervolemiei, fistulei arteriovenoase la hemodializați, acidozei sau cele ale diselectrolitemiilor și o cardiopatie preexistentă, atunci o cardiomiopatie uremică specifică apare puțin probabilă (47). Faptul că hemodializa este capabilă să facă să dispară disfuncția sistolică și să normalizeze volumul unei inimi dilatate, în timp ce simpla ultrafiltrare scade doar volumul telediastolic dar înrăutățește disfuncția sistolică (efect Frank—Starling), nu este un argument suficient în favoarea existenței unei cardiomiopatii uremice specifice, deoarece în cursul hemodializei se corectează de obicei acidoza, supraîncărcarea prin volum a inimii și majoritatea diselectrolitemiilor semnificative, în special scăderea calciului ionizat (87).

Frecvent, cauzele care duc la *insuficiență renală,* ca hipertensiunea arterială severă, diabetul zaharat sau diverse vasculite sistemice, *afectează și inima,* iar hipertensiunea arterială *secundară bolilor renale* ajunse în stadiul uremic provoacă adesea cardiopatie hipertensivă. Insuficiența renală cronică este aproape invariabil însoțită de a n e m i e. Cu cît este mai exprimată anemia, cu atît solicitarea hemodinamică a inimii este mai mare, fiind necesar un debit cardiac crescut pentru asigurarea țesuturilor cu oxigen. La bolnavii hemodializați cu fistulă arteriovenoasă indexul cardiac scade în medie de la 6 l/min/m², la un hematocrit de 20%, la 2 l/min/m², cînd hematocritul ajunge la 40%, în timp ce simpla ocluzie a fistulei duce la o scădere a indexului cardiac cu aproximativ numai 0,5 l/min/m², iar rezistențele periferice sînt scăzute în general sub 1 000 dyn/sec/cm^{-5} la un hematocrit de 20% pentru a crește pînă aproape de 3 500 dyn/sec/cm^{-5} la un hematocrit de 40% (87). În general *fistulele arteriovenoase* necesare hemodializei fiind situate la nivelul antebrațelor nu încarcă inima cu peste 750 ml sînge/min, ceea ce pentru

Scanned with OKEN Scanner

o inimă normală este cu totul neglijabil; prin fistulele brahiale sau femorale fluxul de sînge scurtcircuitat poate fi mult mai mare, atingînd chiar 10 l/min, și necesitînd corecții chirurgicale (87). Dar chiar în condițiile obișnuite ale fistulei antebrahiale, surplusul de sînge poate fi important pentru o inimă deja supraîncărcată hemodinamic prin rezistență (hipertensiune sistemică) și/sau volum (hipervolemie, hipercirculație rezultînd din scăderea rezistențelor periferice asociată anemiei). La bolnavii nedializați *hipervolemia datorită expansiunii volumului plasmatic* are probabil un rol important în supraîncărcarea inimii, dar, deși în cursul hemodializei în general aceasta se corectează, hemodializa poate fi eficientă din punct de vedere hemodinamic și cardiomecanic și în absența reducerii în cursul ei a volumului extracelular. Explicația acestui fenomen este neclară, dar ar putea fi legată de corectarea acidozei și de creșterea fracției ionizate a calciului plasmatic. Calciul ionic, esențial pentru contracția miocardului, este în general scăzut în majoritatea insuficiențelor renale cronice, care se însoțesc de hipocalcemie și hipercalciurie, iar experimental în cursul uremiei s-a constatat un transport de Ca^{2+} diminuat în fragmentele de reticul sarcoplasmic din miocardul și mușchiul scheletat de șobolan, la ultimul corectabil prin adaosul de 1,25-hidroxicolecalciferol (Vit. 1,25-D_3) (47). Vitamina D este necesară bunei funcții a reticulului sarcoplasmatic al miocitului. Hipovitaminoza 1,25-D_3 este obișnuită în insuficiența renală cronică și ar putea avea un rol în deprimarea contractilității miocardice din uremie. S-a mai sugerat că excesul de hormon paratiroidian din cursul hiperparatiroidismului secundar din insuficiența renală cronică ar reprezenta un toxic cardiac, și s-au comunicat ameliorări ale funcției ventriculare stîngi după paratiroidectomie în aceste situații (34). S-ar putea ca restricția de proteine impusă uremicilor să contribuie la dezvoltarea cardiopatiei din insuficiența renală cronică ca și hipoxemia prezentă la unii bolnavi, datorită stazei pulmonare și hemodializei în sine (probabil în legătură cu activarea complementului, leucostaza din vasele pulmonare după contactul sanguin cu membrana de celofan a dializatorului și hipoventilația rezultată din diminuarea concentrației sanguine a CO_2 din cursul hemodializei) (87). De asemenea, este posibil ca excesul de sodiu intracelular din uremie să deprime contractilitatea miocardică. În cursul uremiei, mai ales la hemodializați, se produc frecvent depuneri de calciu în miocard, în special în țesutul de conducere și în arterele coronare mici, care devin stenotice.

Indiferent de faptul că există sau nu o cardiomiopatie uremică *stricto sensu,* afectarea cardiacă din cursul uremiei poate avea aspectul unei cardiomiopatii cu dilatație, însoțită de tulburări de ritm și de conducere, pînă la bloc cardiac complet, insuficiență cardiacă congestivă sau moarte subită, iar hemodializa cronică este capabilă adesea să o facă să regreseze sau să dispară (47). Pericardita uremică fibrinoasă devine de regulă serohemoragică sau hemoragică, are tendință la constricție la hemodializați (posibil din cauza sîngerării favorizată de heparina necesară) și la tamponadă cardiacă acută în cazul tratamentului anticoagulant (87). În cazul cînd bolnavii nu pot fi dializați, regresia fenomenelor de tip cardiomiopatic este greu de obținut, dacă nu imposibil și trebuie avută în vedere corectarea tuturor condițiilor asociate, potențial capabile să contribuie la dezvoltarea cardiomiopatiei din cursul uremiei. He-

Scanned with OKEN Scanner

modializa este în general capabilă să controleze și pericardita uremică, singură sau în asociere cu antiinflamatorii nesteroidice și eventual cu pericardocenteza.

ALTE AFECTĂRI ALE MIOCARDULUI

Porfiria. Depunerea în miocard de porfirine normale sau anormale în cursul porfiriilor este frecventă, dar cantitățile depuse sînt mici, și este posibil ca rarele modificări electrocardiografice nespecifice și reversibile descrise în cursul atacurilor acute de porfirie să se datoreze altor cauze, modificările fiind favorizate de tahicardia care însoțește accesele respective (182).

În **boala Whipple** *sau granulomatoza intestinală lipofagică* (lipodistrofia intestinală) macrofagele încărcate cu glicoproteine și dînd o reacție pozitivă la colorația Schiff cu acid periodic pot infiltra toate straturile cardiace și să provoace manifestări clinice. În zonele infiltrate, în timpul activității bolii, la microscopul electronic se văd numeroși bacili mici, similari cu cei găsiți în pereții intestinali și care au fost incriminați ca posibili agenți cauzali (190). Cardiomiopatia cu insuficiență cardiacă congestivă este neobișnuită, ceva mai frecvente fiind leziunile valvulare fibrozante, în special ale valvulei mitrale, cu regurgitație semnificativă hemodinamic, și pericardita. Diagnosticul este sugerat de steatoree, anemie, denutriție, limfadenopatii și poliserozită, și este confirmat bioptic, cel mai sigur prin biopsie intestinală, intestinul proximal fiind afectat invariabil. Tratamentul antimicrobian de durată, asociat eventual cu cel corticosteroidic în perioadele acute, este în general eficient și principial capabil să prevină complicațiile cardiace.

Neuroxantoendoteliomul sau *xantogranulomul juvenil,* afecțiune a pielii copilului, în general autolimitantă și radiosensibilă, se poate însoți de afectări viscerale, printre care și cardiacă. Afectarea miocardică poate provoca tulburări de ritm și de conducere sau hemopericard, dacă proliferarea xantogranulomatoasă este situată la nivelul epicardului (182).

Alte cauze genetice de cardiomiopatie. Există cîteva sindroame genetice în care o cardiomiopatie asociată se întîlnește cu frecvențe variabile, dar evident mai mari decît dacă ar fi vorba de o simplă coincidență (vezi și Genetica bolilor cardiovasculare).

Forma severă a sindromului Turner cu cariotipul 45,X se poate însoți de cardiomiopatie hipertrofică obstructivă asociată celorlalte malformații cardiace, în timp ce în forma cu mozaicism cromozomal (45,X/46 XX) sau în cea cu anomalii ale unuia dintre cei doi cromozomi X cardiomiopatia aparent lipsește (17).

În sindromul Noonan cardiomiopatia hipertrofică survine în aproximativ 20% din cazuri, de obicei asociată cu defectul septal atrial, și se caracterizează frecvent prin hipertrofie excentrică ventriculară stîngă (109).

În sindromul Leopard [*L*entigines (pete de lentigo), *E*lectrocardiographic conduction defects (tulburări de conducere electrocardio-

Scanned with OKEN Scanner

grafice), Ocular hypertelorism (hipertelorism ocular sau mărirea anormală a distanței interorbitare), Pulmonic valve stenosis (stenoză valvulară pulmonară), Abnormalities of genitals (anomalii ale organelor genitale), Retardation of growth (întîrziere de creștere) și Deafness, sensorineural (surditate, neurosenzorială)], printre anomaliile cardiace asociate se numără și cardiomiopatia hipertrofică asimetrică care, dacă este prezentă, de obicei evoluează spre obstrucție sistolică biventriculară (17). Sindromul, care se datorează unei singure gene anormale transmisă autozomal dominant, are o expresivitate clinică foarte diferită chiar în aceeași familie, astfel încît poate fi defectiv, dar anomaliile cardiace se întîlnesc în 95% din cazuri, iar petele de lentigo, brune închis, plane sau ușor reliefate, și conținînd numeroase melanocite, apar înaintea vîrstei de 5 ani în 80% din cazuri (17). Tulburările de conducere constau în alungiri ale intervalului PR și în blocuri intraventriculare pînă la bloc cardiac complet. Moartea subită nu este rară.

CARDIOMIOPATIA PRIN DEFICIT DE SELENIU

Seleniul este un oligoelement cu rol biologic important, datorat probabil selenocisteinei din glutation-peroxidază. Enzima protejează lipidele din membrana celulară, proteinele și acizii nucleici împotriva agenților oxidanți (114). O cardiomiopatie congestivă cu o incidență de 33 cazuri la 100 000 locuitori, survenind în special la copii și femei tinere și atribuită deficitului de seleniu, a fost descrisă în unele zone agricole ale Chinei sub denumirea de boală Keshan (123). Ingestia zilnică de seleniu în zona respectivă cu solul sărac în seleniu era în medie de numai 11 µg (față de 150 µg/zi în Statele Unite ale Americii) (165). Există o formă clinică acută, adesea fulminantă, însoțită de șoc cardiogen, cu o mortalitate de 80%, una subacută și alta cronică; afectarea latentă a miocardului poate fi detectată prin mijloace paraclinice. Microscopic există necroză miocardică cu benzi de hipercontracție și fibroză. Boala a putut fi prevenită prin administrarea de suplimente de selenit de sodiu în tablete. Întrucît existau variații sezoniere în incidența bolii și alte deficiențe alimentare asociate, nu este clar dacă deficiența numai în seleniu este suficientă pentru a provoca o cardiomiopatie, mai ales că în experiment animal acest lucru nu a reușit. O cardiomiopatie asemănătoare se poate dezvolta la bolnavii supuși unei alimentații parenterale prelungite, însoțită de scăderea marcată a concentrației seleniului seric (normal în jur de 0,135 µg/ ml în Statele Unite ale Americii) (165). La animal deficiența combinată de seleniu și vitamina E, alt antioxidant natural puternic, a provocat necroză miocardică difuză. Deficitul în seleniu crește agregarea plachetară și poate că are un rol în dezvoltarea coronaropatiilor, așa cum pare a rezulta dintr-o observație din Finlanda (146).

CARDIOMIOPATIA PRIN DEFICIT DE FOSFOR

Fosforul este indispensabil pentru integritatea structurală și funcțională a organismului, fiind implicat în numeroase procese fiziologice vitale. Printre altele, se găsește în hidroxiapatită, constituentul de bază

Scanned with OKEN Scanner

al oaselor, în fosfolipidele din membranele celulare, în acizii nucleici și compușii macroergici (ATP, creatinfosfat) și în componența multor sisteme de reglare. Producerea, stocarea și utilizarea energiei este imposibilă în absența fosforului, iar contracția musculară este condiționată de mișcarea calciului intracelular, dependentă de o pompă cationică în componența căreia intră ATP-aza (Ca—ATP-aza). Experimental, la animal (cîini), depleția de fosfor provoacă depresie miocardică, reversibilă prin corectarea pierderilor, iar la om hipofosfatemia acută pasageră, ca cea datorită infuziei prelungite de glucoză cu doze mari de insulină sau cea din perioada de recuperare a cetoacidozei diabetice, induce o disfuncție sistolică miocardică tranzitorie și crește iritabilitatea acestuia, tulburări corectabile prin administrarea de fosfați (86). Hipofosfatemia severă (P seric<1 mg/dl) și prelungită, de regulă produsă printr-o balanță fosfatică negativă, se poate însoți de o cardiomiopatie congestivă, reversibilă odată cu înlocuirea pierderilor sau cu normalizarea fosfatemiei (86).

Cauzele cele mai frecvente de hipofosfatemie severă prelungită sînt tratamentul excesiv cu antiacide conținînd hidroxid de aluminiu, care leagă fosfații din lumenul intestinal făcîndu-i nereabsorbabili, și alcoolismul cronic, împreună cu sindromul de sevraj alcoolic; hipofosfatemii severe prelungite se produc și în cursul hiperalimentației, în special parenterală, și în general în sindromul de recuperare după denutriție. În alcoolism, hiperalimentație și sindromul de recuperare nutrițional intervin și alți factori care pot provoca disfuncție miocardică. Nu este sigur dacă rabdomioliza, care survine în unele forme de hipofosfatemie, interesează numai mușchiul scheletal și nu și miocardul (86).

AGENȚII FIZICI

EFECTELE IRADIERII ASUPRA INIMII

Iradierea terapeutică toracică este cauza obișnuită a tulburărilor produse prin radiații ionizate la nivelul inimii. Iradierea accidentală, în special atomică, este mult mai rară. Comparativ cu majoritatea celorlalte structuri cardiace și extracardiace, miocardul este mai rezistent, totuși la doze totale depășind 4 000 razi vulnerabilitatea sa crește (159). Radiațiile ionizante își exercită acțiunea asupra tuturor structurilor cardiace, cel mai sensibil fiind pericardul. În producerea leziunilor cardiace, pe lîngă doza de radiații, intervin numeroși factori, cei mai importanți fiind mărimea volumului cardiac inclus în cîmpul de iradiere, iradierea pe cale anterioară sau predominent (peste 60%) anterioară, reiradierea (în afara cumulului de radiații), utilizarea concomitentă a chimioterapiei antitumorale (pentru miocard) și suprimarea corticoterapiei (pentru pericard) (190). Iradierea produce frecvent hipotiroidie și obstrucție fibrotică a limfaticelor, factori care par a avea importanță patogenetică, mai ales în cazul pericarditei.

Aproximativ 5% din bolnavii iradiați pe torace cu doze totale de 4 000—5 000 razi pentru diverse malignoame, în special neoplasm bronșic, limfoame cu localizare mediastinale și neoplasm de sîn, au o afectare cardiacă clinică (159). Afectarea este mai frecventă paraclinic la o evaluare neinvazivă și probabil constantă anatomopatologic. Studiile expe-

Scanned with OKEN Scanner

rimentale pe animal, care foarte probabil reacționează identic cu organismul omului, au arătat un stadiu exsudativ acut în primele 6—48 ore, interesînd toate structurile cardiace (pancardită), urmat de un al doilea de latență de 2—70 zile, în care inframicroscopic există leziuni capilare, și de un al treilea stadiu exsudativ-fibrotic, care poate fi activ timp de 1—2 ani de la iradiere (159, 190). Acest ultim stadiu pare a se datora interesării capilarelor, cu necroza endoteliului, rupturi și microtrombi, leziuni care produc ischemie, moarte celulară, inclusiv a miocitelor, și fibroză. Arterele coronare epicardice pot deveni stenotice.

Cea mai frecventă manifestare clinică a afectării cardiace este pericardita exsudativă care poate debuta acut, cu durere, frecătură și manifestări electrocardiografice caracteristice, dar are de regulă o evoluție cronică, putînd fi asimptomatică; tamponada cardiacă și pericardita constrictivă sînt posibilități evolutive (vezi „Pericarditele").

Afectarea miocardică este cel mai adesea latentă clinic. Manifestările clinice, care pot apărea pînă la aproximativ 2 ani de la iradiere, iau, cel mai frecvent, aspectul de insuficiență cardiacă congestivă progresivă, ireductibilă dacă procesul fibrotic este important. Cel mai adesea fibroza interesează porțiunea anterioară a inimii (VD și porțiunea anterioară a VS). Disfuncția ventriculară sistolică este mai frecventă și mai exprimată cînd există o pericardită și este constantă în cazul constricției (190). Angina pectorală și infarctul miocardic pot fi complicații tardive ale iradierii toracice. Ocazional fibroza interesează valvele aortică sau mitrală, ducînd la regurgitații hemodinamic nesemnificative, sau endocardul parietal, care apare îngroșat. Interesarea țesutului de conducere poate provoca blocuri atrioventriculare și intraventriculare. Modificările electrocardiografice care nu se datoresc pericarditei (epimiocarditei) sînt nespecifice. Nu se știe dacă un tratament antiinflamator adecvat este capabil să prevină sau să atenueze urmările iradierii la nivelul miocardului, endocardului și vaselor coronare.

ȘOCUL CALORIC

Afectarea miocardică în șocul caloric este plurifactorială. Dacă se produce coagulare intravasculară diseminată survin obstrucții ale capilarelor, cu ischemie, degenerescențe și necroze celulare, iar din cauza sindromului hemoragic și a creșterii permeabilității capilare se produc hemoragii și edem interstițial. Fenomenele interesează întreg organismul, la nivelul miocardului fiind mai exprimate în zonele subendocardice și subepicardice, în septul interventricular și în peretele posterior al VS (190). Atriul drept și frecvent și VD apar dilatate, probabil ca urmare a pulmonului de șoc. Modificările metabolice (mai ales acidoza) datorate afectării celorlalte organe, tulburările hidroelectrolitice (hipocalcemie, hipofosfatemie, deshidratare cu hipovolemie), hipotensiunea arterială (scăderea adițională a perfuziei miocardice) și poate însăși hipertermia (temperatura centrală a corpului poate depăși 44°C) deprimă contractilitatea miocardului. De regulă se instalează o hipotensiune arterială prin mecanism neurogen și vasogen. Bolnavii cu insuficiență cardiacă latentă se pot decompensa, iar la coronarieni se poate produce un infarct miocardic acut. Anomaliile electrocardiografice sînt frecvente, mai ales ca mo-

Scanned with OKEN Scanner

dificări nespecifice ST-T, inclusiv alungiri ale intervalului QT; ele sînt reversibile, dar dispariția lor necesită uneori mai multe luni. Spre deosebire de hipertermia malignă (vezi „Alte afecțiuni musculare însoțite de afectare cardiacă"), unde aritmiile cu potențial letal sînt frecvente, în șocul caloric aritmiile, exceptînd tahicardia sinusală constantă, sînt neobișnuite, ca de altfel și tulburările de conducere. Șocul caloric este dominat de hiperpirexie și de tulburările neurologice, la care se poate asocia insuficiența funcțională practic a oricărui organ.

Șocul caloric clasic survine în special la tarați, bătrîni, alcoolici, cardiaci și obezi, după o expunere în general de 3 zile la căldură mare, mai ales umedă; se produce o dereglare a centrilor termoreglatori, bolnavii încetînd să mai transpire. În șocul caloric prin efort fizic excesiv, capacitatea de a transpira este adesea prezervată, dar se dezvoltă o acidoză lactică severă, în timp ce în șocul caloric clasic există mult timp o alcaloză de hiperventilație. Creșterea fosfocreatinkinazei, a transaminazelor și a lacticodehidrogenazelor în ser se datorează în special rabdomiolizei, de regulă subclinică în absența unei miopatii (alcoolice sau de altă cauză); creșterea enzimatică este patentă și cvasi constantă în șocul caloric prin efort fizic, însă propabil că în parte originea acesteia este miocardică. Șocul caloric apare mai ușor dacă se administrează medicamente care suprimă sudorația (anticolinergice, betablocante simpatice, antihistaminice), diminuă volumul plasmatic (diuretice) sau cresc producerea de căldură (amfetamine, neuroleptice) (73). Hipotensiunea arterială, care nu se corectează odată cu măsurile de răcire a organismului și înlocuirea pierderilor hidrosaline, este de regulă expresia afectării miocardului sau a unei rabdomiolize severe.

HIPOTERMIA

Ca și în șocul caloric, și în hipotermie afectarea miocardului este plurifactorială. Necesitățile metabolice ale organismului diminuă pînă la un punct paralel cu gradul hipotermiei și, în mod reflex, se produce diminuarea frecvenței cardiace, a presiunii arteriale sistemice, a debitului cardiac, a presiunii venoase centrale și a rezistențelor periferice. Dacă temperatura centrală a corpului ajunge în jurul a 32°C apar tulburări neurologice, iar sub această temperatură organismul pierde capacitatea de a frisona. Pe măsură ce temperatura centrală continuă să scadă, debitul cardiac devine însă insuficient, iar hipotensiunea arterială severă duce la colaps vascular. Se produc aglutinări de eritrocite și microtrombi în capilare, permeabilitatea capilară crește și se ajunge la hemoconcentrație. La nivelul inimii se găsesc microinfarcte, hemoragii interstițiale și degenerescență grasă a miocitelor (190). Cavitățile cardiace apar dilatate, cu peteșii subendocardice și subepicardice. Hiperventilația și alcaloza inițiale se transformă în hipoventilație alveolară cu acidoză hipercapnică; se asociază adesea acidoză lactică de origine musculară. Fosfocreatinkinaza de origine miocardică (izoenzima MB) este frecvent crescută.

Aritmiile cardiace sînt obișnuite. La temperaturi centrale sub 28°C tahicardia ventriculară și apoi fibrilația ventriculară sînt iminente (73). Electrocardiograma poate fi modificată caracteristic prin apariția undei J sau a undei Osborne, o deflexiune în punctul J, de același sens cu unda

Scanned with OKEN Scanner

R sau S; durata complexului QRS este lărgită. Unda J nu are valoare predictivă asupra fibrilației ventriculare. Orice stimulare mecanică (diverse manevre de cateterism, mișcări imprimate corpului) poate să declanșeze aritmii ventriculare potențial letale, la fel ca și utilizarea agenților vasopresori. Antiaritmicele cu acțiune depresantă asupra miocardului, ca betablocantele simpatice sau chinidina, trebuie evitate (73). Miocardul hipotermic este în general rezistent la stimulii mecanici și farmacologici la temperaturi centrale sub 30°C. Corectarea tulburărilor metabolice, inclusiv a celor ce se produc în cursul fazei de recuperare (șocul de reîncălzire), în special hipofosfatemia, hipopotasemia, acidoza și hipoglicemia, poate fi decisivă pentru supraviețuire.

ELECTRICITATEA (136)

Trecerea unui curent electric prin inimă poate provoca moarte subită, tulburări de ritm cardiac, miocitoliză și arsuri termice la poarta de intrare, dacă sursa de curent este aplicată direct pe inimă. Efectele electricității asupra inimii și a țesuturilor în general depind de intensitatea curentului (amperaj), de tensiunea sau diferența de potențial (voltaj) a acestuia, de tipul curentului (direct sau alternativ), de frecvența curentului alternativ, de durata contactului, de drumul străbătut și de condiții externe. Efectele sînt mai intense dacă amperajul sau voltajul sînt mai ridicate, dacă este vorba de curent alternativ, dacă frecvența acestuia este în jur de 60 cicluri/secundă, dacă durata contactului este prelungită, dacă drumul parcurs de curent trece prin inimă sau organul respectiv (prin craniu pentru creier) și dacă la punctul de contact rezistența țesuturilor este mai mică (efectele termice locale diminuă însă). Un curent continuu de numai 100 mA sau unul alternativ de numai 30 mA pot produce fibrilație ventriculară dacă drumul parcurs trece prin inimă, curentul intrînd de exemplu printr-o mînă și ieșind prin picioare. Curenții de înaltă tensiune (peste 1 000 volți) produc frecvent moarte subită, dar chiar un curent de peste 40 V poate fi periculos. Practic, injuriile prin curent electric sînt accidentale, unele iatrogene (cardioversie, electroconvulsie); în unele țări curentul electric (alternativ) a fost folosit pentru pedeapsa cu moartea (electrocutare în scaunul electric). Accidentele electroconversiei sînt prezentate la capitolul respectiv.

Curenții electrici cu amperaj mic, nedepășind 80 mA pentru cei continui sau 25 mA pentru cei alternativi de 50—60 cicluri/secundă produc de obicei numai contracții scurte ale mușchilor respiratori și aritmii cardiace benigne, mai ales extrasistole și fibrilație atrială, tranzitorii. Curenții continui între 80—300 mA și curenții alternativi între 25—80 mA pot provoca oprire cardiacă, spasm laringian, tetanizarea mușchilor respiratori cu posibilitate de asfixie și fibrilație ventriculară la întreruperea trecerii curentului. Fibrilația ventriculară este aproape constantă pentru curenții continui sau alternativi pînă la 3 A, chiar dacă durata lor este de fracțiuni de secundă. Curenții continui sau alternativi de peste 3 A, avînd în general și un voltaj ridicat, provoacă invariabil fibrilație ventriculară, sau oprire cardiacă și inhibiția centrilor respiratori. Trăsnetul poate atinge un voltaj în jur de 1 miliard V și un amperaj între 12 000 și 200 000 A și astfel, deși durează între numai 1 și 10 miimi de secundă,

Scanned with OKEN Scanner

poate provoca moarte instantanee prin inhibiția centrilor respiratori asociată cu asistolă cardiacă sau fibrilație ventriculară.

Dacă bolnavul curentat poate fi resuscitat, el poate rămîne cu aritmii cardiace, unele periculoase, sau acestea pot apărea numai după 24—48 ore. Se produce adesea o rabdomioliză masivă urmată de insuficiență renală acută și hiperpotasemie care interferează cu funcția cardiacă. Inhibiția centrilor respiratori poate fi izolată sau să persiste după ce inima își reia activitatea coordonată. În general nu rămîn sechele cardiace funcționale, iar modificările morfologice ale electrocardiogramei sînt și ele tranzitorii; totuși au fost descrise cazuri de infarcte miocardice survenite după injurii electrice. Probabil că producerea infarctelor miocardice se datorează opririi temporare a circulației coronariene sau a perfuziei diminuate critic la bolnavi cu boală coronariană preexistentă. Complicațiile cardiovasculare din cursul electrosocului, practicat în special în depresiile endogene severe, rezistente la tratamentul medicamentos, sau în cele survenind la bolnavi cardiaci, la care cardiotoxicitatea antidepresivelor și a neurolepticelor este mult crescută, sînt rare, dar pot fi grave. Traversarea craniului de către curentul electric și convulsiile generate de acesta provoacă o hiperactivitate simpatică bruscă și intensă care induce hipertensiune arterială și suprasolicită cordul. Se pot produce aritmii catecolaminice, unele cu potențial letal, și accidente hipertensive și coronariene, pînă la infarct miocardic. Anestezia premergătoare electroconvulsiei poate avea efecte cardiotoxice.

Resuscitarea cardiopulmonară trebuie să aibă în vedere mai ales faptul că inhibiția centrilor respiratori poate fi prelungită mult timp (uneori peste 30 minute). Bolnavul trebuie supravegheat electrocardiografic continuu 48 ore, sau mai mult, din cauza pericolului aritmiilor potențial letale tardive. Dacă există hiperpotasiemie amenințătoare aceasta trebuie corectată. În caz de rabdomioliză masivă trebuie împiedicată precipitarea mioglobinei în tubii renali și cel mai adesea este necesar și un tratament chirurgical. Hipertensiunea periculoasă secundară electrosocului poate fi controlată cu un arteriodilatator cu acțiune rapidă, cel mai bine cu nitroprusiat de sodiu, iar majoritatea aritmiilor catecolaminice cu betablocante simpatice.

AFECTĂRILE DE ORIGINE TOXICĂ ALE INIMII

Miocardul poate fi afectat în mod direct, prin mecanism toxic, de numeroase substanțe, aproape toate exogene. Mecanismul intim de acțiune al acestora diferă în raport cu substanța sau clasa de substanțe, pentru multe dintre ele fiind necunoscut. Efectele toxice sînt condiționate în primul rînd de cantitatea de substanță pătrunsă în organism și de timpul de expunere, dar intervin și alți factori, printre care și sensibilitatea individuală, însă nu în sensul acțiunii de hipersensibilitate (174). Totuși, fenomenele de hipersensibilitate la nivelul miocardului se pot asocia celor pur toxice. În raport cu mecanismul particular de acțiune al unei anumite substanțe și factorii favorizanți, afectarea miocardului poate să nu aibă expresie clinică, dar să fie detectabilă prin explorări paraclinice, poate să fie manifestă clinic, să se producă acut, subacut sau cronic, iar manifestările clinice și evoluția pot să fie foarte variate, de la o sim-

Scanned with OKEN Scanner

plă tahicardie sinusală la tulburări de ritm și/sau de conducere periculoase, dilatație cardiacă, insuficiență cardiacă refractară sau moarte subită.

Miocardul este rezistent la multe substanțe la care alte organe sau țesuturi sînt sensibile, dar la unele este mai sensibil decît acestea (174). Majoritatea substanțelor care produc în clinică toxicitate miocardică este de natură industrială sau medicamentoasă. Cea mai mare parte dintre toxicele miocardice provenind din regnul vegetal sau cel animal ajung în organism în mod accidental. Leziunile anatomice de miocardită, caracterizate prin degenerescențe și necroze celulare, uneori însoțite de vasculită necrotică, diferă în funcție de substanța respectivă, sînt rar specifice, iar uneori nu sînt detectabile decît prin ultramicroscopie. Afectarea miocardului poate însă să nu aibă expresie histopatologică sau histochimică decelabilă cu mijloacele actuale. Biopsia endomiocardică permite un diagnostic de certitudine și precoce în formele cu tablou histopatologic specific. Tratamentul constă în îndepărtarea toxicului din organism și susținerea funcțională a organului afectat, în cazul miocardului în tratamentul insuficienței cardiace, adesea rezistentă, și al tulburărilor de ritm și/sau de conducere amenințătoare. Dacă bolnavul supraviețuiește, vindecarea este de obicei fără sechele. Acțiunile toxice asupra miocardului exercitate de unele substanțe exogene, ca alcoolul etilic, monooxidul de carbon, medicamentele cardiotrope ca digitala, antiaritmicele, aminele simpaticomimetice și ceilalți agenți inotrop pozitiv noi sau excesul unor electroliți, sau endogene, ca noradrenalina sau adrenalina în feocromocitom, sînt prezentate sau menționate în alte secțiuni sau capitole. În această secțiune va fi discutată numai toxicitatea miocardică prin celelalte substanțe mai importante în practica medicală. Afectarea cardiacă prin metisergid nu pare să aibă un mecanism toxic și este cantonată la endocard și ocazional, la endoteliul ostiilor coronare.

CITOSTATICELE

Daunorubicina, doxorubicina și ciclofosfamida sînt principalele citostatice care, peste anumite doze, provoacă toxicitate miocardică. Aceasta apare la doze mai mici în cazul în care sînt asociați și alți factori care alterează fibra miocardică (iradiere, asociații de citostatice, ischemie) sau o supraîncarcă hemodinamic (hipertensiune).

Daunorubicina provoacă toxicitate miocardică probabil prin mecanisme multiple, cel mai important fiind legarea sa de acidul dezoxiribonucleic din nuclei și mitocondrii. Eliberarea ei de aici se face foarte lent, iar sinteza de acizi nucleici și de proteine, și, deci, regenerarea celulei miocardice sînt îngreunate, fapt ce ar putea explica apariția tardivă a toxicității (pînă la 9 luni de la terminarea tratamentului) și sensibilitatea mai mare a miocardului vîrstnicilor decît cel al copiilor, care au un metabolism activ (143). Aspectul clinic caracteristic de cardiomiopatie cu dilatație, ca și tabloul histologic sînt asemănătoare celor induse de doxorubicină. Cardiomiopatia clinică survine rar la doze totale mai mici de 500—600 mg/m² sau de 15 mg/Kcorp (143). Domeniul de întrebuințare al daunorubicinei este actualmente mai restrîns.

Scanned with OKEN Scanner

Doxorubicina (adriamicina) provoacă toxicitate miocardică în mod similar cu daunorubicina. Incidența cardiopatiei clinice este cu ceva peste 1,5% din cazuri, față de aproape 4,5% pentru daunorubicină, și este cvasi absentă la doze totale mai mici de 450/mg/m², dacă nu intervin și alți factori (143). Pentru aceeași doză, efectul toxic miocardic este mai mic dacă administrarea se face în timp mai lung (perfuzie venoasă în loc de injecție intravenoasă); administrarea în bolus realizează concentrații serice înalte care au toxicitate ridicată și este urmată mai frecvent, la cîteva ore sau zile chiar după prima doză (în general 75 mg/m²), de tulburări de ritm și/sau de conducere și de modificări ale repolarizării ventriculare, tranzitorii, dar numai excepțional de moarte subită sau insuficiență de pompă (81).

Tabloul clinic este dominat de insuficiență cardiacă și cardiomegalie. Prima apare uneori pînă la 9 luni de la terminarea tratamentului (doză totală maximă de 550 mg/m²), alteori însă la mai puțin de 2 săptămîni de la ultima doză, și în medie la o lună după aceasta (143). În general se dezvoltă în timp scurt sau chiar acut, este biventriculară și rezistentă sau răspunde slab la tratamentul inotrop și chiar la suportul mecanic al circulației, moartea survenind în jur de 50% din cazuri, cel mai adesea în decurs de 2—3 săptămîni (81, 143). Tulburările de ritm, în special tahiaritmii supraventriculare și extrasistole atriale și ventriculare, și cele de conducere, în special devieri excesive ÂQRS la stînga, ca și moartea subită sînt frecvente și pot surveni în absența dilatației cardiace sau a zgomotelor patologice (galopurilor), în cadrul cardiomiopatiei specifice, dependentă de doza cumulată, sau, cum s-a amintit, independent de aceasta.

Modificările electrocardiografice ale repolarizării ventriculare survin între 10—40% din cazuri, dar sînt nespecifice (81). Modificările precoce ale electrocardiogramei sînt tranzitorii; apar în primele zile de tratament, nu sînt legate de doza totală administrată, dar sînt probabil influențate de concentrația serică a doxorubicinei din timpul administrării, nu au legătură cu dezvoltarea unei eventuale cardiomiopatii și, fiind nepredictive în acest sens, nu impun întreruperea tratamentului nici micșorarea dozelor. Modificările electrocardiografice tardive, mai ales diminuarea amplitudinei undei R și tulburările de conducere, au altă semnificație, dar faptul că sînt inconstante, puțin specifice și în general că apariția tîrzie le face improprii pentru detectarea precoce a cardiomiopatiei.

Morfopatologic în cazurile patente inima apare dilatată și nehipertrofiată, miocardul este palid și flasc și pot exista trombi murali. Microscopic există o reducere a numărului de fibre miocardice, iar cele restante prezintă modificări degenerative (143). Infrastructural, miofibrinele prezintă leziuni litice, sînt mult reduse numeric, există distorsiuni și rupturi ale liniilor Z, iar mitocondriile apar tumefiate, conțin incluzii și au crestele deteriorate (143). Modificările microscopice și inframicroscopice sînt difuze și progresive, se corelează bine cu gravitatea cardiomiopatiei clinice, dar apar înaintea acesteia și chiar înaintea obiectivării tulburărilor de cardiomecanică, fiind deja decelabile la doze totale de numai 240 mg/m²; s-ar putea ca ele să fie constante la completarea tratamentului, dar nu există studii terminate în acest sens (143). Din acest motiv

Scanned with OKEN Scanner

biopsia endomiocardică, mai ales repetată, este superioară celorlalte metode de diagnostic al cardiomiopatiei, permiţînd un diagnostic precoce şi o apreciere exactă a progresiei acesteia odată cu creşterea cumulativă a dozelor.

Deoarece, pe de o parte, administrarea doxorubicinei poate fi indispensabilă pentru salvarea vieţii unor bolnavi cu anumite malignoame, iar, pe de altă parte, cardiomiopatia indusă de această antraciclină se însoţeşte de o mortalitate ridicată, medicul practician trebuie să poată stabili momentul cînd administrarea ei trebuie întreruptă, acesta fiind situat în perioada preclinică a cardiomiopatiei. Biopsia endomiocardică nefiind o metodă de rutină, ea este rezervată în prezent cazurilor particulare, mai ales cînd coexistă factori depresanţi miocardici, astfel încît în practică aprecierea momentului întreruperii tratamentului se face actualmente neinvaziv, cel mai bine prin determinarea fracţiei de ejecţie a VS. Au fost folosite şi alte metode neinvazive de evaluare a toxicităţii şi a funcţiei sistolice a VS la bolnavii sub tratament cu doxorubicină, dar pentru unele nu există încă suficientă experienţă (169), iar altele, printre care şi determinarea timpilor sistolici şi a raportului prejecţie/ejecţie, nu sînt suficient de exacte, pentru ultimele proporţia rezultatelor fals pozitive care ar impune întreruperea tratamentului, potenţial salvator, fiind prea mare (143). Disfuncţia sistolică a VS apare cam la 50% din bolnavii tineri asimptomatici cardiovascular care primesc doxorubicină, dar numai cca 1,5% dintre ei dezvoltă o cardiomiopatie clinică (13). Scăderea FE a VS determinată radioizotopic cu peste 15% şi la un nivel sub 45% corespunde unei toxicităţi moderate, dar aparent încă reversibilă, care impune întreruperea tratamentului, altfel evoluţia spre toxicitate severă (FE sub 30%) fiind frecventă (106). Metoda determinării radioizotopice a FE este reproductibilă şi suficient de exactă. Determinarea nu trebuie efectuată imediat după administrarea ultimei doze de citostatic, ci după cîteva zile, deoarece, tranzitor, depresia contractilităţii VS poate fi mai exprimată; de asemenea determinarea FE nu trebuie făcută în cursul unei probe de efort, deoarece disfuncţia sistolică este mai frecventă şi/sau mai exprimată, fără a avea semnificaţie predictivă (106). Scăderi mai mici ale FE, care nu îndeplinesc criteriile de toxicitate moderată, nu par a fi urmate de apariţia unei cardiomiopatii clinice (106). Probabil că FE a VS determinată ecografic bidimensional are aceeaşi valoare predictivă.

Cea mai bună metodă de a preveni toxicitatea cardiacă semnificativă a antraciclinelor, daunorubicina şi doxorubicina, este administrarea fiecărei doze într-un interval de timp mai lung (ceea ce nu le modifică efectul antitumoral) şi nedepăşirea dozelor cumulative maxime (550 mg/m^2 pentru doxorubicină şi 650 mg/m^2 pentru daunorubicină). De asemenea, dozele cumulative şi cele fracţionate trebuie reduse dacă sînt prezenţi şi alţi factori cardiodepresanţi. Efectele preventive posibile ale unor agenţi antioxidanţi (vitamina E), compuşi sulfhidrilici (N-acetilcisteina), a coenzimei Q 10 (o chinonă mitocondrială) sau a digitalicelor necesită confirmări.

Ciclofosfamida administrată intravenos în doze mari (peste 45 mg/Kcorp/24 ore) poate provoca toxicitate cardiacă acută, manifestă clinic sub formă de miopericardită hemoragică, letală în peste 20% din cazuri (190). Tabloul clinic se dezvoltă în primele două săptămîni de la

Scanned with OKEN Scanner

instituirea tratamentului, iar moartea se produce de regulă prin insuficiență cardiacă ireductibilă sau șoc cardiogen. Dacă bolnavul depășește această perioadă critică, vindecarea este completă. De obicei coexistă o reducere a voltajului QRS și modificări nespecifice ale repolarizării. Majoritatea bolnavilor tratați cu astfel de doze mari de ciclofosfamidă intravenos prezintă tranzitor modificările electrocardiografice menționate și o diminuare asimptomatică a contractilității miocardului. Inima apare dilatată cu sufuziuni hemoragice sau echimoze subendocardice și/sau subepicardice, iar microscopic există leziuni endoteliale difuze cu microtrombi capilari. Administrarea per os sau intramuscular de ciclofosfamidă nu provoacă toxicitate miocardică, indiferent de doza totală administrată.

Un citostatic mai nou **amsacrina** (AMSA), derivat de acridină, provoacă toxicitate cardiacă reversibilă, manifestă clinic sub formă de insuficiență cardiacă și tulburări de ritm, însoțite de modificări electrocardiografice nespecifice (176). **Mitoxantronul** poate provoca de asemenea toxicitate miocardică reversibilă (172). Au fost descrise aritmii cardiace, modificări electrocardiografice nespecifice și dureri toracice după administrarea de *5-fluorouracil* și rar infarcte miocardice și hipotensiune ortostatică în cursul tratamentului cu *vincristină* (143). Unele citostatice ca bleomicina sau busulfan-ul pot afecta indirect inima, provocînd fibroză pulmonară și hipertensiune pulmonară secundară.

ANTIDEPRESIVELE

Actualmente cele mai utilizate antidepresive și în același timp cele mai cardiotoxice sînt compușii triciclici. Inhibitorii de monoaminoxidază (IMAO) au efecte directe reduse asupra miocardului ca și antidepresivele mai noi ce nu fac parte din grupa celor triciclice, dar și efectul lor antidepresiv este mai slab.

Antidepresivele triciclice (ADTC) provoacă toxicitate miocardică prin mecanisme incomplet elucidate. Ele au efecte de tip chinidinic, deprimînd conducerea stimulilor și favorizînd astfel reintrarea, și diminuă contractilitatea fibrei miocardice. În afară de aceasta, ele blochează recaptarea catecolaminelor de către nervii simpatici la nivelul sinapselor, blochează alfa$_2$ receptorii simpatici și au efecte anticolinergice. Intensitatea acestor efecte variază în raport cu dozele și substanța respectivă (27). În doze uzuale și pe inimi sănătoase, efectele de tip chinidinic sînt puțin importante, și ADTC ar putea chiar avea acțiune antiaritmică, dar în doze toxice și/sau pe un miocard alterat provoacă frecvent aritmii, unele potențial letale, tulburări de conducere și depresie a contractilității. Din aceste motive administrarea lor la cardiaci poate fi contraindicată și în orice caz necesită prudență, doze mai mici și o supraveghere atentă.

Blocarea recaptării catecolaminelor de către nervii simpatici predispune teoretic la *hipertensiune arterială* dacă dintr-un motiv oarecare cantitatea de catecolamine din organism crește semnificativ; acest lucru se poate întîmpla dacă, de exemplu, se administrează concomitent IMAO, care îngreunează degradarea catecolaminelor, guanetidină sau rezerpină, care golesc depozitele de catecolamine, sau catecolamine exogene (17, 27).

Scanned with OKEN Scanner

Totuși, numărul cazurilor de acest fel întîlnite în practică este neînsemnat. În schimb, blocarea alfareceptorilor simpatici provoacă hipotensiune ortostatică, iar efectul anticolinergic tahicardie sinusală.

Accelerarea ritmului cardiac este frecventă, dacă nu chiar constantă, la doze mici și se datorează efectului anticolinergic, fiind mai exprimată în ortostatism dacă se produce hipotensiune. O tahicardie sinusală în clinostatism survine la cca. 30% din bolnavii tratați cu ADTC. Aritmiile ectopice, foarte variate, apar de obicei, dar nu totdeauna, pe inimi alterate și/sau după doze mari. Cele ventriculare sînt potențial letale, putînd duce la moarte subită prin fibrilație ventriculară. Moartea subită se poate datora și asistolei, mai ales în cazul producerii unui bloc cardiac complet. Tulburările de conducere sînt cel mai exprimate la nivel ventricular, alungirea intervalului PR datorîndu-se în special alungirii intervalului H—V (27). Toxicitatea cardiacă a ADTC, care este mult mai mare în cazul vîrstnicilor, poate fi marcată și periculoasă încă 3—4 zile după administrarea ultimei doze terapeutice (48). Datorită deprimării contractilității miocardice dozele mari de ADTC pe un cord cu cardiopatie preexistentă pot să precipite, să agraveze sau să facă refractară la tratament o insuficiență cardiacă. De asemenea, pot face relativ rezistentă la tratament o hipertensiune arterială, mai ales dacă aceasta este tratată cu guanetidină, rezerpină sau clonidină.

Modificările electrocardiografice principale constau în lărgirea complexului QRS, alungirea absolută a intervalului QT (independent de lărgirea QRS), alungirea intervalului PR și inversiuni de unde T, însoțite sau nu de subdenivelări ale segmentului ST. Pe inimile indemne primele și cele mai frecvente modificări electrocardiografice la doze terapeutice de ADTC sînt tahicardia sinusală și inversiunile de unde T. Înregistrarea unei electrocardiograme înaintea tratamentului cu ADTC este necesară și devine cvasi indispensabilă la bolnavii trecuți de 40 de ani, sau la cei cu o suferință cardiacă cunoscută. Existența unor tulburări de conducere avansate poate constitui o contraindicație pentru administrarea ADTC. Înregistrarea periodică de electrocardiograme la bolnavii tratați cu ADTC poate detecta primele semne de toxicitate miocardică semnificativă, în special alungirea intervalelor QT și PR și lărgirea complexului QRS. În cazul apariției tulburărilor de ritm poate fi necesară o monitorizare prelungită, de preferat prin Holter, pentru obiectivarea și clasificarea lor. La bolnavii cu tulburări de ritm serioase se poate recurge la un studiu electrofiziologic, care poate confirma sau infirma dependența tulburărilor de ritm de administrarea ADTC.

Hipotensiunea ortostatică simptomatică survine la cca. 20% din bolnavii tratați cu ADTC, impunînd ocazional renunțarea la tratament, și este mai frecventă la vîrstnici, la cei cu disfuncție sistolică a VS sau/și la cei primind vasodilatatoare sau diuretice. Hipotensiunea ortostatică apare în general la doze mici de ADTC, nu se accentuează notabil o dată cu creșterea dozelor, adesea se ameliorează cu toată continuarea tratamentului, reducerea dozelor o influențează puțin și poate persista mai multe săptămîni după întreruperea tratamentului. Mecanismul de producere este probabil central și periferic și după toate aparențele dependent de efectul blocant alfasimpatic.

Scanned with OKEN Scanner

În doze terapeutice efectele cele mai aritmogene și mai cardiotoxice în general par a fi exercitate în ordine descrescîndă de imipramină (75—250 mg/zi), desipramină (50—200 mg/zi), amitriptilină (75—300 mg/zi), nortriptilină (20—225 mg/zi) și doxepină (75—300 mg/zi) (27). Doxepina pare a avea o influență minimă asupra conducerii stimulului electric, fiind ADTC de elecție la bolnavii cu tulburări de conducere preexistente care necesită un tratament energic cu această grupă de antidepresive. Efectul anticolinergic cel mai exprimat îl are amitriptilina, urmată în ordine descrescîndă de doxepină, nortriptilină, imipramină și desipramină (27). Nortriptilina este ADTC care provoacă hipotensiunea ortostatică în gradul cel mai mic.

Aritmiile ventriculare periculoase nu trebuie tratate cu antiaritmice de tipul chinidinei sau procainamidei deoarece, avînd unele din proprietățile electrofiziologice asemănătoare cu ale ADTC, le pot agrava, ci cu cele de tipul lidocainei sau cu betablocante simpatice (17, 27). Efectul aritmogen al digitalei pare crescut în prezența ADTC. Fizostigmina poate reduce tahicardia și este eficace și în tratamentul tulburărilor nervoase centrale asemănătoare intoxicației cu atropină. Blocurile cardiace de grad înalt pot necesita stimulare endocavitară temporară. Apariția la doze terapeutice a unor aritmii sau tulburări de conducere periculoase impune întreruperea tratamentului cu ADTC.

Inhibitorii de monoamino oxidază nu au practic efecte cardiotoxice directe, deși s-au descris alungiri de Q—T și aritmii atriale, dar pot provoca hipotensiune ortostatică printr-un mecanism necunoscut, iar în cazul în care cantitatea de catecolamine exogene sau endogene din organism crește se pot produce crize de hipertensiune arterială, degradarea catecolaminelor prin calea accesorie a monoaminodixazei (*MAO*) fiind împiedicată. Crizele hipertensive survin, de exemplu, dacă în organism pătrunde o cantitate mai mare de tiramină (brînză, vin roșu, iaurt, ficat de pasăre) care nu poate fi degradată de MAO intestinale și hepatice, iar tiramina stimulează secreția și eliberarea de catecolamine endogene. Guanetidina și rezerpina, care eliberează catecolaminele din depozite, alfametildopa, care este transformată în amine simpaticomimetice, și ADTC, care împiedică recaptarea noradrenalinei la nivelul sinapselor nervilor simpatici, nu trebuie asociate IMAO din cauza pericolului de a provoca hipertensiune paroxistică (17). În timpul crizelor hipertensive se produc aritmii cardiace.

Dintre IMAO ca antidepresive se folosesc mai ales fenelzina, tranilcipromina și izocarboxazidul, iar pargilina este utilizată numai ca agent antihipertensiv. Dacă survine o criză hipertensivă se administrează intravenos un alfablocant simpatic neselectiv (fentolamină), iar dacă există aritmii cardiace sau pericolul declanșării lor, se asociază un betablocant simpatic, preferabil selectiv ($beta_1$).

Antidepresivele noi, deși mai puțin eficiente ca ADTC, au o cardiotoxicitate și în general efecte cardiovasculare nedorite mai reduse sau chiar neglijabile (17, 27). Chimic aparțin mai multor clase, pentru unele dintre ele efectele cardiovasculare nu sînt încă bine precizate, iar altele sînt în curs de experiment clinic. Maprotilina și amoxapina au aparent cardiotoxicitate mică, dar efecte anticolinergice importante. În schimb, zimelidina, bupropiona și fluvoxamina sînt lipsite de efecte anticoliner-

Scanned with OKEN Scanner

gice în clinică, iar nomifensina și mianserina au efecte minime; cardiotoxicitatea lor este redusă. Trazodona, deși fără efecte anticolinergice, poate provoca hipotensiune ortostatică și posibil agravarea aritmiilor ventriculare. Antidepresivele noi sînt preferabile ADTC la bolnavii cu probleme cardiace importante.

ANTIPSIHOTICELE (17, 27, 48, 190)

Cele mai utilizate antipsihotice, neuroleptice majore și tranchilizante minore, fac parte din grupele fenotiazinelor, butirofenonelor, tioxantenelor, dibenzepinelor și indolonelor; la acestea se adaugă sărurile de litiu. Efecte cardiotoxice notabile au însă numai unele fenotiazine și sărurile de litiu, dar efectele asupra sistemului nervos autonom, deși mai exprimate pentru fenotiazinele cu cardiotoxicitate, sînt obișnuite pentru majoritatea antipsihoticelor.

Fenotiazinele cu cardiotoxicitate manifestă sînt numai compusul alifatic clorpromazina și cel piperidinic tioridazina. Dintre compușii piperazinici, foarte potenți, unii, ca flufenazina, sînt practic lipsiți de efecte cardiotoxice, iar alții, ca trifluoperazina, au efecte cardiotoxice neînsemnate. Efectele cardiotoxice se produc probabil prin mecanisme asemănătoare cu cele ale ADTC. Este posibil ca efectele de tip chinidinic ale fenotiazinelor să confere chiar o anumită protecție față de ectopiile atriale și ventriculare. Efectele cardiotoxice sînt dependente de doze și în general sînt mai exprimate pe inimile alterate, la vîrstnici și în prezența altor depresanți miocardici. Din acest motiv, administrarea clorpromazinei și mai ales a tioridazinei poate fi contraindicată la cardiaci. La efectele cardiotoxice se asociază un efect alfa blocant simpatic, central și periferic, și unul anticolinergic, care poate fi amplificat prin administrarea unor antiparkinsoniene cu efect vagolitic (trihexifenidil, benztropină). Hipotensiunea ortostatică și tahicardia sinusală sînt frecvente și în cursul tratamentului cu fenotiazine fără cardiotoxicitate și în general sînt mai exprimate decît în cazul ADTC.

Manifestările clinice și modificările electrocardiografice sînt asemănătoare celor induse de ADTC. În doze terapeutice însă tulburările de conducere intraventriculară sînt absente sau puțin exprimate, primele semne de toxicitate fiind alungirea intervalului QT și modificarea undelor T. La doze mai mari, și mai ales pentru tioridazină, unda U devine proeminentă. În producerea modificărilor electrocardiografice ar putea juca un rol scăderea potasiului intracelular, iar administrarea de potasiu le poate face să dispară. Deși modificările electrocardiografice sînt mai pregnante în cazul clorpromazinei și tioridazinei, modificări discrete pot apare și în cursul administrării celorlalte fenotiazine. Modificările electrocardiografice și aritmiile cardiace dispar de regulă în 48 ore de la întreruperea medicației.

În cazul deceselor prin doze mari, adesea neterapeutice, de clorpromazină și tioridazină, la examenul histopatologic se găsesc depuneri de mucopolizaharide acide în jurul arteriolelor dintre fibrele miocardice, în special din mușchii papilari, în țesutul de conducere și subendocardic, degenerări miofibrilare și necroze miocardice focale și proliferări endoteliale la nivelul vaselor mici intramiocardice.

Scanned with OKEN Scanner

Tratamentul cardiotoxicității fenotiazinice este similar celui prin ADTC. Dacă se produce hipotensiune arterială severă, trebuie administrat exclusiv un agent presor cu efecte alfaadrenergice, ca noradrenalina, deoarece unul cu efecte mixte alfa și betaadrenergice, ca adrenalina, poate accentua hipotensiunea prin $beta_2$ dilatație.

Din cauza toxicității ridicate, tioridazina este practic contraindicată la cardiaci și este preferabil să nu fie administrată nici la bolnavii psihotici cu inima normală, efectele toxice apărînd chiar la doze de 200 mg/zi. La cardiacii severi care necesită tratament antipsihotic este preferabil să nu se administreze nici fenotiazine cu toxicitate cardiacă minimă. Haloperidolul, o butirofenonă, este lipsit de cardiotoxicitate și are efecte alfablocante simpatice și anticolinergice ușoare, astfel încît poate fi administrat fără pericole, în stările de agitație severă chiar intravenos. Alte neuroleptice nefenotiazinice lipsite de cardiotoxicitate sînt loxapina, tiotixena și molindona.

Litiul sub formă de carbonat (900—1 200 mg/zi) este eficace în tratamentul de durată al psihozei maniaco-depresive, putînd preveni recurența acceselor. Administrarea lui în doze uzuale se însoțește frecvent, dacă nu constant, de modificări nespecifice și reversibile ale undei T, care nu necesită întreruperea tratamentului sau reducerea dozelor. La concentrații plasmatice mai ridicate (peste 2 meq/l), datorită, de exemplu, unor doze mari, eliminării renale îngreunate sau asocierii de tiazide, sau la cei cu sensibilitate crescută, pot apare aritmii și tulburări de conducere, mai ales sino-atriale.

Intoxicația cu litiu este dominată de regulă de manifestările neurologice (pînă la comă) și de cele renale (diabet insipid renal și sindrom nefrotic), dar uneori o tulburare gravă de ritm sau de conducere apărută precoce poate provoca moartea subită. În geneza tulburărilor electrice par a interveni modificările potasiului intracelular. Tulburările de conducere sino-atriale, sub formă de blocuri Mobitz 1 (Wenckebach) sau Mobitz 2, și disfuncția de nod sinusal sub formă de bradicardie sau oprire sinusală, sînt relativ specifice, în timp ce tulburările de conducere atrioventriculare și intraventriculare sînt neînsemnate (alungiri ușoare ale intervalului H—V) (126). Funcția sistolică ventriculară nu este afectată decît în intoxicațiile masive, la care inima apare dilatată; morfopatologic se constată degenerări ale miofibrinelor, infiltrate interstițiale cu limfocite și fibroză.

Dacă survin aritmii sau tulburări de conducere, tratamentul trebuie întrerupt sau dozele micșorate. În tratamentul cronic, funcția renală (clearance-ul creatininei endogene) și concentrația serică a litiului trebuie evaluate periodic (anual sau bianual). Bolnavii cu probleme cardiace tratați cu litiu trebuie supravegheați clinic și electrocardiografic cu periodicitate crescută, iar cei cu insuficiență cardiacă ce au și o funcție renală deficitară în principiu nu trebuie să primească săruri de litiu.

EMETINA ȘI DEHIDROEMETINA

Utilizate pînă relativ recent în tratamentul amebiazelor și schistosomiazei, emetina și, ceva mai puțin, dehidroemetina provoacă frecvent toxicitate miocardică, probabil prin inhibarea fosforilării oxidative. Pot surveni tulburări de ritm, depresia contractilității miocardice și moarte

Scanned with OKEN Scanner

subită. Anatomopatologic modificările, cînd sînt prezente, sînt nespecifice și constau în degenerări și necroze ale miofibrilelor și infiltrații interstițiale cu limfocite și histiocite. Anomaliile electrocardiografice, nespecifice, sînt de regulă reversibile sau pot fi prevenite prin administrare de potasiu și dispar în 4—8 săptămîni de la întreruperea tratamentului. Apariția tulburărilor de ritm și/sau de conducere impune întreruperea tratamentului, dar celelalte modificări electrocardiografice permit continuarea lui cu atenție, eventual adăugînd suplimente de potasiu. Unii recomandă repausul la pat în timpul tratamentului cu emetină și dehidroemetină, aceste medicamente devenind contraindicate la bolnavii cu afecțiune cardiacă. De altfel, emetina a și fost scoasă din nomenclatorul de medicamente al majorității statelor.

CLOROCHINA ȘI HIDROXICLOROCHINA (48, 190)

Utilizate în special în tratamentul și profilaxia a numeroase afecțiuni parazitare și în unele forme de boli de colagen, provoacă o cardiomiopatie toxică specifică, asemănătoare cu miopatia mușchilor scheletali. Respirația celulară este inhibată prin blocarea enzimelor lizozomale datorită creșterii pH-ului lizozomal ca urmare a acumulării lor în lizozomi. Tabloul histopatologic constă în tumefacția și vacuolizarea miocitelor, vacuolele conținînd membrane osmofile care seamănă cu corpii mielinici, lipsa infiltratului inflamator și, caracteristic și specific, în ultramicroscopie, prezența de corpi curvilineari (probabil lipide), corpi mieloizi și lizozomi mari în citoplasma miocitelor; biopsia endomiocardică permite un diagnostic de certitudine (137).

Manifestările clinice sînt variate și constau în tulburări de ritm și de conducere, semne de cardiomiopatie restrictivă, insuficiență cardiacă congestivă și moarte subită. Modificările electrocardiografice sînt asemănătoare celor produse de emetină. Apariția semnelor clinice și/sau electrocardiografice semnificative de toxicitate miocardică sau documentarea ei prin biopsie endomiocardică impun întreruperea tratamentului.

STIBIUL (48, 182, 190)

Actualmente nu se mai folosește ca medicament de electie decît în tratamentul Leishmaniozelor sub formă de compuși pentavalenți (stibogluconat de sodiu și meglumid antimonat), puțin toxici, și există tendința să fie înlocuit. Compușii de antimoniu utilizați înainte provocau toxicitate miocardică semnificativă cu tulburări de ritm și de conducere și moarte subită. Modificările electrocardiografice sub formă de alungire de QT și modificări nespecifice ST—T erau cvasi constante, dar nu aveau importanță ca atare. Apariția tulburărilor de ritm și de conducere impuneau întreruperea tratamentului. Deși actualii compuși pentavalenți au toxicitate miocardică redusă, trebuie totuși de avut în vedere posibilitatea unor efecte serioase, mai ales în cazul unei cardiopatii preexistente. Intoxicația nemedicamentoasă cu stibiu și compuși de stibiu este rară, în general acută, iar cardiotoxicitatea este estompată de disfuncția celorlalte organe și sisteme.

Scanned with OKEN Scanner

ARSENICUL

Arsenicul ca element este netoxic. Există trei forme toxice de compuși: săruri pentavalente, săruri trivalente și gazul arsină, toate provocînd și toxicitate miocardică. Cele mai frecvente intoxicații cu arsenic se produc în mediu industrial și agricol, ca urmare a producerii, manipulării și folosirii ierbicidelor, insecticidelor și pesticidelor; există și intoxicații datorită conținutului ridicat în arsenic al apei potabile, și a fost incriminat în producerea unei forme severe de arterioscleroză periferică in Taiwan, fără a exista însă dovezi sigure.

Atît în intoxicațiile acute cît și în cele cronice există leziuni degenerative și litice ale miocardului, edem și infiltrat celular interstițial, hemoragii subendocardice și subepicardice, inima este dilatată și poate exista un revărsat pericardic. Se crede că efectele toxice se datorează combinației arsenicalelor cu grupele sulfhidril, împiedicînd astfel activitatea a numeroase sisteme enzimatice, inclusiv cel al respirației celulare (48, 190).

În intoxicația acută cu arsină se produc de regulă hemoliză masivă, insuficiență cardiacă cu colaps vascular și moarte în edem pulmonar în aproximativ 48 ore (6, 33). Intoxicațiile acute cu compuși nevolatili sînt în general mai puțin severe. Modificările electrocardiografice, care sînt constante în intoxicațiile acute și frecvente în cele cronice și în absența manifestărilor clinice de afectare cardiacă, constau în alungiri ale intervalului QT și modificări nespecifice ST—T și dispar pînă în două luni. Bolnavii care nu decedează rămîn fără sechele cardiace. În intoxicațiile acute administrarea de dimercaprol (BAL) poate fi eficace și să grăbească regresia tulburărilor cardiace clinice și electrocardiografice.

HIDROCARBURILE

Hidrocarburile au o toxicitate miocardică ridicată. Ele pot provoca depresie a contractilității, dilatare cardiacă și tulburări de ritm potențial letale, dar aproape deloc tulburări de conducere. Leziunile morfopatologice sînt nespecifice (fragmentări, vacuolizări ale miocitelor), ca și modificările electrocardiografice; s-au descris și imagini de tip infarct miocardic (48, 190). Hidrocarburile florinate folosite ca propulsanți de aerosoli au fost incriminate în producerea morții subite la astmaticii care în general abuzau de beta mimetice simpatice sub această formă; în experiment animal ele provoacă tahiaritmii ventriculare, inclusiv fibrilație, depresia contractilității și hipotensiune arterială.

COBALTUL

Cobaltul provoacă o cardiomiopatie toxică printr-un mecanism neclar, dar blocarea oxidării piruvatului în acetil-CoA și a alfaketoglutaratului în succinil-CoA au probabil un rol important (48). Actualmente intoxicațiile cu cobalt sînt de natură industrială, însă pînă relativ recent toxicitatea miocardică a fost și de natură medicamentoasă și alimentară; în ultimele două circumstanțe coexistau factori favorizanți.

Cantitatea de cobalt din miocard este crescută în toate formele de toxicitate prin cobalt, iar electronooptic se constată lize ale miofibrilelor,

Scanned with OKEN Scanner

anomalii mitocondriale cu prezența de vacuole și dilatații ale reticulului sarcoplasmic, cu vezicule mari. Inima apare dilatată și hipertrofiată și, mai ales în forma datorită consumului de bere conținînd cobalt, poate coexista un revărsat pericardic.

Forma clinică cea mai caracteristică se întîlnește în cardiomiopatia prin bere conținînd cobalt. Sărurile de cobalt (sulfat sau clorură) au fost adăugate berii pentru a stabiliza spuma, care, datorită spălării sticlelor cu detergenți, nu se putea menține. Debutul este cel mai adesea rapid sau brusc, cu fenomene de insuficiență cardiacă stîngă sau biventriculară severă și semne de cardiomiopatie cu dilatație. Coexistă frecvent policitemie, revărsate pericardice, hipotensiune arterială pînă la șoc cardiogen și acidoză lactică. Tulburările de ritm, în afara tahicardiei sinusale constante, sînt rare. Enzimele de origine miocardică sînt crescute. Modificările electrocardiografice sînt nespecifice, dar s-au descris și unde Q largi în precordialele anterioare simulînd un infarct miocardic. Moartea survine în peste 40% din cazuri (190). Susceptibilitatea individuală este variabilă, dar un rol important îl are cantitatea de alcool și de lichid ingerată (încărcarea prin volum). Pot să rămînă modificări electrocardiografice durabile și o insuficiență cardiacă cronică (190). Odată cu suprimarea aditivului de săruri de cobalt, nu s-a mai semnalat această formă de cardiomiopatie.

Cardiomiopatia apărută la bolnavii anemici care primeau clorură de cobalt survenea mai ales la renalii care erau supuși unei hemodialize cronice, fapt ce sugerează intervenția uremiei și a modificărilor electrolitice și volemice din timpul ședințelor de epurare extrarenală. Praful cu cobalt poate provoca fibroză pulmonară interstițială și cord pulmonar cronic.

PLUMBUL

Mecanismul prin care plumbul provoacă toxicitate miocardică este necunoscut. Intoxicațiile cronice sînt probabil mai frecvente decît se crede și nu sînt numai profesionale. Consumul de băuturi alcoolice contaminate prin distilare ilegală în recipiente de plumb și, mai recent, în unele țări, de droguri mixte conținînd plumb tetraetilat, care are proprietăți euforizante, este o cauză adesea ignorată (190). Într-o anumită măsură, aproape toți subiecții societăților industrializate sînt intoxicați cu plumb; înaintea revoluției industriale cantitatea totală de plumb din organism era în jur de 2 mg, în timp ce astăzi a ajuns la cca 200 mg (165). În marile metropole cu trafic rutier intens, plumbul tetraetilat adăugat ca antidetonant benzinei constituie un poluant periculos.

Intoxicația cronică cu plumb este dominată de tulburări digestive, nervoase, renale și hematologice, dar afectarea miocardică manifestă clinic sub formă de tulburări de ritm, dureri toracice, cardiomegalie și insuficiență cardiacă congestivă, le poate uneori depăși ca importanță. Modificările electrocardiografice morfologice sînt nespecifice și pot exista în absența manifestărilor clinice; ca și tulburările de ritm și de conducere ele dispar după îndepărtarea plumbului din organism. Morfopatologic există leziuni degenerative la nivelul miocitelor, edem și fibroză interstițială și ocazional infiltrate paucicelulare (190). Tratamentul cu

Scanned with OKEN Scanner

săruri de acid etilendiamin tetraacetic ($CaNa_2EDTA$) sau cu dimercaprol parenteral sau cu D-penicilamină *per os* grăbește eliminarea plumbului și are efecte favorabile asupra toxicității miocardice a acestuia.

FOSFORUL

Intoxicația acută cu fosfor este mortală în pînă la 30% din cazuri, decesele din primele 36 ore datorîndu-se tulburărilor de ritm, insuficienței contractile a miocardului și colapsului vascular (6, 33). Mecanismul cardiotoxic pare a se datora inhibiției încorporării aminoacizilor în proteinele miocardice. La nivelul miocardului există necroze miofibrilare, degenerări grase și edem interstițial, iar inima apare dilatată. Fibrilația ventriculară, favorizată de hipotensiunea arterială rezultînd din insuficiența contractilă și paralizia musculaturii netede a arteriolelor, este cauza obișnuită de deces în primele ore. Modificările electrocardiografice se întîlnesc în peste 50% din cazuri, sînt nespecifice, constau în tulburări de ritm și de conducere și modificări ST—T, și dispar o dată cu vindecarea (182, 190). Vasodilatația periferică nu răspunde de regulă la agenții presori adrenergici. Compușii organofosforici au efecte toxice generale inhibînd colinesteraza și împiedicînd degradarea acetilcolinei.

ALTE SUBSTANȚE INDUSTRIALE ȘI FARMACEUTICE (6, 33, 182, 190)

Un număr de produși industriali și farmaceutici pot provoca toxicitate miocardică acută și/sau cronică. Dintre aceștia unii, ca florul și compușii săi, mercurul și compușii săi sau aminele simpaticomimetice, constituie cauze frecvente de afectare cardiacă în practica medicală. Pentru cei mai mulți dintre ei afectarea miocardică este cel mai adesea subclinică, expresia comună fiind modificările electrocardiografice reversibile. Ocazional însă, afectarea miocardică poate fi cauza decesului, de regulă prin fibrilație ventriculară sau asistolă. Modificările morfopatologice la nivelul miocardului sînt cel mai adesea nespecifice, toxic-degenerative; în cazul aminelor simpaticomimetice ele sînt similare cu cele din feocromocitom. Inima poate fi dilatată. În cazul fluorului, aritmiile cardiace pot fi letale, iar hipocalcemia asociată, datorită legării calciului, poate fi severă și contributivă.

Aminele simpaticomimetice, în special L-noradrenalina, adrenalina și izoproterenol-ul, dextroamfetaminele (19), derivații de amfetamină folosiți ca supresori de apetit (129) și angiotensina II pot provoca leziuni de tip catecolaminic, dureri stenocardice pînă la infarct miocardic, aritmii cardiace rapide și modificări electrocardiografice de tip coronarian. În parte, tulburările se pot datora hipertensiunii arteriale sau hipopotasemiei. Betablocantele simpatice selective (beta 1) pot oferi protecție miocardică. În cazul aminelor presoare este necesară asocierea unui alfablocant simpatic. Experimental, antiagregantele plachetare conferă un grad de protecție, sugerînd participarea trombozelor intravasculare în patogeneza tulburărilor.

Afectări miocardice toxice letale se mai pot întîlni după administrare de paracetamol, după doze mari de hormoni tiroidieni sau în cursul tratamentului cu antimicoticul miconazol, în ultimul caz intervenind pro-

Scanned with OKEN Scanner

babil și un factor idiosincrazic. Vasodilatatorul minoxidil poate provoca inversiuni tranzitorii neischemice de unde T și pericardită. În tabelul XXVI-XII sînt prezentate medicamente care provoacc mai frecvent leziuni miocardice inflamatorii.

Tabelul XXVI-XII

Medicamente provocînd leziuni miocardice inflamatorii

Miocardite		Vasculite	
Toxice	Alergice	Non-necrotice	Necrotice
Amfetamine	Acid folic	Alopurinol	Arsenicale
Amine simpaticomimetice/catecolamine	Acid paraminosalicilic	Anestezice locale (lidocaină, procaină)	Aur (săruri)
Amsacrina (AMSA)	Amfotericină B	Antiinflamatorii nesteroidice	Bismut (săruri)
Angiotensina II	Anatoxine (difterică, tetanică)	Bromuri	Ciclofosfamidă
Antidepresive triciclice	Cefalosporine	Carbamazepină	Metamfetamine
Antihipertensive (guanetidină rezerpină)*	Enzime	Chinidină	Seruri de animal
Antracicline (daunorubicină, doxorubicină)	Extracte de alergene	Cloramfenicol	Sulfamide
Arsenicale	Fenilbutazonă	Clorpropamidă	
Barbiturice	Fenindionă	Clortalidoză	
Chinidină	Hormoni	Colchicină	
Ciclofosfamidă	Izoniazidă	Cromoglicat disodic	
Clorochină/hidroxiclorochină	Metildopa	Dextrani	
Cobalt (săruri)	Miconazol	Difenilhidramină	
Emetină/dehidroemetină	Peniciline	Difenilhidantoină	
Fenotiazine	Proteine umane	Enzime	
5-fluorouracil	Seruri de animal	Fenilbutazonă și oxfenbutazonă	
Hormon tiroidian	Streptomicină	Griseofulvină	
Imunosupresoare	Sulfamide	Iodură de potasiu	
Litiu (carbonat)	Sulfoniluree	Izoniazidă	
Paracetamol	Tetracicline	Levamisol	
Stibiu (compuși)	Tiamină	Manitol	
Xantine (cafeină, teofilină)	Vaccinuri (antivariolic, antiholeric)	Metiltiouracil	
		Nitrofurani	
		Peniciline	
		Seruri de animal	
		Spironolactonă	
		Sulfamide	
		Tetracicline	
		Trimetadionă	

* Efect probabil prin intermediul catecolaminelor sau prin hipersensibilitate (dovezi experimentale).

VENINURI ȘI OTRĂVURI ANIMALE ȘI VEGETALE

O multitudine de plante și animale pot produce toxicitate miocardică directă. Pătrunderea substanțelor toxice în organism se face prin efracția tegumentelor (veninuri) sau pe cale digestivă (otrăvuri), iar în compoziția lor intră în special toxine, enzime și alcaloizi. Majoritatea veninurilor și otrăvurilor afectează miocardul în mod indirect, cel mai adesea prin tromboze intravasculare miocardice și hipotensiune arte-

Scanned with OKEN Scanner

rială, iar tabloul clinic este dominat de disfuncția altor sisteme și organe. În țara noastră importanța toxicității miocardice a plantelor și animalelor este neînsemnată, dar în alte zone geografice aceasta constituie o problemă serioasă.

Veninurile de șerpi (147). Dintre șerpii autohtoni numai viperele (în special Vipera Berus) sînt veninoase, dar veninul lor nu conține cardiotoxine. Afectarea miocardului este urmarea trombozelor intravasculare și a colapsului vascular. Elapidele (cobra, mamba și altele) reprezintă singura familie de șerpi ce conțin în venin cardiotoxine, care depolarizează membrana celulară a mușchilor cardiac, scheletal și netezi, ducînd la paralizia lor. Dacă cel mușcat supraviețuiește și nu s-a produs infarct miocardic, recuperarea este completă, iar modificările electrocardiografice de regulă dispar. Serul antiveninos (de cal) poate salva viața.

Veninurile de viespi și albine (90). Speciile și toxicitatea veninurilor injectate de himenoptere sînt foarte diverse. Efectul cardiotoxic direct al unora dintre aceste veninuri este probabil, dar mecanismul de bază al toxicității îl constituie șocul de tip anafilactic. Susceptibilitatea individuală este foarte diferită. În țara noastră cazurile mortale prin astfel de înțepături sînt foarte rare, aproape numai la sensibilizați și în înțepătură intravenoasă sau în cazul înțepăturilor multiple. La nivelul inimii pot exista hemoragii subepicardice și necroze miocardice. Cel înțepat poate avea dureri stenocardice, edem pulmonar, în general reversibil, și poate dezvolta un infarct miocardic. Nu există tratament specific.

Veninurile de păianjeni (90. Mușcătura de păianjen din țara noastră, cu excepția unei specii de Latrodectus imigrată și prezentă numai ocazional în zona Deltei Dunării, nu provoacă fenomene generale. În alte zone geografice mușcăturile pot fi mortale iar veninurile, în general neurotoxice, pot să fie și cardiotoxice. Mecanismul cardiotoxicității pare a fi catecolaminic. Unul din cei mai cunoscuți paianjeni veninoși este văduva neagră (Latrodectus mactans tredecimaguttatus) din cele două Americi, a cărei mușcătură poate fi mortală, iar cel mușcat poate prezenta fibrilație atrială și colaps cardiovascular. Betablocantele simpatice pot oferi protecție cardiacă, dar tratamentul de elecție îl constituie seroterapia antiveninoasă specifică (ser de cal).

Veninurile de scorpioni (90) pot provoca toxicitate miocardică directă probabil prin mecanism catecolaminic. Modificările cardiace sînt identice cu cele din feocromocitom sau cu cele induse experimental prin catecolamine, iar catecolaminele circulante și acidul vanililmandelic urinar sînt crescute. Pot surveni aritmii și edem pulmonar, dar tabloul clinic este dominat de fenomenele neurotoxice. Modificările electrocardiografice sînt constante. Înțepătura de scorpion poate fi mortală. Tratamentul de elecție al cazurilor grave îl reprezintă seroterapia antiveninoasă (ser de cal). Betablocantele simpatice pot suprima și preveni aritmiile induse probabil prin mecanism catecolaminic.

Paralizia prin căpușe s-a însoțit la un copil de cardiomiopatie cu dilatație și insuficiență cardiacă care a apărut după regresia paraliziilor (182). Existau modificări electrocardiografice nespecifice, reversibile. Mecanismul cardiotoxic este necunoscut. În Europa, probabil singura

Scanned with OKEN Scanner

căpușă care provoacă paralizii este căpușa de cîine (Dermacentor variabilis). În unele zone geografice, și alte tipuri de căpușe pot produce neurotoxine și provoca paralizii, dar numai unele exemplare, ce nu pot fi deosebite de celelalte din aceeași specie (90). Nu există tratament specific.

Numeroase **animale acvatice,** în special din mările calde, provoacă prin mușcături, înțepături sau ingerare intoxicații generale, unele mortale (90). Afectarea cardiacă este probabil numai secundară hipotensiunii arteriale și coagulării intravasculare; se poate asocia o componentă alergică.

Dintre **plantele otrăvitoare** autohtone care au acțiune toxică directă asupra miocardului cele mai răspîndite sînt degețelul (Digitalis lanata), (o)leandrul (Nerium oleander), lăcrămioara (Convallaria majalis) și tulpina și tuberculii verzi de cartof (conținînd solanină). Efectul cardiotoxic al primelor se datorează glicozizilor cardiaci conținuți, dar intoxicațiile sînt foarte rare. Toporașul sau pintenașul (Delphinium) conține în tulpină și semințe delfinină, o substanță asemănătoare cu aconitina, care poate provoca depresie miocardică, aritmii cardiace și hipotensiune arterială. În alte regiuni geografice, unde plantele conținînd alcaloizi cu acțiune de tip digitalic, sînt mai diverse și mai numeroase, Digitalis purpurea, mai multe tipuri Strophantus, Scilla (Urginea) maritima sau indica, Thevetia neriifolia (oleandrul galben), care produce nuca malaeză, Cestrum diurnum și nocturnum, Cheirina cheiri, Adonis vernalis sau unii reprezentanți din familiile Helleborus, Asclepias sau Hollarrhena, intoxicațiile naturale prin aceste plante, sînt mai frecvente (27). Tratamentul este identic cu cel al intoxicației digitalice în general. Numeroase alte plante autohtone au însă efecte cardiovasculare indirecte prin intermediul sistemului nervos autonom.

HIPERSENSIBILITATEA

Toate reacțiile generale de hipersensibilitate, în majoritate medicamentoase, pot afecta direct miocardul, provocînd o miocardită alergică sau o vasculită care interesează vasele coronare extra- și intramiocardice și uneori și pe cele pericardice. Unele reacții de hipersensibilitate sînt cantonate aproape sau exclusiv la nivelul inimii, și sînt studiate de regulă la capitolul miocarditelor. Hipotensiunea arterială, cînd este prezentă, poate afecta în mod secundar miocardul. Spre deosebire de acțiunea substanțelor toxice, reacțiile de hipersensibilitate nu sînt dependente strict de dozele de substanță care le provoacă. Hipersensibilitatea poate fi urmarea unei sensibilizări a organismului prin contact prealabil cu substanța respectivă sau se poate produce în absența unei expuneri anterioare evidente. In principiu, orice compus, mai ales organic, ar putea provoca în anumite condiții o reacție de hipersensibilitate la indivizii predispuși, dar în practica curentă numărul celor care provoacă o reacție semnificativă de acest fel la nivelul inimii este redus (tabelul XXVI-XIII), iar cazurile sînt rare. Totuși, medicul practician trebuie să aibă în vedere această posibilitate pentru orice substanță exogenă. Componenta de hipersensibilitate se adaugă uneori celei toxice directe.

Scanned with OKEN Scanner

Tabelul XXVI-XIII

Cauze mai frecvente de reacţii de hipersensibilitate la nivelul inimii

A. *In cursul unor reacţii generale acute*

Reacţii anafilactice (prin intermediul IgE)

Proteine
- Veninuri (himenoptere)
- Polenuri
- Alimente (ouă, crustacee, căpşuni, ciocolară, nuci)*
- Antigen hidatic
- Seruri de animal (cal, iepure, oaie)
- Hormoni (insulină, ACTH, vasopresină, parathormon)
- Enzime (tripsină, streptokinază, penicilinază)
- Proteine umane (seruri, proteine serice, lichid seminal)

Haptene şi alte substanţe cu greutate moleculară mică
- Antibiotice (peniciline, cefalosporine, tetracicline, aminoglicozide, amfotericină B, nitrofurani)
- Anestezice locale (lidocaină, procaină)
- Vitamine (tiamină, acid folic)

Polizaharide
- Dextrani şi combinaţii de dextrani (dextran-fier)

Reacţii anafilactoide (fără intermediul IgE)
- Soluţii hipertone (manitol)
- Antiinflamatorii nesteroidice (acid acetilsalicilic, indometacin, aminopirină)
- Substanţe de contrast radioopace
- Curara

Boala serului

B. *Reacţii localizate la nivelul inimii sau dominant cardiace*

Rejecţia de transplant cardiac

Miocardita idiopatică cu celule gigante

*Medicamente***
- Acid para-aminosalicilic
- Fenilbutazonă
- Fenindionă
- Metildopa
- Penicilină
- Sulfamide
- Tetracicline
- Vaccin antivariolic

* Exemplele dintre paranteze nu sînt exhaustive

** Pentru cazurile mai puţin frecvente a se vedea tabelul XXVI-XII

Circumstanţele în care se produce reacţia de hipersensibilitate şi amploarea acesteia influenţează manifestările cardiovasculare, care pot fi foarte diferite, de la clinic inaparente la moarte subită. Unele forme de reacţii de hipersensibilitate cardiacă, ca cele din cursul anafilaxiei sau a bolii serului, sînt discutate la capitolele respective, iar rejecţia de transplant cardiac şi miocardita cu celule gigante, care este probabil o reacţie de hipersensibilizare, sînt prezentate în alte secţiuni.

La examenul microscopic (tabelul XXVI-XIV) principalele leziuni de miocardită alergică apar sub formă de infiltrate celulare perivasculare formate din eozinofile, celulele gigante multinucelate şi limfocite, edem interstiţial şi miocitoliză, dar probabil nu şi necroze miocardice în absenţa unei vasculite severe. Vasculita are numai ocazional caractere necrotice, şi poate afecta vasele pericardice (190). Reacţia inflamatorie de la nivelul pericardului poate produce o pericardită exsudativă. Inima poate fi dilatată. În şocul anafilactic hipotensiunea profundă favorizează

Scanned with OKEN Scanner

Tabelul XXVI-XIV

Diferențe morfologice între miocardita prin hipersensibilitate și cea toxică*

Hipersensibilitate	Toxică
Eozinofile	Absența eozinofilelor
Limfocite atipice	Limfocite normale
Celule gigante	Absența celulelor gigante
Absența fibroblaștilor sau a fibrozei	Fibroblaști sau fibroză
Absența microtrombilor	Ocazional microtrombi
Miocitoliză, fără necroză miocitară	Miocitoliză și necroză miocitară
Absența hemoragiilor	Hemoragii ocazionale
Absența vasculitei necrotice**	Vasculită necrotică
Infiltrat granulomatos	Absența infiltratului granulomatos
Leziuni de aceeași vîrstă	Leziuni de vîrstă diferită
Nelegată de doză	Legată de doză

* După Billingham M. E. și Mason J. W. (11).
** Vasculită necrotică posibilă (boala serului).

producerea de tromboze intravasculare și de leziuni cu caracter ischemic. Amploarea leziunilor diferă în raport cu situația și pot exista unele particularități, dar nu există o corelație strînsă între aceasta și manifestările clinice cardiace.

Manifestările clinice cardiovasculare, izolate sau asociate în diverse combinații, constau din tulburări de ritm, unele potențial letale, dureri stenocardice pînă la infarct miocardic, hipotensiune arterială pînă la șoc, dilatație cardiacă și simptome și semne de insuficiență cardiacă, de obicei acută, pericardită fibrinoasă sau exsudativă, sincopă sau moarte subită. Modificările electrocardiografice, în general nespecifice, preced de regulă apariția manifestărilor clinice și pot rămîne izolate. Tulburările de conducere sînt rare. În sîngele periferic numărul eozinofilelor este adesea crescut. Dacă bolnavul supraviețuiește și nu s-a produs infarct miocardic, ceea ce se întîlnește foarte rar, recuperarea este completă. Corticoterapia și antihistaminicele sînt în general eficiente.

BIBLIOGRAFIE SELECTIVĂ

1. ACQUATELLA H., SCHILLER N. B., PUIGBO J. J. și colab. — Circulation, 1983, *67*, 1219.
2. ALDERMAN E. L., COLTARD D. J. — Br. Med. Bull., 1982, *38*, 77.
3. ALDERMAN J., GROSSMAN W. — Circulation, 1985, *71*, 854.
4. ALVARES R. F., SHAVER J. A., GAMBLE W. H., GOODWIN J. F. — J. Am. Coll. Cardiol., 1984, *3*, 71.
5. ANDERSON J. L., FOWLES R. E., UNVERFERTH D. V. și colab. — Eur. Heart. J., 1987, *8*, supl. J, 263.
6. ARENA J., DREW R. H. — Poisoning: Chemistry, symptoms and treatment, ediția a 5-a, Charles C. Thomas, Springfield, Illinois, 1986.
7. ARETZ H. T. — Med. Clin. North Am., 1986, *70*, 1 215.
8. ARETZ H. T., BILLINGHAM M. E., EDWARDS W. D. și colab. — Am. J. Cardiovasc. Path., 1986, *1*, 3.
9. BASS J. L., SHRIVASTAVA S., GRABOWSKI G. A. și colab. — Am. Heart. J., 1980, *100*, 807.
10. BETOCCHI S., CANNON R. O., WATSON R. M. și colab. — Circulation, 1985, *72*, 1001.
11. BILLINGHAM M. E., MASON J. W. — Endomyocardial biopsy diagnosis of

Scanned with OKEN Scanner

myocarditis and changes following immunosuppressive treatment. În „Viral Heart Disease", sub red. Bolte H. D., Springer Verlag, Berlin, 1984, p. 201.
12. BOLTE H. D. — Viral Heart Disease, Springer Verlag, Berlin, 1984.
13. BOROW K. M., HENDERSON I. C., NEUMAN A. și colab. — Ann Intern. Med., 1983, *99*, 750.
14. BOTHWELL T. H., CHARLTON R. W., MOTULSKY A. G. — Idiopathic hemochromatosis. În: „The Metabolic Basis of Inherited Disease", sub red. Stanbury J. B., Wingaarden J. B., Fredrickson D. S. și colab., ediția a 5-a, McGraw-Hill Book Company, New York, 1983, p. 1374.
15. BRADY R. O. — Sphingomyelin lipidosis: Niemann-Pick disease. In „The Metabolic Basis of Inherited Disease", sub red. Stanbury J. B., Wingaarden J. B., Fredrickson D. S. și colab., ediția a 5-a, Mc Graw Hill Book-Company, New York, 1983, p. 1430.
16. BRADY R. O., BARRANGER J. A. — Glucosylceramide lipidosis: Gaucher's disease. În „The Metabolic Basis of Inherited Disease", sub red. Stanbury J. B., Wingaarden J. B., Fredrickson D. S. și colab., McGraw-Hill Book Company, New York, 1983, p. 1432.
17. BRAUNWALD E. — Heart Disease. A Textbook of Cardiovascular Medicine, ediția a 3-a, W. B. Saunders Company, Philadelphia, 1988.
18. BUXBAUM J. N. — The amiloid disease. In „Cecil Textbook of Medicine", sub red. Wingaarden J. B., Smith L. H. Jr., ediția a 18-a, W. B. Saunders Company, Philadelphia, 1988, p. 1198.
19. CALL T. D., HARTNECK J., DICKINSON W. A. și colab. — Ann. Intern. Med., 1982, *97*, 559.
20. CANDELL-RIERA J., LU L., SERÉS L. și colab. — Am. J. Cardiol., 1983, *52*, 824.
21. CARP C. — Aspecte actuale privind etiopatogenia și mecanismele aritmiilor în cardiomiopatia hipertrofică obstructivă. În Miocardiopatia obstructivă (red. M. Moronescu), Craiova, 1982, p. 11.
22. CEPIN D., JAMES F., CARABELLO B. A. — Chest., 1983, *83*, 701.
23. CERETO-GARCIA L., TAJIK A. J., KYLE R. A. și colab. — Mayo Clin. Proc., 1984, *59*, 547.
24. CHARLES R., HOLT S., KAY J. M. și colab. — Circulation, 1981, *63*, 214.
25. CHERIAN G., VIJAYARAGHAVAN G., KRISHNASWAMI S. și colab. — Am. Heart J., 1983, *105*, 659.
26. COHEN I. S., ANDERSON D. W., VIRMANI R. și colab. — N. Engl. J. Med., 1986, *315*, 628.
27. CRAWLEY I. S. — Effects of noncardiac drugs, radiation, electricity, and poisons on the heart, În „The Heart" sub red. Hurst J. W., ediția a 6-a, McGraw-Hill Book Company, New York, 1986, p. 1479.
28. CURRIE P. J., KELLY M. J., McKENZIE A. și colab. — J. Am. Coll. Cardiol., 1984, *3*, 923.
29. DABESTANI A., CHILD J. S., HENZA E. și colab. — Am. J. Cardiol., 1984, *54*, 153.
30. DALY K., RICHARDSON P. J., OLSEN E. G. J. și colab. — Br. Heart J., 1984, *51*, 30.
31. DEC G. W. Jr., PALACIOS I. F., FALLON J. T. — N. Eng. J. Med., 1985, *312*, 885.
32. DESNICK R. J., KLINOSKY B., SWEELEY C. C. — Fabry's disease (α-galactosidase A deficiency). În „The Metabolic Basis of Inherited Disease", sub red. Stanbury J. B., Wingaarden J. B., Fredrickson D. S. și colab., ediția a 5-a, McGraw-Hill Book Company, New York, 1983, p. 1381.
33. DREISBACH R. H., ROBERTSON W. O. — Handbook of Poisoning, Lange Publishing Company, Los Altos, California, 1987.
34. DRUEKE T., FLEURY J., TOURI Y. și colab. — Lancet, 1980, *1*, 112.
35. DUNN R. P., UREN R. F., SADICK N. și colab. — Circulation, 1982, *66*, 804.
36. DUNNIGAN A., PIERPONT M. E., SMITH S. A. și colab. — Am. J. Cardiol., 1984, *53*, 731.
37. EDWARDS W. D., HURDEY H. P., PARTIN J. R. — Am. J. Cardiol., 1983, *52*, 654.
38. EMANUEL R., WITHERS R. — Genetics of the Cardiomyopathies. În „Progress in Cardiology", sub red. Yu P. N., Goodwin J. F., vol. 12, Lea & Febiger, Philadelphia, 1983, p. 211.

Scanned with OKEN Scanner

CAPITOLUL XXVII

BOLILE PERICARDULUI

CONSTANTIN I. NEGOIȚĂ

Pericardul — asemănător pleurei și peritoneului — este o seroasă afectată nu numai prin contiguitate, datorită raporturilor anatomice de vecinătate (miocard, rețeaua coronariană subepicardică, mediastin), ci și prin modalități patogenice variate (inclusiv imunologice), el reacționînd „prin rezonanță" în diferite boli generale, ca de ex.: infecții, colageneze, limfoame maligne, tuberculoză, leucoze etc. Prin acest ultim aspect, patologia pericardului interesează în egală măsură pe cardiolog și internist, care trebuie să se gîndească la o afectare pericardică în diverse condiții clinice și să caute a o evidenția, prin cercetarea atentă a semnelor fizice caracteristice și recurgerea la mijloace paraclinice adecvate, actualmente numeroase; analiza lichidului pericardic extras prin puncție rămîne de o valoare deosebită. Bolile pericardului sînt în general subestimate așa cum o dovedește — în genere — practica clinică și cum o afirma încă de mult Osler.

O clasificare simplă și didactică a bolilor pericardului, le împarte în: 1. *pericardite acute;* 2. *pericardite cronice;* 3. *alte boli ale pericardului.*

Pericarditele acute reprezintă cel mai important capitol din patologia pericardului: ele pot fi fibrinoase (sau uscate) sau exudative (cu lichid). Trecerea de la o formă la alta este posibilă în cursul evoluției pericarditei acute dar mai importantă este existența tamponadei cardiace sau absența sa, în forma lichidiană.

Pericarditele cronice constituie afecțiuni pericardice relativ mai rare, dar din ce în ce mai bine cunoscute. În afară de clasica formă a pericarditei constrictive, mulți cardiologi individualizează și formele de pericardită efuziv-constrictivă și pericardită lichidiană cronică, ambele cu etiologii diverse.

În capitolul altor boli ale pericardului, sînt incluse chisturile pericardului, precum și absența parțială sau totală a pericardului.

MORFOLOGIA FUNCȚIONALĂ A PERICARDULUI
(a se vedea cap. „Dezvoltarea și anatomia funcțională a inimii")

În condiții normale, pericardul este un sac fibros semitransparent, ce înconjoară inima și porțiunile juxtacardiace ale marilor vase de la baza inimii, constînd dintr-o foiță parietală (pericardul parietal) și una

viscerală (pericardul visceral), separate între ele de un spațiu capilar. Pericardul parietal conține fibre de colagen, în special paralele, dar și împletite și fibre elastice, la rîndul său acoperite de un alt strat microcelular de celule mezoteliale (seroase) (Roberts, 1976) (fig. XXVII-1). Ultrastructura acestui strat celular de acoperire este similară unui en-

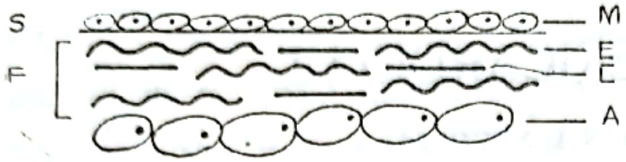

Fig. XXVII-1. — Structura pericardului parietal (schemă)
S=seroasa; F=fibroasa; M=celule mezoteliale; E=fibre elastice; C=fibre de colagen; A=țesut adipos.

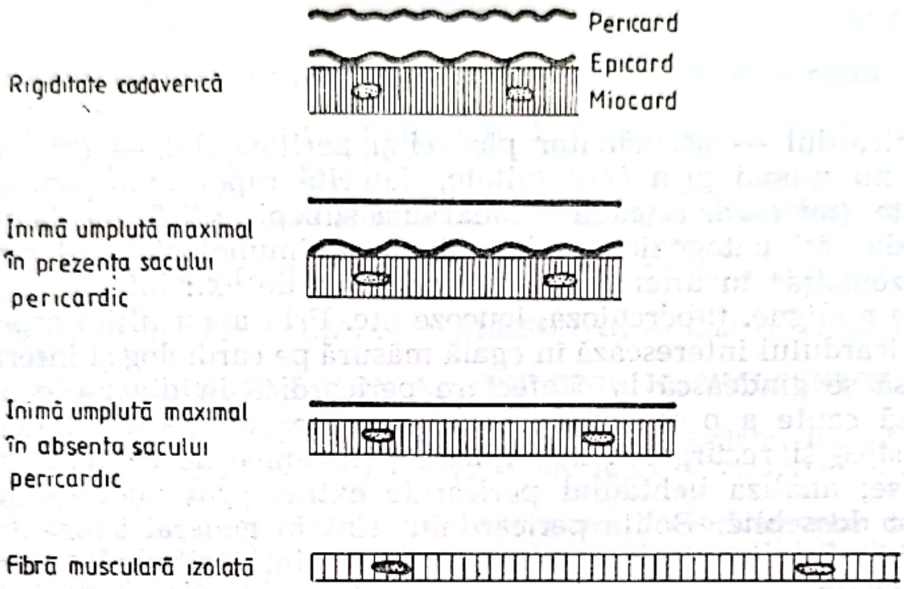

Fig. XXVII-2. — Reprezentarea schematică a fibrelor de colagen din pericard și epicard, ca și o fibră miocardică, în diverse stări de umplere a inimii (după Hort W., 1970).

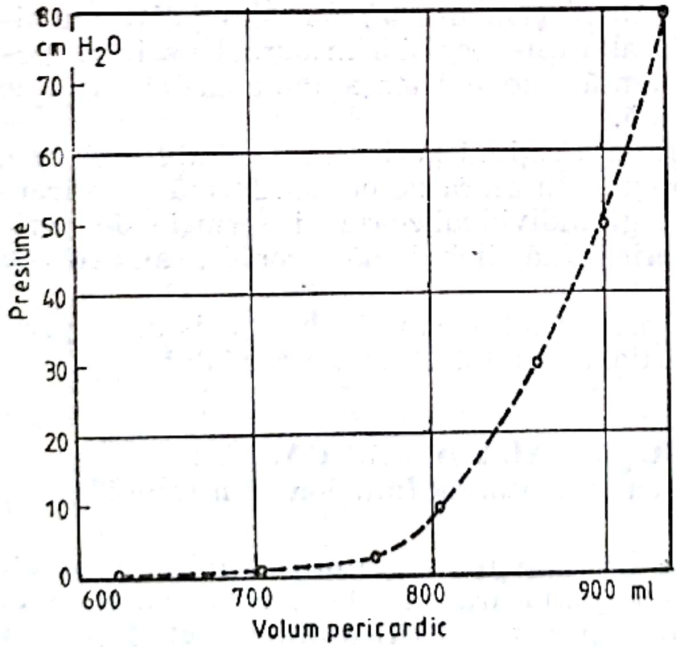

Fig. XXVII-3. — Curba presiune-volum a pericardului unui bărbat de 34 ani, decedat prin intoxicație cu somnifere. Greutatea inimii 310 g. (după Hort W., Schindler P. J. 1962).

doteliu și ea conferă pericardului o importantă capacitate resorbtivă (W. Hort, 1981). Atașat mediastinului, țesutul fibros din pericardul parietal este lipsit de vase și sărac în limfatice. Tunica fibroasă are o grosime inversă cavității cardiace subiacente și o arhitectură a fibrelor de colagen capabilă de a constitui un suport mecanic eficace structurilor respective (atrii, arc aortic etc.) (după Spodick, 1976). Rolul fibrelor elastice, rezidă în a permite o întindere activă limitată a pericardului parietal în caz de acumulare de lichid pericardic sau mărire rapidă a inimii (Spodick, 1976). Pericardul visceral acoperă suprafața inimii, fiind în contact direct cu straturile exterioare ale miocardului și rețeaua de artere coronare extramurale. El este format dintr-un strat de țesut fibros mai subțire ca cel al pericardului parietal (sub 1 mm grosime), tapetat de celule mezoteliale, care permit schimburi rapide ale ionilor și apei și mai lente pentru macromolecule între sînge și lichidul pericardic (Spodick, 1976). Epicardul este prevăzut cu o bogată rețea limfatică.

Epicardul prezintă, față de pericardul parietal, unele deosebiri: fibrele de colagen sînt ceva mai lungi și mai ondulate (fig. XXVII-2). Se explică astfel de ce capacitatea inimii izolate este mai mare decît aceea a inimii în situ (în pericard), cît și imposibilitatea unei dilatări maximale a cavității inimii, pericardul constituind o frînă pentru dilatații mari cardiace.

Structura histologică a pericardului, ajută la înțelegerea funcției sale. Urmărind curba presiune/volum a pericardului (fig. XXVII-3), se poate deduce că partea inițială, turtită a curbei, se datorește atît fibrelor elastice (capabile a se întinde), cît și proprietăților fizice a fibrelor de colagen, cît timp își păstrează aspectul ondulat; partea terminală, abruptă, a curbei este expresia întinderii fibrelor de colagen. Presiunea de umplere efectivă fiziologică de 5 mm Hg (Hort, 1970) corespunde capacității pericardului în cazul inimilor de greutate normală. La presiuni de umplere mai mari, începe partea terminală a curbei presiune/volum, care are la bază întinderea mai mică a fibrelor de colagen ce nu permite decît creșteri relativ mici ale volumului la presiuni crescute. Aceste date explică de ce la inimi de greutate normală, chiar acumularea unor mici cantități de lichid (sub 300 ml) poate duce la moarte subită prin micșorarea bruscă a umplerii diastolice și reducerii volumului bătaie. Lipsa pericardului, obținută la om pe cale operatorie, sau — mult mai rar — congenitală (agenezia pericardului) și experimental la animale (pericardotomie/pericardiectomie), poate fi tolerată, cu unele tulburări. Cu toate acestea, rolul pericardului rămîne important și funcțiile sale relativ complexe (Tabel XXVII-I).

Tabelul XXVII-I

Funcțiile pericardului

Funcția mecanică: favorizarea eficienții cardiace, în special în cursul stresului
Limitarea dilatației acute excesive
Apărarea integrității curbei lui Starling
Menținerea debitului cardiac în raport cu aportul venos
Protecția față de regurgitarea ventriculoatrială acută excesivă
Menține curbele funcției ventriculare
Limitează efectul presiunii telediastolice ventriculare stîngi crescute
Favorizează egalitatea presiunii telediastolice transmurale din întreg ventriculul, deci întinderea uniformă a fibrelor miocardice (presarcina)

Scanned with OKEN Scanner

Tabelul XXVII-I (continuare)

Limitează travaliu pe bătaie al VD, în cursul creşterii rezistenţii la scurgere a VS
Menţinerea răspunsului debitului cardiac la fluctuaţiile frecvenţei
Asigurarea unei cavităţi închise:
În care modificările presiunii ajută fluxul intracardiac sanguin
Care exercită presiuni hidrostatice compensate asupra tuturor suprafeţelor cardiace externe în cursul modificărilor forţelor gravitaţionale şi inerţiale
Favorizează egalitatea debitului cardiac a ambilor ventriculi
Menţinerea complianţei ventriculare normale (relaţia volum-elasticitate)
Limitează hipertrofia asociată cu efortul cronic
Funcţia de membrană: protecţia inimii
Reducerea frecării externe datorată mişcărilor inimii
Barieră faţă de inflamaţia din partea structurilor vecine
Menţinerea unor părţi mai subţiri ale inimii
Atriile
Ventriculul drept
Reglare circulatorie tip feed-back; astfel stimularea: neuroreceptorilor (via vag) produce frecvenţă cardiacă mai joasă şi scăderea tensiunii arteriale, iar a mecanoreceptorilor tensiune arterială mai joasă şi contracţia splinei
Funcţia ligamentoasă: poziţie funcţională optimă a inimii; limitarea deplasării excesive a inimii

După Spodick D. H., 1976.

FIZIOPATOLOGIE

Tulburările funcţiei pericardului, expresia bolilor pericardului, sînt rezultatul fie a acumulării de lichid (seros, hemoragic, chilos sau purulent), mai rar aer, în sacul pericardic, fie a îngroşării (eventual calcificării) pericardului (cu sudarea celor două foiţe şi aderenţe la structurile vecine cu inima), sau al asocierii celor două procese patologice. Ca atare, în cele ce urmează, se vor prezenta consecinţele fiziopatologice întîlnite în tamponada inimii sau constricţia inimii. În ambele stări patologice este jenată diastola, putîndu-se vorbi — în genere — de ceea ce s-a numit „sindromul restricţiei cardiace".

TAMPONADA CARDIACĂ

Tamponada cardiacă apare în împrejurări în care se produce o compresiune acută a inimii (ex. hemopericard traumatic), prin acumulare rapidă de lichid în pericard. Consecinţa hemodinamică este împiedicarea umplerii diastolice a inimii, cu creşterea în special a presiunii telediastolice, asociată scăderii volumului telediastolic, ceea ce antrenează în amonte presiuni crescute în atrii şi venele cave, respectiv venele pulmonare, iar în aval scăderea volumului sistolic şi a debitului cardiac.

După ce lichidul a umplut recesurile pericardice, acumularea lui în continuare întinde mai întîi fibrele elastice ale pericardului parietal pînă la o limită critică, pentru ca apoi întinderea ţesutului fibros să determine compresia inimii, cu scăderea complianţei cardiace şi creşterea presiunii intrapericardice. Creşterea presiunii intrapericardice împiedică expansiunea ventriculilor în diastolă şi deci umplerea cavităţilor cardiace, ducînd la creşterea presiunii tele- (dar şi mezo-) diastolice în ambii ventriculi, în paralel cu diminuarea volumului ventriculilor (fig. XXVII-4).

Scanned with OKEN Scanner

Reducerea volumului ventricular stîng s-ar putea datora, în afara compresiunii directe a peretelui ventricular și unei micșorări a întoarcerii venoase pulmonare, secundar efectului presiunii intrapericardiace crescute asupra ventriculului drept, al cărui perete subțire îl face mai compresibil (Shabatai și col. 1959). Volumul ventriculului drept este mai redus, iar camera de ejecție se îngustează, mai ales în sistolă, ceea ce

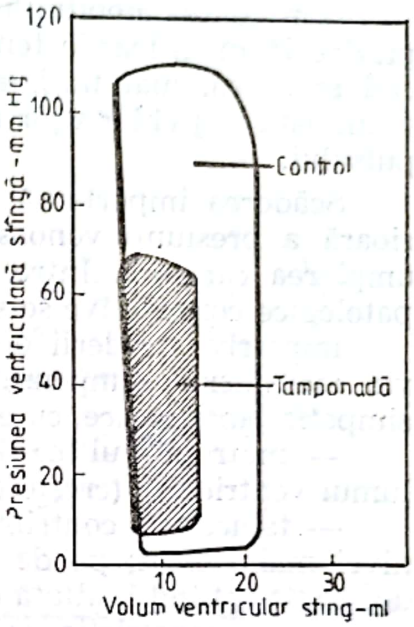

Fig. XXVII-4. — Efectul tamponadei cardiace asupra presiunii și volumului ventricular stîng. De notat reducerea mare a volumului ventricular, concomitent cu creșterea presiunii diastolice ventriculare (după Craig R. J., 1968).

subliniază importanța compresiunii ventriculului drept în tamponada cardiacă.

În plus, la limita dintre porțiunea intra- și extrapericardică a venelor cave, superioară și inferioară, apar considerabile îngustări, adevărate stenoze funcționale, ce contribuie și mai mult la jena umplerii inimii drepte. Uneori se produce un grad variabil de regurgitare tricuspidă și mitrală, cu umplere retrogradă a venelor cave și a venelor pulmonare.

Jena în umplerea ventriculară, ducînd la creșterea presiunii telediastolice și diminuarea volumului telediastolic, face ca presiunea transmurală diastolică să scadă, apropiindu-se de zero sau devenind chiar negativă. Astfel ventriculii — în special cel drept — sînt aproape goi. Cînd presiunea intrapericardică atinge o valoare critică de 20 mm Hg, nu mai este posibilă o umplere ventriculară efectivă, volumul sistolic scade brusc, se produce oprire circulatorie și moarte, dacă nu se practică de urgență o pericardiocenteză.

Concomitent, crește presiunea în ambele atrii și venele cave, respectiv pulmonare, cu tendința de a egala presiunea intrapericardică. Presiunea atrială dreaptă este superioară celei din atriul stîng.

Reducerea severă a volumelor cardiace, diminuă mult și volumul bătaie (sistolic), deoarece cu toată creșterea presiunii telediastolice, care favorizează golirea ventriculilor, diminuarea mai importantă a volumului telediastolic antrenează micșorarea ejecției sistolice, deci a debitului cardiac. Scăderea indexului cardiac este importantă, de ex. de la $3,4 \pm \pm 0,6$ l/min/m² (normal) la 2 l/min/m². Această scădere a debitului cardiac,

Scanned with OKEN Scanner

împreună cu staza venoasă înaintea inimii drepte, dau un tablou clinic relativ fals de insuficiență cardiacă congestivă; de fapt, după Shabetai cauzele debitului cardiac scăzut în tamponada cardiacă constau în reducerea volumului telediastolic și dispariția mecanismelor Frank—Starling. Uneori contribuie la scăderea debitului cardiac și eventualele leziuni ale miocardului, din stratul subepicardic (miopericardita), care ar altera direct funcția de pompă cardiacă.

Diminuarea debitului cardiac antrenează hipotensiune arterială. Cu privire la modificările tensiunii arteriale sistemice, este de notat în special scăderea, mai tardivă, a tensiunii sistolice, diastolica rămînînd neschimbată sau chiar ușor ridicată, ceea ce explică micșorarea amplitudinii pulsului.

Scăderea importantă a tensiunii arteriale împiedică o creștere ulterioară a presiunii venoase, eliminînd rolul exercitat de vis a tergo în umplerea cardiacă. Între scăderea debitului cardiac și tulburările fiziopatologice consecutive se stabilește un cerc vicios (Spodick).

Împotriva scăderii debitului cardiac și hipotensiunii arteriale intervin mecanisme compensatorii legate în special de stimularea activității simpaticoadrenergice, cu eliberare de catecolamine:

— inotropismul cardiac mărit crește volumul bătaie și scade volumul ventricular (creșterea fracției de ejecție);

— tahicardia contribuie și ea la menținerea debitului cardiac la un nivel mai ridicat; pe de altă parte însă, ea scurtează diastola, perioada de umplere fiind limitată doar în protodiastolă;

— vasoconstricția arteriolară periferică ridică în special tensiunea arterială diastolică;

— creșterea presiunii venoase, rezultat al intervenției mai multor factori: expansiunea volumului sanguin (prin retenție de sodiu și apă, de origine renală), redistribuția sîngelui în sistemul venos ca urmare a vasoconstricției arteriolare și, în sfîrșit, creșterea tonusului venos, favorizează umplerea cardiacă și menține gradientele venoatriale, contribuind la ridicarea debitului cardiac.

Alte tulburări fiziopatologice de importanță mai mică sînt:

— scăderea fluxului coronarian (O'Rourke și col., 1967) și perfuziei subendocardice, factori contributivi la agravarea insuficienței cardiace;

— utilizarea mărită a O_2 (Loogen, 1966; Fowler și Holmes, 1969);

— lipsa paralelismului normal între presiunea pleurală și cea intrapericardică, mărirea diametrului arterei pulmonare și creșterea presiunii absolute din artera pulmonară în inspir, ca efecte respiratorii.

Rezumativ, în fig. XXVII-5 (după Spodick, 1975) este ilustrată evoluția fenomenelor în tamponada cardiacă. După același autor, definiția tamponadei cardiace constă în „fază decompensată a compresiunii cardiace ce rezultă din creșterea necontrolată a presiunii intrapericardice". Așa cum rezultă din figură, *tulburările fiziopatologice* ce decurg din acumularea de lichid în sacul pericardic, *evoluează în două faze:*

a) **faza compensată,** în care „presiunile sistolice arteriale și ventriculare sînt menținute destul de bine în fața presiunilor crescute diastolice ventriculare, atriale și venoase", prin intervenția mecanismelor compensatorii, care asigură o umplere atrială și un debit cardiac acceptabil;

Scanned with OKEN Scanner

b) **faza decompensată,** în care, mecanismele compensatorii fiind depășite, apare prăbușirea tensiunii arteriale și a presiunii sistolice ventriculare, ca și o mare hipertensiune venoasă.

În geneza acestor tulburări fiziopatologice din tamponada cardiacă, intervin doi factori: cantitatea de lichid acumulată și, mai ales, viteza de acumulare a lichidului. Astfel, într-un hemopericard, prin răniri car-

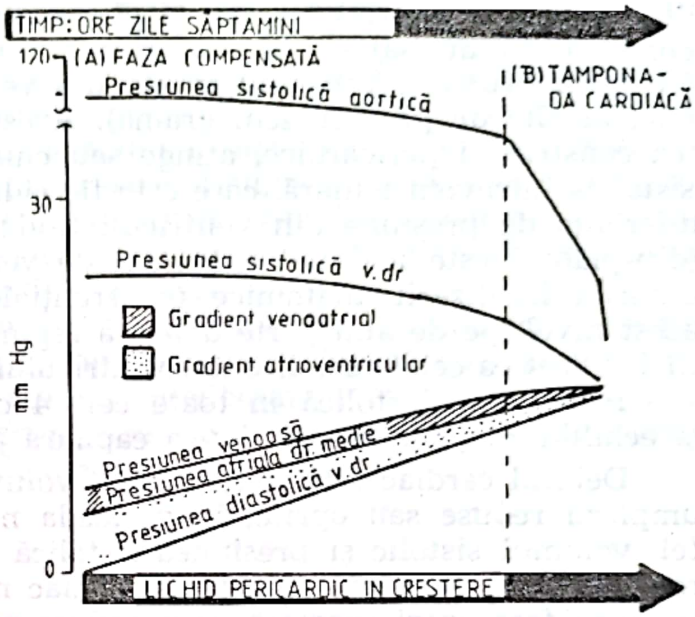

Fig. XXVII-5. — Evoluția fenomenelor hemodinamice în tamponada cardiacă (după Spodick D.H., 1975).

diace, ruptură miocardică (infarct de miocard, anevrism parietal) sau disecție aortică, timpul este prea scurt pentru ca mecanismele compensatorii să mai intervină, moartea putîndu-se produce repede (secunde sau minute), prin cantități doar de 150 ml sînge; în hemopericard un rol agravant revine și șocului hemoragic.

În contrast, atunci cînd acumularea lichidului în pericard se face lent, aceasta permite ca întinderea sacului fibros să se facă gradat, mecanismele compensatorii să intre în joc și să se producă o reabsorbție eficientă a revărsatului prin stratul seros sau limfatic; în acest mod, compresiunea cardiacă poate fi oarecum tolerată, cu toată prezența unor cantități mari de lichid (uneori litri), fără ca să apară tabloul clinic al tamponadei cardiace.

CONSTRICȚIA PERICARDICĂ

Fiziopatologia pericarditei constrictive (P.C.) a fost mai larg studiată la bolnavi decît tamponada cardiacă și rezultatele, în formele tipice, au fost uniforme.

Dintru început, trebuie reținut că pericardul fibros îngroșat sau calcifiat, se simfizează, făcînd ca spațiul pericardic să se oblitereze, nemaiputîndu-se măsura presiunea pericardică. De fapt, strînsele aderențe ale pericardului îngroșat cu epicardul, transformă inima într-un sistem de „bloc" („lumped system"), care participă unitar la modificările sistolice și diastolice observate. Dacă unele modificări fiziopatologice sînt caracteristice constricției pericardice, altele sînt similare celor din tamponada

cardiacă, cum ar fi scăderile debitului cardiac, volumului bătaie și presiunii arteriale sau creșterile presiunii venoase sistemice și pulmonare și frecvenței cardiace.

Carapacea pe care o formează pericardul rigid, împreună cu epicardul, reduce mult — din punct de vedere fizical — distensibilitatea inimii în diastolă, scăzînd deci complianța inimii, lucru ce se oglindește într-o umplere rapidă cu sînge, numai la începutul diastolei (explică dip-ul precoce), oprită imediat și prematur (limita distensibilității ventriculare fiind atinsă) — de cicatricea pericardiomiocardică, și antrenînd creșterea bruscă a presiunii în cei doi ventriculi (explică platoul mezotelediastolic de pe ventriculogramă). Acest platou, în raport cu gravitatea constricției pericardice, atinge sau chiar depășește 1/3 din presiunea sistolică intraventriculară, care este fie ridicată, fie normală (prin aceasta, diferența de presiune din ventriculi tinde a se reduce). Aspectul acesta (dip-platou) este mai net exprimat de ventriculul drept, pe de o parte datorită localizării anatomice preferențiale a constricției pericardice la acest nivel, pe de altă parte datorită regimului de presiuni sistolice mult mai ridicat ca cele diastolice din ventriculul stîng.

Presiunea diastolică în toate cele 4 camere ale inimii este ridicată și echilibrată (inclusiv presiunea capilară pulmonară) (fig. XXVII-6).

Debitul cardiac este mic, întrucît volumul-bătaie este limitat datorită umplerii reduse sau oprite, în perioada mezotelediastolică (platou); astfel, volumul sistolic și presiunea sistolică tind a fi independente de durata diastolei precedente. Debitul cardiac nu poate crește decît pe seama creșterii frecvenței cardiace, care reduce numai perioada „diastasis-ului", în timp ce multiplică numărul bătăilor și perioadele de umplere rapidă (protodiastolă). În caz de ritm sinusal, contracția atrială produce o ușoară

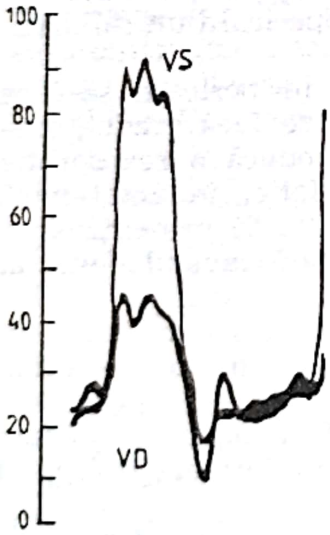

Fig. XXVII-6. — Presiunile ventriculare drepte și stîngi la un bolnav cu gravă pericardită constrictivă cronică. De remarcat dip-ul diastolic precoce și platoul înalt tardiv înregistrat în ambii ventriculi și echilibrarea presiunilor diastolice a celor 2 ventriculi. Presiunea diastolică în artera pulmonară, presiunea capilară pulmonară și presiunea atrială dreaptă sînt egale cu presiunea diastolică ventriculară dreaptă. (după Shabetai R. și colab., 1970).

creștere a presiunii presistolice ventriculare, ceea ce poate contribui la creșterea forței și debitului sistolei care urmează. Volumul telediastolic al ventriculului stîng este normal sau micșorat, în timp ce fracția de ejecție a ventriculului stîng este normală, sau, mai rar, micșorată (în 4 cazuri din 14, fracția de ejecție determinată angiografic a fost $<0{,}55$) (Krayenbühl și col., 1984). Și alte metode neinvazive arată indici normali:

Scanned with OKEN Scanner

timpii sistolici, dP/dt, scurtarea circumferențială (Lorell și Braunwald, 1984).

Adaptarea la efort este micșorată și se datorește tahicardiei, care caută a compensa stînjenirea umplerii cardiace. Spre deosebire de inima normală, nu se produce (sau slab) o creștere a volumului telediastolic.

Presiunea arterială sistemică este ușor scăzută. De subliniat o scădere mai importantă a sa în inspirație (depășind limita superioară, de 10 mm Hg), la care se asociază o micșorare a fluxului sanguin aortic (Shabetai, 1970).

În circulația pulmonară apare o creștere moderată a presiunii arteriale pulmonare medii, printr-un mecanism pur pasiv (Delaye și col., 1972). În inspir, viteza fluxului sanguin în artera pulmonară crește.

Presiunea în venele cave (inferioară și superioară) este crescută proporțional cu gradul constricției pericardice. Analiza întoarcerii venoase la inima dreaptă (atriul drept) în pericardita constrictivă prezintă două anomalii caracteristice, ce o particularizează:

1. accelerarea fluxului sîngelui venos cav are loc în cursul ejecției ventriculare și în protodiastolă, simultan cu colapsul diastolic y. Prin aceasta se deosebește atît de normal (predominant în cursul sistolei) cît și de tamponada cardiacă, unde nu are loc o accelerare a fluxului venos în protodiastolă (y absent, predomină x).

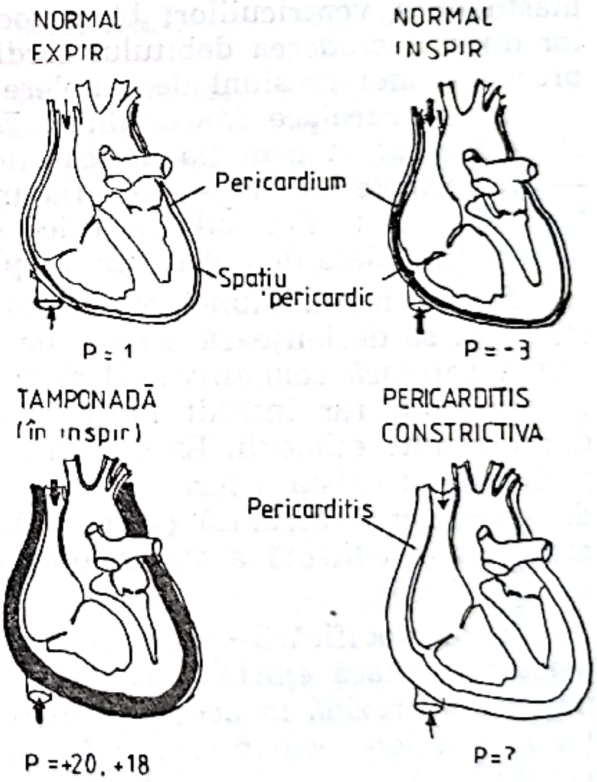

Fig. XXVII-7. — Reprezentarea schematică a efectelor hemodinamice ale respirației. Partea de sus: cord normal în expir și inspir. Partea de jos: tamponadă cardiacă (stîngă) și pericardită constrictivă (dreapta), ambele în inspir. (după Shabetai R., 1981).

2. absența efectelor hemodinamice induse de presiunea intratoracică în cursul respirației, în sensul că în inspir nu scade presiunea venoasă sistemică și atrială dreaptă, spre deosebire de normali și tamponada cardiacă (fig. XXVII-7). Astfel:

— în condiții normale, în inspir, se produce o scădere a presiunii intratoracice și intrapericardice de la +1 la —3 mm Hg, avînd ca efect

creșterea reîntoarcerii venoase, o ușoară mărire a ventriculului drept, cu deplasarea septului interventricular de la dreapta la stînga;

— în tamponada cardiacă, inspirul determină o cădere a presiunii intrapericardice de la +20 la +18 mm Hg, cu creșterea întoarcerii venoase și creșterea volumului ventriculului drept, cu bombarea septului spre stînga și micșorarea volumului inimii stîngi;

— în pericardita constrictivă, căderea inspiratorie a presiunii intratoracice nu este transmisă inimii, spațiul pericardic fiind obliterat, motiv pentru care întoarcerea venoasă crește puțin sau deloc în inspir. Rareori, în caz de constricție severă, crește presiunea venoasă sistemică în inspir (posibil în urma creșterii presiunii intraabdominale care împinge sîngele spre inimă), cînd se constată puls paradoxal — altfel rar întîlnit în pericardita constrictivă.

Hipertensiunea venoasă — în afara factorului mecanic și retenției hidrosaline — recunoaște ca mecanism venoconstricția, contribuind prin aceasta, într-o oarecare măsură, la menținerea debitului cardiac. Astfel în pericardita constrictivă (ca și în tamponadă), menținerea debitului cardiac depinde de presiunea venoasă.

Printre mecanismele compensatorii care intervin în pericardita constrictivă, sînt de menționat: a) retenția hidrosalină (rolul rinichiului) care contribuie la creșterea presiunii venoase și menținerea umplerii diastolice a ventriculilor; b) venoconstricția și c) tahicardia. Depășirea lor duce la scăderea debitului cardiac, cu scăderea volumului sistolic, în prezența unei presiuni de umplere ventriculară ridicată, expresie a insuficienței cardiace (miocardice). De altfel, funcția inotropă miocardică scade treptat în evoluția pericarditei constrictive, la aceasta contribuind — în formele severe — atrofia miocardului, atingerea inflamatorie/fibroasă a straturilor subepicardice și compresiunea marilor artere coronare superficiale de către fibroza pericardică (Lorell și Braunwald, 1984).

Prin urmare, atunci cînd debitul cardiac scade în pericardita constrictivă, se declanșează o serie de mecanisme similare acelor din insuficiența cardiacă congestivă. O diferență există cu privire la edemul pulmonar acut, rar întîlnit în pericardită și frecvent în insuficiența cardiacă de alte etiologii. Explicația rezidă în faptul că în timp ce în bolile pericardului există o lezare egală a ambilor ventriculi, în celelalte forme de insuficiență cardiacă (valvulară, coronariană, miocardică), predomină atingerea predilectă a ventriculului stîng față de cel drept (Wallace și Wough, 1985).

Între modificările hemodinamice din pericardita constrictivă și tamponada cardiacă există unele diferențe (Shabetai și col., 1979). Cea mai importantă rezidă în aceea că în timp ce în tamponada cardiacă restricția la umplere este prezentă în cursul întregii diastole, în pericardita constrictivă restricția este limitată la ultimele 2/3 ale diastolei (fig. XXVII-8). De aici decurg unele particularități ale funcției ventriculare. Astfel, în pericardita constrictivă aceasta este jenată în telediastolă, iar ventriculul se umple repede în prima parte a diastolei (determină dip-ul protodiastolic și y-ul proeminent pe curba presiunei venoase). Umplerea atrială este bimodală iar pulsul venos — ca și cel atrial — îmbracă un aspect în M sau W; lipsesc efectele respiratorii asupra

Scanned with OKEN Scanner

presiunii venoase. În tamponada cardiacă, inima este jenată de-a lungul întregului ciclu cardiac de presiunea revărsatului intrapericardic; ca urmare, lipsesc y-ul pe jugulogramă și dip-ul protodiastolic pe ventriculogramă, fiind prezent în schimb adesea un puls paradoxal.

O situație aparte o reprezintă așa zisa formă efuziv-constrictivă, formă mixtă, în care se asociază o îngroșare pericardică semnificativă cu

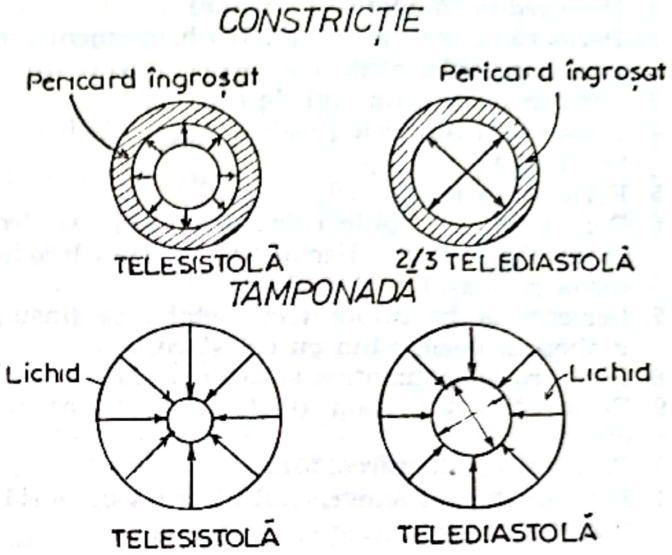

Fig. XXVII-8. — Diagrama diferențelor hemodinamice majore dintre pericardita constrictivă și tamponada cardiacă (după Shabetai R. și colab., 1979).

un revărsat pericardic. În acest caz de „compresie elastică" a inimii (Hancock), formă nerigidă de pericardită constrictivă, modificările fiziopatologice seamănă mai curînd cu cele din tamponada cardiacă (Hancock, 1980): pe jugulogramă predomină x (sau xy), dip-ul protodiastolic este discret, abia schițat, presiunea venoasă sistemică și din atriul drept se micșorează în inspir și pulsul paradoxal este net și frecvent.

PERICARDITELE

Pericarditele, de diferite etiologii, constituie marea majoritate a cazurilor din întreaga patologie pericardică. Atingerea miocardului, în special a straturilor subepicardice, se produce de regulă în pericarditele acute (miopericardite), dar ea se poate întîlni și în formele cronice de boală.

Dacă în unele țări, rolul cauzal predominant al tuberculozei și reumatismului articular acut a fost luat de virusuri, de multe ori însă etiologia unei pericardite acute sau cronice rămîne obscură. Multe din simptomele și semnele fizice care alcătuiesc tabloul clinic al pericarditelor, exprimă dificultatea în umplerea diastolică a cavităților inimii (sindrom de restricție cardiacă).

Clasificarea morfopatologică a pericarditelor, deosebește următoarele forme: fibrinoasă (uscată), seroasă, serofibrinoasă, hemoragică, purulentă, cu colesterol, granuloasă, adezivă și constrictivă.

Scanned with OKEN Scanner

Mult mai importantă din punct de vedere clinic și terapeutic este însă **clasificarea etiologică** (Tabel XXVII-II).

Tabelul XXVII-II

Cauzele pericarditei acute
(după P. Schölmerich, 1981)

1. Pericardita idiopatică (benignă)
2. Pericardita infecțioasă (b. Koch, germeni piogeni, virusuri, ricketsii, fungi, paraziți, spirochete, etc.).
3. Pericardita în infarctul de miocard
4. Pericardita alergică (boala serului, sindrom postcardiotomie, alergie medicamentoasă ș.a.).
5. Pericardita reumatică
6. Pericardita în bolile colagenului (PR, sindromul Reiter, sindromul Sjögren, sindrom Felty, boala Bechterew, LED, sclerodermia difuză, dermatomiozita, panarterita nodoasă)
7. Pericardita în tulburările metabolice (insuficiența renală, criza Addison, coma diabetică, pericardita cu colesterol).
8. Pericardita traumatică și postoperatorie
9. Pericardita tumorală (inclusiv afectarea pericardică din leucoze, limfoame și mielom)
10. Pericardita din sarcoidoză
11. Pericardita din anevrismul disecant de aortă
12. Pericardita de iradiație.

PERICARDITA ACUTĂ

Se deosebesc două forme: uscată (fibrinoasă) și lichidiană (exsudativă).

Se vor prezenta inițial aspectele comune, generale, ale pericarditelor acute, cele specifice fiind discutate ulterior, odată cu studiul diverselor forme etiologice.

A. PERICARDITA USCATĂ

MORFOPATOLOGIE

Inițial se constată hiperemia pericardului care își pierde luciul, devine mat și secretă exsudat bogat în proteine, ce lasă prin resorbție depozite de fibrină. Stratul mezotelial al pericardului este înlocuit de o membrană fibrinoasă, cu bogat infiltrat de polinucleare și monocite. Treptat, pericardul se îngroașă, devine aspru, rugos, suprafața sa se acoperă cu false membrane, care imită smocuri de păr („cor villosum“ sau „cor hirsutum“), ceea ce a dus la comparații clasice cu „limba de pisică“ sau „tartine cu unt“ expresie ce aparține lui Hope, („Bread and butter sandwich“). După resorbție, se pot forma uneori plăci fibroase, alb-lăptoase, cu diametrul de 1—3 cm, denumite în trecut „milk spots“ sau „soldier's plagues“, sau aderențe între epicard și pericardul parietal. Aceste leziuni se pot însoți de o cantitate mică de revărsat lichidian, seros sau serofibrinos.

Scanned with OKEN Scanner

Unele particularităţi sînt legate de cauza pericarditei fibrinoase: virus, infarct de miocard, reumatism articular acut, neoplasm, traumatism, sindrom Dressler sau forma idiopatică, ş.a.

TABLOU CLINIC

Simptomele generale — febra este obişnuită, slăbire, astenie, mialgii, artralgii, etc. — variază în raport cu boala de bază şi uneori pot masca acuzele cardiace. Simptomul evocator îl reprezintă **durerea toracică,** cu localizare precordială difuză dar adesea retrosternală cu iradiere în umărul stîng şi baza gîtului, imitînd durerea anginoasă; iradierea în abdomenul superior sau în spate poate induce erori de diagnostic. Durerea determină senzaţia de presiune-tensiune sau jenă, dificil definibilă; alteori poate fi însă intensă, cu caracter lancinant, de sfredel, prezentînd ca particularitate intensificarea prin respiraţie (inspirul forţat în special), tuse, schimbarea de poziţie, înghiţire, culcatul pe spate; în schimb poziţia şezîndă şi aplecată înainte o alină. Apariţia de revărsat lichidian în pericard, în cantitate apreciabilă sau medie, ameliorează sau chiar înlătură durerea.

Patogenia durerii din pericardita acută este pusă pe seama (Godeau şi Cachin, 1967): 1) iritaţiei nervului frenic — a cărui fibre de sensibilitate dureroasă se distribuie părţii inferioare a pericardului parietal, pericardul visceral fiind insensibil la excitaţii dureroase — prin distensia părţii joase a pericardului parietal; 2) atingerii inflamatorii a pleurei adiacente (costală, diafragmatică sau mediastinală). Durerea toracică poate lipsi, instalarea pericarditei acute fibrinoase făcîndu-se tăcut, insidios, numai frecătura pericardică şi modificările electrocardiografice revelînd diagnosticul.

În literatura medicală veche, sînt subliniate „punctele frenice" de iradiere (Guéneau de Mussy) a durerii din pericardita uscată: punctul cervical — între cele două capete ale sternocleidomastoidianului, punctele costale — la partea internă a spaţiilor intercostale şi punctul xifoidian — în unghiul format de cartilagiile costale şi apendicele xifoid.

Dispneea este moderată, spre deosebire de pericardita exsudativă, bolnavul căutînd a respira superficial mai mult pentru a evita durerea pericardopleuretică. Ea este agravată de acumularea unei cantităţi mari de lichid în pericard sau de febră (Lorell şi Braunwald, 1984). Tusea este obişnuită, iar sughiţul este foarte rar.

Frecătura pericardică (termen dat de Laënnec) este semnul fizic major al inflamaţiei pericardului şi prezintă următoarele caractere: (vezi „Examenul clinic al cardiacului")

— este un zgomot superficial;

— dă impresia auditivă specifică de scîrţîit cu vibraţii de înaltă frecvenţă, descris (Y. Collin) drept „scîrţîitul tălpii unei şei noi sub călăreţ" — „cri de cuir neuf", depinde şi de cantitatea şi calitatea fibrinei şi de raportul fibrină/ser;

— este localizată (regiunea mezocardiacă, alteori spre vîrf) şi nu iradiază, spre deosebire de suflurile intracardiace;

Scanned with OKEN Scanner

— prezintă variabilitate în timp (dispare și reapare, durează ore, zile, săptămîni, rar luni) și loc (sediul ascultației se modifică de la o zi la alta);

— nu are relație fixă cu sistola sau diastola („plutește peste zgomotele cardiace") și se percepe în momentele modificărilor ample și bruște de volum cardiac ale revoluției cardiace — în presistolă, protodiastolă și telediastolă; este deci ritmată de mișcările inimii. Uneori, frecătura pericardică este sesizabilă și palpatoriu (în aproximativ 1/5 din cazuri).

— Spre deosebire de suflurile intracardiace, (excepție suflurile tricuspidiene), frecătura pericardică se intensifică prin proba Valsalva și inspir profund, acest element datorîndu-se unei umpleri mai bune a inimii drepte în inspir, unei contracții întărite și sporirii tensiunii pericardului în special în zona sa apicală.

Explicată clasic prin frecarea celor două foițe pericardice rugoase, cu depozite de fibrină (Collin), frecătura pericardică se poate totuși asculta și în pericardita cu lichid.

EXPLORĂRI PARACLINICE

Pe fonocardiogramă (fig. XXVII-9), frecătura pericardică este formată din 3 (sau două) grupe vibratorii — atriosistolic, ventriculosistolic și ventriculodiastolic —, care corespund pe ecg segmentului PQ, segmentului ST și după sfîrșitul undei U. Frecvența oscilațiilor vibratorii este cuprinsă între 100 și peste 600 Hz. Analiza fonocardiografică a 50 cazuri cu frecă-

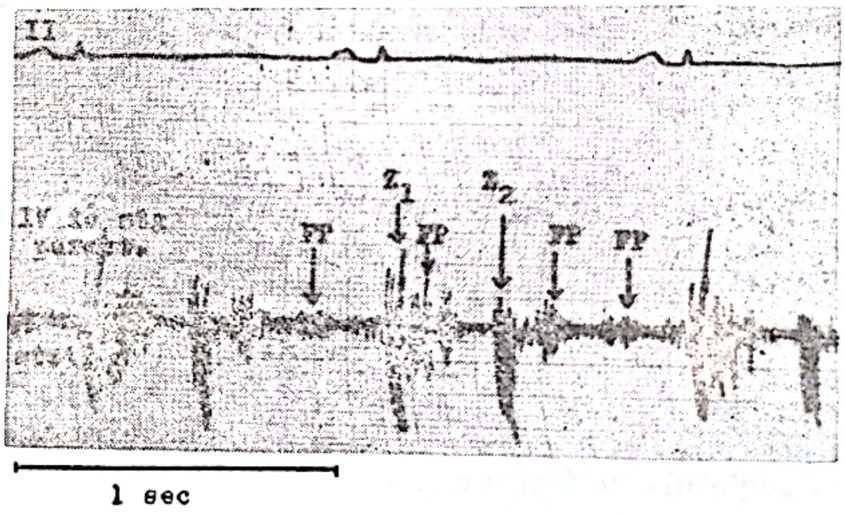

Fig. XXVII-9. — Frecătură pericardică (FP), înregistrare fonocardiografică în pericardită tuberculoasă (Clinica I Medicală Iași).

tură pericardică, l-a condus pe Spodick (1971), la următoarea constatare: 58% — aspect trifazic (trei grupe vibratorii), 24% — aspect bifazic și doar în 18% din cazuri, aspect monofazic.

Examenul radiologic nu aduce informații valabile în diagnosticul pericarditei uscate. Aportul celorlalte metode paraclinice (invazive sau neinvazive), va fi discutat după pericardita exsudativă.

Scanned with OKEN Scanner

Diagnosticul pericarditei acute uscate se sprijină pe durerea toracică, frecătura pericardiacă și modificările electrocardiografice (detaliate mai departe), în contextul cel mai adesea al unei stări febrile.

B. PERICARDITA CU LICHID (EXSUDATIVĂ)

„Sindromului pericardic" (Drăghici, Apetrei și Carp, 1985), alcătuit din cele trei elemente esențiale mai înainte menționate, se adaugă, în prezența revărsatului lichidian, modificări radiologice și, în special, ecocardiografice.

Simptomele pe care le produce acumularea de lichid în sacul pericardic, depind de mai mulți factori: abundența sa (volumul absolut); rapiditatea cu care s-a constituit; caracteristicile fizicale ale lichidului; gradul de rigiditate a pericardului. Dintre acestea, viteza de acumulare joacă rolul principal, astfel încît, un revărsat modest (pînă la 200 ml), dar constituit în cîteva ore-zile, poate antrena o tamponadă acută a cordului, în timp ce cantități mari (de 1 litru sau mai mult), dar instalate progresiv (săptămîni și luni) pot fi tolerate bine.

Se poate astfel clasifica pericardita lichidiană acută într-o formă fără simptome de compresiune cardiacă („lax pericardial effusion") și în alta cu manifestări de compresiune cardiacă (cu tamponadă cardiacă).

1. PERICARDITA LICHIDIANĂ FĂRĂ TAMPONADĂ CARDIACĂ

TABLOU CLINIC

În această formă clinică, fără creșterea presiunii intracardiace (deci fără tulburarea umplerii ventriculare), simptomele uneori pot lipsi. Dacă totuși cantitatea de revărsat lichidian este mai mare, aceasta antrenează **dispnee** moderată și **tahicardie.** În marile revărsate lichidiene însă, polipneea devine intensă (se adaugă compresiunea parenchimului pulmonar), însoțită de un grad de cianoză și poziții caracteristice care o ușurează — în șezut și aplecat înainte („semnul pernei") sau poziția genupectorală („rugăciune mahomedană"). Rareori, cantități abundente de lichid pericardic pot determina compresiuni asupra organelor mediastinale din vecinătate: tuse (compresiune bronhică și traheală), răgușeală (compresiune a nervului recurent), sughiț (compresiunea nervului frenic) sau disfagie (compresiunea esofagului), manifestări care pot îndepărta diagnosticul de la o suferință pericardică. **Durerea toracică** lipsește în aproximativ o treime din cazuri, bolnavii resimțind doar o senzație de presiune-tensiune toracică, expresie a distensiei permanente a pericardului.

Aceste simptome se intrică — în grad variabil — cu **simptomele generale,** asemănătoare acelora din pericardita uscată sau legate de boala cauzatoare a pericarditei. Domină în 90% din cazuri febra, variată ca tip — uneori doar subfebrilitate, alteori hectică, neregulată sau în platou —, însoțită de frisoane și transpirații. Pot fi deasemenea prezente modificări ale stării generale: astenie, pierdere în greutate, inapetență, neliniște, insomnie.

Scanned with OKEN Scanner

Nu rareori, descoperirea pericarditei lichidiene este rezultatul examenului fizic cardiac, radiologic, ecg sau ecocardiografic.

La **examenul fizic,** matitatea cardiacă apare mărită în sens transversal și matitatea absolută corespunde matității relative; vîrful inimii se palpează greu sau în interiorul matității, iar la auscultație pot surveni anomalii ale zgomotelor cardiace, produse (Spodick, 1971) de dispoziția lichidului atît anterior cît și posterior, precum și de modificările hemodinamice rezultate din prezența revărsatului (scăderea volumului sistolic, creșterea presiunii în artera pulmonară): micșorarea intensității zgomotelor cardiace, care par îndepărtate, scăderea amplitudinii zg.1, scăderea amplitudinii componentei aortice a zg.2 (II A) și creșterea amplitudinii componentei pulmonare a zg.2 (II P), în raport cu II A. Nu este rar totuși cînd, în pofida unor cantități mari de lichid, dar fără tamponadă cardiacă, zgomotele cardiace să fie de intensitate normală sau aproape normală.

„Vibranța izodiastolică" pericardică, descrisă de Lian („galop postsistolic" — Laubry) este de origine neprecizată (Spodick, 1970).

În semiologia clasică, sînt descrise de asemenea următoarele semne fizice:

- semnul Ewart: respirație bronșică sau murmur vezicular abolit (atelectazie prin compresiune) și submatitate la unghiul inferior al omoplatului stîng;
- sindromul Pins: sindrom pseudopleuritic stîng (diminuarea murmurului vezicular, egofonie, matitate ce apare în poziția genupectorală), reflectînd mari revărsate pericardice;
- semnul Rotch: matitate la partea cea mai internă a spațiului V intercostal drept;
- semnul Gendrin: bătaia vîrfului inimii se percepe deasupra limitei inferioare a matității cardiace.

Valoarea semiotică a acestor semne a fost mult redusă, datorită posibilităților majore oferite de radiologie, electrocardiografie și, mai ales, ecocardiografie, metode neinvazive de o deosebită valoare diagnostică în pericardita acută.

EXPLORĂRI PARACLINICE

Examenul radiologic. Pentru a se modifica configurația inimii, este necesară acumularea unei cantități de cel puțin 200—300 ml lichid pericardic. În afara confirmării diagnosticului clinic, pericardita exsudativă poate fi o descoperire a ex. radiologic. Cele mai caracteristice modificări radiologice sînt:

— în caz de revărsate mari, forma umbrei cardiace se aseamănă cu o carafă sau ulcior: a) din față, imagine simetrică față de marginea stîngă a sternului, cu marginea stîngă a inimii, de la aortă la vîrf, luînd aspect rectiliniu-curbiliniu, și cu pedicul vascular scurt și lărgit (gîtul carafei) (fig. XXVII-10); alteori (prezența unor ușoare aderențe externe), aspect triunghiular cu baza largă pe diafragm; b) din oblic, opacitatea lichidiană umple spațiul clar retrocardiac Holzknecht și fundul de sac posteroinferior; inspirul profund și manevra Valsalva, nu modifică forma și mărimea siluetei cardiace;

Scanned with OKEN Scanner

— absența stazei vasculare pulmonare, hilurile dispărînd în spatele umbrei cardiace lărgite, constituie un argument radiologic important; de altfel imaginea toracică cu cîmpuri pulmonare clare, și umbră cardiacă mărită semnifică de regulă pericardită cu lichid, și nu dilatația cardiacă miogenă;

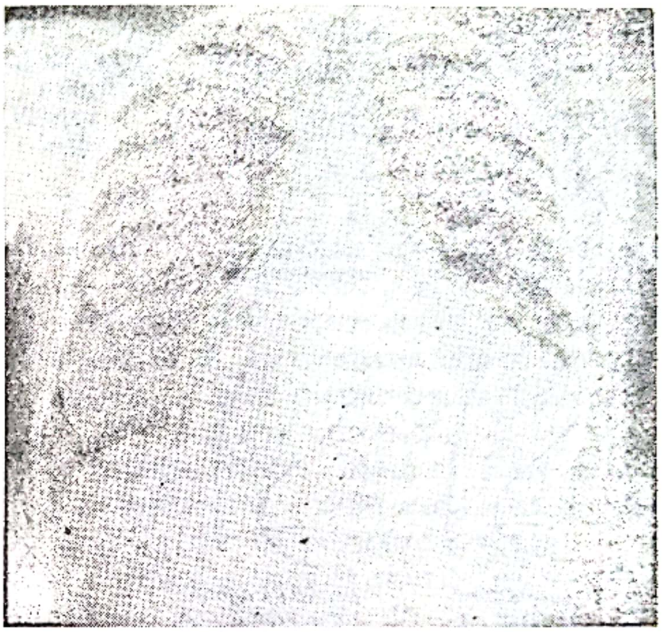

Fig. XXVII-10. — Radiografie toracică în pericardita lichidiană (exudativă). (Clinica I Medicală Iași).

— variabilitatea dimensiunilor umbrei cardiace — adică creșteri și micșorări rapide —, dovedită prin teleradiografii succesive, la intervale scurte de timp, aduce o confirmare utilă în revărsatele lichidiene mai puțin abundente;

— pulsații slabe sau chiar absente ale marginilor inimii (excepție butonul aortic aflat în afara pericardului) și aspect de dublu contur, se întîlnesc rar dacă nu chiar excepțional.

Primul aspect de mărire a umbrei cardiace, pune frecvent problema diagnosticului diferențial radiologic între prezența de lichid pericardic și o dilatație cardiacă importantă. Schematic, după Krayenbühl H. P. și col., ar ajuta în diferențiere următoarele elemente radiologice: în incidența anteroposterioară, ceea ce diferențiază umbra inimii dintr-o pericardită lichidiană față de insuficiența cardiacă este faptul că în prezența lichidului pericardic hilurile sînt acoperite, nu apar lărgite, fără stază venoasă pulmonară, iar hemidiafragmul stîng nu se vede prin umbra cardiacă (fig. XXVII-11 A); b) în profil, în caz de lichid pericardic, prezența unui interval net (>2 mm) între conturul cardiac anterior, reprezentat de pericard (P) și linia grăsoasă epicardică care este delimitată de epicard (E) și miocard; în lipsa revărsatului pericardic, linia grăsoasă epicardică (P+E), se găsește la mai puțin de 2 mm în spatele conturului cardiac anterior (fig. XXVII-11 B). Acest aspect (Carsky și col., 1980) denumit „the epicardial fatpad sign", necesită pentru punerea sa în evidență radiografii de foarte bună calitate.

În aprox. 1/4 din cazuri, pericardita acută virală sau idiopatică, se însoțește de lichid în cavitatea pleurală (Krayenbühl, Eichhorn și Horn, 1984).

Scanned with OKEN Scanner

Electrocardiograma aduce un aport substanțial diagnosticului pericarditei acute, anomalii sugestive fiind întîlnite în 90% din cazuri.

Pentru o judicioasă interpretare a modificărilor ecg din pericardita acută (uscată și, mai ales, exsudativă), sînt necesare cîteva sublinieri inițiale: 1) unele modificări ca de ex. supradenivelarea segmentului ST, sînt precoce și de scurtă durată, trecătoare, putînd scăpa, dacă nu se fac în-

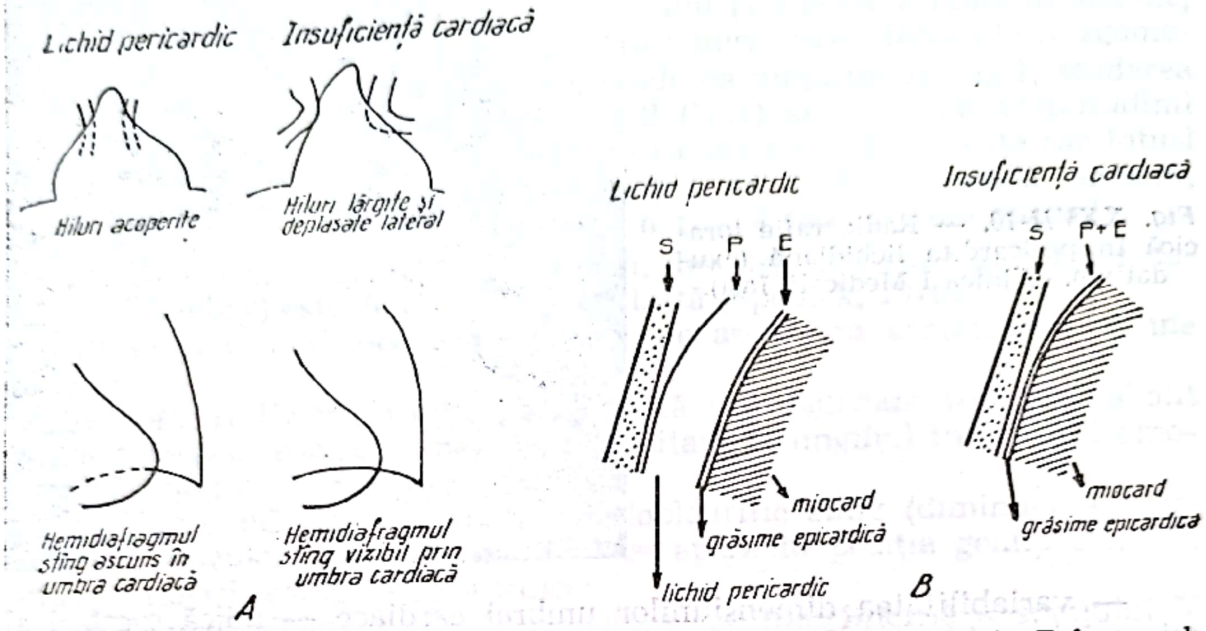

Fig. XXVII-11. — A: Modificări radiologice (schemă) tipice, poziția A—P în caz de lichid pericardic și insuficiență cardiacă.

B: Diagnostic diferențial radiologic în poziția laterală — în caz de lichid pericardic se constată un interval net între conturul cardiac anterior, reprezentat de pericard (P) și linia grăsoasă epicardică, care este delimitată de epicard (E) și miocard. Nu există lichid pericardic: atunci linia grăsoasă epicardică nu se găsește mai mult de 2 mm în spatele conturului cardiac anterior. S=stern. (După Krayenbühl H. F. și colab., 1976).

registrări repetate (urmărire „longitudinală"); 2) anomaliile electrocardiografice evoluiază în faze, dar nu există o relație fixă între clinică (spre pildă frecătura pericardică), aspectul radiologic și alterațiile electrocardiografice; 3) anomaliile ecg sînt nespecifice, de ex. unda T aplatizată (sau negativă), pretînd la confuzie cu alte cauze (cardiace, extracardiace); 4) tulburările repolarizării ventriculare pot apărea intermitent, în raport cu puseele pericarditei acute, întrerupînd evoluția fazică a modificărilor electrocardiografice; 5) în general, modificările ecg sînt difuze în toate derivațiile sau cel puțin mai multe și concordante, fără imagine „în oglindă".

Pericardul per se nu se manifestă electric și numai datorită interesării straturilor miocardice superficiale subepicardice iau naștere diferențe de potențial și deci modificări electrocardiografice. De altfel, trecerea de la pericardită la miopericardită este curentă.

Într-o revistă generală asupra electrocardiogramei în pericardita acută uscată și, mai ales, lichidiană, Surawicz și Lasseter (1970) au rezumat factorii care produc anomaliile electrocardiografice (Tabel XXVII-III).

Scanned with OKEN Scanner

Tabelul XXVII-III

Electrocardiograma în pericardită

Factori care modifică electrocardiograma	Modificări electrocardiografice
Revărsat pericardic Presiunea (lichid, fibrină) asupra miocardului Miocardită superficială	Microvoltaj; variații ciclice ale amplitudinii „Curent de leziune" ducînd la deviația segmentului ST de la linia de bază Vector anormal al undei T fără alungirea intervalului QTc

Holzmann, în 1965, a împărțit evoluția modificărilor ecg din pericardita acută în 3 faze: 1. supradenivelarea segmentului ST, adesea în toate cele 3 derivații ale membrelor, ca și în derivațiile toracice corespunzătoare; 2. revenirea segmentului ST la linia izoelectrică, cu turtirea concomitentă a undelor T; 3. apariția unor unde T negative, care dispar de regulă după săptămîni sau luni, dacă pericardita nu trece în forma cronică.

Majoritatea autorilor (Godeau și Cachin, 1967; Moll și Hamacher, 1972; Spodick, 1975, 1982; Lorell și Braunwald, 1984 etc.) deosebesc *4 faze (stadii) în diagnosticul electrocardiografic al pericarditei acute.*

În *stadiul I* (ore-zile, cu variații individuale uneori mari) se produce datorită epimiocarditei și presiunii pericardice crescute, un curent de leziuni, reprezentat printr-un vector mediu dirijat spre stînga, inferior și anterior, aproximativ paralel cu axa inimii. Expresia sa este o deformare monofazică a segmentului ST, care se proiectează pozitiv (supradenivelare) în derivațiile I, II, III, aVF și V_{2-6} și negativ (subdenivelare) în aVR și V_1. Supradenivelarea segmentului ST pornește de la partea ascendentă a lui S (unda S va fi deci păstrată), iar punctul j este ridicat (Csapo, 1980). Supradenivelarea segmentului ST apare în mai multe derivații (aspect concordant), are concavitatea superioară sau în platou, este de mică amplitudine (<4 mm) și nu înglobează unda T, aceasta rămînînd încă pozitivă.

În *stadiul II* (cîteva zile mai tîrziu), concomitent cu revenirea segmentului ST la linia izoelectrică, unda T diminuă progresiv și se aplatizează.

În *stadiul III*, se produce inversiunea undei T în majoritatea derivațiilor (fără apariția unei unde Q), expresie a orientării vectorului mediu al undei T la dreapta superior și posterior, deci opus vectorului mediu QRS; ca atare unda T apare negativă în derivațiile orientate spre suprafața epicardică a ventriculilor (I, II, III), a VL și derivațiile precordiale. Unda T din pericardita acută este puțin ascuțită, puțin adîncă, uneori dublă sau negativă preterminal (Csapo, 1980).

Stadiul IV (care poate dura săptămîni și luni) constă în regresiunea modificărilor undei T, cu revenire la normal. Persistența inversiunei undei T timp îndelungat poate semnifica trecerea pericarditei acute într-o formă cronică.

Au fost semnalate și alte modificări electrocardiografice mai puțin specifice pentru pericardita acută:

— subdenivelarea izolată a segmentului PR, care ar reflecta repolarizarea atrială anormală prin inflamație atrială. Dat fiind dirijarea forțelor

Scanned with OKEN Scanner

electrice, generate de leziunea epicardică atrială superior, la dreapta și posterior, subdenivelarea segmentului PR se întîlnește în toate derivațiile extremităților (excepție aVR) și precordiale (fără V_1). Apare în stadiile precoce, concomitent cu supradenivelarea segmentului ST și inversarea lui T. După Spodick, (1982), supradenivelarea segmentului PR este frecventă (80%), în pericardita acută;

— tulburări de ritm supraventricular, de obicei tranzitorii cum ar fi extrasistole, fibrilație atrială, flutter atrial și, mai rar, tahicardie joncțio-

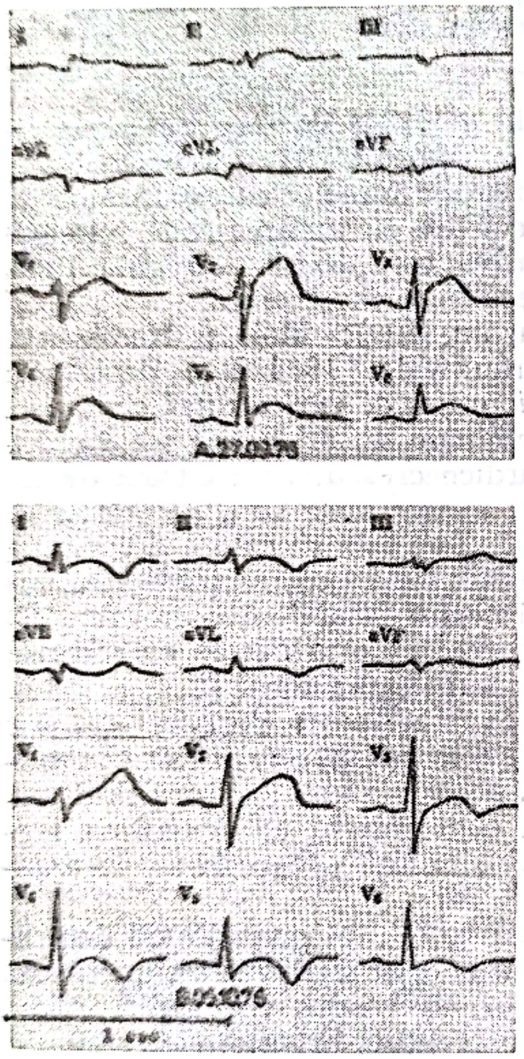

Fig. XXVII-12. — Electrocardiograma într-o pericardită virală acută (Clinica I Medicală Iași)

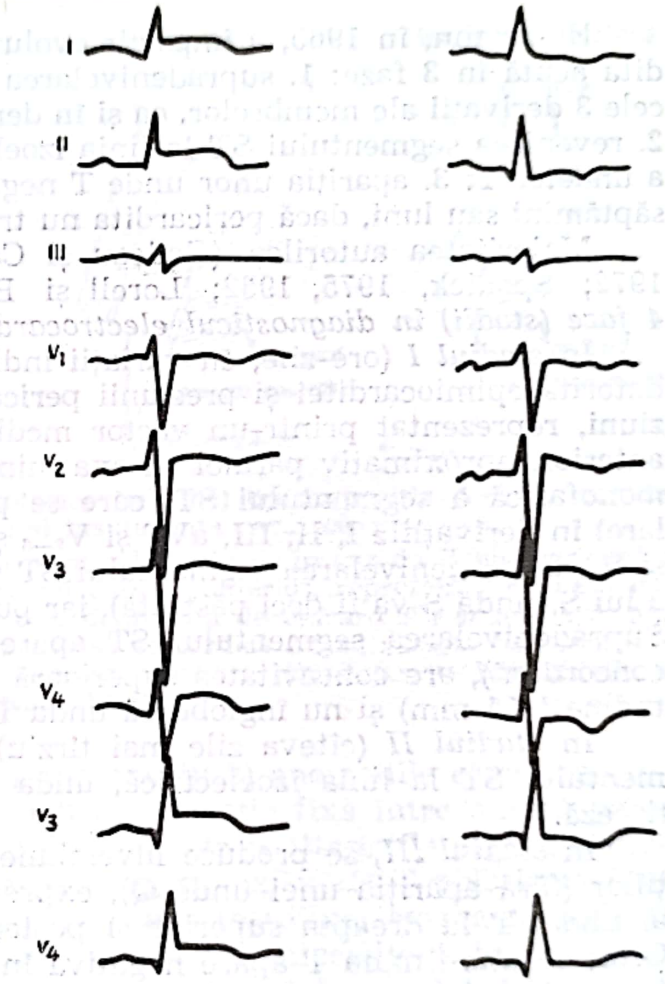

Fig. XXVII-13. — Reprezentare schematică a modificărilor electrocardiografice evolutive tipice în pericardita acută. (după Schölmerich P., 1981).

nală, însoțesc pericardita acută. Nodul sinoatrial situat superficial la 1 mm sub epicard (James T. N., 1962), este susceptibil a fi lezat de inflamația acută pericardică. Folosind monitorizarea Holter la 49 (din 50) cazuri consecutive de pericardită acută și ritm sinusal la debut, Spodick (1984), descoperă 4 tahicardii supraventriculare intermitente, 8 alte aritmii trecătoare (ritm joncțional, ritm atrial ectopic, flutter atrial paroxistic

Scanned with OKEN Scanner

și tahicardie ventriculară paroxistică) — toate la persoane cu cardiopatie asociată, precum și extrasistole la 10 bolnavi, fără vreo cardiopatie manifestă. Concluziile autorului sugerează că pericardita acută per se nu ar fi un factor aritmogen și că tulburările de ritm semnificative (aritmii continui) implică o anomalie cardiacă asociată.

În pericardita exsudativă, acumularea de lichid în sacul pericardic, se traduce prin microvoltaj, în sensul reducerii amplitudinii complexelor QRS (suma amplitudinii în derivațiile membrelor nu depășește 1,5 mV), urmare a scurtcircuitării potențialelor electrice și efectului izolator al depozitelor de fibrină. Nu există o strictă corelație între cantitatea revărsatului pericardic și reducerea voltajului și nici ca regulă revenirea la amplitudinea normală după pericardiocenteză.

În primele 24 ore ale acumulării revărsatului pericardic se poate observa rareori o creștere a amplitudinii QRS. Explicația ar fi printr-un efect Brody: o mai bună transmitere a potențialelor electrice la suprafață, inima fiind înconjurată în mod uniform de un bun conducător de electricitate (C. Marcu, 1985).

Figurile XXVII-12 și XXVII-13 redau cîteva aspecte electrocardiografice din pericardita acută.

Modificările electrocardiografice din pericardita acută, stadiul I, pun problema diagnosticului diferențial cu infarctul miocardic acut și sindromul „repolarizării precoce" normale.

Simplificînd datele, în tabelul XXVII-IV sînt sintetizate trăsăturile esențiale electrocardiografice, ce diferențiază pericardita acută de infarctul de miocard acut.

Tabelul XXVII-IV

Criterii de diferențiere electrocardiografică între pericardita acută și infarctul de miocard acut

Criteriul	Pericardita acută	Infarctul de miocard acut
• Undă Q patologică	absentă (rar Q_3 — rotație orară)	prezentă
• Punctul de pornire al supradenivelării segmentului ST	de la nivelul ramului ascendent al undei S (supradenivelarea lui J)	de pe ramul descendent al undei R
• Delimitarea între segmentul ST supradenivelat și unda T	netă	ștearsă, fuzionare (unda monofazică)
• Gradul supradenivelării segmentului ST	<4—5 mm	>4—5 mm
• Forma supradenivelării segmentului ST	concavitatea superioară (rar platou)	convexitate superioară
• Imagine „în oglindă"	absentă (aspect concordant în derivațiile standard)	prezentă
• Unda T	mai puțin adîncă și ascuțită, mai difuză (uneori difazică, preterminal negativă)	adîncă, simetrică, mai ascuțită
• Intervalul QT	normal	alungit
• Microvoltaj	prezent (revărsat pericardic)	absent

Scanned with OKEN Scanner

Prezența unor unde T negative și simetrice pe ecg, ridică uneori mari dificultăți în diferențierea între pericardita acută, infarctul de miocard vechi și miocardită. Diagnosticul diferențial nu este posibil numai pe baza aspectului ecg, ci în context cu toate aspectele clinice și de laborator (ex. enzimelor miocardice) neechivoce.

Sindromul „repolarizării precoce normale", variantă normală a ecg, expresie a unor tulburări vegetative, întîlnit la 2% din adulții tineri sănătoși (Morace și col., 1979), poate constitui o problemă de diagnostic, dacă persoana respectivă are o stare febrilă, însoțită de o durere toracică acută. Datele din literatură sînt contradictorii cu privire la diferențierea sa față de pericardita acută. În 1967 Spodick a precizat unele criterii: deviația segmentului PR în plan frontal și orizontal și orientarea vectorului segmentului ST în plan frontal orizontal și la stînga vectorului QRS, au o valoare limitată în cazuri individuale; datele se suprapun uneori, nefiind capabile a diferenția net pericardita acută de varianta normală. Unda T este realmente semnificativ mai amplă în varianta normală decît în pericardita acută, în D_1, V_5 și V_6, dar nici aici nu există o diferențiere precisă. În schimb, Ginzton și Lacks (1982), folosind drept criteriu segmentul ST, ajung la concluzia — pe baza propriei experiențe — că un raport $ST/T \geqslant 0{,}25$ într-una din următoarele derivații: D_1, V_4 sau V_5, este foarte sugestiv pentru pericardita acută (valoare predictivă pozitivă 1,0 și valoare predictivă negativă 0,91). În sfîrșit, Lorell și Braunwald (1984), susțin aserțiunea lui Spodick, după care absența revenirii în timp a segmentului ST la linia de bază, urmată de inversiunea undei T, caracterizează sindromul repolarizării precoce normale.

Ecocardiografia. Menționată de Edler (1955, 1957), posibilitatea punerii în evidență prin ecografie, a revărsatului pericardic a fost larg confirmată începînd din 1967, de cercetările lui Feigenbaum și ulterior de alți autori. În stadiul actual, este unanim acceptat că ecocardiografia reprezintă metoda de elecție, simplă, inofensivă, sensibilă și aplicabilă, la nevoie, la patul bolnavului, pentru identificarea lichidului din sacul pericardic (Teichholz, 1978; Lorell și Braunwald, 1984), chiar pentru cantități care depășesc doar 20 ml (Horowitz și col., 1974).

Baza teoretică se sprijină pe deosebirea netă dintre proprietățile acustice ale lichidului pericardic față de miocard: în pericardita lichidiană se constată lipsa de ecouri (sau foarte puține) în spațiul ocupat de revărsatul pericardic.

Pentru a evita eventualele erori de interpretare, se cere însă atenție la unele detalii tehnice, dintre care mai importante sînt:

1. Poziția transductorului, deci direcția corectă a fasciculului de ultrasunete. În mod obișnuit, transductorul va fi plasat pe marginea sternală stîngă, spațiile 4 și 5, direcționat posterior și puțin lateral (trecînd prin peretele anterior al ventriculului drept, cavitatea ventriculară dreaptă, septul interventricular, cavitatea ventriculară stîngă și peretele posterior al ventriculului stîng), în așa fel ca să se identifice toate structurile cardiace (endocard, miocard și epicard) ale peretelui posterior ventricular stîng (Feigenbaum, 1984; Teichholz, 1978). Altfel pot fi considerate alte structuri cardiace, drept revărsat pericardic ca de exemplu: a) o orientare prea mult spre apex, a fasciculului de ultrasunete, poate duce

Scanned with OKEN Scanner

la greșita interpretare a mușchiului papilar al peretelui posterior drept lichid pericardic; b) o orientare medială a transductorului face ca peretele ventricular stîng posterior, să nu se înregistreze; în schimb, ecouri ale inelului mitral să se confunde cu ecouri epicardice ventriculare stîngi, obținîndu-se o ecocardiogramă ce simulează un fals revărsat pericardic; c) aceeași angulație medială, poate mima lichid pericardic, datorită confuziei cu mișcările mediale ale ventriculului stîng sau bazei inimii (Teichholz, 1978).

Pentru identificarea ecografică a revărsatului pericardic sînt recomandate și alte poziții ca de ex. supraclaviculară și sternală (Horowitz), xifosternală (Feigenbaum).

2. Calibrarea amplificării intensității ecourilor este cel mai important detaliu tehnic; aceasta necesită o amplificare corespunzătoare, care să permită o fină diferențiere între ecourile epicardice și pericardice. Este necesar, în genere, să se folosească amplificări joase, noile tipuri de aparate ecocardiografice posedînd un sistem propriu de control al amplificării. Se va căuta să se identifice ecourile cele mai puternice în spațiul pericard-pulmon (sediul comun posterior al acumulării lichidului). Dacă amplificarea este prea joasă, nu se identifică peretele ventricular posterior, iar dacă amplificarea este prea mare, lichidul pericardic este acoperit de ecouri.

Examenul ecocardiografic se face obișnuit culcat, în supinație, la un unghi de 15°—30°, dar bolnavul grav, dispneic, se poate examina și în poziție șezîndă (poziție recomandată de Edler, încă din 1955, pentru depistarea lichidului pericardic anterior). În general, sistemul M este suficient, ecocardiografia bidimensională fiind utilă în special pentru localizarea unor revărsate pericardice închistate, sau a unor revărsate pleurale și a atriului gigant (Lorell și Braunwald, 1984). Dificultăți de diagnostic ecografic se întîlnesc la marii obezi și cei cu emfizem pulmonar sever.

Diagnosticul ecografic al revărsatului pericardic se bazează pe prezența (Feigenbaum, 1984): a) unui spațiu fără ecouri între epicardul ventricular stîng posterior și pericardul parietal posterior; b) unui spațiu lipsit de ecouri între peretele toracic anterior și peretele anterior al ventriculului drept (cantități mari de lichid).

Rareori, un spațiu fără ecouri se găsește în spatele atriului stîng, dar cantitatea de lichid acumulată în spatele atriului stîng este mult mai mică decît aceea din spatele peretelui posterior al ventriculului stîng (Zoneraich și Zoneraich, 1984). În prezența unor cantități mari de lichid pericardic, se constată mișcări ample, în aceeași direcție, în cursul ciclului cardiac, ale ambilor pereți ai ventriculilor; aceasta poartă numele de „swinging heart“ (legănarea, balansarea inimii) (Feigenbaum și col., 1966; Krueger și col. 1976) (fig. XXVII-14); se asociază o mare amplitudine (ajunge aproape 2 cm) a mișcării peretelui anterior al ventriculului drept. Acest fenomen („swinging heart“) este un semn patognomonic pentru mari revărsate pericardice. Mai sînt de notat și alte aspecte ecografice în pericardita lichidiană: fals prolaps de valvă mitrală, mișcarea sistolică anterioară a valvei mitrale și mișcarea anormală a septului (Nanda și col., 1978; Feigenbaum și col., 1986; Zoneraich și Zoneraich, 1984).

Scanned with OKEN Scanner

Ecocardiografia nu poate preciza diagnosticul unei pericardite fibrinoase, dar are valoare pentru controlul evoluției sale privind acumulare de lichid sau o constricție pericardică (fig. XXVII-15).

Diagnosticul ecocardiografic diferențial, în pericardita lichidiană, implică a se elimina: a) în caz de spațiu liber (sărac) în ecouri anterior ventriculului drept, prezența de țesut gras și timus; b) în caz de spațiu liber

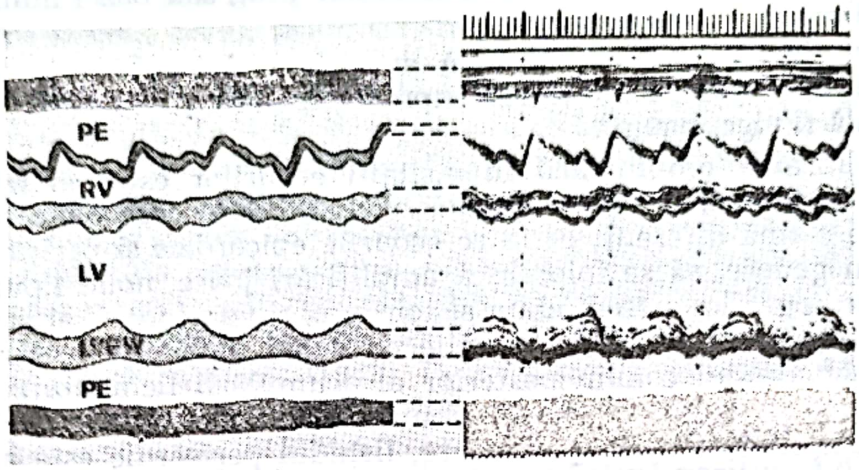

Fig. XXVII-14. — Ecocardiograma — sistem M — în pericardita lichidiană, cu fenomenul *swinging heart.*
(În dreapta ecocardiograma; în stînga — schița explicativă). PE=revărsat pericardic; RV=ventricul drept; LV=ventricul stîng; LVPW=peretele posterior al ventriculului stîng. (după Kübler W., 1981).

posterior ventriculului stîng sau zonei de trecere spre atriul stîng gigant, o hernie hiatală retrogradă, un revărsat pleural retrocardiac (în aceste situații ajută ecocardiografia bidimensională), o venă cavă superioară ce se varsă via sinus coronarius, aorta descendentă (Krayenbühl și col., 1984).

S-au făcut încercări de cuantificare a cantității de lichid acumulat în sacul pericardic și unele din ele sînt folosite orientativ în practică. Ho-

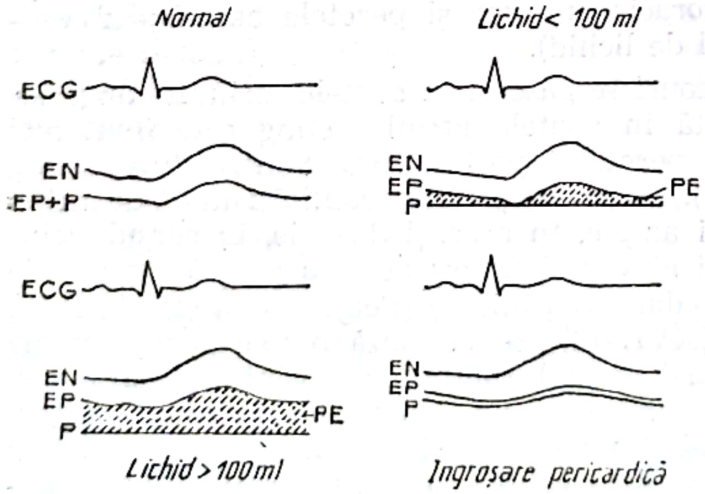

Fig. XXVII-15. — Reprezentarea schematică a modificărilor ecocardiografice în caz de lichid pericardic.
ECG, peretele posterior al ventriculului stîng cu endocardul (EN) și epicardul (EP). Normal EP și P (pericard) nu se disting și apar ca o linie omogenă. În caz de lichid pericardic mult, există un spațiu fără ecouri (hașurat), între EP și P. De notat că EP urmează contracțiile peretelui posterior, în timp ce P nu are mișcări. Spațiul fără ecouri este prezent tot timpul ciclului cardiac. În caz de lichid pericardic puțin, spațiul fără ecouri este decelabil doar în cursul sistolei, în diastolă fiind mai puțin net. În caz de îngroșare pericardică fără lichid, EP și P apar ca linii distincte. (după Horowitz și colab. 1974).

Scanned with OKEN Scanner

rowitz și col. (1974), au alcătuit o formulă de calcul, avînd drept criteriu gradul de separare a epicardului de interfază pericard-pulmon. După spațiul fără ecouri situat posterior ventriculului stîng, se poate aprecia cantitatea de lichid: 1 cm — 800 ml lichid pericardic; 1,7 cm — 1 000 ml și 2 cm — 1 250 ml (cit. Teichholz, 1978). Același autor în 1978, a recomandat următoarele criterii: cantitate mică — în tot cursul ciclului cardiac, spațiul posterior pulmon-pericard este turtit și nu există revărsat anterior; cantitate moderată — spațiul clar (fără ecouri) depășește 1 cm și nu există revărsat anterior; cantitate mare — prezența revărsatului anterior pe lîngă cel posterior; cantitate masivă — cînd există fenomenul „swinging heart". Parameswaran și Goldberg (1983), recomandă următoarele criterii: cantitate foarte mică — numai posterior și numai în sistolă se pot separa ecourile pericardice de cele epicardice; cantitate mică/moderată — lichid identificat numai posterior, dar în tot cursul ciclului cardiac (deci și în diastolă); aproximativ 300 ml — revărsatul pericardic se identifică atît posterior cît și anterior; cantitate moderată/mare — prezența fenomenului „swinging heart", dar și fals prolaps de valvă mitrală și mișcare anormală a septului; în plus: spațiu fără ecouri în spatele atriului stîng (în afara ventriculului stîng). Cantităților foarte mari de lichid pericardic li se atribuie, în genere, o origine neoplazică (Feigenbaum, 1980).

Se poate conchide că, în prezent, în mîini experimentate, ecocardiograma reprezintă tehnica cea mai facilă și precisă, pentru diagnosticul revărsatului pericardic, superioară radiologiei sau angiografiei cu substanță de contrast sau radionuclizi. Totuși, lipsa sa de specificitate, face problematică afirmarea diagnosticului de pericardită lichidiană exclusiv pe baza criteriilor ecocardiografice.

2. PERICARDITA LICHIDIANĂ CU TAMPONADĂ CARDIACĂ

Cea de a doua formă a pericarditei cu lichid, tamponada cardiacă, este, de fapt, o complicație a sa, în care creșterea bruscă a presiunii intrapericardice (p.i.p.), duce la împiedicarea umplerii ventriculare. Cele trei caracteristici fiziopatologice ale tamponadei cardiace, sînt (Lorell și Braunwald, 1984: 1) creșterea presiunilor intracardiace; 2) limitarea umplerii ventriculare diastolice; 3) prăbușirea volumului bătaie. În momentul egalizării presiunii ventriculare drepte și presiunii intrapericardice, apare tamponada cardiacă (Reddy și col., 1978).

Etiologie. În tabelul XXVII-V sînt prezentate cauzele tamponadei cardiace, așa cum au fost întîlnite de Guberman și col., între 1963—1980.

TABLOU CLINIC

Simptomele pe care le prezintă bolnavii cu tamponadă cardiacă exprimă un debit cardiac scăzut: tegumente reci și umede, puls mic și reducerea volumului urinar (Gibson, 1984). Bolnavii pot fi ușor obnubilați, agitați și neliniștiți. Bock (1935), a descris o triadă clinică, alcătuită din: 1) scăderea presiunii arteriale sistemice; 2) creșterea presiunii ve-

Scanned with OKEN Scanner

Tabelul XXVII-V

Cauzele obișnuite ale tamponadei cardiace

Cauza	%
Neoplasm	32,0
Pericardita idioaptică	14,0
Uremie	9,0
Infarct miocardic acut (tratat cu heparină)	9,0
Procedee de diagnostic (perforația inimii)	7,5
Bacteriană	7,5
Tuberculoasă	5,0
Radiație	4,0
Mixedem	4,0
Anevrism disecant de aortă	4,0
Sindrom postpericardiotomie	2,0
Lupus eritematos sistemic	2,0
Cardiopatie (tratată cu anticoagulante)	2,0

După Guberman B. A. și col., 1981

noase și 3) o inimă mică și liniștită (frecvența cardiacă cvasinormală). De fapt, bolnavii cu tamponadă au tahicardie, ca răspuns la scăderea debitului cardiac și a presiunii arteriale. La aproximativ 40—50% din cazuri, presiunea arterială sistolică este sub 100 mm Hg.

Tabloul clinic anterior amintit poate preta la confuzie cu șocul hipovolemic sau toxico-septic, în care, întîmplător se poate întîlni și pulsul paradoxal (în șoc însă, presiunea venoasă sistemică este scăzută iar venele jugulare nu sînt turgescente).

Cînd instalarea tamponadei cardiace se face mai puțin repede (zile), dispneea este manifestarea majoră și, în al doilea rînd, durerea toracică (mai mult o senzație de apăsare).

Semne fizice. *Bătaia vîrfului* nu se percepe la palpare, zgomotele cardiace sînt asurzite iar frecătura pericardică este percepută chiar în prezența unei cantități mari de revărsat pericardic, cu tamponadă.

Urmare a umplerii atriale drepte anormale, sînt *jugularele turgescente și creșterea constantă și importantă a presiunii venoase sistemice*, în cazuri severe, peste 200 mm apă sau 12 mm Hg. Jugulograma prezintă o formă particulară, tipică: undele „a" și „v" sînt mici, dar vizibile, panta „x" adîncă, iar panta diastolică „y" absentă.

De o deosebită importanță este *pulsul paradoxal* (pulsus paradoxus), descris de Küssmaul, în 1873, sinonim cu semnul Griesinger-Küssmaul, sau puls respirator: micșorarea inspiratorie a amplitudinii pulsului femural sau brahial (fig. XXVII-16) cu toate că inima continuă a bate normal. Dispariția completă a pulsului în inspir semnifică o tamponadă cardiacă severă sau combinată cu hipovolemie.

Mecanismul de producere al plusului paradoxal este încă și astăzi controversat. Scăderea amplitudinii pulsului în inspirație se corelează cu scăderea exagerată a presiunii arteriale sistolice în inspir. În mod normal această scădere, în jur de 5 mm Hg, nu trece de 10 mm Hg; ori în tam-

Scanned with OKEN Scanner

ponada cardiacă, presiunea sistolică în expir poate depăși cu 20 mm Hg și mai mult presiunea sistolică din inspir. În exprimarea lui Gibson (1984), pulsus paradoxus nu este „paradoxal", ci este o exagerare a unui răspuns normal, anomală fiind numai scăderea presiunii arteriale sistolice peste 10 mm Hg. S-au dat mai multe explicații acestui fapt (după Wallace și Waugh, 1985; Shabetai și col., 1979; Sodeman, 1978; Krayenbühl și col., 1984):

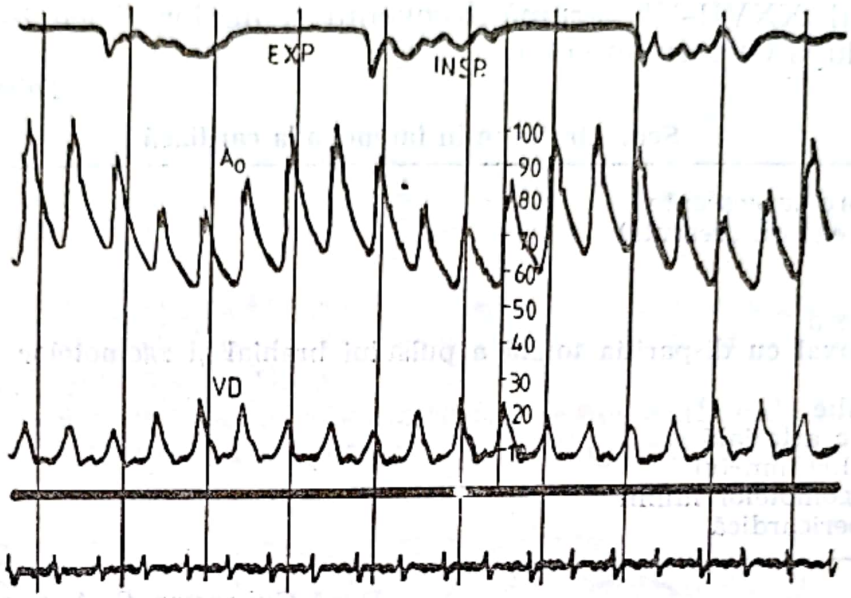

Fig. XXVII-16. — Presiunile la un bolnav cu tamponadă cardiacă și hipovolemie (ruptură de anevrism disecant de aortă). De sus în jos: respirația, presiunea aortică (Ao), presiunea ventriculară dreaptă (VD), presiunea de bază și electrocardiograma. De observat pulsul paradoxal (25 mm Hg). Presiunea ventriculară este anormală și denotă amplitudine mică și presiune diastolică scăzută. (după Shabetai R. și colab., 1970).

— În inspir, este facilitată reîntoarcerea venoasă la inima dreaptă. Întrucît acest fenomen apare într-un spațiu pericardic închis (în tamponada cardiacă există o restricție a volumelor diastolice a întregii inimi), creșterea volumului diastolic a ventriculului drept compromite umplerea ventriculului stîng și, consecutiv, scade volumul bătaie. Această explicație pare a fi confirmată ecografic, prin studiul dimensiunilor celor doi ventriculi (vezi fig. XXVII-5).

— În inspir, scăderea presiunii intrapleurale nu se transmite egal la ventriculul stîng și venele pulmonare, încît gradientul de presiune ce favorizează reîntoarcerea sanguină la inima stîngă este diminuat, cu reducerea volumului bătaie;

— fluxul sanguin și viteza sa în artera pulmonară cresc în inspir, în timp ce fluxul sanguin aortic și viteza sa scad la bolnavii cu tamponadă cardiacă și puls paradoxal (Shabetai, 1979).

Presiunea în cele 4 cavități cardiace și presiunea intrapericardică practic nu diferă în tamponada cardiacă, constatîndu-se doar la începutul inspirului că presiunea atrială stîngă, pentru scurt timp, scade sub nivelul presiunii intrapericardice iar la sfîrșitul expirului o depășește.

Scanned with OKEN Scanner

De reținut, în încheiere, rolul principal al măririi, în inspir, a reîntoarcerii sanguine venoase la inima dreaptă și a umplerii ventriculare drepte, în mecanismul de producere al pulsului paradoxal.

Pulsul paradoxal nu este specific tamponadei cardiace, putînd fi întîlnit și în boli respiratorii ca bronhopneumopatia obstructivă, astmul bronșic, pneumotoracele sub tensiune, embolia pulmonară masivă, precum și în pericardita constrictivă (în special forma subacută, unde coexistă și lichid) sau cardiomiopatia restrictivă.

Tabelul XXVII-VI rezumă frecvența semnelor fizice în tamponada cardiacă (după Guberman și col., 1981).

Tabelul XXVII-VI

Semnele fizice în tamponada cardiacă

Vene jugulare turgescente (presiunea venoasă crescută)	100%
Tahipnee	80%
Tahicardie	77%
Puls paradoxal (puls paradoxal cu dispariția totală a pulsului brahial și zgomotelor Korotkoff)	77% / 23%
Hepatomegalie	55%
Hipotensiune arterială (sistolica ⩽100 mmHg)	36%
Asurzirea zgomotelor inimii	34%
Frecătură pericardică	29%

După Guberman B. A. și col., 1981

În 1979, Antman, Cargill și Grossmann, au descris ceea ce ei au numit „low pressure cardiac tamponade", în sensul că datorită hipovolemiei și deshidratării, în special prin exces de diuretice, atît turgescența venelor jugulare cît și pulsul paradoxal, pot fi absente, cu toată compresiunea inimii prin presiune intrapericardică crescută, mascînd astfel o tamponadă cardiacă. Aceasta subliniază rolul volumului sanguin intravascular, ilustrat și de tamponada cardiacă în hemodializă. Astfel la începutul unei hemodialize, la uremici cu revărsat pericardic preexistent, aportul suplimentar volemic, poate declanșa o tamponadă cardiacă. Fenomenul se întîlnește în stadiile precoce ale tamponadei cardiace, cu creșteri mici ale presiunii intrapericardice, la bolnavi cu pericardită tuberculoasă sau neoplazică.

EXPLORĂRI PARACLINICE

Electrocardiograma. Caracteristica electrocardiografică a tamponadei cardiace o constituie fenomenul alternanței electrice totale (variațiile în amplitudine se referă nu numai la complexul QRS, ci și la undele P și T), semnalate printre primii de Bellet, apoi Surawicz, s-ar datora unei mișcări rotatorii, de pendulare a inimii, în sacul pericardic umplut cu lichid. Explicația după Surawicz și Lassetter, (1970) ar fi următoarea: scăpată de restricțiile ușoare impuse de pulmoni și mediastin, inima se rotește mai amplu în sistolă și nu există o totală imobilitate în diastolă. Alte semne electrocardiografice prezente în tamponadă, sînt semne de pericardită.

Scanned with OKEN Scanner

Ecocardiograma aduce informații prețioase privind prezența și cantitatea revărsatului pericardic; ea permite de asemenea diferențierea rapidă de alte stări clinice, ce se însoțesc de hipertensiune venoasă sistemică și hipotensiune arterială (ca de ex. cardiomiopatie sau pericardită constrictivă). Datele ecocardiografice pot contribui la luarea sau nu a deciziei pentru o pericardiocenteză (Lorell și Braunwald, 1984).

S-au mai descris și alte semne ecografice:

— prezența unei incizuri pe traseul epicardului ventriculului drept și mici oscilații ale peretelui posterior al ventriculului stîng (Vignola și colab., 1976);

— turtirea pantei EF a valvei mitrale anterioare în inspir, expresie a micșorării ventriculului stîng (De Cruz și col., 1975);

— un ventricul drept anormal de mic (<7 mm) în telediastolă și la sfîrșitul expirului, cu variații respiratorii importante (Schiller, 1977);

— un prolaps de valvă mitrală, respectiv tricuspidă (Krayenbühl și col., 1984);

— un colaps diastolic al ventriculului drept (Armstrong și col., 1982);

— o mișcare anterioară, de mare amplitudine, a valvei mitrale (SAM=systolic anterior motion).

Cu toate aceste criterii ecocardiografice — nespecifice de fapt — tamponada cardiacă rămîne, în primul rînd, un diagnostic clinic și, apoi hemodinamic.

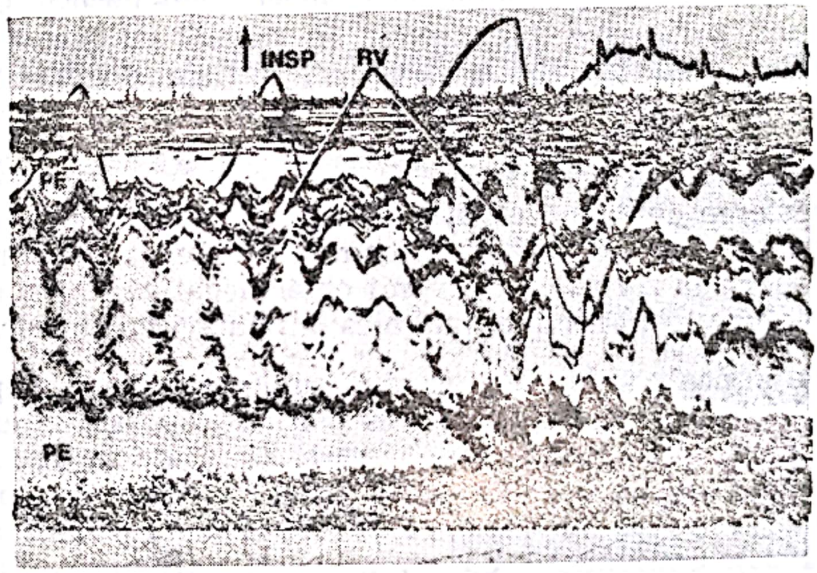

Fig. XXVII-17. — Tamponadă cardiacă-ecocardiograma model M. Spațiu intern ventricular drept (RV) este comprimat aproape complet; ușoară deschidere apare în cursul inspirului (INSP).
(după Schiller NB, Botvinnik E. H., 1977).

Alte *metode de investigație (invazive)*, folosite în pericardita acută (cu sau fără lichid) sînt:

Cateterismul cardiac și angiocardiografia se folosesc actualmente mult mai rar ca în trecut, pentru confirmarea prezenței revărsatului pericardic. Indicațiile cateterismului cardiac ar fi: imposibilitatea tehnică a practicării ecocardiogramei, cînd tulburarea primară rezidă într-o îngroșare peri-

Scanned with OKEN Scanner

cardică, în genere, cînd cu ajutorul metodelor neinvazive, nu s-a putut lămuri tulburarea fiziopatologică. Cateterismul cardiac drept arată (Gibson, 1984): a) creşterea considerabilă a presiunii atriale drepte (identică cu presiunea intrapericardică), cu suprapunerea undelor a şi v, x proeminent şi y absent; b) creşterea, în tot cursul diastolei, a presiunii ventriculare drepte; c) tendinţa de egalizare a presiunilor diastolice din atriul drept, ventriculul drept, capilarul pulmonar şi ventriculul stîng, la o valoare de aproximativ 20—25 mm Hg. Presiunile sistolice din ventriculul drept şi artera pulmonară sînt moderat ridicate, în jur de 35—50 mm Hg; în caz de compresiune cardiacă severă, presiunea sistolică ventriculară dreaptă este cu puţin mai crescută ca presiunea diastolică ventriculară dreaptă (Lorell şi Braunwald, 1984). Autorii amintiţi mai menţionează o particularitate: la bolnavi cu insuficienţă ventriculară stîngă, preexistentă apariţiei lichidului pericardic, presiunea atrială dreaptă este mai scăzută decît presiunea diastolică ventriculară stîngă, iar presiunile sistolice ventriculare stîngi şi aortice pot fi normale sau scăzute, în raport cu gradul compresiunii cardiace. Suspiciunea unui mare revărsat pericardic este sugerată de existenţa unei distanţe de peste 1 cm între vîrful cateterului sau substanţa de contrast din atriul drept şi marginea dreaptă a umbrei cardiace.

Lorell şi Braunwald (1984), preferă a asocia cateterismului cardiac drept, şi determinarea presiunii intrapericardice cu pericardiocenteză, spre a face corelaţii hemodinamice şi a dovedi ameliorarea prin evacuarea revărsatului pericardic. La început, în paralel cu scăderea presiunii intrapericardice, scad presiunile diastolice atriale drepte, ventriculare drepte şi ventriculare stîngi şi reapare panta y pe curba presiunii atriale drepte. Prin continuarea evacuării lichidului şi reducerea importantă a presiunii intrapericardice, se observă o importantă ameliorare hemodinamică prin creşterea debitului cardiac şi presiunii arteriale sistemice. Dacă presiunea atrială dreaptă rămîne ridicată, cu toate că presiunea intrapericardică a coborît la zero sau a devenit chiar negativă, trebuie suspectată o pericardită efuziv-constrictivă, mai ales la bolnavi cu cancer.

Angiografia poate aduce informaţii suplimentare în depistarea revărsatului lichidian de ex. prezenţa unei densităţi apoase, externă de atriu drept, opacifiat prin substanţa de contrast. Ea poate de asemenea ajuta la depistarea îngroşărilor pericardice şi arată obliterarea aproape completă a cavităţii ventriculare stîngi în telediastolă, însoţită de distorsiunea sa (Gibson, 1984). Combinarea cu coronarografia (Ramsey, 1971) permite punerea în evidenţă a lichidului pericardic, evocat de existenţa unei distanţe mari între ramul interventricular anterior şi marginea inimii; identificarea poziţiei arterelor coronare şi raportul faţă de marginile inimii, contribuie la descoperirea îngroşărilor pericardice.

Prezenţa lichidului pericardic poate fi dovedită şi prin injectarea i.v. a unui gaz solubil (50—100 ml CO_2 100%), prin distanţa dintre marginea dreaptă a inimii şi limita atriului drept.

Modificările umorale în pericardita acută de natură infecţioasă se traduc prin sindromul biologic al inflamaţiei nespecifice: accelerarea VSH, leucocitoză (cu polinucleoză) şi hiperfibrinemie. Atingerea miocarditică se exprimă printr-o uşoară creştere a enzimelor miocardice. În celelalte forme

Scanned with OKEN Scanner

etiologice, există anomalii de laborator specifice (prezența BK, pozitivitatea fenomenului LE și anticorpilor antinucleari, punerea în evidență de celule tumorale în lichidul pericardic ș.a.), anomalii care vor fi discutate la capitolul respectiv.

Examenul lichidului pericardic (bacteriologic, serologic, citologic, chimic) obținut prin puncție pericardică, oferă informații deosebit de prețioase, contribuind decisiv la conturarea diagnosticului etiologic.

DIAGNOSTIC POZITIV

Diagnosticul pozitiv al pericarditei acute se sprijină pe triada: durere toracică (adesea în contextul unei stări febrile), frecătură pericardică și modificări electrocardiografice, la care, în forma exudativă, se adaugă modificări radiologice și ecocardiografice importante. Nu trebuie uitat de asemenea (Sokolow și Mc Ilroy, 1985) că o cădere a tensiunii arteriale, cu semne de debit cardiac scăzut și presiune venoasă crescută, ca și o frecvență cardiacă rapidă și în creștere — mai ales în prezența unui puls paradoxal —, trebuie să evoce diagnosticul de tamponadă cardiacă. Ecocardiograma este metoda de diagnostic de elecție, iar puncția pericardică — eventual în cursul pericardiocentezei, cu măsurarea simultană a presiunilor din sacul pericardic și intracardiac — definitorie.

DIAGNOSTIC DIFERENȚIAL

Instalarea bruscă a durerii toracice într-o pericardită acută impune, în primul rînd, diferențierea de un infarct miocardic acut, în care criteriile electrocardiografice și profilul enzimatic tipic, sînt de cea mai mare importanță. Sindromul Dressler, pleuropericardită febrilă adesea recidivantă, apărînd la 1—6 săptămîni după un infarct miocardic, ridică probleme diagnostice aparte. Între celelalte aspecte de diagnostic diferențial sînt de menționat:

— anevrismul disecant de aortă (disecția aortei), cu atingere pericardică, în special cînd ruptura se face incomplet și în etape; în această situație durerea iradiază în coloana vertebrală, coborînd în abdomen și chiar coapse, apare frecvent o asimetrie a pulsului și tensiunii arteriale, electrocardiograma rămîne normală sau nemodificată față de un examen anterior și, fapt important, se produce mărirea rapidă a aortei, obiectivată prin radiografii succesive iar la angiografie apare semnul „dublului manșon";

— embolia pulmonară masivă, cauză a cordului pulmonar acut, poate fi confundată cu pericardita acută, mai ales în cazurile rare de apariție a frecăturei pericardice. În teza lui Safran (1978), se consemnează o frecvență mare (23%) a semnelor pericardice în embolia pulmonară, în timp ce literatura anglosaxonă și germană fie le neglijează, fie le minimalizează. Asocierea emboliei pulmonare și pericarditei face diagnosticul diferențial și mai dificil (Friocourt, 1984);

— pleurita acută uscată, precede o pleurită exudativă sau însoțește o boală pulmonară (pneumonie, tuberculoză); ea se poate asocia cu pericardita (pleuropericardită);

— pneumotoraxul spontan are semne clinice și radiologice caracteristice.

Scanned with OKEN Scanner

Frecătura pericardică poate crea probleme de diferențiere cu o frecătură pleurală (uneori poate fi pleuropericardică) ca și cu un suflu cardiac.

Într-o pericardită exudativă, mărirea radiologică a umbrei cardiace pune uneori în discuție o cardiomegalie (dilatație/hipertrofie), în contextul unei insuficiențe cardiace de diverse origini. Semnele fizice corelate cu modificările radiologice, ecocardiografice, eventual puncția pericardică, permit lămurirea cazului. Diagnostic diferențial mai dificil este între pericardita lichidiană și cardiomiopatia congestivă (dilatativă).

DIAGNOSTIC ETIOLOGIC

Diagnosticul etiologic al pericarditei acute este important pentru prognostic și tratament și ridică multe probleme, spectrul cauzelor sale fiind extrem de larg (tabelul XXVII-VII). Etiologia pericarditei acute s-a schimbat în timp și variază în primul rînd în raport cu aria geografică. Dacă în 1945, Mouquin, referitor la etiologia pericarditelor acute/subacute, afirma fără echivoc: „în practică, pericarditele pe care le întîlnește medicul, relevă două cauze mari infecțioase: reumatismul articular acut și tuberculoza și o cauză toxică: uremia", actualmente se constată în țările dezvoltate o scădere importantă a originii tuberculoase sau reumatice, în timp ce frecvența altor cauze (virală, neoplazică, boli sistemice sau în cursul hemodializei cronice) a sporit. Statisticile relativ recente ale lui Schölmerich (1981) și Krayenbühl și col. (1984) deși pe un număr mult prea variat de cazuri și criterii diferite, ilustrează aceste date (tabelul XXVII-VIII).

Tabelul XXVII-VII

Boli care afectează pericardul .

Pericardita acută idiopatică
Infecții
Virale
Bacteriene (inclusiv tuberculoza)
Toxoplasmoza, amoebiaza
Histoplasmoza, actinomicoza
Nocardioza
Echinococoza
Alte cauze inflamatorii
Post-cardiotomie
Sindrom Dressler
În asociere cu boli de sistem
Colagenoze (lupus eritematos sistemic, artrita reumatoidă, reumatismul articular acut, sclerodermia, poliarterita nodoasă, arterita cu celule gigante)
Uremia
Hipotiroidism
Neoplazice
Primare sau secundare
Agenți fizici
Radiații ionizante, traumatisme
Hemoragii
Traumatisme, disecție de aortă
Tratament anticoagulant
De cauză medicamentoasă
Chilopericard

După Gibson D. G., 1984

Scanned with OKEN Scanner

Tabelul XXVII-VIII

Schölmerich P. 1981 (între 1965—1975)	82 cazuri	Krayenbühl H. P., 1984 (între 1976—1982	18 * cazuri
„idiopatice"	20 (25%)	„idiopatice"	12 (67%)
virus	17 (21%)	virus	4 (22%)
uremie	9 (11%)	Haemophilus	1 (5,5%)
neoplasm	9 (11%)	reumatică	1 (5,5%)
reumatică	6 (7%)		
tuberculoasă	6 (7%)		
purulentă	5 (6%)		
cauză neclară	10 (12%)		

* Pericarditele secundare unor cauze cunoscute au fost excluse; este vorba deci numai de pericardite „primare".

Două remarci se desprind din analiza acestor statistici: adesea cauza pericarditei este necunoscută (pericardită „idiopatică"); parte din pericarditele idiopatice sînt, probabil, virale.

FORME ETIOLOGICE

O pericardită acută se poate prezenta izolat, de sine stătătoare sau în cadrul unui tablou clinic definit al unei boli generale cardiace sau de vecinătate, al unui traumatism. În prima situație, diagnosticul etiologic este mult mai greu de stabilit. Ilustrativă este statistica mai recentă (1985) a lui Perlmanyer-Miralda și col., ce cuprinde 231 cazuri de pericardită acută de cauză neclară (au fost excluse pericarditele cu diagnostic anterior bine stabilit: neoplazică, traumatică, postinfarct de miocard sau postchirurgie), cazuri în care, cu toate investigațiile exhaustive, etiologia nu a putut fi stabilită decît în 32 cazuri (14%) și la jumătate din aceștia au fost necesare metode invazive; restul de 199 cazuri (86%), fără etiologie specifică, au fost etichetate drept pericardită acută benignă (idiopatică). Din acest studiu, mai rezultă că: istoricul bolii și examenul fizic au fost de mică valoare; testele microbiologice și chimice au descoperit la numai 13 din cazuri etiologia: 8 infecții — 2 virale, 2 toxoplasmoze și 4 tuberculoze — 2 reumatice, 2 angeite din colagenoze și un limfom; pericardiocenteza „diagnostică" este indicată în special în pericardita purulentă sau atunci cînd durata depășește o săptămînă (etiologia rămînînd neclară) iar ecocardiografic există lichid anterior și posterior.

1) **Pericardita idiopatică** (benignă, virală) pare a fi cea mai des întîlnită, în special la adulți tineri. De fapt, numeroase studii au arătat că această formă de pericardită acută, recunoaște în majoritatea cazurilor o etiologie virală, cel mai adesea fiind vorba de virus Coxsackie B sau Echovirus tip A, mai rar gripă, mononucleoză infecțioasă, rujeolă, oreion, varicelă etc. Apare uneori în epidemii (ex. enterovirusuri), primăvara și toamna și se manifestă printr-o cantitate mică sau mai rar moderată de lichid seros, rar hemoragic. Uneori se însoțește de miocardită (ex. miopericardita prin virus Coxsackie). Excepțional evoluează cu tamponadă

cardiacă sau spre constricție pericardică și insuficiență cardiacă, cel mai adesea însă spre vindecare spontană (de unde termenul de benignă).

Tabloul clinic se caracterizează prin precesiunea cu 1—2 săptămîni a manifestărilor pericardice — cel mai des durere toracică retrosternală și frecătură pericardică — a unei infecții a căilor aeriene superioare, cu debut acut: febră, tuse, dispnee și uneori rash cutanat. Pentru o pericardită prin virus Coxsackie atrage atenția pleurodinia și o meningită aseptică asociate (Bain și col., 1981). Frecvent apare o reacție pleurală sau infiltrat pulmonar, iar după Gross (1966) în 20% cazuri și o pancreatită de însoțire. Evoluția este rapid regresivă în 1—2 săptămîni, dar uneori trenantă, peste 3 săptămîni, cu un procent important de recăderi (aprox. la 1/3 din cazuri), ce pot apărea după luni sau chiar ani de zile. În afara frecăturii pericardice, întîlnită în 3/4 cazuri cu o durată cam de o săptămînă, revărsatul pericardic este evidențiat radiologic prin lărgirea umbrei inimii și confirmat ecocardiografic. Sînt prezente *modificările electrocardiografice* cu evoluție stadială de pericardită, observate pe înregistrările repetitive. Frecvent, VSH este accelerată, leucocitoză cu deviație spre stînga. Precizarea etiologiei virale este dificilă și se bazează pe teste serologice (seruri perechi), cum ar fi creșterea de peste 4 ori a titrului anticorpilor neutralizanți, în determinări repetate sau izolarea virusului din faringe, materii fecale, lichidul pericardic sau pleural. În prezența unei miocardite asociate, se poate nota o creștere ușoară a enzimelor miocardice.

2. **Pericardita tuberculoasă** se produce cel mai des prin însămînțare retrogradă de la adenopatii tuberculoase din regiunea hilului sau mediastin, alteori prin diseminare hematogenă sau limfatică de la leziuni primare pleurale sau pulmonare, de natură tuberculoasă și numai rareori pe cale sanguină de la distanță (ex. tuberculoza genitourinară), sau prin ruperea unor leziuni necrotice din vecinătate (pleură, pulmon). Ca frecvență ar reprezenta 2,5% din toate inflamațiile pericardice (Connolly și Burchell, 1961 — cit. Schollmeyer, 1977), cu variații între 1—8% (Lorell și Braunwald, 1984). Dacă înainte se întîlnea mai des la copii și adulți tineri, se constată actualmente o deplasare spre vîrsta medie sau înaintată, cu oarecare predominanță la sexul masculin.

Revărsatul pericardic din pericardita tbc este un exsudat serohemoragic, în cantitate mare (litri), cu grunji și mase de cazeum, în care examenul citologic relevă predominanța de limfocite, monocite și plasmocite. După resorbție, pe pericardul parietal îngroșat, rămîn depozite de fibrină; cu timpul, proliferarea granulomatoasă este înlocuită de un țesut fibros, în care se produc calcificări și acumulare de cristale de colesterol. Adesea se dezvoltă chiar la bolnavii tratați cu chimioterapie antituberculoasă (în aprox. 50% cazuri), o pericardită constrictivă, cu consecințele sale hemodinamice.

Debutul clinic este insidios, cu semne de impregnație tuberculoasă: subfebrilitate și transpirații vesperale, indispoziție și scădere ponderală, cel mai frecvent durerea retrosternală lipsind. Pe măsură ce lichidul pericardic se acumulează lent, dispneea sporește și apar semne de stază, prin jenă în reîntoarcerea venoasă la inima dreaptă (distensia jugularelor, hepatomegalie, edeme periferice și puls paradoxal). Deși pericardita este

Scanned with OKEN Scanner

o manifestare secundară în tuberculoză, tabloul clinic poate fi acela a unei boli izolate (Schölmerich, 1977), și deci sursă de eroare în diagnosticul etiologic. Frecătura pericardică, inconstantă, întărește suspiciunea de pericardită.

Radioscopia toracică descoperă la puțini bolnavi infiltrate pulmonare sau alte leziuni specifice; un revărsat pleural se întîlnește în aproximativ jumătate din cazuri. Silueta și mărirea umbrei inimii, cu pulsații slabe sau dispărute ale marginilor sale, confirmă prezența lichidului în pericard. Modificările ecg sînt surprinse într-un stadiu evolutiv mai tardiv. Precizarea diagnosticului etiologic este adusă prin cultivarea bacilului Koch (pe mediu Löwenstein) sau inocularea la cobai. Foarte rar se evidențiază b. Koch în lichidul pericardic, prin colorație Ziehl—Nielsen. Biopsia pericardică, insuficient utilizată în practică, prin evidențierea granulomului tuberculos și caseum poate fi extrem de folositoare, negativitatea sa neexcluzînd însă originea tuberculoasă a pericarditei. În formele cronice, cu stadiul lichidian depășit, dovada bacteriologică este rar obținută.

3) **Pericardita din reumatismul articular acut** (RAA) se întîlnește în 10—20% cazuri, în special în formele grave la copii și tineri și îmbracă aspectul unei pericardite acute. Morfopatologic se produc depozite fibrinoase și îngroșări pericardice, localizate și difuze, deseori revărsat lichidian. Evoluția morfologică este de regulă spre vindecare completă sau cu minime aderențe; apariția unei constricții este extrem de rară. Pericardita se asociază totdeauna cu miocardită și endocardită (cardită reumatică); pericardita „izolată" în RAA este necunoscută. Apariția precoce în cursul atacului reumatismal a durerii precordiale, însoțită de frecătură pericardică, de modificări ecg și ecocardiografice, în contextul celorlalte semne ale RAA (criterii Jones), la un copil, adolescent sau adult tînăr, precizează diagnosticul etiologic de pericardită reumatică. RAA se poate confunda cu lupusul eritematos diseminat, purpura Henoch-Schönlein, artrita reumatoidă juvenilă și mai rar cu boala Crohn sau criza hemolitică din drepanocitoză (Lorell și Braunwald, 1984).

4. **Pericardita septică** (bacteriană) se întîlnește mult mai rar după introducerea antibioticelor. Căile infecției pot fi: 1) hematogenă (bacteriemie în cursul unei septicemii, osteomielite); 2) directă, de la o infecție, posttraumatism sau chirurgie toracică; 3) prin contiguitate, de la un empiem sau pneumonie. În cazul endocarditei bacteriene, patru sînt punctele de plecare ale inflamației pericardului (Roberts și Spray, 1976): abcese ale inelului valvular; anevrism micotic; embolii septice coronariene; abcese miocardice. Germenii cei mai frecvent întîlniți sînt: streptococi, stafilococi și pneumococi și mai rar meningococi, Klebsiella, Salmonella, Haemophilus influenzae, anaerobi ș.a. Pericardita purulentă se întîlnește mai frecvent la persoane tarate, de ex. alcoolici sau la cei cu rezistență imunitară scăzută (tratament cu imunosupresive, bolnavi cu limfoame, leucoze etc.). Mortalitatea mare (36—70%), din decadele anterioare s-a redus datorită diagnosticării mai precoce, utilizării largi a antibioticelor și drenajului pericardic chirurgical.

La începutul pericarditei lichidul poate fi clar, seros sau hemoragic, devenind apoi purulent bogat în bacterii, leucocite distruse și fibrină.

Scanned with OKEN Scanner

În evoluție se poate organiza fibros, cu depozite calcare, eventual și aderențe la organele vecine, de ex. pleură și diafragm.

Tabloul clinic este dominat de boala de bază și are aspectul unei infecții severe: febră cu oscilații mari, însoțită de frisoane și transpirații abundente, alterarea stării generale. Dispneea de grad variabil, însoțită de tahicardie și prezența frecăturii pericardice, a turgescenței jugulare și pulsului paradoxal, permit orientarea diagnosticului spre o pericardită acută. O importantă leucocitoză, cu deviere spre stînga a formulei leucocitare sugerează existența unei infecții severe; modificările ecg sînt cele comune pericarditei exsudative, iar prezența alternanței electrice sugerează tamponada cardiacă. La examenul radiologic, în afara măririi umbrei cardiace, se poate evidenția punctul de plecare a infecției: pneumonie, empiem pleural sau mediastinită. Uneori hemoculturile sînt pozitive.

Diagnosticul de pericardită septică se pune prin constatarea la pericardiocenteză fie a unui lichid tulbure bogat în polinucleare, proteine și LDH, sărac în glucoză, fie a unui lichid purulent. Coloratia Gram și alte colorații specifice, însămînțarea pe medii de cultură specifice, frotiuri pentru fungi, sînt necesare pentru izolarea agentului cauzal. Prognosticul este sever: mortalitatea este mare (50%) chiar în caz de diagnostic precoce, iar pericardita constrictivă o complicație frecventă; evoluția severă poate fi evitată prin drenaj chirurgical făcut la timp.

5) **Pericardita neoplazică** este o afecțiune pericardică importantă și relativ frecventă. Două observații inițiale se impun: a) depistarea clinică a pericarditei neoplazice se face mult mai rar decît la necropsie (frecvența oscilează între 5—10%), ea evoluînd curent asimptomatic; după Thurber și col. (1962), înaintea folosirii mai largi a ecocardiografiei diagnosticul corect antemortem era afirmat doar în 8,5% cazuri; b) cel mai adesea este vorba de o formă metastatică, cu punct de plecare obișnuit de la cancere de pulmon sau de sîn, sau în urma invadării pericardului în limfoame maligne (hodgkiniene sau nehodgkiniene) și mult mai rar ca expresie a extensiei unor tumori pleurale (mezotelioame sau sarcoame) sau chiar a unor mezotelioame pericardice.

Dacă frecvent este asimptomatică, uneori pericardita neoplazică se manifestă zgomotos, fie prin tamponadă cardiacă sau constricție pericardică, fie prin tulburări paroxistice de ritm cardiac (fibrilație atrială, tahicardie paroxistică supraventriculară ș.a.), considerate inițial de etiologie necunoscută. La 40 bolnavi (37 cu carcinom bronșic și 3 metastaze pulmonare), am constatat (Bădărău, Negoiță și col., 1956) în 10 cazuri tulburări de ritm supraventricular (de la flutter atrial și fibrilație atrială la extrasistole) și un bloc de ram drept (1 caz). Multe din simptomele și semnele fizice — dispnee, turgescență a jugularelor, pulsul paradoxal ș.a. — sînt atribute neoplaziei de bază și nu pericarditei neoplazice. Tumefacția feței, aritmiile cardiace și tamponada cardiacă se întîlnesc frecvent la bolnavi cu pericardită neoplazică (Posner și col., 1981).

Examenele paraclinice sînt adesea decisive în precizarea diagnosticului etiologic. Frecvent, în 90% din cazuri examenul radiologic evidențiază pe lîngă mărirea siluetei cardiace, lărgirea mediastinului și modificări ale hilurilor. Electrocardiograma furnizează aceleași modificări ne-

Scanned with OKEN Scanner

specifice ale pericarditei și rareori decelează tulburări de conducere atrioventriculare produse prin invazia căilor de conducere de procesul neoplazic sau alternanță electrică, prin tamponadă cardiacă. Ecocardiografia — în afara sediului și cantității lichidului pericardic —, mai pune în evidență metastazele pericardice, sub forma de mase ondulante neregulate ce pătrund în sacul pericardic (Lorell și Braunwald, 1984). De fapt, natura neoplazică a pericarditei se stabilește prin două metode: puncția pericardică, ce evidențiază un lichid hemoragic sau serohemoragic (2/3 din cazuri) în care examenul citologic al sedimentului descoperă celule neoplazice; biopsia pericardică largă, indicată atunci cînd citologia lichidului pericardic este negativă și care aduce dovada certă histopatologică, în aprox. 90% cazuri.

Este însă de subliniat că unii bolnavi cu procese neoplazice și pericardită simptomatică, au o pericardită nemalignă, cauzată de radiații, infecții supraadăugate sau fiind o complicație a chimioterapiei anticanceroase (adriamicină, daunorubicină). Din 31 bolnavi cu pericardită însoțind neoplazii de variate origini, 58% aveau o atingere pericardică malignă, 32% pericardită idiopatică și 10% pericardită prin iradiație (Posner și col., 1981). Prin urmare, aproape jumătate din bolnavii cu pericardită simptomatică și afecțiune canceroasă, pot prezenta o pericardită nemalignă, ceea ce oferă șanse unui tratament conservator (antiinflamatoare nesteroidiene, corticosteroizi, pericardiocenteze repetate) și evitarea unei inutile chimioterapii anticanceroase.

6. **Pericardita în colagenoze.** În *artrita reumatoidă,* pericardita este descoperită clinic în aprox. 2% (Schöllmeyer, 1977) pînă la 10% din cazuri (Lorell și Braunwald, 1984), iar la necropsie în aprox. 30% pînă la 50% (Schollmeyer, 1977; Braunwald, 1984). Leziunile morfopatologice constau în depuneri de fibrină (pericardită fibrinoasă), uneori calciu sau colesterol (pericardită cu colesterol), alteori revărsat pericardic, seros sau hemoragic, ce conține polinucleare neutrofile cu incluziuni citoplasmatice, bogat în proteine (pericardită lichidiană). De obicei, în cursul unui puseu de activitate al artritei reumatoide, cu febră și exacerbarea manifestărilor articulare, mai adesea în forma cu prezența nodulilor subcutanați și a factorului reumatoid în ser (seropozitivă), apare durerea precordială, însoțită de dispnee, frecătură pericardică și modificări sugestive de pericardită ale segmentului ST și undei T pe ecg. Ecocardiograma descoperă, în aproape 1/2 din cazuri, pericardita, în asociere cu anomalii ale valvulei mitrale în 25% cazuri. Evoluția spre tamponadă cardiacă se întîlnește între 3—25% din cazuri (Lorell și Braunwald, 1984) și, mult mai rar, spre pericardită constrictivă sau efuziv-constrictivă.

După datele actuale, atingerea pericardului în *lupusul eritematos sistemic* (LES) este diagnosticată prin semne clinice și paraclinice în 17—30% din cazuri, iar necroptic pînă la 75% (Lorell și Braunwald, 1984). Pericardita îmbracă forma fibrinoasă sau serofibrinoasă, cu prezența, uneori, a celulelor LE în revărsatul pericardic, de altfel bogat în proteine și complement, dar sărac în glucoză. Corpii hematoxilinici pot fi evidențiați în pericardul visceral prin biopsie pericardică. Deseori ea este asimptomatică.

Scanned with OKEN Scanner

Pericardita lupică apare în perioada de activitate, febrilă a bolii, atît în lupusul spontan, cît și în cel medicamentos (hidralazină, procainamidă etc.). Tabloul clinic este cel al pericarditei acute, cu modificări electrocardiografice și ecocardiografice comune și altor tipuri etiologice de pericardită. Examenul radiologic toracic descoperă, în circa 1/4 din cazuri un revărsat pleural, facilitînd diferențierea dintre pericardita lichidiană și insuficiența cardiacă congestivă. În mai puțin de 10% cazuri se notează tamponada cardiacă; evoluția spre constricție pericardică constituie o raritate extremă. Uneori pericardita lupică se asociază cu endocardita (Libman—Sachs) și miocardita.

Diagnosticul etiologic este facilitat de criteriile ARA din 1982, dintre datele de laborator fiind definitorii prezența anticorpilor antinucleari, a celulelor LE și a unei VSH > 100 mm/1 h. Lipsa sindromului infecțios respirator o diferențiază de pericardita acută virală (benignă).

Cazuri izolate de pericardită acută s-au descris și în sclerodermie, dermatomiozită, sindromul Felty, granulomatoza Wegener, boala Still, periarterita nodoasă sau arterita temporală cu celule gigante (Horton).

7. **Pericardita în infarctul de miocard acut**, de obicei, în primele zile de la instalarea sa, atunci cînd necroza miocardică atinge pericardul (infarct transmural), indiferent de sediul său, se poate constata, la auscultația atentă, o frecătură pericardică (frecătura epistenocardică), dovada unei pericardite secundare localizate, fibrinoase. Minuțiozitatea și tehnica corectă a auscultației sînt condiții necesare descoperirii acestei frecături pericardice trecătoare și explică procentul variat (între 10—30%) întîlnit în diferite lucrări (Gibson, 1984). Manifestările clinice proprii infarctului de miocard însuși se suprapun durerii retrosternale dată de pericardită. La fel, modificările electrocardiografice sînt cele întîlnite la infarctul acut, cu sublinierea că anomaliile segmentului ST sînt mai importante, iar riscul complicațiilor aritmice mai ridicat. Lorell și Braunwald (1984), rezumă la patru elementele electrocardiografice sugestive pericarditei apărute în infarctul de miocard acut: 1) în caz de pericardită în evoluția precoce a infarctului, se produce o dirijare a vectorului segmentului ST la stînga și posterior; 2) supradenivelările segmentului ST sînt mai importante; 3) apariția unei noi supradenivelări a segmentului ST cîteva zile după infarct; 4) frecvența mai ridicată a tahiaritmiilor atriale. Diferențierea durerii din pericardita precoce postinfarct miocardic de o durere ischemică miocardică nu este ușoară. Ecocardiografia poate fi extrem de folositoare, descoperind mai ușor cantități mici de revărsat pericardic, așa cum se întîlnește în atare situație. Această formă de pericardită acută nu influențează prognosticul general al infarctului de miocard.

În afara *pericarditei acute precoce*, în cursul infarctului de miocard poate apărea o *pericardită tardivă postinfarct*, cunoscută încă sub numele de sindrom Dressler, după numele autorului care, în 1955, a atras prima dată atenția asupra sa, conturîndu-i ulterior cadrul clinic. Această pericardită se constituie la 2—11 săptămîni de la debutul infarctului, cu febră și dureri toracice, pericardice și adesea pleurale, frecătură pericardică și pleurală. Lărgirea umbrei inimii la examenul radiologic traducînd prezența revărsatului pericardic și eventual modificări electro-

Scanned with OKEN Scanner

cardiografice sugerează pericardita. Datele de laborator relevă semne inflamatorii nespecifice: leucocitoză, accelerarea VSH și creșterea fibrinogenului. În cele 8 cazuri de sindrom Dressler, întîlnite de noi (1984) pe un total de 321 infarcte de miocard, febra, frecătura pericardică, cardiomegalia și accelerarea VSH erau prezente în toate cazurile, pleurezia la 6 bolnavi, artralgiile la trei și infiltrat pneumonic într-un singur caz. Frecvența sindromului postinfarct de miocard este cuprinsă între 1—8% (Markoff, 1968). Caracteristice sînt recidivele după luni sau chiar ani de zile și răspunsul pozitiv la medicația antiinflamatorie.

8. **Sindromul postcardiotomie.** După ce au fost semnalate primele cazuri postcomisurotomie pentru stenoză mitrală (Janton și col., 1952; Soloff și col., 1953) — de unde și termenul de sindrom postcomisurotomie, ca și explicația inițială prin reactivarea postoperatorie a reumatismului articular acut —, curînd s-a văzut că manifestări clinice asemănătoare pot apărea și după operații pentru cardiopatii congenitale. Sindromul constă într-o reacție pericardică care apare după o latență de săptămîni după o intervenție chirurgicală pe cord, însoțită de dureri pericardice și frecătură pericardică, cu revărsat pericardic în cantitate moderată sau mare, cu caracter recurent frecvent, lărgirea trecătoare a umbrei inimii și semne electrocardiografice de pericardită acută. Lichidul pericardic — al cărui aspect variază — seros, serosanguinolent sau hemoragic — este descoperit, prin ecocardiografie în circa 40% din cazuri. Pericardita evoluează extrem de rar spre tamponadă cardiacă sau constricție pericardică. Nu s-a obținut cultivarea vreunui germen din revărsatul pericardic. Deseori, în formele moderate și severe, pericardita se întovărășește de prezența de lichid în pleură, mai des de partea stîngă. Faptul că acest sindrom apare ori de cîte ori se deschide pericardul, nefiind necesară lezarea miocardului sau a unei valve, l-a determinat pe Engle și col., 1981, să considere denumirea sindrom postpericardiotomie ca fiind mai potrivită.

Apariția sindromului menționat ca o complicație după operații pe cord, necesită excluderea și altor cauze de pericardită sau de febră postoperator și în primul rînd endocardita infecțioasă.

Explicația atît a sindromului Dressler, cît și a sindromului postpericardiotomie, se sprijină pe teza imunologică, pericardita fiind interpretată ca o reacție autoimunitară, de hipersensibilitate a pericardului și eventual a pleurei față de lezarea sau necroza țesuturilor traumatizate, prezența anticorpilor antimiocard servind ca argument.

9. **Pericardita uremică** se întîlnește mai rar în insuficiența renală acută (aprox. 5% din cazuri) decît în forma cronică (25—35% din cazuri). Procedeele de dializă cronică și transplantul renal au scăzut incidența sa. Mecanismul său este incomplet elucidat, incriminîndu-se în principal metaboliții toxici rezultați din retenția azotată, pericardita apărînd — în genere — cînd valorile azotului restant depășesc 120 mg/100 ml. Cu toate acestea, nu există o constantă și strînsă relație între nivelul ureei și creatininei în sînge și dezvoltarea pericarditei. Mai recent, la bolnavii dializați, s-a emis și ipoteza rolului unui factor imunologic, față de substanțele introduse în cursul hemodializei. Caracterul hemoragic al revărsatului pericardic întîlnit la această categorie de bolnavi renali, a fost

Scanned with OKEN Scanner

pus pe seama heparinizării, a alterațiilor plachetelor din uremie și dezvoltării bogate a capilarelor, în cursul formării exsudatului fibrinos. S-a mai incriminat în apariția pericarditei uremice și infecția cu virus citomegalic.

Din punct de vedere morfopatologic, în forma acută, se constituie un exsudat fibrinos-hemoragic, cu reacție moderat inflamatorie a celor două foițe pericardice. Cînd se acumulează mult lichidul pericardic, mai ales hemoragic, sau persistă mult timp, pot apărea aderențe între cele două foițe pericardice și în timp chiar constricție pericardică.

Tulburările subiective și semnele fizice caracteristice pericarditei, pot fi trecute cu vederea, dominant fiind tabloul clinic al insuficienței renale. Durerea toracică anterioară, centrală, dar și substernală, accentuată de poziția în supinație și inspir, uneori dispneea, prin acumularea unei cantități mari de lichid pericardic și tahicardia, însoțite de prezența frecăturii pericardice, orientează diagnosticul. În caz de revărsat hemoragic, se întîlnește febră, iar anemia se accentuează. Hiperhidratarea favorizează apariția lichidului pericardic. În caz de tamponadă cardiacă se vor evita diureticele și deshidratarea pentru a se menține debitul cardiac. În tamponada cardiacă, sînt prezente turgescența jugularelor, hipotensiunea arterială și pulsul paradoxal, ultimul semn putînd lipsi însă în pericardita uremică (Lorell și Braunwald, 1984). Modificările electrocardiografice sugestive de pericardită pot fi mascate de semnele hipertrofiei ventriculare stîngi, hipocalcemiei și hiperkaliemiei. Mărirea umbrei cardiace survenită uneori în răstimp scurt și, mai ales, ecocardiograma ajută substanțial în stabilirea diagnosticului.

După cum a arătat încă de mult Bright, prognosticul pericarditei uremice este grav. În formele acute, corectarea tulburărilor hidroelectrolitice și dializa judicios folosită, pot influența favorabil evoluția pericarditei, cu dispariția revărsatului pericardic în aprox. 1/3 din cazuri. În 20% din cazuri apar aritmii cardiace și hipotensiune arterială (Lorell și Braunwald, 1984). În uremia cronică, apariția frecăturii pericardice traduce o complicație tardivă, semnînd caracterul terminal, fatal, în săptămînile-lunile, ce urmează. Procedeele de dializă au mai ameliorat întrucîtva acest prognostic sever.

10) **Pericardita de iradiație.** După aplicarea radiațiilor ionizante în doze mari, în jur de 4 000 rad, pentru tratamentul cancerului de sîn sau tumorilor mediastinale, se poate produce o pericardită de iradiere, într-un procent variabil din cazuri (3,4% pentru cancerul de sîn, 29% pentru boala Hodgkin — cit. Lorell și Braunwald, 1984). Intervalul de timp după radioterapie pînă la apariția pericarditei, obișnuit săptămîni sau luni, poate uneori atinge ani de zile (media doi ani).

Cel mai des este vorba de un revărsat pericardic serohemoragic sau sanguinolent, bogat în proteine și limfocite, care se poate resorbi uneori spontan, alteori se organizează fibrinos, cu producerea de aderențe și — mai rar — de constricție pericardică. Persistența îndelungată a lichidului pericardic poate duce la o pericardită efuziv-constrictivă cronică. Nu rareori sînt prezente și leziuni miocardice. Pericardita de iradiere poate fi o descoperire întîmplătoare (evoluție asimptomatică) la examenul radiologic sau pe baza unor modificări minore electrocardiografice,

Scanned with OKEN Scanner

sau poate îmbrăca aspectul clasic al unei pericardite acute. Pentru evidențierea sa, ecocardiografia rămîne metoda de elecție. Pentru diferențierea de pericardita neoplazică propriu-zisă, este extrem de folositor examenul citologic al lichidului pericardic și apariția sa tardivă, după ani de zile, de la aplicarea radioterapiei.

11. **Pericardita medicamentoasă.** Unele medicamente au fost acuzate de a produce ca reacție adversă extrem de rară, o pericardită acută rapid regresivă, rareori cu evoluție constrictivă (metisergid). Caracteristica acestei forme etiologice de pericardită, constă în dispariția sa la oprirea medicației respective, derivații cortizonici favorizînd acest lucru. În tabalelul XXVII—IX este sintetizată o listă a medicamentelor ce pot declanșa o pericardită, ținînd seama de mecanismul lor de producere.

Tabelul XXVII-IX

Medicamente ce pot produce pericardită

Medicamente cauzatoare a LES
- procainamida
- hidralazina
- metildopa
- HIN
- difenilhidantoina

Reacție de hipersensibilizare
- penicilina
- cromoglicatul disodic

Proces general de fibroză mediastinală
- metisergid

Mecanisme neclare
- doxorubicina și daunorubicina
- minoxidil
- dantrolen
- 6-amino-9D-psicofuranosylpurina
- anticoagulante

12. **Alte forme speciale de pericardite.** În *hipotiroidismul grav (mixedem),* pe lîngă revărsate în alte cavități seroase, se întîlnește frecvent, aprox. 30% din cazuri, un revărsat pericardic, uneori cu acumularea lentă a unor mari cantități (pînă la 5—6 l). Experimental la animale, tiroidectomia poate duce la apariția de revărsat în cavitatea pericardică (cit. Scherf și Boyd, 1955). Lichidul conține cantități mari de proteine și colesterol, are culoare aurie (uneori seamănă cu o „răcitură") și poate antrena depuneri de colesterol. Următorii factori patogenici ar interveni în geneza sa: retenția hidrosalină, drenajul limfatic lent și permeabilitate capilară crescută (Lorell și Braunwald, 1984). Cel mai deseori pericardita din mixedem se instalează asimptomatic, revărsatul pericardic descoperindu-se prin lărgirea umbrei cardiace la examenul radiologic — care pune problema dificilă a diferențierii dilatației miocardice propriu-zise de lichidul pericardic însăși — și ecocardiogramă. În favoarea diagnosticului de dilatația ar pleda prezența tulburărilor de conducere pe electrocardiogramă (Kabelitz, 1977); microvoltajul complexului QRS și turtirea undelor T, țin atît de miocardul lezat cît și de revărsatul pericardic. Un semn distinctiv sugestiv îl constituie bradicardia. Natura aces-

Scanned with OKEN Scanner

tei forme de pericardită este atestată și de regresiunea și dispariția în luni, a revărsatului pericardic prin tratament substitutiv cu preparate tiroidiene.

Pericardita cu colesterol este o formă specială de pericardită cu revărsat pericardic galben-auriu, ce conține o mare cantitate de colesterină (Schollmeyer, 1977). Pînă în 1969, Kindread și col., au adunat din literatura medicală 53 cazuri. În afara mixedemului, în producerea pericarditei cu colesterol mai pot interveni tuberculoza, artrita reumatoidă (Brawley și col., 1966 — cit. Schollmeyer, 1977). Cristalele de colesterol ar declanșa o reacție inflamatorie cronică și transudarea de revărsat pericardic, care uneori poate evolua spre pericardită constrictivă (Lorell și Braunwald, 1984).

Chilopericardul este întîlnit extrem de rar. Prezența unui lichid pseudochilos în cavitatea pericardică este posibilă în lezări ale canalului toracic, granuloame sau neoformații ale canalului toracic, precum și în relație cu un chilotorax bilateral (Scherf și Boyd, 1955).

Hemopericardul constă în acumularea de sînge în spațiul pericardic prin cauze traumatice și netraumatice (Mimbs și Weiss, 1976). Dintre cauzele traumatice, sînt de menționat plăgile toracice oarbe (prin înjunghiere cu pumnal sau cuțit și prin glonț), urmarea accidentelor de aviație sau de automobil (zdrobirea pieptului de volan), căderi de la mari înălțimi. Printre cauzele netraumatice, ruptura inimii în caz de infarct de miocard acut, rupturi de anevrism disecant sau de anevrism al aortei ascendente în porțiunea sa intrapericardică sau ruptura unui anevrism al miocardului, sînt cele mai importante (tabel XVII—X). Mai de curînd,

Tabelul XXVII-X

Cauzele hemopericardului acut

A. Netraumatice	B. Traumatice
1. Infarct miocardic acut 2. Ruptură de anevrism aortic 3. Neoplasm 4. Discrazii sanguine 5. Reumatism articular acut 6. Uremie 7. Pericardită infecțioasă 8. Colagenoză 9. Iradiație 10. Anticoagulante	1. Chirurgie cardiacă sau pulmonară 2. Cateterism cardiac 3. Catetere intravenoase 4. Pătrundere de corpi străini 5. Plăgi toracice oarbe

chirurgia cardiacă sau pulmonară, cateterismul cardiac, inserția unui cateter pentru pacemaker permanent sau tranzitor, au adăugat alte noi cauze. Înțeparea unei artere coronare la puncția pericardului sau ruperea unui anevrism de arteră coronară, constitue cauze de excepție. Aplicarea unui tratament anticoagulant de obicei incorect controlat, la

Scanned with OKEN Scanner

un bolnav cu infarct de miocard transmural, însoțit de frecătură pericardică, poate duce de asemenea la constituirea unui hemopericard.

Tabloul clinic se poate instala imediat după sîngerarea în pericard, ca de ex. după o plagă oarbă sau ruptura inimii, ducînd la tamponadă cardiacă, colaps hemoragic și moarte rapidă. Alteori, cînd este vorba de cantități mici de sînge, ele sînt detectabile ecografic și/sau electrocardiografic. Uneori se poate instala o așa zisă tamponadă cardiacă „întîrziată" (Gibson, 1984) — eronat interpretată drept cardiomiopatie — și exprimată prin creșterea presiunii venoase, retenție hidrosalină și insuficiență cardiacă cu debit scăzut. În timp, în afara resorbției sîngelui din cavitatea pericardică sau instalării rar a unei pericardite constrictive, sîngele infectat, eventual secundar puncției, poate duce la o pericardită purulentă.

Alte cauze de revărsat pericardic, uneori cu tablou de pericardită, sînt rar întîlnite: pancreatită acută, defect septal atrial, metaplazie mieloidă cu mielofibroză, mixom atrial drept, boala Gaucher, infecție fungică etc. Un hidropericard, fără semnificație hemodinamică, este obișnuit la bolnavii cu insuficiență cardiacă congestivă severă.

În concluzie, diagnosticul etiologic, adesea dificil, al pericarditei acute, implică diverse etape și luarea în considerare a mai multor elemente, sintetizate în tabelul XXVII—XI.

Tabelul XXVII-XI

Elemente de sprijin a diagnosticului etiologic în pericardita acută

Circumstanțele de instalare/descoperire a pericarditei
Prezența unor manifestări clinice ale unei alte boli
Depistarea (Rx, scintigrafic sau computer-tomografic) a unor modificări în mediastin sau parenchimul pulmonar
Modificări umorale, biologice și teste cutanate
Teste serologice (imunologice, virusologice)
Hemoculturi
Analiza lichidului pericardic: aspect, examen citologic și bacteriologic
Biopsia pericardului (eventual)

EVOLUȚIE ȘI PROGNOSTIC

Spectrul evolutiv și factorii care determină severitatea sau gravitatea unei pericardite sînt multipli și sînt dependenți de factori generali sau specifici (Tabelul XVII—XII).

Tabelul XXVII-XII

Factori care determină severitatea unei pericardite

— etiologia (infecțioasă, autoimună, colagenoză, neoplazică etc.);
— viteza de progresiune a procesului;
— cantitatea de lichid și viteza sa de acumulare;
— întinderea/gradul fibrozei sau calcificărilor pericardice;
— gravitatea afectării miocardice;
— momentul și calitatea tratamentului.

Scanned with OKEN Scanner

Cîteva aspecte necesită o subliniere specială: 1) unele progrese terapeutice au schimbat prognosticul pericarditei acute, de ex. chimioterapia antituberculoasă în pericardita tuberculoasă, sau hemodializa în pericardita uremică; 2) factorul miocardic, miocardita asociată, joacă un rol primordial în evoluția pe termen scurt sau lung; 3) evolutiv, două complicații sînt de temut: una precoce, tamponada cardiacă, ce constituie o amenințare vitală, o urgență cardiologică și alta tardivă, constricția pericardică, care în timp, poate duce la moarte prin insuficiență cardiacă ireductibilă, dacă actul chirurgical nu este aplicat la timp. În alte cazuri, se poate trece într-o pericardită efuziv-constrictivă.

TRATAMENTUL

Tratamentul pericarditei acute comportă două aspecte diferite: tratamentul tamponadei cardiace și tratamentul medicamentos etiologic.

Tratamentul tamponadei cardiace* reprezintă o urgență medicală, de care depinde, în unele situații, viața pacientului și constă în puncția evacuatoare a pericardului — *pericardiocenteză.*

Indicațiile pericardiocentezei sînt:

— scăderea presiunii arteriale sistolice sub 100 mm Hg sau cu peste 30 mm Hg, față de valoarea cunoscută anterior;

— creșterea frecvenței respiratorii peste 30/min.;

— apariția pulsului paradoxal net;

— creșterea presiunii venoase periferice peste 300 mm apă sau a presiunii venoase centrale peste 150 mm apă;

— creșterea rapidă a umbrei cardiace pe teleradiografia toracică;

— evidențierea unei mari cantități de lichid pericardic, atît posterior cît și anterior, la ecocardiografie.

Starea de șoc, cu toată gravitatea sa, impune *pericardiocenteza de urgență,* ca unică măsură terapeutică, uneori salvatoare. În caz de tamponadă cardiacă cu hipotensiune arterială, pînă la executarea pericardiocentezei, se vor administra seruri, în perfuzii i.v. și eventual isoproterenol, în scopul ameliorării funcției cardiace; diureticele sînt contraindicate, deoarece reduc presiunea de umplere și scad debitul cardiac.

Tehnică. Bolnavul în poziție semișezîndă, cu măsurile de asepsie asigurate și anestezie locală a părților moi cu xilină 1%, se introduce un ac lung de 8—10 cm (nr. 16 sau 18), adaptat la seringă, în unghiul xifocostal (la 0,15—1 cm caudal de marginea costală stîngă sau imediat sub vîrful apendicelui xifoid). Inițial acul se introduce la un unghi de 45° și după atingerea părții interne a coastelor, se dirijează paralel cu pielea, cranial și spre umărul drept. La un moment dat apare senzația învingerii unei rezistențe (a pericardului) și se aspiră din timp în timp, injectîndu-se totodată puțină xilină 1%, pînă ce apare de ex. un lichid citrin. În caz de nereușită, se trage puțin acul și se dirijează vîrful acului spre umărul stîng sau bărbie.

Este recomandabil ca pericardiocenteza să se facă într-o încăpere separată sau într-o unitate de terapie intensivă sau laborator de catete-

* În literatura germană: tamponadă pericardică.

Scanned with OKEN Scanner

rism cardiac, în care există condiții: cardiostimulator, medicație de urgență, oxigenoterapie, electrocardiograf. În atare situație, atașînd capătul acului de puncție, într-o clemă-crocodil, la un electrod toracic, se poate urmări continuu electrocardiograma: orice atingere a miocardului se va traduce printr-o supradenivelare monofazică a segmentului ST, iar orice aritmie va fi ușor reperată (fig. XXVII—18). În cazul lezării epicardului, se va retrage puțin acul.

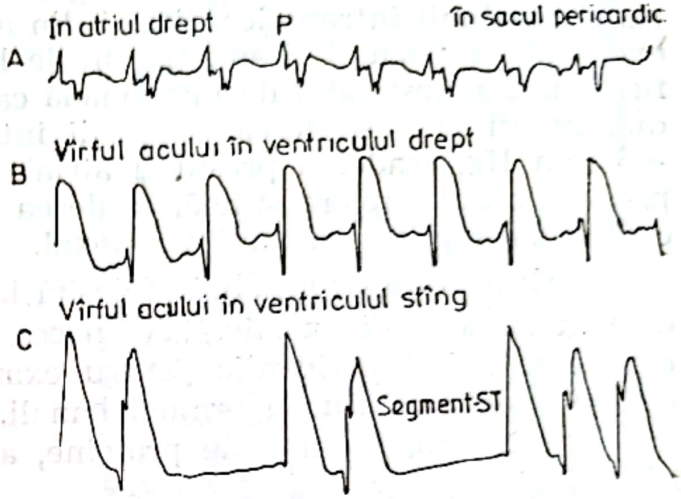

Fig. XXVII-18. — ECG obținută cu ajutorul acului de puncție, în cursul unei pericardiocenteze.
A. Amplitudinea undei P se reduce, atunci cînd acul este retras din atriul drept.
B.C. Se recunosc complexe QRS de mare amplitudine, cînd vîrful acului atinge miocardul ventricular. În C, în plus extrasistole ventriculare. (după Holmann A., — reprodus din Sokolow M. și McIllroy M. B., 1985).

Acul nu trebuie să fie prea subțire, deoarece se poate obstrua prin chiaguri sau grunj, mai ales în caz de lichid purulent. Prin lumenul acului, se poate introduce un tub de material plastic (ex. teflon), cu perforații la vîrf și laterale, util pentru noi evacuări sau injectarea de medicamente (ex. citostatice, antibiotice). Folosirea metodei, în pericardita purulentă, cateterul fiind „in situ" 7—14 zile (Dimitriu Șt., și col., 1976), este considerată avantajoasă față de tratamentul aplicat numai general, în acele situații în care pericardotomia este riscantă. De asemenea, pentru evitarea aderențelor și evoluției spre constricție pericardică, la unii bolnavi se recomandă înlocuirea lichidului pericardic cu aer (Sokolow și McIllroy, 1985). Dacă există posibilitatea urmăririi radiologice la pat, se poate utiliza un ac radioopac.

Cantitatea extrasă la o evacuare poate varia între 300—1 000 ml, în raport cu volumul de lichid acumulat.

În caz că se extrage sînge (hemopericard), pentru a verifica dacă acesta nu provine de fapt din cavitățile inimii, se pot folosi următoarele controale:

- dozarea comparativă a hemoglobinei sau hematocritului, mai scăzute în revărsatul pericardic decît în sînge;
- sîngele din cavitatea pericardică (prin stagnare) este defibrinat, deci nu coagulează;
- injectarea a cîțiva ml de substanță opacă, de contrast: dispariția sa imediată, indică că ne aflăm într-o cavitate cardiacă; sedimentarea inferioară a substanței opace, certifică poziția sa în spațiul pericardic.

Dubourg și col. (1983), recomandă ecocardiografie bidimensională de contrast pentru diagnostic: sîngele apărînd în seringă, se oprește progresia acului și 10 ml din lichidul obținut este injectat imediat rapid, în cavi-

Scanned with OKEN Scanner

tatea punctionată, sub control ecocardiografic. Datorită turbulențelor, se formează microbule gazoase, foarte ecogene, ce opacifiază cavitatea respectivă. Cînd microbulele înconjoară inima și dispar în cîteva minute acul se găsește în cavitatea pericardică; cînd microbulele opacifiază atriul și ventriculul drept, ele dispar instantaneu, în secunde, antrenate de curentul sanguin, dovada că acul se găsește într-o cavitate cardiacă.

În ultimul timp, se recomandă efectuarea pericardiocentezei nu numai cu monitorizare electrocardiografică, ci și hemodinamică, cu măsurarea presiunii intrapericardice și din atriul drept, vena cavă superioară, eventual ventriculul drept. Condițiile hemodinamice — în afara reconfirmării diagnosticului de tamponadă cardiacă — atestă succesul pericardiocentezei prin scăderea presiunii intrapericardice la nivele de —3 și +3 mm Hg, scăderea presiunii atriale drepte și dispariția egalizării cu presiunile de umplere stîngă, scăderea semnificativă a presiunii venoase centrale, dispariția pulsului paradoxal.

Pericardiocenteza trebuie folosită la nevoie în scop terapeutic și totdeauna în scop diagnostic. Este necesară recoltarea unei cantități suficiente de lichid pericardic pentru examen citologic (heparinizat), însămînțări pentru culturi (germeni banali, b. Koch, fungi), examen chimic (reacția Rivalta, dozarea de proteine, amilază, glucoză, etc.) și eventual imunologic.

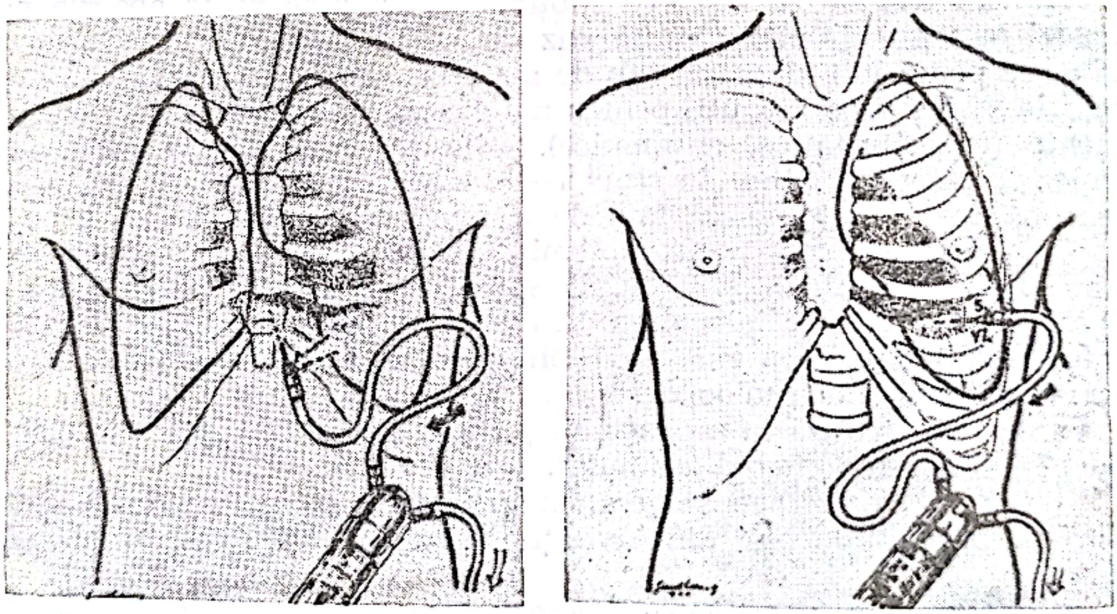

Fig. XXVII-19. — Căile de abord în puncția pericardică.
A — calea subxifoidiană (Marfan), B — calea apicală (după Kabelitz H. J., 1966).

În afara *căii epigastrice subxifoidiene* (propusă de Marfan, 1913) (fig. XXVII—19 A), preferată de majoritatea cardiologilor și care evită puncția arterei mamare interne sau arterelor coronare și care este extrapleurală, s-au mai folosit în timp;

— *puncția apicală* (fig. XXVII—19 B), în spațiul V intercostal stîng, pe linia medioclaviculară sau cu circa 2 cm înăuntrul limitei matității

Scanned with OKEN Scanner

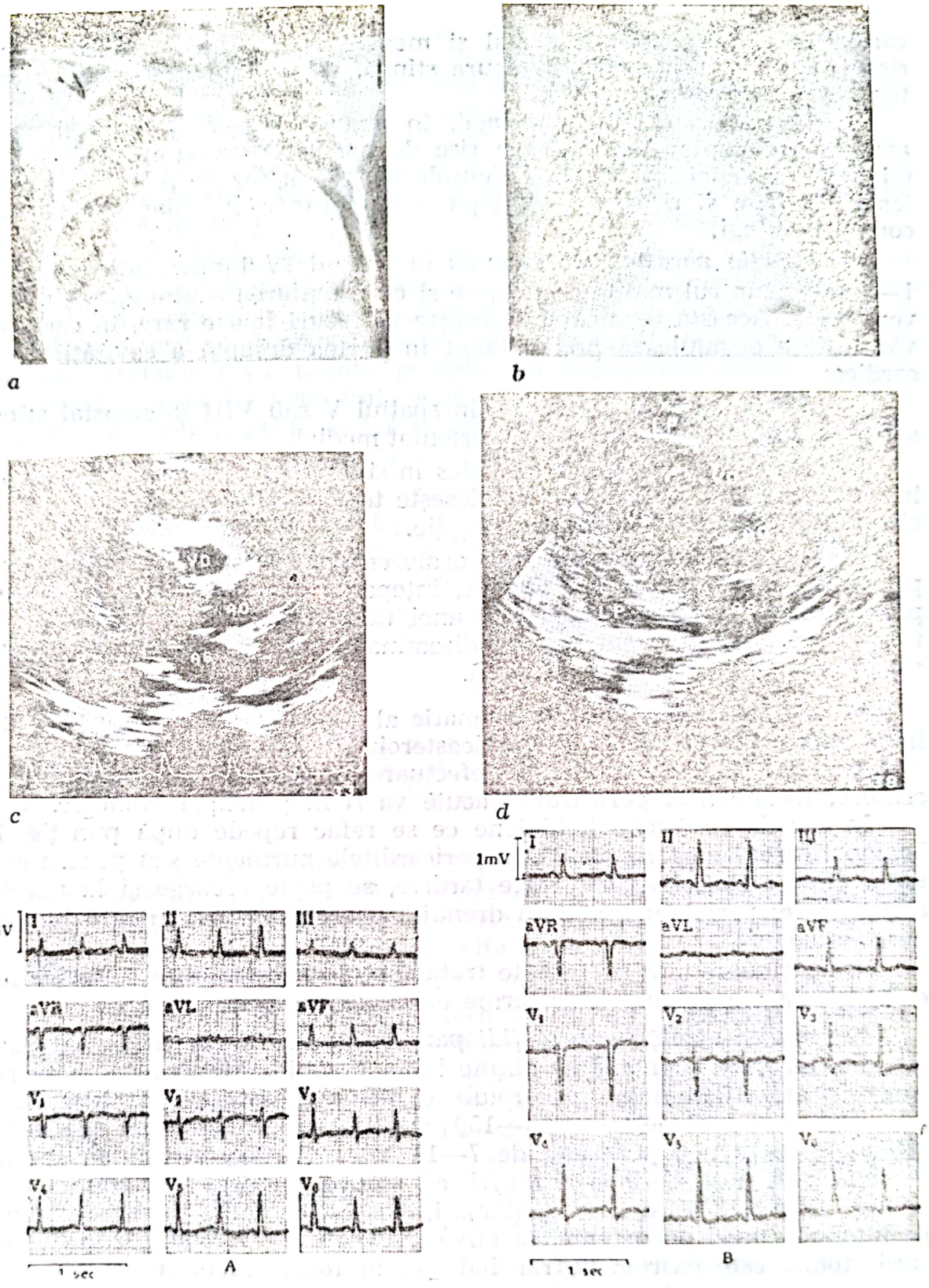

Fig. XXVII-20. — Urmărirea evoluției radiologice, ecocardiografice și electrocardiografice, după pericardiocenteză, în pericardita lichidiană tuberculoasă confirmată bacteriologic.
a și b: radiografii repetate; c și d: eco 2D (LP — lichid pericardic); e: electrocardiograma repetată. (Clinica I Medicală Iași).

Scanned with OKEN Scanner

cardiace, cu acul orientat dorsal și medial. Dezavantajul metodei este riscul de a leza pulmonul și pleura stîngă, ventriculul drept sau artera toracică internă stîngă;

— *puncția parasternală stîngă*, în spațiul IV—V intercostal, are aceleași dezavantaj; în plus are risc de pneumotorax stîng și de diseminare a infecției în cavitatea pleurală stîngă, în caz de pleurezie purulentă, precum și riscul de a înțepa ramul intraventricular anterior al coronarei stîngi;

— *puncția parasternală dreaptă* în spațiul IV intercostal drept, cu 1—2 cm înăuntrul matității cardiace și cu orientarea acului spre coloana vertebrală. Această tehnică se folosește în cazuri foarte rare, în care revărsatul se acumulează predominant în partea dreaptă a cavității pericardice;

— *puncția dorsală:* posterior, în spațiul V sau VIII intercostal stîng, sub linia scapulară medie, cu acul orientat medial.

În majoritatea cazurilor, mai ales în situațiile de evacuare a lichidului pericardic din tamponadă se folosește tehnica Marfan, celelalte căi de abord utilizîndu-se în cazuri de excepție.

Sintetizînd, complicațiile pericardiocentezei constau în: lezarea sau perforarea ventriculilor sau atriilor, înțeparea coronarelor, crearea unui pneumotorax, favorizarea apariției unei tulburări de ritm cardiac, printre care și fibrilație ventriculară, diseminarea infecției în pleură și plămon în caz de pericardită purulentă.

În afara **tratamentului simptomatic** al durerii pericardice, prin antiinflamatorii nesteroidiene și corticosteroizi și urmărirea atentă clinică și paraclinică, (fig. XXVII-20), cu efectuarea la nevoie, a unei pericardiocenteze, tratamentul pericarditei acute va fi în principal etiologic.

În caz de revărsate lichidiene ce se refac repede după puncție, în hemopericardul cu tamponadă, în pericarditele purulente sau pentru evitarea unei constricții pericardice tardive, se poate recurge și la măsuri chirurgicale: pericardiotomia cu drenaj sau crearea unei ferestre pleuropericardice.

În continuare sînt prezentate **tratamentul medicamentos** și **indicațiile chirurgicale** ale principalelor forme etiologice de pericardită acută.

Pericardita virală benignă (idiopatică). Nu există un tratament cauzal și vindecarea spontană se obține în 2—6 săptămîni. De regulă se recomandă antiinflamatoare nesteroidiene: acid acetilsalicilic (Aspirin) 0,5—1,5 g/zi sau indometacin 75—150 mg/zi, sau oxifenazon (Tanderil) 300 mg/zi pentru o perioadă de 7—14 zile. Corticosteroizii, în special Prednison în doză de 50—80 mg/zi, cu reducerea dozei la 3 zile, cu 5—10 mg, timp de aprox. 3—4 săptămîni, sînt recomandați în caz de formă prelungită, dureri persistente, recidive frecvente sau miopericardită. Pericardectomia este extrem de rar indicată în formă recurentă.

Pericardita tuberculoasă. Dată fiind severitatea afectării pericardice în tuberculoză se utilizează o triplă asociere antituberculoasă: de ex. — HIN 4—8 mg/kg/zi, etambutol 25 mg/kg/zi și rifampicină 600 mg/zi sau HIN și etambutol (aceleași doze) și streptomicină i.m. 0,5—1 g/zi, timp de minim 12 luni; eventual, după testarea sensibilității germenului în

Scanned with OKEN Scanner

vitro. Glucocorticoizii în doze obișnuite (0,75—1 mg/kg/zi inițial), se asociază de regulă chimioterapiei antituberculoase pentru facilitarea resorbției lichidului și prevenirea constricției pericardice ulterioare. Vindecarea totală prin această dublă asociere este posibilă. Pericardectomia precoce, după tratament antituberculos de cîteva săptămîni, va fi efectuată numai cînd există dovada tendinței la instalare a pericarditei constrictive sau în caz de persistență a unor mari cantități de lichid în pericard după un tratament medical corect condus de peste 6—8 săptămîni.

Pericardita bacteriană (septică). Tratamentul trebuie aplicat rapid cu antibiotice selectate după sensibilitatea germenului izolat din sînge sau puroiul pericardic. Vor fi folosite antibiotice antistafilococice și aminoglicozide, atunci cînd nu se poate izola germenul și tuberculoza este exclusă. Tratamentul antibiotic pe cale generală nefiind singur satisfăcător, se efectuează frecvent tratament local, cu evacuări repetate și instilații de antibiotice, prin cateter in situ sau drenaj chirurgical. Frecvent se recurge la pericardectomie precoce spre a evita constricția pericardică tardivă.

Pericardita fungică (histoplasmoză, coccidioidomicoză, aspergiloză ș.a.) necesită administrarea de Amphotericina B i.v. 0,2—1,0 mg/kg/zi, eventual 5-Fluorocytosin, Miconazol, Ketokonazol.

Pericardita reumatică (RAA) se tratează asemănător cu cardita din RAA (vezi „Tratamentul carditei reumatismale").

Pericardita din poliartrita reumatoidă (PR). De regulă se aplică tratament cu antiinflamatoare nesteroidiene sau preferabil cu corticosteroizi în dozele obișnuite; ultimii nu previn totdeauna constituirea unei pericardite efuziv-constrictive. Pericardectomia este rareori indicată, în special în caz de pericardită cronică efuziv-constructivă sau de constricție pericardică.

Pericardita din colagenoze (LED, sclerodermie) se tratează frecvent cu corticosteroizi (0,5—1 mg/kg/zi per os) și eventual imunosupresive (azathioprin 100 mg/zi). În caz de pericardită lupică izolată, fără determinări viscerale, se pot obține rezultate bune numai cu antiinflamatoare nesteroidiene și în special cu aspirină.

Pericardita din infarctul de miocard acut nu necesită un tratament special. Se folosește medicația pentru combaterea durerii și antiinflamatoare nesteroidiene. Tratamentul anticoagulant va fi controlat cu grijă, în cazul instituirii sale înainte de apariția pericarditei, sau suprimat dacă pericardita depășește ca durată 2—3 zile.

Pericardita postinfarct de miocard (Dressler) și postcardiotomie beneficiază de antiinflamatoare nesteroidiene și mult mai rar de corticosteroizi, în cazurile refractare sau în recurențe.

Pericardita uremică. La bolnavii încă nedializați apariția pericarditei indică hemodializa, pe lîngă tratamentul clasic. La bolnavii deja dializați se va evita mărirea frecvenței ședințelor de hemodializă, cu variații ale volumului intravascular. Pentru resorbția lichidului pericardic se vor folosi Indometacin și eventual corticosteroizi; în caz de contraindicații pentru corticosteroizi sau efecte secundare severe se pot folosi

Scanned with OKEN Scanner

drenajul pericardic prelungit, cu instilarea în sacul pericardic a unor corticoizi nerezorbabili, fereastră pleuropericardică sau pericardectomie.

Pericardita din mixedem necesită tratament de substituție prin hormoni tiroidieni (de ex. levotiroxin — LT_4 — 150 μg/zi).

Pericardita tumorală. Tratamentul bolii de bază, prin chimioterapie anticanceroasă adecvată reprezintă indicația de bază (eventual hormoni). Se mai pot folosi: pericardiocenteza, combinată la nevoie cu drenaj, prin cateter à demeure; instilații de medicamente antineoplazice (5-fluorouracil, methotrexat, etc.) sau substanțe radioactive (fosfor ^{32}P, ytrium ^{90}Y, etc.); iradiere externă pe mediastin/cord; pericardectomie extinsă.

Pericardita de iradiere, are de obicei evoluție severă. Se pot prescrie: medicație pentru dureri; pericardiocenteză, în caz de tamponadă cardiacă sau cantități mari de lichid; pericardectomie în caz de persistența revărsatului pericardic sau instalarea unei constricții pericardice.

Pericardita medicamentoasă, impune suprimarea drogului incriminat și eventual corticosteroizi în cură scurtă.

PERICARDITA CRONICĂ

GENERALITĂȚI

O clasificare clasică a pericarditei cronice adezive a fost făcută de Volhard în: accretio cordis (pericardii) — aderențe între pericard cu fascia endotoracică și alte organe vecine; concretio cordis (pericardii) — sudura celor două foițe pericardice; syncretio pericardii — o combinație a celor două forme.

Acești termeni clasici impun o definire mai precisă:

Pericardita adezivă propriu-zisă (Accretio cordis) desemnează de obicei aderențe între pericard și structurile anatomice adiacente (pleură, mediastin, diafragm, cutia toracică), corespunzînd în mare măsură noțiunii de mediastino-pericardită. Se deosebește de concretio pericardii prin aceea că rareori generează modificări hemodinamice și simptome clinice. Urmare a resorbției exsudatelor fibrinoase, se formează depozite de fibrină, are loc proliferarea țesutului conjunctiv, cicatriceal, cu obliterarea pe alocuri a cavității pericardice (pericardită „obliterativă"). Aderențele inițial fine, ușor de separat, în timp devin solide și greu de desfăcut, de unde utilizarea și a termenului de pericardită „aderentă", în loc de pericardită „adezivă". Aproximativ 5% din toate necropsiile prezintă aderențe pericardice, iar 45‰ din bolnavii care au decedat printr-o pericardită au aderențe pericardice (Scherf și Boyd, 1955).

Pericardita constrictivă (Concretio cordis) constă în îngroșarea pronunțată fibrinoasă a pericardului, care devine rigid, cavitatea pericardică se obliterează total sau parțial, are loc un proces de hialinizare — îngroșare și chiar calcificarea pericardului (pericardita calcară). Transformat într-o carapace fibroasă sau calcară, pericardul astfel modificat, jenează în special umplerea diastolică dar și contracția sistolică, cu precădere a inimii drepte, îngustează orificiile de vărsare ale venelor cave

Scanned with OKEN Scanner

și produce astfel anomalii hemodinamice caracteristice și tabloul clinic al pericarditei constructive.

Delimitarea acestor termeni este uneori dificilă și în parte artificială, existînd gradații, treceri și combinații între cele două forme.

În ultimul timp, datorită progreselor tehnice, în special electrocardiografiei și intervențiilor chirurgicale efectuate mai precoce, s-au mai descris, pe lîngă pericardita constrictivă, încă două forme mai rare de pericardită cronică:

— *pericardita efuziv-constrictivă,* în care o asociere între fibrozarea pericardului și revărsatul pericardic produce o „seroconstricție" subacută;

— *pericardita lichidiană cronică:* persistența luni sau chiar ani de zile, a lichidului în sacul pericardic. Afecțiunea nu este atît de rară și ar reprezenta 2% din totalul afecțiunilor pericardice (Ducloux, 1976).

I. PERICARDITA CONSTRICTIVĂ

ETIOLOGIE

Două cauze sînt, în general, recunoscute: 1. tuberculoza, cauza clasică a pericarditei cronice constrictive, rămîne cea mai frecventă (aprox. 1/3 — 1/5 din cazuri), deși, în țările dezvoltate, ea este în regres; 2. reumatismul articular, care nu produce niciodată pericardită constrictivă cronică. Totuși, în 40—50% din cazuri, cauza nu este cunoscută și, aproximativ în 2/3 din cazuri, nu se depistează vreun stadiu inițial de pericardită acută sau o afecțiune anterioară care să sugereze o determinare pericardică.

Două statistici oglindesc situația actuală în privința etiologiei pericarditei constrictive. Prima este cea a lui Parsi (1983) pe 62 cazuri: cauză neclară 48%; reumatică 32%; tuberculoasă 14%; bacteriană 2%; posttraumatică 2%; postoperator 2%.

Autorul include în etiologia reumatică și artrita reumatoidă și apreciază frecvența reumatismului a fi de mare importanță, opinie desigur singulară.

Pe o altă serie de 32 cazuri de pericardită constrictivă, tratată prin pericardectomie, cu studiu histologic al pericardului, în perioada 1958—1983, etiologia incriminată a fost: reumatoidă 4 cazuri; traumatică 2 cazuri; sarcoidoză 1 caz; tuberculoză 4 cazuri; nedeterminată 21 cazuri.

Din această statistică, autorii (Blake și col., 1983) ajung la următoarele concluzii: 1) tuberculoza nu a fost o cauză frecventă, deși studiul cuprinde și perioada abia de început a chimioterapiei antituberculoase; 2) marele număr de cazuri fără etiologie dovedită; 3) rolul probabil al unui factor imun în geneza constricției pericardice (excepție pericardita traumatică).

Ca termen de comparație redăm statistica mai veche a lui Teodoreanu (1960), care cuprinde 80 cazuri de pericardită constrictivă operate și a căror etiologie se distribuie astfel: 18 cazuri — tuberculoză, 1 caz — reumatică și 1 caz — purulentă, restul de 40 cazuri — cauză nedovedită; Teodoreanu conchidea: „practic putem afirma că etiologia bacilară este regula, iar alte etiologii, excepția".

Factorul genetic se poate exemplifica prin acea boală ereditară, autosomal recesivă (întîlnită în special în Finlanda) şi cunoscută sub denumirea de „mulibrey" nanism (un acronim format din principalele organe atinse: muscle, liver, brain şi eye). Este vorba de persoane de talie mică şi care au două din următoarele 4 criterii: pete galbene la fundul de ochi, dovada clinică a unei pericardite constrictive, displazia fibroasă a oaselor lungi, uşoară creştere a unghiului bazilar al craniului şi o şa turcească lungă (în formă de J). Voorhes şi col. (1976), arăta că 8 din 26 cazuri comunicate au fost operate, găsindu-se o fibroză pericardică nespecifică.

În 1984, Brass a descris asocierea unei pericardite constrictive cu o retracţie aponevrotică Dupuytren şi surditate, într-o familie cu exprimată frecvenţă familiară a contracturii Dupuytren şi unor suferinţe cardiace. Autorul se întreabă dacă apariţia concomitentă a pericarditei constrictive şi contracturii Dupuytren, nu ar fi expresia unei fibromatoze influenţate genetic.

Cauzele pericarditei constrictive sînt cuprinse în tabelul XXVII-XIII.

Tabelul XXVII-XIII

Cauzele pericarditei constrictive

Ereditară
Nanism „mulibrey"
Infecţii
Bacteriană
Micobacteriană
Fungică
Virală
Parazitară
Colagenoze
Artrita reumatoidă
Lupus eritematos sistemic
Poliarterita nodoasă
Metabolică
Uremia
Traumatică
Traumatisme oarbe sau penetrante toracice
Chirurgie
Radiaţii
Neoplazică
Tumori pericardice benigne sau maligne
Metastaze maligne

După Hirschmann J. V. (1978)

TABLOU CLINIC

Dacă unii bolnavi sînt asimptomatici o perioadă de timp, iar la alţii descoperirea calcificărilor pericardice la examenul radiologic lămureşte diagnosticul, în numeroase cazuri pe primul plan stă disconfortul abdominal, provocat de apariţia precoce a ascitei, fără edeme sau instalată înaintea lor (ascită precoce), însoţită de o hepatomegalie — în genere importantă —, care generează jenă sau dureri în abdomenul superior drept sau dureri abdominale difuze.

Scanned with OKEN Scanner

Ascita este cauzată de o hipertensiune portală posthepatică, cu jenă la reîntoarcerea limfei hepatice și reducerea perfuziei renale, cu consecința sa retenția salină (Hirschmann, 1978). Friedberg (1960), explică ascita precoce din pericardita constrictivă prin următorii factori: 1. compresia venei cave inferioare prin cicatrice ce tulbură reîntoarcerea sîngelui la cord; 2. jena venelor hepatice; 3. obstruarea limfaticelor de drenaj a peritoneului; 4. presiune venocapilară ridicată în vasele portale și peritoneale.

Schollmeyer (1978), consideră ascita precoce drept semnul călăuzitor în diagnosticul pericarditei constrictive în 65% cazuri.

Un simptom obișnuit și apărut timpuriu este dispneea de efort, ce se instalează insidios. Factorii patogenetici incriminați ar fi: limitarea excursiei diafragmului de către ascita voluminoasă, jena pulmonară cauzată de revărsatele pleurale asociate, hipertensiunea venoasă pulmonară și creșterea anormală a diferenței arteriovenoase în O_2 la efort, tahicardia nemaiputînd menține un debit cardiac adecvat în fața unui volum sistolic scăzut și fix, limitat de carapacea rigidă pericardică. Ortopneea este rar întîlnită și puțin severă (bolnavii pot sta culcat), iar dispneea nocturnă și în special edemul pulmonar acut lipsesc.

Edemele periferice, expresie a hipertensiunii venocapilare și retenției sodate, apar tardiv, predomină la glezne și gambe. Cînd edemele sînt mari, cuprind coapsele, scrotul, ele vin în contrast cu topirea musculaturii de la trunchi și membrele superioare (Sokolow și Mc Illroy, 1984).

Ca simptome generale se pot întîlni: slăbiciune, anorexie, manifestări dispeptice, rareori disfagie (prin deplasarea esofagului de către atriul stîng). Imposibilitatea debitului cardiac de a se adapta la efort, explică apariția foarte rar a amețelilor sau sincopei.

În sfîrșit este posibil ca descoperirea îngroșărilor, aderențelor sau calcificărilor pericardice, expresie a unei pericardite constrictive, să constituie o surpriză necroptică, la un bolnav decedat de o altă afecțiune.

Anamnestic, o pericardită recentă și lipsa altor cardiopatii în trecut, contribuie la orientarea diagnosticului spre o pericardită constrictivă.

Semne fizice. Observația clinică atentă relevă discrepanța dintre dispneea de efort și sărăcia constatărilor obiective cardiace (Schollmeyer, 1977), precum și lipsa semnelor fizice de stază pulmonară, în majoritatea cazurilor. În schimb, turgescența jugularelor, prezentă și în poziție șezîndă, și cianoza exprimă staza din circulația de reîntoarcere, cu utilizarea mărită a oxigenului, expresie a unei insuficiențe cardiace congestive, predominant drepte.

Pe baza analizei atente a semnelor fizice, pe serii de cazuri de pericardită constrictivă, observate în ultimii 25 ani, Blake (1983), a individualizat două semne fizice de înaltă specificitate: retracția precordială sistolică și prezența zgomotului pericardic.

Retracția precordială sistolică constă într-o mișcare precordială difuză și nu strict localizată la apex, de mică amplitudine, dar corespunzînd totdeauna sistolei ventriculare.

Scanned with OKEN Scanner

Zgomotul pericardic (clacmentul pericardic) (fig. XXVII-21) este cel mai important semn stetacustic; el dă la auscultație impresia falsă de galop, apare în protodiastolă, la o distanță mai mare de zg. 2 decît clacmentul de deschidere a mitralei, dar mai scurtă decît un zg. 3 normal

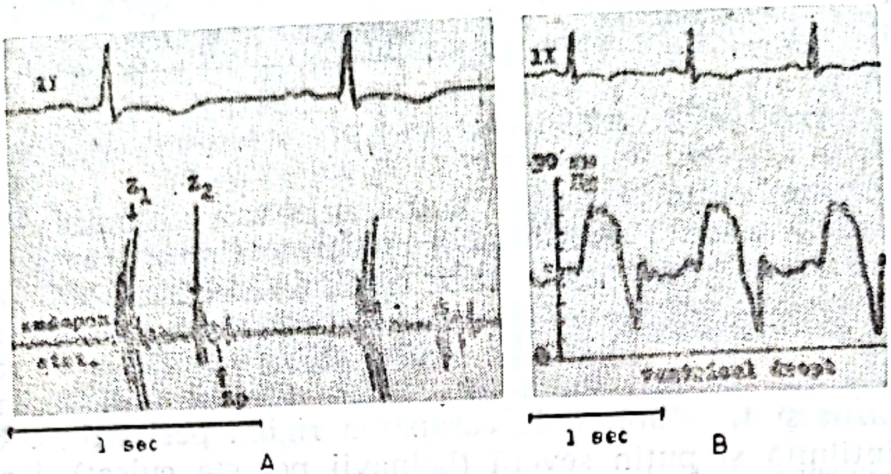

Fig. XXVII-21. — Zgomotul pericardic (clacmentul pericardic) în pericardita constrictivă calcară. Zp=zgomot pericardic. În dreapta: ventriculograma tipică (rădăcină patrată). În electrocardiogramă: P „mitral", croșetat, în D_2. (Clinica I Medicală Iași).

(Sokolow și Mc Illroy, 1985); cu cît este mai scurt intervalul dintre zg. pericardic și zg. 2, cu atît este mai severă constricția pericardică. Analiza fonocardiografică (Holldack și Wolf, 1966; Zuckermann, 1965) (fig. XXVII-22) permite a diferenția 2 variante de clacment pericardic: a) precoce, la 0,07—0,09 s după debutul zg. 2; el ar fi produs de întinderea unei plăci calcare prin destinderea izodiastolică; b) tardiv, la 0,08—0,12 s, cel mai des întîlnit, explicat prin oprirea bruscă a umplerii ventriculare și ridicarea rapidă a dip-ului precoce diastolic; el este situat con-



Fig. XXVII-22. Relațiile zgomotului pericardic, clacmentul de deschidere a mitralei (CMD) și zgomotului 3 fiziologic, față de zgomotul 2 (după Zuckermann R., 1966).

comitent cu nadirul lui Y pe flebogramă. Prin această explicație zgomotul pericardic poate fi socotit ca modificarea patologică a zg.3. Intensitatea zgomotului pericardic poate fi mărită prin creșterea bruscă a rezistenței periferice (statul pe vine, perfuzie cu fenilefrină), situație care-l pune mai bine în evidență în eventualitatea absenței anterioare (Krayenbühl și col. 1984); de asemenea clacmentul pericardic se auscultă mai bine în inspir, dar explicația acestui fapt nu apare clară; probabil că

Scanned with OKEN Scanner

rigiditatea pericardului restrînge rotația sistolică, care produce bătaia vîrfului normală (Blake, 1983). Dat fiind că zgomotele 1 și 2 sînt slabe, zgomotul pericardic poate apărea ca cel mai intens zgomot al ciclului cardiac (Sokolow și Mc Illroy, 1985). De regulă frecătura pericardică nu este prezentă în pericardita constrictivă.

Blake (1983). consideră prezența celor două semne ca patognomonică pentru PC, întrucît retracția sistolică a fost notată în 100%, iar zgomotul pericardic în 74% cazuri. Aceste date sînt confirmate de actul operator: în 5 cazuri în care ambele semne fizice au lipsit, toracotomia exploratorie a descoperit un pericard normal, după cum nu au fost găsite cazuri în care aceste două semne să fi fost pozitive și în care chirurgia să nu fi confirmat diagnosticul de constricție pericardică.

Examenul clinic și fonocardiografic mai poate identifica alte trei semne stetacustice, de o mai mică importanță, în diagnosticul constricției pericardice:

- clic mezotelediastolic, audibil la apex și precordial; zgomotul nu iradiază, este constant ani de zile și poate prezenta oarecare variabilitate ca apariție și intensitate, în raport cu poziția corpului și respirația. Se poate confunda cu dedublarea zg. 2 sau cu clacmentul de deschidere a mitralei;
- dedublare atipică a zg. 2 în inspir, descrisă de Beck și col. (1962); ea constă dintr-o dedublare de scurtă durată, postinspiratorie, care apare la prima, a doua bătaie după începutul inspirului (Zuckermann, 1965). Dedublarea este produsă de precocitatea închiderii valvei aortice, în relație cu un debit scăzut al ventriculului stîng, în prezența unui debit bătaie nemodificat al ventriculului drept, la începutul inspirului;
- vibranța izodiastolică, descrisă de Lian și Marchall-Pautrat (1933), ca un zgomot sec, ce nu variază cu respirația și poziția și care survine la 0,08 s de începutul zg. 2 (Delamare și col., 1975). Ea nu se poate deosebi de zgomotul pericardic precoce.

Examenul venelor jugulare oferă de asemenea date importante de diagnostic, iar pentru Hirschmann (1978) ar constitui observația fizică cea mai importantă:

— turgescența jugularelor, adeseori gr. III Lewis (ajungînd pînă la gonion), chiar în poziție șezîndă, indică natura cardiacă a ascitei și nu boală de ficat intrinsecă;

— distensia inspiratorie a venelor jugulare (semnul Küssmaul) traduce creșterea inspiratorie a întoarcerii venoase, pe care ventriculul drept este incapabil a o primi (semn rar întîlnit, dificil de apreciat și mascat adesea de turgescența venelor);

— jugulograma (JG) îmbracă cel mai frecvent un aspect în M: depresiunea J adîncă, cu panta V-Y foarte abruptă (fig. XXVII-23), urmată de un platou orizontal, separat uneori de depresiunea Y printr-o ridicătură netă (unda H), care marchează sfîrșitul umplerii lente a ventriculului drept. Cînd se însoțește și de un X (mai puțin adînc ca Y), corespunde la ceea ce Volhard denumea „dublu colaps venos" (s-ar întîlni în aprox. 50% din cazuri după Schollmeyer, 1978). Explicația fenomenului ar fi următoarea: umbra Y reflectă scurgerea rapidă a sîngelui, în momentul deschiderii valvei tricuspide, din atriul drept cu înaltă presiune în ventri-

Scanned with OKEN Scanner

culul drept; platoul — creşterea rapidă a presiunii, consecutiv împiedicării expansiunii ventriculare în diastolă de către pericardul rigid.

În legătură cu valoarea actuală a JG în pericardita constrictivă trebuie menţionat că: 1) nu totdeauna acest aspect tipic se întîlneşte (de ex. depresiunea X poate fi puţin adîncă, iar alteori mai profundă ca Y); 2) realizarea tehnică a JG este dificilă; 3) aspectul JG nu corespunde în



Fig. XXVII-23. — Jugulograma în pericardita constrictivă (după Gibson D.G., 1984).

toate cazurile curbei de presiune din atriul drept, curbă care se poate uşor obţine în prezent prin folosirea cateterului flotant (Swan-Ganz).

Presiunea venoasă la plica cotului, este mult crescută, de obicei peste valorile întîlnite în insuficienţa cardiacă dreaptă; în medie valorile sînt între 25—35 cm apă (18—26 mm Hg). Refluxul hepatojugular este net prezent iar diureticele şi regimul hiposodat influenţează foarte puţin nivelul presiunii venoase (Friedberg, 1966).

Pulsul este slab şi tahicardic, iar presiunea pulsului scăzută, obişnuit sub 35 mm Hg; frecvent se întîlneşte o aritmie cardiacă, cel mai adesea fibrilaţie atrială, în aprox. 1/3 din cazuri. Hirschmann (1978) apreciază incidenţa fibrilaţiei atriale la aprox. 25% şi a flutterului atrial la 5% din cazuri, incriminînd în mecanismul lor patogenetic întinderea şi distorsiunea sistemului de conducere atrială, datorită presiunii atriale crescute şi atingerii inflamatorii sau fibrotice a nodului sinoatrial. Pulsul paradoxal (semnul Griesinger-Küssmaul), care apare la o scădere inspiratorie a presiunii arteriale mai mare de 10 mm Hg, a dat naştere la controverse. El este rar întîlnit (Wood, 1961; Fowler, 1974; Hirschmann, 1984), dificil de apreciat la patul bolnavului şi, în plus, nepatognomonic, întîlnindu-se şi în revărsate pericardice şi mediastinite. Ca atare, apreciem că pulsul paradoxal nu constituie un semn fizic uzual de sprijin al diagnosticului de pericardită constrictivă.

Tensiunea arterială este, în majoritatea cazurilor, scăzută şi cu o tensiune diferenţială joasă.

Auscultaţia pulmonilor descoperă revărsate pleurale, obişnuit bilaterale, aproape în 2/3 din cazuri. Caracteristică este lipsa ralurilor de stază pulmonară la baze.

Hepatomegalia dureroasă nu este pulsatilă, diferenţiindu-se de hepatomegalie din insuficienţa tricuspidiană. Consecinţă a stazei venoase

Scanned with OKEN Scanner

hepatice grave, cu necroză/fibroză centrilobulară, este apariţia uneori a icterului, asociat cu semne de hepatopatie cronică.

Bolnavii sînt în genere afebrili, procesul inflamator fiind în genere stins şi au un facies alterat, de boală grea.

În scop orientativ, tabelul XXVII-XIV, redă incidenţa aproximativă a semnelor fizice în pericardita cronică.

Tabelul XXVII-XIV

Semne fizice în pericardita constrictivă

Semnul fizic	Incidenţa aproximativă
Turgescenţa jugularelor	95%
Hepatomegalia	90%
Ascită	70%
Edem periferic	70%
Presiunea pulsului mai mică decît 35 mmHg	50%
Zgomotul pericardic	40%
Pulsul paradoxal	35%
Cianoză	25%
Splenomegalie	10%

După Hirschmann J. V., 1978

FORME CLINICE DE PERICARDITĂ CONSTRICTIVĂ

Constricţia localizată. Cînd procesul constrictiv pericardic nu este difuz, el poate fi uneori localizat, dînd naştere la forme clinice atipice. Astfel, localizarea sa în şanţul atrioventricular, poate simula o stenoză mitrală „funcţională" şi mai rar, tricuspidiană; situarea sa la originea arterei pulmonare. poate induce o hipertrofie ventriculară dreaptă importantă iar la rădăcina aortei, poate mima o stenoză aortică.

Enteropatia cu pierdere de proteine. Consecutiv presiunii sistemice mult crescute, împiedicînd drenajul limfatic al intestinului subţire, se produce o perturbare a circulaţiei limfatice şi a schimburilor interstiţiale cu diaree şi cu pierdere de proteine prin scaun. Hipoproteinemia ce apare contribuie şi ea la geneza ascitei şi edemelor periferice. În afara pierderii de proteine prin scaun se mai constată limfangiectazii şi îngroşarea vilozităţilor intestinale, dovedite bioptic şi radiografic, precum şi limfocitopenie selectivă pentru limfocitele T, ceea ce alterează imunitatea celulară. Toate aceste trei tulburări — enteropatia cu pierdere de proteine, limfangiectazia şi limfocitopenia — dispar în cîteva luni, după pericardiectomie.

Sindromul nefrotic poate apărea rar în pericardita constrictivă, şi instalarea sa nu are o explicaţie clară, deoarece tromboza venei renale, întîlnită uneori, reprezintă mai curînd o complicaţie, decît cauza sa. Histopatologic, în afara îngroşării glomerulare, difuze sau focale, s-au

Scanned with OKEN Scanner

mai notat pe biopsii renale leziuni interstiţiale cu aspect de infiltrat inflamator sau cicatrice în focare. Sindromul nefrotic dispare în săptămîni sau luni, după pericardiectomie.

EXPLORĂRI PARACLINICE

Examenul radiologic. Friedberg (1966) rezuma astfel indicatorii radiologici ai pericarditei constrictive: 1. prezenţa calcificărilor pericardice; 2. absenţa sau diminuarea pulsaţiilor cardiace; 3. silueta cardiacă (volumul inimii) mică sau normală; 4. lărgirea pedicului vascular la dreapta, prin stază în vena cavă superioară; 5. revărsate sau îngroşări pleurale frecvente.

Calcificările pericardului apar fie ca multiple calcificări, fie ca o coajă ce înconjură umbra inimii (Panzerherz), sediul lor predilect fiind faţa diafragmatică a ventriculului drept, şanţul atrioventricular şi marginea stîngă superioară a inimii. Se pun în evidenţă mai bine în poziţiile oblice (OAS în special), dar şi în poziţia laterală (fig. XXVII-24), în poziţia de faţă putînd fi mascate. Incidenţa lor aproximativă este apreciată a fi 1/3—2/3 din cazuri (Friedberg, 1966), în genere 50% (Hirschmann, 1978). Calcificările pericardice se întîlnesc predominant în pericardita tuberculoasă, putînd fi însă întîlnite şi în alte etiologii.

Lipsa sau diminuarea pulsaţiilor inimii se observă şi fluoroscopic, şi mai ales radiokimografic, dar uneori pulsaţiile marginilor inimii pot fi normale. Umbra inimii normală sau mică, (absenţa dilatării izolate a unui ventricul) este socotită un semn important radiologic, corelat cu cîmpuri pulmonare clare, fără stază pulmonară şi fără dilataţia arterei pulmonare (Gibson, 1984; Sokolow şi McIllroy, 1985). O umbră cardiacă mică, animată sau nu de pulsaţii, descoperită radiologic în prezenţa semnelor de stază venoasă sistemică, trebuie să sugereze imediat ideea unei pericardite constrictive (P. D. White). Prezenţa calcificărilor pericardice nu este obligatorie. Nu totdeauna calcificările pericardice traduc şi tulburări hemodinamice specifice constricţiei pericardice, dar prezenţa lor, în asociere cu tabloul clinic al sindromului de restricţie cardiacă, atestă diagnosticul (Hirschmann, 1978). O mărire a siluetei cardiace semnifică revărsat pericardic concomitent.

În 60% din cazuri, se găsesc revărsate pleurale, bilaterale, cu predominanţă la dreapta, alteori îngroşări pleurale sau leziuni tuberculoase în ariile pulmonare.

Electrocardiograma. După Teodoreanu (1960), modificările electrocardiografice caracteristice pahipericarditei constrictive (sinonim pericarditei constrictive) constau în modificarea undei P, modificări primare ale undei T şi reducerea amplitudinii QRS. Afirmaţia finală din concluziile studiului: „în nici unul din cazurile noastre de pahipericardită constrictivă, aspectul curbei electrocardiografice nu a fost normal", rămîne valabilă şi astăzi (Hirschmann, 1978; Csapo, 1980; Marcu, 1985). Totuşi, unanim acceptată este şi nespecificitatea anomaliilor electrice din pericardita constrictivă (Gibson, 1984).

Unda P este de durată prelungită (>0,10 s), turtită şi croşetată, cu 2 vîrfuri mici, asemănîndu-se cu P mitral, anomalii puse pe seama hiper-

Scanned with OKEN Scanner



Fig. XXVII-24. — Aspect radiologic în pericardita calcară
A=poziția A—P; B=poziție oblică.
(Clinica I Medicală Iași).

Scanned with OKEN Scanner

tensiunii și dilatației atriale stîngi, eventual și inflamației miocardului atrial. Dalton, Pearson și White (1956), pe o serie de 56 cazuri de pericardită constrictivă, au întîlnit o undă P largă și crestată în 20 cazuri și numai de durată prelungită în 17 cazuri, dar fibrilația atrială era prezentă în alte 19; Teodoreanu (1960), găsește o undă P cu durata peste 0,10 s în 40% cazuri. Intervalul PR este normal.

Demn de semnalat este frecvența aritmiilor cardiace: fibrilație atrială în 25—30% cazuri (după Gibson, 1984; Lorell și Braunwald, 1984 pînă la 50%), flutter atrial în 5% și uneori tahicardie paroxistică supraventriculară (mai rar ventriculară) sau extrasistole (Hirschmann, 1978). În studiul pe 60 cazuri al lui Teodoreanu (1960), tulburările de ritm cardiac însumează 23% din cazuri. Levine (1973) în statistica proprie bazată pe confruntări electrocardiografice și necroptice subliniază și posibila apariție a blocului AV, tulburărilor de conducere intraventriculare și unde Q profunde (pseudoinfarct miocardic).

Reducerea amplitudinii complexului QRS, uneori limitată numai la derivațiile membrelor (Hirschmann, 1978), este explicată prin: conducere dificilă la periferie, carapacea pericardică acționînd ca o pernă izolantă; scurtcircuitare prin revărsatul pericardic, atunci cînd el este prezent; lezare miocardică severă. De menționat în unele cazuri o deviație axială dreaptă (>100°) a QRS, cu sau fără hipertrofie ventriculară dreaptă, în legătură cu o cicatrice pericardică ce înconjură calea de ejecție a ventriculului drept.

Din toate anomaliile electrocardiografice menționate, cea mai obișnuită este aplatizarea sau negativarea undei T, în asociere cu subdenivelarea segmentului ST. Aceste modificări nespecifice ale repolarizării ventriculare sînt puse pe seama unor factori multipli: extinderea procesului inflamator pericardic în straturile subepicardice, atrofie și fibroză miocardică, compromiterea circulației coronare prin leziuni pericoronare.

Ecocardiograma pretează la opinii variate în ceea ce privește valoarea sa diagnostică. În timp ce Gibson (1984) consideră că adesea ea nu este de ajutor, Feigenbaum (1986), recunoscînd că nici un semn nu este patognomonic, admite totuși că dacă sînt întrunite două sau mai multe semne compatibile cu constricția pericardică, diagnosticul trebuie serios luat în considerație. Aceste semne ecocardiografice se pot rezuma la următoarele (Feigenbaum, 1986):

— turtirea mișcării mezo- și telediastolice a peretelui ventriculului stîng, apărînd imediat după umplerea precoce ventriculară; s-a încercat chiar o cuantificare a acestui semn — un ecou endocardial ventricular stîng care nu depășește 1 mm posterior, față decît era la începutul mezodiastolei;

— pantă EF rapidă a mitralei, în protodiastolă, expresie a umplerii rapide precoce diastolice;

— mișcarea anormală a septului intraventricular, tradusă prin două fenomene: crestătura sistolică atrială — deplasare posterioară a septului și crestătura protodiastolică — o exagerare a dip-ului diastolic normal, ce corespunde umplerii ventriculare precoce (fig. XXVII-25). Cele două componente exprimă interrelația dintre presiunile ventriculare

Scanned with OKEN Scanner

drepte și stîngi, în condițiile constricției pericardice; această mișcare a septului ventricular, denumită încă paradoxală, se aseamănă cu cea din DSA;

— deschiderea prematură a valvei pulmonare: o mișcare rapidă în jos, la deschiderea valvei pulmonare, care are loc înaintea undei P electrocardiografice; este în raport cu creșterea marcată a presiunii diastolice ventriculare drepte;

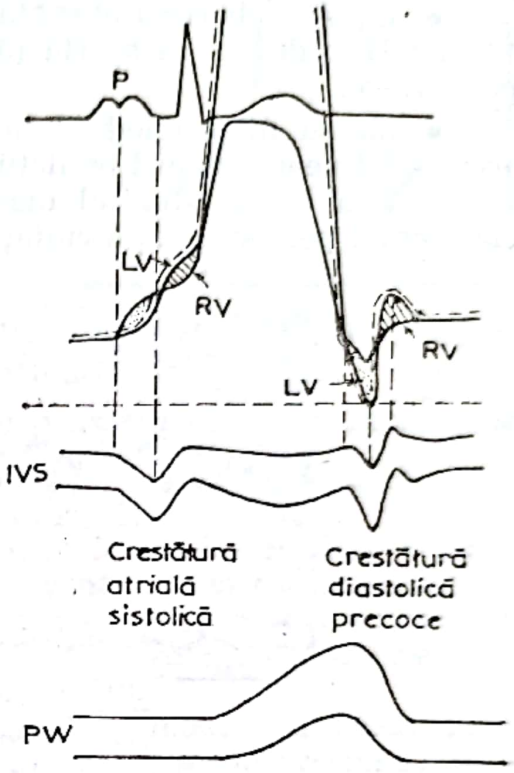

Fig. XXVII-25. — Ecocardiograma (schematic). Mișcarea septului intraventricular (IVS) la bolnavi cu pericardită constrictivă. Crestătură *(„notch")* sistolică atrială și crestătura diastolică precoce sînt interpretate ca rezultat al interrelației presiunilor ventriculară stîngă (LV) și ventriculară dreaptă (RV). P — unda P electrocardiografică; PW — peretele posterior ventricular stîng (după Tei C. și col., 1983).

— dilatarea venei cave inferioare, fără variații respiratorii, în prezența unui atriu și ventricul drept nedilatate.

Pentru O. Zoneraich (1976; 1987) semnele principale ecocardiografice ale pericarditei constrictive sînt: absența sau lentoarea mișcării diastolice a peretelui ventricular stîng posterior, mișcarea anormală a septului și panta EF a valvei mitrale scurtă și abruptă.

Alte informații obținute prin ecocardiografie privesc detectarea unei eventuale cantități de lichid pericardic în formele asociate și aprecierea mărimii și funcției ventriculare.

Aportul la diagnostic al ecocardiogramei în pericardita constrictivă este oricum mai redus decît în pericardita lichidiană.

Comparînd ecocardiograma în modul M și bidimensională cu tomografia computerizată, Sutton F. J. și col. (1985) conchid: constatarea mișcării reduse endocardice, a mișcării anormale sistolice a septului interventricular, a mișcării anormale diastolice a septului interventricular și a crestăturii sistolice atriale prin ecocardiografie pot dezvălui hemodinamica PC, iar tomografia computerizată este necesară pentru a identifica neinvaziv îngroșarea pericardică. Cele două metode apar astfel complementare în evaluarea pericarditei constrictive.

Scanned with OKEN Scanner

Confirmarea decisivă a diagnosticului de PC o aduce **cateterismul cardiac drept și sting,** cu înregistrarea presiunilor de umplere ale inimii. Trepiedul hemodinamic clasic (Delaye și col., 1972) constă în:

1. configurația tipică în M sau W a curbei atriale drepte și din vena cavă superioară, cu Y profund (a se vedea și jugulograma);
2. morfologia caracteristică a curbei presionale din ventriculul drept, îmbrăcînd aspectul cunoscut sub denumirea „dip-plateau" (rădăcină pătrată), descris de Bloomfield (1946);

- dip — coborîrea abruptă a presiunii la începutul diastolei (la 5—10 mm Hg); durata sa scurtă (0,12—0,15/s) arată severitatea constricției pericardice;
- platou mezo-telediastolic, ce urmează imediat, curba evoluînd orizontal, uneori cu mici oscilații (fig. XXVII-26); nivelul presional atinge 15—35 mm Hg la sfîrșitul diastolei; debutul platoului corespunde cu clacmentul pericardic la ascultație.

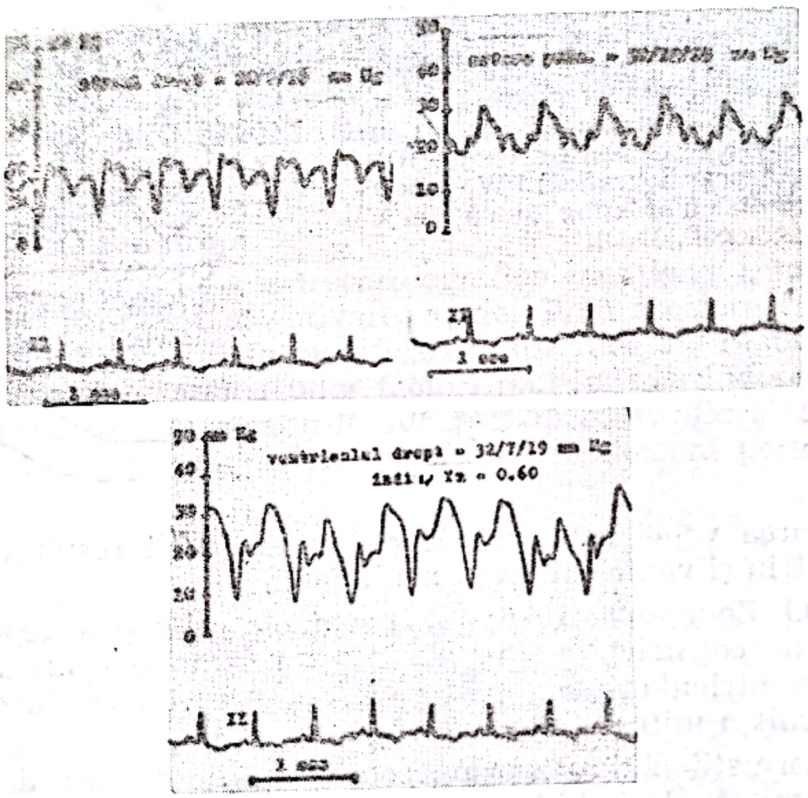

Fig. XXVII-26. — Modificări tipice ale curbei de presiune din ventriculul drept în pericardita constrictivă (înregistrări caracteristice și în atriul drept, ca și artera pulmonară). Aspect „dip-plateau" (Clinica I Medicală Iași).

În caz de fibrilație atrială sau tahicardie importantă, acest aspect este greu de recunoscut.

O analiză mai atentă a morfologiei curbei ventriculare drepte, permite și alte observații (Bouramoue și col., 1973);

— calculul pantei segmentului diastolic (unghiul α), dedus din tangenta $\frac{AB}{OB}$ (fig. XXVII-27); el este în funcție de gradientul de presiune

Scanned with OKEN Scanner

între tele- şi protodiastolă (AB) şi durata diastolei (OB); panta segmentului diastolic este cu atît mai mare cu cît condiţia hemodinamică este mai tulburată;

— prezenţa unor oscilaţii difazice, de mai mare sau mai mică amplitudine, pe segmentul diastolic; ele durează fie numai în telediastolă, fie întreaga diastolă; aceste oscilaţii sînt condiţionate de vibraţiile produse de afluxul sanguin într-un ventricul rigid.

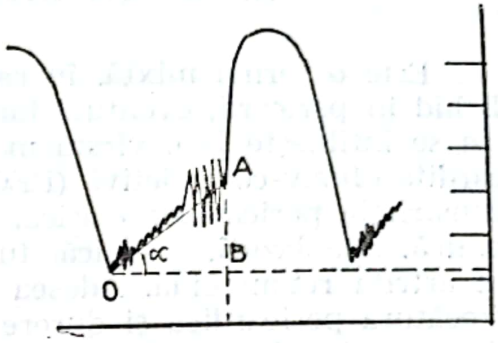

Fig. XXVII-27. — Unghiul şi oscilaţiile curbei de presiune ventriculară dreaptă în telediastolă (schemă).
(după Bouramoue C. şi colab., 1973).

— în sistolă nu apare nici o particularitate morfologică; doar raportul presiune telediastolică/presiune sistolică în ventriculul drept $\left(r = \frac{TD}{TS}\right)$ este superior lui 0,33, traducînd pensarea presiunii diferenţiale în ventriculul drept; astfel exprimat, nivelul presiunii telediastolice trece de 1/3 din presiunea sistolică ventriculară dreaptă;

3. egalizarea presiunilor telediastolice: în faza telediastolică, valorile presiunilor din vena cavă, cele două atrii, ventriculi şi capilarul pulmonar, sînt aproximativ la acelaşi nivel (fenomen semnalat de Burwell). Acest fapt este opus situaţiei din insuficienţa cardiacă de origine miocardică sau din valvulopatii (Shabetai şi col., 1970).

Presiunea arterială sistolică pulmonară este moderat ridicată, între 35—40 mm Hg, nedepăşind 60 mm Hg; în inspir, scade presiunea arterială pulmonară, presiunea sistolică ventriculară dreaptă şi capilară pulmonară, ca şi presiunea diastolică ventriculară stîngă, în timp ce presiunea din atriul drept nu se reduce, ba chiar creşte uneori (Lorell şi Braunwald, 1984). Debitul cardiac şi volumul sistolic sînt mici sau scăzute.

Angiocardiografia poate demonstra îngroşarea pericardică, volume ventriculare telediastolice şi telesistolice normale sau micşorate, precum şi dilataţia venei cave superioare.

Din păcate, nu există criterii certe hemodinamice pentru a diferenţia constricţia inimii dintr-o PC şi o cardiomiopatie restrictivă. Demonstrarea, prin tomografie computerizată, a pericardului îngroşat sau calcificat, constituie, la bolnavii cu restricţie cardiacă, un element decisiv de diagnostic diferenţial între pericadita constrictivă şi cardiomiopatia restrictivă.

O formă atipică de pericardită constrictivă a fost denumită „ocultă" (Bush şi col., 1977), întrucît presiunile de umplere în repaus sînt normale, în schimb modificări hemodinamice caracteristice constricţiei pericardice pot fi produse de o perfuzie rapidă (6—8 ml/min) a 1 000 ml ser fiziologic. Bolnavii au reducerea toleranţei la efort, dar semnele fizice

lipsesc. La examenul radiologic, inima apare de mărime normală sau ușor mărită iar electrocardiograma relevă modificări nespecifice ale segmentului ST și undei T. În istoric, se găsește frecvent o pericardită acută. La operație, se constată de obicei pericardul îngroșat iar durerea precordială, un simptom frecvent, dispare după pericardiocenteză.

II. PERICARDITA EFUZIV-CONSTRICTIVĂ

Este o formă mixtă, în care pericardita constrictivă se însoțește de lichid în pericard, eventual tamponadă cardiacă (Hancock, 1980); de obicei se întîlnește la o vîrstă mai tînără decît PC. După unii autori, pericardita efuziv-constrictivă (PEC) ar fi o formă obișnuită în evoluția spre constricție pericardică clasică. Etiologia sa este diversă: virală sau idiopatică, neoplazică, uremică, tuberculoasă și, mai rar, după iradiere sau în artrita reumatoidă. Adesea este precedată de o fază acută, cu febră, frecătură pericardică și durere toracică, după care se instalează un sindrom pericardic, cu durată mai scurtă ca a PC, de săptămîni sau luni. Dacă simptomele — dispneea de efort, durerile toracice și edemele maleolare — sînt asemănătoare cu cele din PC, există diferențe cu privire la semnele fizice (Hirschmann, 1978; Lorell și Braunwald, 1984). Astfel, pulsul paradoxal se întîlnește mai des, dar zgomotul pericardic și semnul Küssmaul se găsesc rar. Pe jugulogramă, unda X apare netă, fiind egală sau depășind pe Y, expresie a unei compresiuni mai elastice.

La electrocardiogramă, în afara microvoltajului, această formă de pericardită cu evoluție prelungită prezintă aceleași anomalii nespecifice ale segmentului ST și undei T, lipsind însă modificările undei P sau fibrilația atrială. La examenul radiologic, umbra inimii apare mărită, iar calcificările pericardice sînt rareori prezente. Ecocardiograma descoperă prezența lichidului pericardic și a unor benzi fibroase. Cateterismul cardiac, înaintea pericardiocentezei, relevă o presiune atrială dreaptă mai crescută, în genere, ca în PC, cu x proeminent și scăderea inspiratorie a presiunilor de umplere cardiacă dreaptă; după pericardiocenteză, pulsului paradoxal dispare, crește debitul cardiac și apare egalizarea presiunilor diastolice. Morfologia curbelor de presiune se schimbă, devenind asemănătoare cu cea din PC: reapare y adînc, dip-platou pe ventriculogramă și absența variațiilor respiratorii.

Pericardiocenteza este utilă numai trecător, deoarece constricția continuă să persiste și se impune pericardiectomia. La intervenția chirurgicală, în afara îngroșării celor două foițe pericardice, se găsește lichid, de obicei cîteva sute de ml, bogat în proteine și adesea sanguinolent, precum și atrofia miocardului. În afara tratamentului chirurgical se va prescrie un tratament specific, în raport cu etiologia.

III. PERICARDITA LICHIDIANĂ CRONICĂ

Se consideră pericardită lichidiană cronică, pericardita al cărui revărsat nu se resoarbe după 6 luni. Afecțiunea este foarte rară și, după Ducloux (1976), ar reprezenta 2% din totalul afecțiunilor pericardice. Ca

Scanned with OKEN Scanner

și în alte forme de pericardită, etiologia sa este rareori identificată, predominînd forma primitivă; uneori poate fi găsită o cauză cardiacă — cardiopatie congenitală, stenoză mitrală; alteori sînt prezente cauze extracardiace: hipotiroidie, tuberculoză, tumori pericardice benigne sau maligne, traumatisme cardiace (Ducloux, 1976).

Caracteristic pentru pericardita lichidiană cronică, în afara persistenței lichidului pericardic o lungă durată de timp, este faptul că afecțiunea este izolată și latentă; surprinde contrastul între latența clinică, biologică și chiar electrocardiografică a bolii și abundența extremă a lichidului pericardic. Cantități mari de lichid, de 2—3 litri, se pot acumula fără a influența starea generală, sau inducînd simptome și semne clinice de stază venoasă minime. Descoperirea radiologică întîmplătoare a unui revărsat pericardic semnificativ este relativ frecventă. Examenele biologice sînt negative iar electrocardiograma este fie normală, fie cu microvoltaj sau/și alternanță electrică. Abundența lichidului se apreciază radiologic prin mărirea de volum a inimii, a distanței dintre sonda de cateter blocată la peretele ventricular și conturul radiologic al inimii, ecocardiografic și prin puncție pericardică. Revărsatul pericardic poate persista ani de zile, fără jenă funcțională apreciabilă sau poate dispărea spontan (Ducloux, 1976). Semnele de constricție pericardică se instalează rar.

Întrucît pericardita constrictivă reprezintă cea mai frecventă formă de pericardită cronică, iar cea efuziv constrictivă este similară fiziopatologic și clinic cu aceasta, problemele diagnosticului pozitiv și diferențial, ale evoluției și tratamentului; vor fi centrate pe aspectele legate de pericardita constrictivă.

DIAGNOSTIC POZITIV

Nu rareori, diagnosticul de pericardită constrictivă este omis, existînd o mare întîrziere în precizarea sa, în medie doi ani, după Schölmerich (1976). Cauzele omiterii diagnosticului de pericardită constrictivă, mai ales în lipsa calcificărilor pericardice, ar fi după Blake (1964) două: 1) raritatea relativă a bolii, ceea ce face pe medic pe de o parte să nu se gîndească la ea, pe de altă parte să nu caute semnele fizice caracteristice; 2) dificultatea diferențierii de o cardiomiopatie restrictivă.

Friedberg (1966) recomandă următorii indici pentru diagnosticul probabil de pericardită constrictivă:

a. ascită, în prezența unei presiuni venoase mari (aprox. 25 cm apă) și în lipsa unei boli cardiopulmonare;

b. insuficiență cardiacă dreaptă, în lipsa unei afecțiuni cardiopulmonare;

c. calcificare pericardică și presiune venoasă mare;

d. retrocedarea lichidului pericardic sau al cardiomegaliei cu persistența presiunii venoase crescute;

e. pulsație diastolică precoce în regiunea apicală, zgomot protodiastolic apical și colaps venos diastolic;

f. unde P croșetate și microvoltaj QRS, în lipsa unei stenoze mitrale, sau hipertrofii ventriculare stîngi;

Scanned with OKEN Scanner

g. ascită și presiune venoasă ridicată sau insuficiență cardiacă dreaptă, cu inimă de dimensiuni normale.

În concluzie, este necesar ca în prezența unei insuficiențe cardiace drepte progresive și rezistente la medicația tonicardiacă, cu severe semne de hipertensiune venoasă sistemică, eventual ascită fără edeme periferice importante, bătaia vîrfului inimii greu perceptibilă și ritm în trei timpi, iar la examenul radiologic o inimă în limite normale, cu absența stazei pulmonare — cordul pulmonar cronic fiind exclus —, să se ia în considerație posibilitatea unei constricții pericardice și, ca atare, să se efectueze un examen clinic și paraclinic detaliat și complet, eventual și cateterismul inimii drepte, pentru confirmarea sau infirmarea unei pericardite constrictive.

DIAGNOSTIC DIFERENȚIAL

Deosebirea de o *ciroză hepatică* o face — în afara prezenței semnelor de hipertensiune portală și, eventual, hipersplenism, a alterării nete a testelor funcționale hepatice, a prezenței semnelor cutanate caracteristice hepatopatiilor cronice, a evidențierii factorilor cirogeni — prezența turgescenței jugularelor și creșterea presiunii venoase periferice. De altfel F. Pick, în 1896, a individualizat tabloul clinic al simfizelor pericardice, sub denumirea de „pseudociroză hepatică pericarditică", staza hepatică gravă și prelungită ducînd la fibroză și ciroză, prin distrucția hepatocitelor, mai ales în zonele centrolobulare. Examenul venelor jugulare și determinarea presiunii venoase la plica cotului, previne de asemenea erorile de diagnostic cu alte boli însoțite de ascită, cum ar fi o peritonită tuberculoasă, metastaze peritoneale sau un sindrom Demon-Meigs.

Insuficiența cardiacă congestivă creează probleme de diagnostic diferențial, dar găsirea unor sufluri organice, a unei cauze cardiopulmonare și, în special, constatarea la examenul radiologic a unei umbre cardiace mărite, înlătură ipoteza de PC. Și mai dificilă apare diferențierea, mai ales în absența calcificărilor pericardice vizibile la examenul radiologic, față de *cardiomiopatiile restrictive,* urmarea unor afecțiuni endomiocardice, cum ar fi: infiltrarea miocardului cu substanțe de origine variată (amiloidoză, hemocromatoză), miocardite cronice fibroase, sarcoidoza miocardică, cardiomiopatii obliterative (endocardita parietală eosinofilică Löffler, fibroza endomiocardică). Independent de sediul obstacolului în diastolă, la nivelul pericardului, endocardului sau miocardului, tabloul fiziopatologic este asemănător — creșterea concomitentă a presiunii diastolice în cele 4 cavități cardiace —, conturat sub denumirea de „restricție cardiacă" (fig. XXVII-28).

Totuși, față de constricția pericardică, în afecțiunile endomiocardice cu tablou de cardiomiopatie restrictivă, ar exista unele particularități (Delaye și col., 1972):

a. jugulograma, ca și curba presiunii atriale drepte, este asemănătoare cu cea din PC, dar prezintă precocitatea depresiunii x în raport cu v (datorită absenței componentei mecanice a coborîrii planșeului atrioventricular în sistolă) și accentuarea undei v (prin prezența deseori a insuficienței tricuspidiene);

Scanned with OKEN Scanner

b. aspectul dip-platou al ventriculogramei se deosebește prin:

• o mai mare profunzime a dip-ului (aproape de 0), care este și mai larg;

• o ridicare mai lentă a dip-ului spre platou;

• platoul este situat mai jos sau chiar ascendent, adesea și de o durată mai mică;

• indicele lui Yu este mai mare decît 0,33 (Friedberg, 1966);

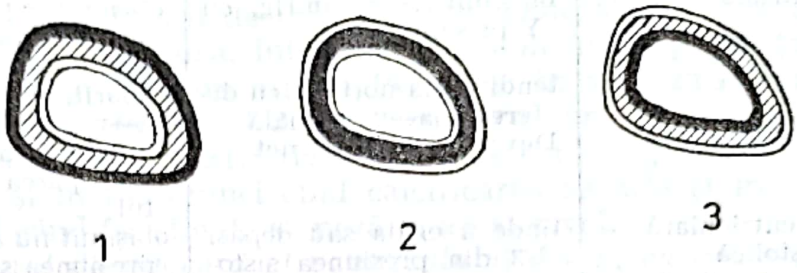

Fig. XXVII-28. — Aspect fiziopatologic asemănător în pericardita constrictivă (1), miocardita fibroasă (2) și endomiocardofibroza (3) — reprezintă sindromul „restricției cardiace".

c. egalizarea presiunilor:

• ridicare mai constantă a presiunii capilare pulmonare, expresie a atingerii ventriculului stîng, cu răsunet asupra presiunii atriale stîngi;

• ridicare mai mare a presiunii medii din artera pulmonară.

În plus, în cardiopatiile restrictive debitul cardiac este mult mai scăzut decît în PC, putînd crește prin digitalizare, ameliorare mai rar obținută în PC, iar pulsul paradoxal este mai puțin net și se întîlnește mai rar.

În cardiomiopatia restrictivă, în opoziție cu PC, șocul apexian este ușor palpabil (Braunwald, 1983).

Alte elemente comune cardiomiopatiilor după Friedberg (1966) ar fi: prezența frecventă a hipertrofiei ventriculare, a blocului de ramură și o presiune atrială stîngă depășind pe cea atrială dreaptă (în PC diferența nu depășește obișnuit 2—3 mm Hg, pe cînd în cardiomiopatia restrictivă poate fi 10 mm Hg și mai mult).

Unele forme etiologice de cardiomiopatie restrictivă oferă și alte elemente diferențiale orientative (vezi capitolul „Cardiomiopatiile").

Diagnosticul diferențial între PC și *cardiomiopatia congestivă* rareori se ridică în practică, ultima fiind de regulă carcaterizată printr-un volum cardiac crescut. Tabelul XXVII-XV ilustrează elementele hemodinamice ce diferențiază pericardita constrictivă de cardiomiopatia congestivă.

În diferențierea constricției pericardice de cardiomiopatii, informațiilor obținute prin cateterism cardiac, li s-au adăugat metode neinvazive (Hirschmann, 1978):

• studiul timpilor sistolici a demonstrat scurtarea perioadei de preejecție (PEP), alungirea timpului de ejecție ventriculară stîngă (LVET) și, consecutiv, un raport PEP/LVET $<0,5$ în PC;

• intervalul S_2 (al doilea component) — unda v pe Jg $\leqslant 0,03$ s în PC și mai mare în cardiomiopatii (aprecierea acestui parametru necesită înregistrarea simultană a Jg și fonocardiogramei);

Tabelul XXVII-XV

Hemodinamica în pericardita constrictivă şi cardiomiopatie

	Pericardita constrictivă	Cardiomiopatie
1. Presiunea atrială stîngă	tinde a egala presiunea atrială dreaptă	10—20 mm Hg>PAD
2. Presiunea atrială dreaptă	obişnuit >15 mmHg, cu Y proeminent	obişnuit <15 mmHg; normală dacă pres. capilară este normală
3. Debit cardiac	tendinţa la normal, cu diferenţa a—v normală	coborît, cu diferenţa a—v mărită
4. Presiunea ventriculară dreaptă	Dip protodiastolic net	Dip-ul protodiastolic poate dispărea cu tratamentul
5. Presiunea ventriculară dreaptă diastolică	tinde a egala sau depăşi 1/3 din presiunea sistolică	obişnuit nu atinge 1/3 din presiunea sistolică
6. Presiunea arterială pulmonară	presiunea sistolică obişnuit <40 mmHg	presiunea sistolică adesea 45—65 mmHg (>50 mmHg)
7. Variaţia respiratorie a presiunilor	absentă	obişnuit prezentă
8. Platou diastolic al presiunilor	PAD=PVD=PAP=PcP	PcP>PAD

După Burch G. E., 1962

• o cavitate ventriculară stîngă mică cu o funcţie ventriculară bună, la un bolnav cu insuficienţă cardiacă predominant dreaptă, la explorarea ecocardiografică şi prin angiografie cu radionuclizi, pledează pentru PC şi împotriva unei cardiomiopatii.

Uneori posibilităţile oferite de metodele neinvazive şi datele hemodinamice sînt relativ limitate pentru diferenţierea dintre PC şi cardiomiopatiile restrictive. În cazul în care aceste informaţii nu sînt concludente, ignorarea diagnosticului de PC şi întîrzierea actului operator, fiind periculoase, toracotomia exploratorie devine necesară.

Obstrucţia pătrunderii sîngelui în ventriculul drept (Gibson, 1984) poate constitui — mult mai rar — o sursă de eroare în diagnosticul PC. În afara unor tumori în atriul drept (mixom), stenoza tricuspidă şi insuficienţa tricuspidă intră rareori în discuţia diferenţierii de PC. Prezenţa unui suflu diastolic crescendo — descrescendo, cu intensificare presistolică şi în inspir, suflu ce se însoţeşte de un freamăt diastolic, cu sediul pe marginea stîngă inferioară a sternului, în asociere cu o undă „a" mare pe jugulogramă (semn cardinal), în absenţa semnelor radiologice de hipertensiune pulmonară, precum şi aspectul ecocardiografic specific, sugerează diagnosticul de stenoză tricuspidă. *Insuficienţa tricuspidă*, cel mai des secundară (stenoză mitrală, cord pulmonar cronic decompensat), precum şi cea care însoţeşte fibroza endomiocardică, are drept caracteristic un suflu holosistolic la baza apendicelui xifoid, care se amplifică frecvent în inspir (manevra Carvallo) şi se însoţeşte de galop drept şi puls venos „pozitiv" (unda x pozitivă înglobează şi unda v); di-

Scanned with OKEN Scanner

ferențierea sa de PC este ușoară din punct de vedere clinic și ușor de confirmat prin ecocardiografie Doppler.

Stenoza mitrală poate constitui realmente o „capcană" diagnostică și aceasta din multiple cauze: a) confuzia dintre clacmentul pericardic și clacmentul de deschidere a mitralei, ambele înregistrîndu-se în același loc și avînd aspecte fonocardiografice similare; totuși, spre deosebire de clacmentul mitral, clacmentul pericardic apare ceva mai tardiv, nu survine concomitent cu punctul 0 al sfigmogramei carotidiene și — fapt important — nu este însoțit de celelalte fenomene stetacustice ale stenozei mitrale (uruitura diastolică, întărirea presistolică); b) prezența unei unde P largi și crestate întîlnite atît în PC cît și în stenoza mitrală; c) frecvența relativ mare (aprox. 1/3 din cazuri, cu care se întîlnește fibrilația atrială în pericardita constrictivă); d) un atriu stîng mărit radiologic se poate întîlni și în PC atunci cînd calcificarea se află și în șanțul atrioventricular, făcînd funcție de stenoză la acest nivel.

În *infarctul de miocard al ventriculului drept,* expresie a lezării coronarei drepte, datorită lipsei de distensibilitate a ventriculului respectiv, presiunea venoasă crește mult, iar jugulograma se poate asemăna cu cea din constricția pericardică. Independent de modificările electrocardiografice caracteristice — prezența semnelor de leziune și necroză în V_{4R} sau V_{4R}—V_{3R}, specifice diagnosticului — ajută la diferențierea de PC (Gibson, 1984): scăderea contractilității ventriculului drept la ecocardiografia bidimensională, creșterea disproporțională a presiunii de umplere ventriculară dreaptă față de presiunea din artera pulmonară și diferențe semnificative între presiunile diastolice drepte și stîngi.

Rareori tromboza venoasă multiplă, pe ambele vene cave, trebuie luată în considerație de asemenea în diagnosticul diferențial.

EVOLUȚIE

Tolerată relativ bine o anumită perioadă de timp și doar la o minoritate din cazuri, pericardita cronică constrictivă, nediagnosticată și netratată chirurgical la timp, evoluează în genere progresiv, spre o insuficiență cardiacă „mecanică" ireductibilă.

PROGNOSTIC

Prognosticul este condiționat de efectuarea pericardiectomiei la timp, precoce, înainte ca leziunile de fibroză miocardică să fi devenit ireversibile, iar staza hepatică să însemne instalarea cirozei cardiace. În aprecierea prognosticului mai intervin etiologia (mai sever în tuberculoză), precum și complicațiile (de ex. fibrilația atrială).

TRATAMENT

Tratamentul conservator nu diferă de cel al unei insuficiențe cardiace cronice obișnuite, cu observația că aceasta duce rar la ameliorări și acelea trecătoare și parțiale, ale decompensării hemodinamice:

— digitala este de valoare limitată, fără efect important, iar marginea dintre doza terapeutică și cea toxică este îngustă; în prezența fibrilației atriale, eficacitatea sa este mai bună;

Scanned with OKEN Scanner

— diureticele pot da falsa impresie a unei ușurări subiective, prin eliminarea retenției hidrosaline, dar scăzînd presiunea de umplere cardiacă ridicată, esențială pentru menținerea unui debit cardiac adecvat, corecția acesteia poate fi uneori periculoasă (Gibson, 1984); astfel, o diureză excesivă prin administrarea diureticelor poate fi riscantă, prin scăderea critică a debitului cardiac;

— în caz de fibrilație sau flutter atrial, se poate tenta reducerea lor prin cardioversie, efectuată postoperator, dar menținerea în ritm sinusal este problematică;

— tripla asociație antituberculoasă se va administra atît preoperator (cu cîteva săptămîni înaintea pericardiectomiei) cît și postoperator (6—12 luni), atunci cînd este probată dovada originii tuberculoase (culturi, biopsia pericardului rezecat).

Pericardiectomia (rezecția pericardului fibros sau calcificat) poate oferi șanse reale de a influența decisiv prognosticul, prin înlăturarea cît mai completă a constricției pericardice. Ea oferă șanse de ameliorare evidentă, clinică și hemodinamică și persistentă în aproximativ 60—75% din cazuri (Roskamm și Reindell, 1977; Lorell și Braunwald, 1984), iar uneori vindecări (Sokolow, 1985).

Indicațiile pericardiectomiei sînt:

— reducerea netă a capacității funcționale cardiace;

— dovada unei fibrozări/calcificări pericardice extinse, prin radiografie, tomografie computerizată și uneori ecocardiografie;

— prezența unor importante consecințe hemodinamice, dovedite în special la cateterism cardiac: presiunea venoasă periferică peste 150—170 mm apă, tipic aspect în „rădăcina patrată" a ventriculogramei, „egalizarea" presiunilor, indicele $Yu > 0,3$, scăderea fracției de ejecție.

Contraindicațiile pericardiectomiei după Lorell și Braunwald (1984) ar fi:

— acuze subiective ușoare și de scurt timp;

— lipsa unor consecințe hemodinamice importante;

— persoane foarte vîrstnice cu disfuncție hepatică gravă, pericard calcificat dens, caşexie, și dilatare masivă a inimii (expresia gravei lezări miocardice).

Mortalitatea operatorie, în majoritatea statisticilor, este cuprinsă între 10—20%. Mai de curînd, folosirea în cursul intervenției chirurgicale a bypass-ului cardiopulmonar, cu realizarea unei cît mai largi exereze pericardice, cît și efectuarea mai precoce a pericadiectomiei, au scăzut mortalitatea operatorie la 4—6% (Lorell și Braunwald, 1984; Sokolow și Mc Illroy, 1985), ameliorarea clinică și hemodinamică depășind 75% din cazuri.

Calitatea rezultatelor operatorii ține în bună măsură de experiența chirurgului, dar și de severitatea leziunilor constrictive, fiind necesare înlăturarea pericardului îngroșat sau calcificat, atît de pe fața posterioară a inimii, cu degajarea atriilor și vărsării venelor cave, cît și de pe fața anterioară a inimii și șanțul atrioventricular. În timpul pericardiectomiei se impune liberarea inițială a inimii stîngi pentru a se evita riscul unui edem pulmonar acut. Actul chirurgical poate fi ușor sau dificil, după cum există un spațiu de clivare între pericardul alterat și cord sau cele

Scanned with OKEN Scanner

două elemente sînt aderente, sudate cu pătrundere în miocardul ventricular a țesutului fibros sau plăcilor calcare.

O complicație postoperatorie o constituie acea formă particulară de tamponadă pericardică, datorată prezenței cheagurilor numeroase, în special posterior ventriculului stîng.

ALTE BOLI ALE PERICARDULUI

CHISTURILE ȘI DIVERTICULII PERICARDICI

Se întîlnesc rar și reprezintă anomalii ale dezvoltării țesutului mezenchimal în viața fatală. Diferența între chisturi și diverticuli rezidă în aceea că în timp ce chisturile sînt formațiuni lichidiene, situate în sacul pericardic, în apropiere sau fără relație cu pericardul, diverticulii posedă o legătură directă cu cavitatea pericardică.

Tabelul XXVII-XVI redă clasificarea chisturilor pericardului.

Tabelul XXVII-XVI

Clasificarea chisturilor pericardului

A. *Chisturile congenitale*
chisturi mezodermali (coelomici)
chisturi bronhiali
chisturi limfangiomatoși (limfangiom chistic)
chisturi teratomatoși (teratome)
B. *Chisturile dobîndite*
după hematoame intrapericardice
în caz de degenerare malignă a chisturilor
de origine parazitară

După P. Thurn, 1968

La rîndul lor, diverticulii pericardici pot fi congenitali și dobîndiți, de pulsiune sau tracțiune.

Ambele afecțiuni evoluează clinic asimptomatic sau cu simptome necaracteristice (uneori dureri toracice) și cu semne fizice absente sau nespecifice; deseori atît chisturile cît și diverticulii pericardici sînt o descoperire fortuită radiologică.

Metodele de elecție pentru diagnostic sînt radiologia și ecocardiografia, de preferat cea bidimensională.

Folosind tehnici adecvate, examenul radiologic toracic relevă:

— sediul mai frecvent în unghiul cardiofrenic drept (fig. XXVII-29);

— transparența chisturilor pericardici, folosind raze dure, este mai mare decît a inimii, iar pentru diverticuli nu există nici o diferență;

— deformarea asimetrică și lărgirea umbrei cardiace spre dreapta;

— chisturile pericardice suferă modificări respiratorii: în inspir se alungesc, în expir devin aproape rotunzi; de asemenea, în inspir, se mișcă cranial;

Scanned with OKEN Scanner

— rareori se poate evidenția legătura ce unește diverticulul pericardic cu sacul pericardic;

— atît chisturile, cît și diverticulii pericardici, prezintă pulsații transmise ale marginilor inimii.

Diagnosticul diferențial ridică dificultăți mari și solicită utilizarea de metode auxiliare; astfel uneori sînt necesare:

Fig. XXVII-29. — Chist pericardic în unghiul cardiofrenic drept (verificat operator). Bombarea chistului pe marginea dreaptă (a) și anterioară (b) a inimii (după Thurn, 1968).

- tomografii în două planuri, spre a separa procese pulmonare paracardiace de chisturi sau diverticuli pericardici;
- radiografii, în poziție culcat sau în decubit lateral, pentru a diferenția formații pericardice de revărsate pleurale;
- examen baritat al esofagului, pentru a exclude diverticuli esofagieni epifrenici, hernii diafragmatice sau megaesofag;
- angiocardiografii, ecocardiografie 2D, tomografie computerizată pentru a diferenția anomaliile pericardice de anevrisme ale inimii, care au însă localizare predilectă marginea stîngă a inimii;
- aortografie, kimografie și tomografie computerizată în scopul diagnosticului diferențial cu anevrisme ale aortei sau chisturi parazitari;
- pneumoperitoneu sau pneumotorax, în caz de tumori diafragmatice (de ex. hernierea ficatului prin defect diafragmatic) sau pneumomediastin (de ex. tumori mediastinale).

Tratamentul (Thurn, 1968; Lorell și Braunwald, 1984) este în majoritatea cazurilor conservator, atunci cînd compararea în timp a examenelor radiologice repetate arată neevolutivitatea procesului, iar originea inflamatorie pare certă. O puncție de probă în chist, de obicei sub ecran poate confirma natura sa.

Indicația operatorie (toracotomie) se impune în: chisturile sau diverticulii din partea dreaptă, cu semne de stază circulatorie; la probabilitatea degenerării maligne, în caz de chisturi celomici, limfangioame, teratoame sau chisturi dermoizi; în cazul măririi rapide a formațiunii.

Scanned with OKEN Scanner

ABSENȚA PERICARDULUI

Absența pericardului poate fi consecința unei exereze chirurgicale largi a pericardului, în care caz inima se dezvoltă spre stînga și apare o mișcare exagerată a peretelui posterior al ventriculului stîng, sau este congenitală, totală sau parțială, în special a pericardului stîng.

Absența congenitală a pericardului stîng predomină la bărbați (raportul b/f: 3 : 1) și se însoțește, în aproximativ 1/3 din cazuri, de alte anomalii cardiovasculare cum ar fi: defect septal atrial, tetradă Fallot, sechestrația pulmonară, bicuspidia aortei (Gibson, 1984; Lorell și Braunwald, 1984); rareori absența pericardului se asociază cu prolapsul de valvă mitrală (relevat de Pocock în 1977).

În lipsa unor simptome specifice, diagnosticul se bazează pe examenele paraclinice, în special radiologice și ecocardiografice. Ca semne fizice sînt descrise: deplasarea spre stînga a bătăii vîrfului inimii, dedublarea largă a zg.2 și un suflu sistolic pe marginea stîngă a sternului, în spațiile 2 și 3.

Examenul radiologic este caracteristic, arătînd deplasarea inimii spre stînga, cu proeminența arterei pulmonare, cu spațiu clar între aortă și artera pulmonară sau între hemidiafragmul stîng și marginea inferioară a inimii (Gibson, 1984; Lorell și Braunwald, 1984).

Modificările ecocardiografice (modul M și 2D) constau în dilatarea ventriculului drept, mișcarea excesivă posterioară a peretelui ventriculului stîng și mișcarea paradoxală a septului interventricular (Feigenbaum, 1986). Cînd absența pericardului este parțială, se poate produce hernierea sau chiar strangularea urechiușei stîngi sau un anevrism atrial stîng, anomalii ce pot fi evidențiate prin 2D-eco. Deși nepatognomonice, modificările ecocardiografice permit totuși a exclude, în contextul clinic, alte anomalii congenitale.

Electrocardiograma pune în evidență o deviație axială dreaptă, unde P pulmonare și, uneori, bloc de ram drept incomplet (Lorell și Braunwald, 1984).

Absența parțială a pericardului stîng. se manifestă cu simptome mai evidente: dureri vii toracice, sincope, embolii pulmonare și chiar moarte subită; metoda de elecție spre a dovedi hernierea urechiușei sau atriului stîng este opacifierea arterei pulmonare și urmărirea substanței de contrast în inima stîngă (Lorell și Braunwald, 1984). Alte metode, ce pot aduce informații utile, sînt scintigrafia pulmonară de perfuzie și tomografia computerizată. Cateterismul cardiac și angiografia sînt indicate doar pentru a elimina alte anomalii congenitale operabile.

Absența congenitală parțială a pericardului de partea dreaptă, de altfel o animalie excepțional de rară, produce dureri în inspir în hemitoracele drept, explicate prin hernierea atriului sau ventriculului drept, sau chiar a pulmonului prin defect în sacul pericardic (Lorell și Braunwald, 1984).

Tratamentul chirurgical este indicat în absența parțială a pericardului, în scopul prevenirii strangulării cardiace și ameliorării simptomelor. Nu este necesar tratament chirurgical în absența totală a pericardului.

Scanned with OKEN Scanner

BIBLIOGRAFIE SELECTIVĂ

1. APETREI ED., DRĂGHICI D., CARP C. — Pericarditele. În îndreptar tehnico-metodologic pentru prevenirea și combaterea bolilor cardiovasculare. Min. Sănătății (sub. tipar).
2. BECK O. A., SCHINDER J., HOCHREIN H. — Dtsch. med. Waschr., 1977, *102*, 559.
3. BERG E. — Münch. med. Wschr., 1971, *113*, 182.
4. BERNADET P., DONZEAU J. P., FAUVEL J. M. și colab. — Coeur et méd. int., 1977, *16*, 9.
5. BERTRAND ED., CHAUVET J., RENAMBOT J., EKRA A. — Coeur et med. int., 1976, *15*, 227.
6. BERTRAND ED., RENAMBOT J. — Coeur et méd int., 1977, *16*, 83.
7. BLAKE S. — Am. J. Heart J., 1983, *109*, 432.
8. BLAKE S., BONAR S., O'NEILL H. și colab. — Br. Heart J., 1983, *50*, 273.
9. BOLTE H. D. — Perikarditis. În „Klinische Kardiologie" — red. G. Riecker, Springer Berlin, 1975, pag. 81.
10. BOURAMOUE C., LAFONT J., HUI BON HOA F. și colab. — Coeur et méd. int., 1973, *12*, 47.
11. BOUVRAIN Y., DERRA J. M. — Rev. Prat., 1967, *17*, 1597.
12. BRAUNWALD E. — Pericardial disease. În „Harrison's Principles of internal medicine" — red. Braunwald, Isselbacher, Petersdorf, Wilson, Martin și Faucci, Edit. McGraw-Hill Book C-ie, New York, 1987, pag. 1 008.
13. CHANDRARATNA P. A. — JAMA (deutsche Aufgabe), 1984, *3*, 329.
14. CRAWFORD M. H., BADKE F. R., ANSA K. W. — Am. Heart J., 1983, *105*, 267.
15. DELAYE J., AGE C., DALLOZ C., POURCHAIRE J. — Rev. Prat., 1972, *22*, 2 957.
16. DOR J. F. — Marseille méd., 1973, *110*, 339.
17. DUBOURG O., FERRIER A., GUERET P. și colab. — Pr. méd., 1983; *12*, 2 225.
18. ERNST E. — Münch. med. Wschr., 1982, *124*, 97.
19. FEIGENBAUM H. — Am. J. Cardiol., 1970, *26*, 475.
20. FEIGENBAUM H. — Pericardial disease. În „Echocardiography" — red. Feigenbaum. Lea and Febiger, Philadelphia, 1986, pag. 548.
21. FOWLER N. O. — Pericardial disease. În „The Heart" — red. Hurst J. W., McGraw-Hill Book C-ie, 1974, pag. 1 387.
22. FREI D., WILLIMANN P., BINSWANGER U. — Dtsch. med. Wschr., 1979, *104*, 1 669.
23. FRIEDBERG C. K. — Acute Pericarditis. Adhesive Pericarditis. Chronic constrictive Pericarditis. În „Diseases of the heart" — red. Friedberg C. K., W. B. Saunders Philadelphia, 1966, pag. 933.
24. FRIOCOURT P., BENIT CH., BATISSE P și colab. — Arch. mal. coeur, 1984, 77, 689.
25. GAFFNEY F. A., KELLER A. M. PESHOCK R. M. și colab. — Am. J. Cardiol., 1984, *53*, 1 662.
26. GERARD R., HEUILLET G. — Rev. Prat., 1967, *17*, 1 571.
27. GIBSON D. G. — Pericardial disease. În „Oxford textbook of medicine" — red. Weatherall, Ledingham și Warrel, Oxford University Press, Oxford, 1984, 13, 234.
28. GODEAU P., CACHIN J. C. — Rev. Prat., 1967, *17*, 1 571.
29. GINTZON L. E., LAKS M. M. — Circulation, 1982, *65*, 1 004.
30. HAMCOCK E. W. — JAMA, 1975, *232*, 176.
31. HINDERMANN-FISCHER E., AMMAN W. F., JENZER H. R., BLUMBERG A. — Schw. med. Wschr., 1978, *108*, 1 625.
32. HIRSCHMANN J. V. — Am. Heart J., 1978, *96*, 110.
33. HOLT J. P. — Am. J. Cardiol., 1970, *26*, 447.
34. HORT W. — Perikard. Funktionelle Morphologie. În „Kardiologie in Klinik und Praxis" — red. Krayenbühl și Kübler, G. Thieme Stuttgart, 1981.

Scanned with OKEN Scanner

CAPITOLUL XXVIII

CARDIOPATIILE CONGENITALE

FIZIOPATOLOGIE, CLINICĂ, DIAGNOSTIC

M. ILIESCU, VL. ILIESCU

CONSIDERAȚII GENERALE

Cardiopatiile congenitale reprezintă forme de boală cardiovasculară prezente la naștere, datorită defectelor de dezvoltare a inimii și a vaselor mari de la bază, sau persistenței structurilor foetale.

Unele cardiopatii congenitale, deosebit de severe, incompatibile cu viața, sînt de domeniul teratologiei; altele, grave și complexe, în absența unei soluții chirurgicale actuale, produc moartea într-un interval de cîteva zile pînă la cîteva luni. O parte importantă însă permit supraviețuirea în condiții mai mult sau mai puțin favorabile, manifestările putînd să nu apară, în unele forme, decît tîrziu în copilărie sau la vîrsta adultă.

Aproximativ 8—10 din 1 000 de copii nou-născuți vii prezintă o cardiopatie congenitală, dar 30—35% din aceștia mor în primul an de viață. Spre vîrsta de 10 ani, frecvența nu mai este decît aproximativ 1/1 000 (10). La adult, cardiopatiile congenitale reprezintă ceva mai mult de 1% din totalul afecțiunilor cardiovasculare. Incidența relativă a diferitelor forme de cardiopatii congenitale la copii (0—14 ani) este, orientativ, următoarea pentru anomaliile mai frecvente: defectul septal ventricular — 28,3%, defectul septal atrial — 10,3%, persistența canalului arterial — 9,8%, stenoza pulmonară — 9,9%, stenoza aortică — 7,1%, coarctația aortică — 5,1%, tetralogia Fallot — 9,7%, transpoziția de vase mari — 4,9%, atrezia tricuspidiană — 1,2% și trunchiul arterial comun — 0,7% (37).

Frecvența relativă a tipurilor de cardiopatie congenitală se modifică cu vîrsta, atît datorită istoriei naturale a acestor afecțiuni, cît și corecției chirurgicale a unora din ele în cursul copilăriei. De exemplu, defectul septal ventricular care reprezintă 1/3 din cardiopatiile congenitale la naștere, scade la adult la 1/10, iar defectul septal atrial, sub 1/10 la naștere, constituie la adult circa 50% din aceste anomalii.

În etiologia cardiopatiilor congenitale, care nu poate fi stabilită cu exactitate decît la un număr restrîns de cazuri, este invocat un complex

Scanned with OKEN Scanner

plurifactorial (60), rezultat al interacțiunii unor factori genetici (cum ar fi anomaliile cromozomiale polimalformative, ca de pildă trisomia 21 sau sindromul Down), cu o agresiune din mediul înconjurător ce intervine în embriogeneza sistemului cardiovascular în primele 6—8 săptămîni de sarcină (embrio-fetopatii virale, îndeosebi rubeola, medicamente teratogene — talidomida, antibiotice, sedative, — radiații, anoxie, toxice, alcoolism, factori carențiali, traumatisme mecanice, etc. vezi și „Genetica bolilor cardiovasculare"). Pentru profilaxia cardiopatiilor congenitale se impune supravegherea specială a mamei în cursul primelor 3 luni de sarcină, luîndu-se cu mult discernămînt măsuri eficiente de protecție, spre a se evita, pe cît posibil, afectarea genetică produsă de mutageni. De asemenea, în caz de malformație „ereditară", studiul atent al arborelui genealogic este indispensabil și poate conduce uneori la indicații de evitare a sarcinilor ulterioare (58).

Cardiopatiile congenitale sînt deseori complexe, cu interferența anomaliilor și cu mare variabilitate de expresii clinice și de aceea sînt greu de clasificat. Ținînd seama de cele trei tipuri principale de defecte primare circulatorii — obstacolul în calea normală a circulației sanguine, comunicarea anormală (șuntul) între diferitele segmente ale aparatului circulator care în mod normal nu comunică între ele, și obstacolul asociat cu comunicarea —, care determină aspectul hemodinamic, simptomatologia, evoluția și prognosticul marii majorități a cardiopatiilor congenitale, utilizăm clasificarea următoare (tabel XXVIII-1) care, deși în parte arbitrară, este orientativă în practica curentă.

Tabelul XXVIII-I

Clasificarea cardiopatiilor congenitale

I. Cardiopatii congenitale necianogene cu obstacol valvular sau vascular sau alte leziuni, fără șunt
   A. Cardiopatii congenitale ale inimii stîngi
      1. Coarctația aortică
      2. Stenoza aortică congenitală
      3. Insuficiența aortică congenitală
      4. Tunelul aorto-ventricular stîng
      5. Stenoza mitrală congenitală
      6. Insuficiența mitrală congenitală
      7. Cordul triatrial
      8. Stenoza venelor și venulelor pulmonare
      9. Fibroelastoza endocardică
   B. Cardiopatii congenitale ale inimii drepte
      1. Stenoza pulmonară cu sept ventricular intact
      2. Insuficiența tricuspidiană congenitală

II. Cardiopatii congenitale necianogene cu șunt stînga-dreapta intra- sau extracardiac
   1. Defectul septal atrial și drenajul venos pulmonar aberant parțial
   2. Defectul septal ventricular
   3. Canalul atrio-ventricular comun
   4. Persistența canalului arterial
   5. Fereastra aorto-pulmonară
   6. Anevrismul de sinus Valsalva rupt în cavitățile drepte
   7. Irigația sistemică aberantă a plămînului
   8. Malformații ale sistemului arterial coronarian cu șunt A—V

Scanned with OKEN Scanner

Tabelul XXVIII-I (continuare)

III. Cardiopatii congenitale cianogene cu șunt dreapta-stînga sau bidirecțional
1. Atrezia pulmonară cu sept ventricular intact
2. Tetralogia Fallot
3. Sindromul absenței valvei pulmonare
4. Atrezia tricuspidiană
5. Boala Ebstein
6. Sindromul hipoplaziei de cord stîng
7. Trunchiul arterial comun
8. Atriu unic
9. Drenajul venos pulmonar aberant total
10. Transpoziția arterelor mari
11. Ventriculul drept cu dublă cale de ieșire
12. Ventriculul stîng cu dublă cale de ieșire

IV. Cardiopatii congenitale diverse (malpoziții ale inimii, anomalii ale circulației venoase coronariene, anomalii ale pericardului, tulburări de ritm congenitale, anomalii ale conectării venoase sistemice, anomalii ale arcului aortic etc.).

1. Cardiopatii congenitale necianogene cu obstacol valvular sau vascular sau alte leziuni, fără șunt.

2. Cardiopatii congenitale necianogene cu șunt stînga-dreapta (arterio-venos, A—V) intracardiac sau extracardiac, care evoluează fără cianoză pînă la inversarea șuntului.

3. Cardiopatii congenitale cianogene cu șunt dreapta-stînga (veno-arterial, V—A) sau bidirecțional, care evoluează cu desaturație arterială în O_2 precoce.

4. Cardiopatii congenitale diverse, rar întîlnite.

Primele trei grupe reprezintă clinic peste 90% din totalul cardiopatiilor congenitale (leziunile obstructive circa 25%, șunturile stînga-dreapta circa 45% și cele dreapta-stînga circa 20%) și cuprind anomalii care au aspecte fiziopatologice asemănătoare (45).

Al patrulea grup înglobează o serie eterogenă de anomalii cardiovasculare, care nu au în realitate nici un element comun embriologic sau hemodinamic; ceea ce permite gruparea lor este raritatea cu care se întîlnesc.

Există trei factori care determină mărimea și direcția unui șunt: a) diferența de presiune de o parte și cealaltă a comunicării (cînd gradientul este constant în același sens, șuntul e unidirecțional, stînga-dreapta sau dreapta-stînga; cînd variază semnificativ, șuntul este bidirecțional); b) rezistența la evacuarea fiecăreia din cele două cavități între care există comunicare anormală; c) dimensiunea comunicării care determină predominența unuia din cei doi factori citați anterior (cînd este mică, hemodinamica este reglată de „a", cînd este mare predomină „b").

În cardiopatiile congenitale care prezintă doar comunicări anormale, la nivelul acestora șunturile sînt de regulă arterio-venoase, deoarece presiunea este cu mult mai mare în cordul stîng sau în aortă decît în cordul drept sau în artera pulmonară.

Scanned with OKEN Scanner

În cardiopatiile congenitale cianogene în care se întîlnesc asociate comunicarea și obstacolul, acesta din urmă este situat obișnuit pe calea circulației drepte, și anume în aval de comunicare: obstacol tricuspidian cu comunicare interatrială, ca în boala Ebstein sau atrezia tricuspidiană; obstacol orificial sau infundibular pulmonar cu comunicare interatrială, ca în trilogia Fallot sau cu defect septal ventricular, ca în tetralogia Fallot; obstacol arteriolar pulmonar cu comunicare interatrială, sau comunicare interventriculară sau persistență de canal arterial, ca în sindromul Eisenmenger (86). Atunci cînd presiunea din inima dreaptă crescînd mult egalează sau depășește pe cea din inima stîngă, șuntul devine bidirecțional sau dreapta-stînga. Alte mecanisme anatomo-fiziologice generatoare de cianoză sînt reprezentate de: un mare amestec de sînge sistemic venos și arterial, realizat de marile defecte septale (atriu unic, ventricul unic, trunchi arterial comun etc.) de drenajul venos pulmonar aberant total sau de o formă de recirculare obligatorie a sîngelui venos sistemic (de exemplu, transpoziția de artere mari). Succinta prezentare a acestor trei grupe de cardiopatii congenitale cianogene este forțat schematică; natura ignorînd schemele didactice realizează anomalii mai complexe, ca de exemplu atrezie tricuspidiană cu transpoziție completă de artere mari, transpoziție completă de artere mari cu stenoză pulmonară etc.

În cardiopatiile congenitale cu șunt A—V sau cu obstacol pur, tulburarea principală fiziopatologică este, ca și în cazul valvulopatiilor dobîndite, de ordin hemodinamic. În cele cu șunt A—V, debitul pulmonar crescut provoacă o suprasolicitare a cordului drept (ca în defectul septal atrial), a cordului stîng (ca în persistența canalului arterial), sau biventriculară (ca în defectul septal ventricular), și după o perioadă oarecare apare insuficiența cardiacă ce domină evoluția. Totodată, fluxul sanguin pulmonar crescut și îndeosebi transmiterea directă a presiunii arteriale sistemice la VD sau AP printr-o comunicare largă sistemico-pulmonară duc la hipertensiune arterială pulmonară. Consecutiv, se produc modificări structurale ale arterelor mici și arteriolelor pulmonare (hiperplazie musculară, îngroșare intimală cu fibroză, ocluzie, leziuni plexiforme etc.) ce caracterizează boala pulmonară vasculară obstructivă (BPVO), cu creșterea marcată a rezistențelor pulmonare, hipertensiune arterială pulmonară severă, supraîncărcare de presiune a VD, diminuare treptată și inversarea șuntului, cu apariția cianozei tardive (sindrom Eisenmenger).

Șunturile stînga-dreapta se pot clasifica din principiu în două categorii — dependente și obligatorii — în raport cu factorul primordial ce determină tabloul hemodinamic (69). Șunturile „dependente" apar între cavități (vase) cu presiuni comparabile, sensul șuntului putîndu-se modifica în raport cu variațiile presionale din cavitățile respective; cele „obligatorii" se stabilesc între cavități cu diferență presională mult prea mare ca să permită inversarea șuntului, indiferent de condițiile hemodinamice (VS—AD, Ao—AD). În șunturile „dependente", comunicarea este suficient de largă pentru a permite egalizarea presiunilor de o parte și de alta a ei, dinamica șuntului și evoluția clinică fiind, în consecință, determinate de nivelul și modificările rezistenței vascular pulmonare (Rp) în raport cu cea sistemică (Rs). În șunturile „obligatorii", debitul lor depinde de dimensiunile comunicării și de gradientul presional la nivelul

Scanned with OKEN Scanner

acesteia. Debitul pulmonar este mult crescut, reprezentînd tulburarea hemodinamică majoră, în timp ce rezistențele pulmonare se pot eventual modifica secundar. Această clasificare în șunturi „dependente" și „obligatorii" nu este strictă, în canalul atrioventricular comun cele două tipuri putînd coexista; totodată, canalul arterial și defectul septal ventricular, deși considerate din principiu șunturi dependente, în cazul unei comunicări cu diametru mic se comportă ca un șunt obligatoriu.

În cardiopatiile congenitale cu obstacol pur, ca și în grupa precedentă, se produce o suprasolicitare a cordului drept sau respectiv stîng, cu apariția precoce sau tardivă a insuficienței cardiace. Dar în timp ce în anomaliile cu șunt A—V se observă de regulă hipertrofii ventriculare prin supraîncărcare de volum, în cele cu obstacol se întîlnesc hipertrofii ventriculare prin supraîncărcare de presiune. În aceste două grupe de cardiopatii congenitale, saturația în O_2 a sîngelui arterial periferic este normală. În fazele tardive însă, poate apare un grad de anoxemie, manifestată prin cianoză moderată, datorită inversării șuntului A—V sau/și fenomenelor de insuficiență cardiacă. Atît în grupa cardiopatiilor congenitale cu obstacol, cît și în grupa cu șunt A—V, evoluția este întunecată și de posibilitatea grefării unei endocadrite infecțioase.

Cu totul alta însă este situația în cardiopatiile congenitale cu șunt V—A, la care evoluția și tabloul clinic sînt dominate de anoxemie; insuficiența cardiacă și pericolul grefei septice trec pe planul doi. Amestecarea sîngelui venos cu sîngele arterial, precum și faptul că majoritatea evoluează cu flux pulmonar scăzut și deci o parte din sîngele venos nu trece prin cîmpul de hematoză, determină o anoxemie mai mult sau mai puțin accentuată, saturația în O_2 a sîngelui arterial periferic scăzînd uneori considerabil. Anoxemia determină tulburări complexe: cianoză, dispnee, diminuarea capacității de efort, squatting (poziția pe vine), hipocratism digital, poliglobulie și tulburări nervoase (cefalee, amețeli, lipotimii, sîncope, crize convulsive și chiar paralizii tranzitorii sau permanente sau abcese cerebrale).

Evaluarea diagnostică completă a bolnavului cu cardiopatie congenitală nu diferă de aceea a unui bolnav cardiac în general și constă din două faze. Prima, reprezentată de examenul clinic, include istoricul și examenul fizic, precum și explorări paraclinice neinvazive, cum ar fi: radiologia, ECG, înregistrarea diferitelor curbe de puls (presiune) și vibrații ale regiunii precordiale, ecocardiografia standard și de contrast, determinări radio-nucleare etc. Faza a doua, a procedurilor de diagnostic mai complexe, cuprinde tehnici invazive, respectiv cateterismul cardiac și vizualizarea selectivă cu substanță de contrast. Actualmente, datorită experienței acumulate din confruntarea cu tehnicile invazive, clinicianul este în situația de a putea stabili un diagnostic clinic corect, în cel puțin 70—80% din cardiopatiile congenitale, de a preciza pînă la un punct chiar gradul tulburărilor hemodinamice și indicația chirurgicală, precum și a determina utilitatea și urgența cateterismului și angiocardiografiei. Explorările invazive confirmă de obicei diagnosticul stabilit clinic și precizează o serie de detalii anatomice și funcționale, indispensabile chirurgului pentru a decide asupra momentului operator și procedurii de întrebuințat.

Scanned with OKEN Scanner

În Clinica de cardiologie Fundeni, de peste 30 de ani, la stabilirea diagnosticului de cardiopatie congenitală, trei criterii clinice și de laborator sînt considerate de o importanță evidentă:

a) Clinic, prezența sau absența cianozei în repaus și/sau la efort.

b) Aspectul circulației pulmonare care poate fi hiperkinetică, diminuată sau normală. Această diferențiere este de mare importanță pentru diagnostic și se sprijină în primul rînd pe examinarea riguroasă a radiografiilor toracice.

c) Aprecierea cavităților inimii modificate de hipertrofie sau dilatare, pe baza datelor clinice, radiologice, ECG și ecocardiografice.

Aceste trei criterii direcționează diagnosticul spre una din cele trei mari grupe de cardiopatii congenitale (șuntul A—V, V—A și obstacole fără șunturi), după care, cu ajutorul evaluării clinice complete confruntată cu rezultatele explorărilor complementare adecvate, diagnosticul poate fi mai departe diferențiat și precizat.

Vor fi prezentate în continuare, formele mai obișnuite de cardiopatii congenitale, în primul rînd acele entități care permit supraviețuirea la copil, la adolescent și la adult, deoarece ele sînt relativ frecvent întîlnite de practicianul cardiolog sau internist, insistîndu-se asupra unor noțiuni de bază, care să permită un diagnostic și o terapeutică corectă medico-chirurgicală.

I. CARDIOPATII CONGENITALE NECIANOGENE CU OBSTACOL VALVULAR, VASCULAR SAU ALTE LEZIUNI, FĂRĂ ȘUNT

A. CARDIOPATII CONGENITALE ALE INIMII STÎNGI

1. COARCTAȚIA AORTICĂ (CoAo)

Definiție, frecvență. Termenul de „coarctația aortică" sau „stenoza istmului aortic" indică o malformație caracterizată prin strîmtorarea aortei, localizată în imensa majoritate a cazurilor în regiunea istmului sau în apropierea lui, mult mai rar pe aorta toracică inferioară sau pe cea abdominală.

CoAo este o malformație relativ frecventă (75), reprezentînd circa 7—10% din totalul cardiopatiilor congenitale întîlnite în clinică: la nounăscut și sugar, unde este frecventă și de temut, constituie 10—20% din cardiopatiile grave precoce. Bărbații sînt afectați mai frecvent decît femeile (4—8/1).

Morfopatologie (fig. XXVIII-1). În mod clasic, Bonnet deosebea o *formă a adultului* (postductală), caracterizată prin existența unei coarctații de obicei puțin întinsă, situată distal de zona de inserție a canalului arterial și de artera subclavie stîngă, și o *formă infantilă*, relativ lungă (preductală), în care canalul arterial, rămas permeabil, este situat substrictural. Această diviziune nu mai poate fi menținută, deoarece cele două tipuri se întîlnesc atît la sugar cît și la copil și adult (76). Clasificarea ac-

Scanned with OKEN Scanner

tuală cuprinde două forme de coarctație total diferite atît ca tablou clinic cît și ca prognostic, deosebite una de alta nu atît prin existența sau nu a unui canal arterial permeabil inserat supra- sau substrictural, ci după modalitatea prin care se face aportul de sînge în circulația substenotică.

a) În imensa majoritate a cazurilor întîlnite în clinică la copii mari, adolescenți și adulți, circulația substenotică este alimentată de o bogată

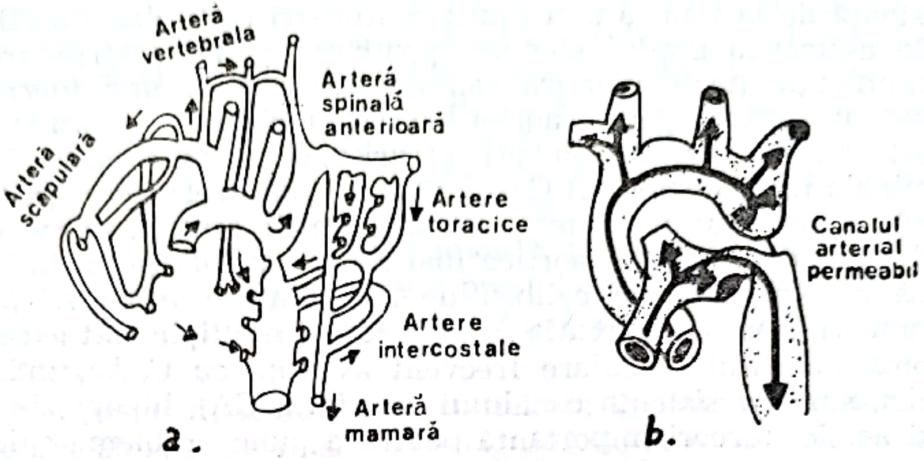

Fig. XXVIII-1. — a) Coarctație aortică cu circulație colaterală b) Coarctație aortică fără circulație colaterală cu persistență de canal arterial și cianoza jumătății inferioare a corpului.

circulație colaterală. Obișnuit în aceste forme, canalul arterial situat deasupra stenozei (rareori dedesubtul ei) este obliterat, și doar în aproximativ 10% din cazuri el rămîne permeabil. Chiar în această situație, debitul său este redus și nu influențează practic hemodinamica și tabloul clinic. În cazurile cu canal suprastrictural permeabil, șuntul este orientat de la aortă la pulmonară; oarecum surprinzător, în multe cazuri cu canal substrictural, sensul șuntului este tot A—V, deoarece datorită circulației colaterale bogate, presiunea din aorta substricturală este mai mare decît cea din artera pulmonară. Practic, în toate situațiile menționate, VS hipertrofiat alimentează întregul circuit sistemic. Acest tip de CoAo este compatibil cu o supraviețuire îndelungată și este aproape singurul tip întîlnit în clinică, dincolo de perioada de nou născut sau sugar.

b) În celălalt tip de CoAo, circulația arterială substenotică este alimentată de un canal arterial larg, situat substrictural și rămas permeabil, prin care se produce un important șunt V—A. În aceste cazuri, circulația colaterală nu este dezvoltată. Datorită șuntului important dintre AP și Ao substricturală, presiunea în aceasta din urmă este destul de crescută și în absența unei diferențe presionale mari între sistemul aortic suprastrictural și cel substrictural, nu se dezvoltă nici circulația colaterală. În astfel de situații, jumătatea inferioară a corpului este deci irigată cu sînge venos și de aceea apare o cianoză diferențială — limitată la această parte. La o asemenea formă de coarctație, VS aprovizionează jumătatea superioară a corpului, iar VD trebuie să asigure atît circulația pulmonară (obișnuit cu hipertensiune majoră și modificări importante ale patului vascular) cît și circulația sistemică a jumătății inferioare a corpului, ceea ce îi impune o mare suprasolicitare ce duce la rapida apariție a insufi-

Scanned with OKEN Scanner

cienței cardiace drepte; în plus, de regulă, acest tip de coarctație este asociată cu alte malformații grave, care nu permit o supraviețuire mai îndelungată. Marea majoritate a copiilor mor în primele zile sau săptămîni după naștere. Această condiție clinică nu va fi prezentată în detaliu aici.

Întinderea zonei stenozate poate varia de la o simplă strangulare (cu sau fără existența unui diafragm intraluminal) la stenoza unei porțiuni pe o distanță de la unu la mai mulți centimetri (hipoplazie aortică tubulară). De asemenea gradul stenozei poate varia de la strîmtare ușoară fără semnificație hemodinamică sau clinică pînă la una foarte severă, echivalînd cu o întrerupere a aortei la acel nivel. Aorta supra și substricturală este adesea dilatată, uneori anevrismal. CoAo toracică inferioară și abdominală (2% din totalul CoAo) este cel mai frecvent segmentară (în diafragm), situată supra-, inter- sau infrarenal; mult mai rar se manifestă sub forma hipoplaziei aortice mai mult sau mai puțin întinsă, care realizează o diminuare de calibru de mai mulți centimetri, putînd să meargă uneori pînă la bifurcația Ao. Coarctații multiple sînt excepționale.

Anomaliile cardiovasculare frecvent asociate cu CoAo, îndeosebi la copiii mici, sînt: persistența canalului arterial (PCA), hipoplazia tubulară a arcului aortic (rareori importantă pentru a pune probleme chirurgicale deosebite), valvă aortică bicuspidă (25—45% din cazuri), insuficiența aortică, stenoza aortică mai frecvent subvalvulară, defect septal ventricular (DSV), leziuni valvulare mitrale, fibroelastoza endocardică, transpoziția arterelor mari, anevrism al poligonului Willis. Printre malformațiile extracardiace au fost citate: agenezia ovariană (sindromul Turner — cariotip XO), rinichi polichistic sau în potcoavă și fistula traheo-esofagiană.

Fiziopatologie. Principalele consecințe hemodinamice ale CoAo izolate sînt: hipertensiunea arterială în amonte de stenoză (la membrele superioare și în teritoriul cefalic) și dezvoltarea în peretele toracic a unei circulații colaterale ce ocolește constricția. Mecanismul hipertensiunii arteriale proximal de coarctație, deși nu este în întregime clar, se explică prin factori mecanici (rezistența crescută la nivelul stenozei, care se accentuează cu vîrsta și la nivelul colateralelor cu capacitate și distensibilitate scăzută) și umorali (stimularea sistemului renină-angiotensină-aldosteron). Scăderea așteptată imediat postoperator a presiunii sanguine sistemice la copii, tinde să argumenteze împotriva unui factor renal semnificativ. La adolescenți și la adulți, reducerea postoperatorie a hipertensiunii sistemice este un proces mai gradat, astfel încît pot juca un rol însemnat atît factorii renali cît și alți factori necunoscuți (85).

Circulația colaterală se dezvoltă din căi anastomotice normale și preexistente între ramurile aortei suprastricturale și cele ale aortei toracice și abdominale, participînd în special următoarele vase care devin dilatate — uneori anevrismal —, sinuoase și fragile: arterele subclaviculare și ramurile lor, mamarele interne, intercostalele (cu excepția primelor două perechi) care produc amprente sau eroziuni pe marginile inferioare ale coastelor, vasele peri- și subscapulare, epigastrica superioară, spinala anterioară și vertebralele.

Tablou clinic. Majoritatea copiilor și adolescenților sînt asimptomatici și, ceea ce atrage prima oară atenția medicului, este hipertensiunea

Scanned with OKEN Scanner

arterială sau un suflu cardiac neexplicat. De regulă, dezvoltarea fizică și psihică sînt bune. Rareori există o discordanță între jumătatea superioară a corpului bine dezvoltată, atletică și jumătatea inferioară deficitară, cu un bazin mai strîmt și cu membre inferioare mai scurte și mai subțiri. De fapt, întregul tablou clinic subiectiv și obiectiv al bolnavului este determinat de hipertensiunea arterială din jumătatea superioară a corpului și regimul circulator scăzut din jumătatea inferioară. Astfel, bolnavii pot acuza simptome ușoare, legate de hipertensiunea arterială, ca: cefalee, epistaxis, acufene, scotoame, palpitații. Destul de caracteristice sînt senzațiile de căldură și congestie localizate exclusiv la extremitatea cefalică. Pe de altă parte, mai tardiv, bolnavii pot acuza senzații de răceală și parestezii în membrele inferioare, rareori fenomene de claudicație intermitentă. Plăgile situate la nivelul membrelor inferioare au tendința de a se cicatriza greu. Rareori ischemia viscerală produce dureri abdominale. După vîrsta de 20 de ani, mai rar înainte, pot apare fenomenele de insuficiență cardiacă stîngă. În formele prost tolerate ale sugarului, insuficiența cardiacă congestivă apare curînd după naștere, starea generală deteriorîndu-se rapid.

Cel mai pregnant semn al coarctației aortice este constatarea unei diferențe apreciabile între presiunea sanguină de la membrele superioare și cele inferioare. De regulă, presiunea este crescută la membrele superioare și scăzută la cele inferioare, în special fiind afectată presiunea sistolică, cea diastolică putînd fi egală sau doar ușor crescută la membrele superioare; în cazurile în care coexistă și insuficiență aortică, presiunea diastolică poate fi chiar scăzută. Diferența de presiune între jumătatea superioară și cea inferioară a corpului, evidențiată în repaus, se accentuează la efort în majoritatea cazurilor, ceea ce poate orienta diagnosticul în formele ușoare de coarctație. De obicei, presiunea sistolică la membrele superioare crește abia cu vîrsta; la copii și la adolescenți ea poate rămîne în limite normale, dar și în aceste cazuri există diferența caracteristică între presiunea la membrele superioare și inferioare. În jumătatea superioară a corpului, pulsul este puternic, bine bătut și uneori devine vizibil la nivelul carotidelor și subclaviilor. Invers, la membrele inferioare pulsul este slab și întîrziat sau absent, în special proximal. Oscilațiile arterelor, care sînt crescute la membrele superioare, apar foarte diminuate la membrele inferioare. Două situații speciale pot da naștere la erori: coexistența unei stenoze aortice răspunzătoare de puls diminuat la membrele superioare sau a unei regurgitații aortice, care provoacă creșterea pulsului femural (îndeosebi în coarctația ușoară). Pulsul arterial de amplitudine scăzută la membrul superior stîng sugerează implicarea subclaviei stîngi în zona coarctată, iar diminuarea lui la membrul superior drept, originea anormală a subclaviei drepte, sub zona coarctată.

Circulația colaterală, foarte dezvoltată în cazul de CoAo severă, poate fi observată începînd de la 12 ani, prin simpla inspecție a bolnavului, sub formă de cordoane vasculare pulsatile; de cele mai multe ori însă, este evidențiată doar prin palpare sau ascultație la nivelul vaselor anastomotice, în special în regiunea toracică anterioară și periscapulară, unde se înregistrează o pulsatilitate sistolică însoțită de suflu.

Scanned with OKEN Scanner

Deseori șocul apexian este puternic și persistent și există un freamăt palpabil în furculița suprasternală asociat cu pulsații arteriale vizibile, datorate dilatării aortei ascendente. Zgomotele cardiace sînt normale, deși uneori componenta aortică a zgomotului II poate fi crescută. Relativ frecvent se percepe un clic de ejecție aortic, care sugerează prezența unei valve bicuspide. Trecerea sîngelui prin zona stenozată și prin diferite căi anastomotice determină apariția de sulfuri sistolice (puțin sau moderat intense), localizate de obicei latero-sternal stîng, în zona interscapulară, periscapular și în spațiile intercostale. Datorită asocierii frecvente (32% din cazuri) a unei insuficiențe aortice, se poate percepe și un suflu diastolic caracteristic, iar cînd persistă canalul arterial, un suflu continuu subclavicular stîng. În cazurile rare de CoAo abdominale există pulsații vizibile și palpabile în abdomenul superior, adesea asociate unui freamăt și unui suflu sistolic (34).

La examenul fundului de ochi se constată dilatarea și sinuozitatea arterelor retiniene, dar retinopatia hipertensivă este rară.

Explorări paraclinice. *Explorarea radiologică* (fig. XXVIII-2) este foarte importantă, mai multe aspecte fiind prezente, unele caracteristice. Cordul este de obicei de mărime normală sau cu ventriculul stîng proeminent. Caracteristică este în poziție posteroanterioară (PA) imaginea pediculului vascular efilat, alungit (urcînd pînă la articulația sternoclaviculară), lateralizat, în aspect de „coș de sobă", cu marginile dreaptă și stîngă rectilinii și paralele, fără imaginea obișnuită a semicercului aortic. Pedicul nu mai prezintă în aceste cazuri arcul convex stîng (butonul aortic, căruia nu i se mai poate individualiza marginea externă stîngă și cea superioară), ci se continuă rectiliniu în sus, cu imaginea formată de subcla-

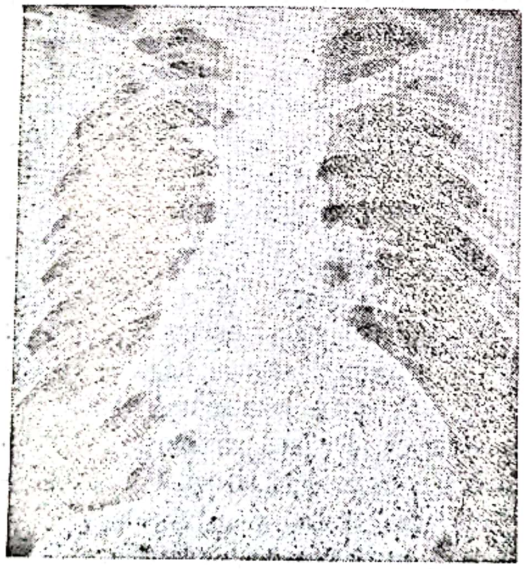

Fig. XXVIII-2. — CoAo strînsă, insuficiență aortică prin valvă bicuspidă. Rx toracic: VS moderat mărit; Ao ascendentă dilatată anevrismal, dilatație pre- și poststenotică (dublu genunchi); dilatație de subclavie stîngă; multiple amprente costale.

viculara stîngă dilatată și vizibilă. Uneori, pe conturul stîng al pediculului se observă o dublă convexitate — imagine de dublu genunchi aortic sau de cifra 3 — determinat de aorta dilatată suprastrictural și substrictural, sau chiar triplu genunchi — prin artera subclavie stîngă dilatată în dreptul originii sale; CoAo este adesea vizibilă ca o adîncitură în aortă, în regiunea istmică (semnul indexului). În OAS se poate observa mai bine di-

Scanned with OKEN Scanner

latarea aortei ascendente și uneori — fără o preparare specială — o strîmtorare a conturului aortei descendente, care corespunde zonei stenozate; la examenul esofagului baritat se pot vedea două amprente — așa-zisul semn „E" clasic (dilatația pre- și poststenotică și incizura coarctației însăși). Uneori, în incidență laterală stîngă, retrosternal, sînt vizibile dilatații anevrismale mici ale mamarei interne. Acest aspect radiologic complet nu se întîlnește decît în jumătate din cazuri, anomaliile siluetei cardiovasculare putîndu-se reduce la un buton aortic prea bombat, în raport cu vîrsta, și prea sus situat.

Un alt fapt radiologic fundamental este evidențierea amprentelor costale produse de arterele dilatate, localizate pe marginea inferioară a arcurilor posterioare, mai accentuate la nivelul coastelor III—VI, obișnuit după vîrsta de 10—12 ani. Deși caracteristice, amprentele costale nu sînt patognomonice pentru coarctație, ele putînd fi întîlnite și în alte situații în care sînt interesate structurile din șanțul subcostal: boala Recklinghausen, anastomoze congenitale arteriovenoase, arterioscleroza avansată, trombozele venei cave superioare. În CoAo abdominală, radiografia toracică este normală.

Electrocardiograma este normală sau cu semne de HVS de diferite grade, în funcție de nivelul hipertensiunii arteriale și anomaliile asociate. Un aspect ECG de solicitare ventriculară stîngă este neobișnuit la copil și, dacă este prezent, sugerează posibilitatea unei leziuni asociate de stenoză sau/și insuficiență aortică.

Ecocardiografia. CoAo nu este vizibilă la ecografia mod M. Această metodă este totuși utilă pentru căutarea anomaliilor asociate (bicuspidie aortică, stenoză aortică, stenoza sau prolapsul mitral) și studierea efectului coarctației asupra-ventriculului stîng (fig. XXVIII-3). Eco bidimensională (tehnica suprasternală) poate vizualiza arcul aortic și apreciază întinderea coarctației, relațiile cu originea arterei subclaviculare stîngi și evidențiază alte anomalii asociate.

Cateterismul cardiac demonstrează gradientul de presiune prin segmentul coarctat, iar aortografia permite obținerea unei imagini clare a crosei și a aortei descendente, precizînd topografia zonei stenozate, starea subclaviculare stîngi, calibrul aortei pre- și poststenotice, circulația colaterală și eventualele anomalii asociate.

Diagnostic. Coarctația de aortă este cauză relativ frecventă de insuficiență cardiacă la sugar și de hipertensiune arterială la copii și la adolescenți, fapt care impune cercetarea sa sistematic în ambele situații. De regulă, diagnosticul de CoAo este ușor în ultima eventualitate, cu condiția cunoașterii acestei entități și examinări complete a bolnavului, luînd pulsul și tensiunea arterială, atît la membrele superioare cît și la cele inferioare; ulterior, este necesară efectuarea unei radiografii standard centrată pe arcurile costale posterioare. CoAo trebuie diferențiată, la copil și adult, în primul rînd de celelalte forme de hipertensiune arterială. Singura problemă este aceea a excepționalei coarctații de aortă abdominală, care se traduce ea însăși printr-o hipertensiune, cu abolirea pulsurilor femurale și adesea cu suflu sistolic abdominal; numai angiocardiografia făcută pe cale venoasă poate arăta absența oricărei stenoze la

Scanned with OKEN Scanner

sediul obișnuit al coarctației, obligînd atunci la cercetarea ei prin aortografie la nivelul originii arterelor renale. La sugar, diagnosticul se discută cu orice leziune a cordului stîng care poate genera un sindrom de insuficiență cardiacă sau cardiorespiratorie acută, în deosebi cu hipoplazia cordului stîng (unde toate pulsurile sînt greu percepute și mai ales care va rezista la tratamentul tonicardiac) și cu canalul arterial malign

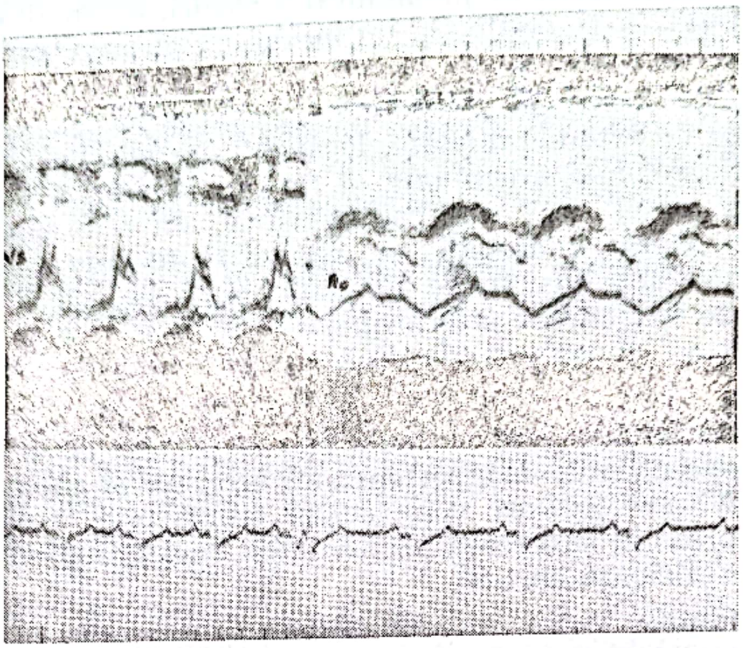

Fig. XXVIII-3. — CoAo strînsă, insuficiență aortică prin valvă bicuspidă. Ecocardiogramă M: VS mărit, valvă mitrală cu flutter pe panta diastolică; sigmoidele aortice se deschid normal în sistolă, îngroșate și excentrice în diastolă — aspect de valvă bicuspidă.

(unde insuficiența cardiacă debutează precoce, însoțită de cianoză notabilă și ameliorată prin tonicardiace).

Evoluție, complicații, prognostic. O perioadă destul de lungă, evoluția coarctației fără leziuni asociate este destul de favorabilă, bolnavii ducînd o viață relativ normală. Longevitatea medie este de 35 de ani, 75% din bolnavi mor înainte de a atinge vîrsta de 45 de ani. Prognosticul bolii este rezervat și oricînd, mai ales după vîrsta de 20 de ani, pot apare complicații grave, mortale: hemoragii cerebrale sau meningeale prin ruptura unor anevrisme arteriale, disecția sau ruptura aortei, complicații ateromatoase (infarcte cerebrale, accidente coronariene), insuficiența cardiacă, endocardita infecțioasă (grefată pe valve aortice bicuspide, pe zona stenozată sau pe porțiunea poststenotică), rupturi la nivelul circulației colaterale (intercostale) etc. (62, 63, 84).

2. STENOZA AORTICĂ CONGENITALĂ (SAo)

Definiție și frecvență. Stenoza aortică congenitală (SAo) este o obstrucție fixă la ejecția VS, situată orificial (85% din cazuri), infundibular (10%), sau supravalvular (5%). Cardiomiopatia hipertrofică obstructivă nu face

Scanned with OKEN Scanner

parte din acest capitol, întrucît ea realizează un obstacol dinamic, dar poate coexista cu obstrucția fixă. SAo reprezintă 3—8% din totalul cardiopatiilor congenitale întîlnite la copiii și adulții tineri; toate varietățile valvulare și subvalvulare apar predominent la bărbați, în primele raportul între sexe fiind de 4/1, în ultimele 2,5/1 (55).

Morfopatologie și embriologie. *SAo valvulară* se datorește îngroșării și deformării sau sudării în lungul comisurilor a valvelor sigmoide, uni-, bi- sau pluricuspide și transformării lor uneori într-o cupolă fibroasă cu un mic orificiu, adesea plasat excentric. Valvele deformate congenital nu sînt aproape niciodată calcificate la copii, proces ce survine frecvent cu înaintarea în vîrstă. Valva Ao bicuspidă este cea mai obișnuită cauză de SAo valvulară congenitală, stenozată intrinsec de la naștere sau, tipic la adult, după fibrozare și calcificare progresivă. Ea este totodată un punct de apel pentru o grefă de endocardită reumatică sau infecțioasă. Cea mai frecventă cardiopatie congenitală asociată este CoAo.

Stenoza subaortică poate îmbrăca fie aspectul unei membrane fibroase discoide situate la 1—5 mm dedesubtul planului de inserție a sigmoidelor, fie acela asemănător unui tunel fibromuscular inextensibil, care îngustează camera de golire a VS. Pot exista inserții fibroase de la diafragmul subaortic sau extindere a fibrozei la foița mitrală anterioară, producînd insuficiență mitrală. Majoritatea formelor progresează, uneori rapid, prin obstrucție fibromusculară (55). Totdeauna, deși nu este stenozată, valva aortică este treptat deformată și îngroșată (50) prin turbulența jetului sanguin subiacent și din această cauză devine frecvent (50% din cazuri) incompetentă (inițial discret și progresiv agravat) și deosebit de susceptibilă la endocardita infecțioasă (tipul membranos). Stenoza subaortică este consecința lipsei de involuție a porțiunii din bulbul arterial ce se incorporează în VS, ceea ce explică de ce ea este asociată cu alte malformații intra- sau extracardiace, cu atît mai frecvente cu cît copilul este mai mic, și care pot modifica tabloul clinic și paraclinic: DSV, persistența de canal arterial (PCA), CoAo, SP, etc. (11).

SAo supravalvulară își are sediul în Ao ascendentă deasupra originii arterelor coronare, prezentîndu-se sub trei forme: îngustare concentrică localizată, diafragm fibros semicircular întins în lumenul aortic, cu un mic orificiu central, sau hipoplazie uniformă a aortei ascendente cu degenerescența mediei. Anomalia interesează uneori și ramurile arcului aortic, trunchiul arterial pulmonar și ramificațiile sale periferice, ostiumul sau ramurile arterelor coronare (stenoza sau atrezia arterei coronare stîngi), anomalii valvulare incluzînd valva mitrală mixomatoasă. Sigmoidele Ao pot fi îngroșate și remaniate, producînd stenoză și/sau insuficiență valvulară. Arterele coronare fiind situate în amonte de obstacol și supuse la un regim de presiuni mari, sînt adesea largi, cu pereții hipertrofiați, cu neregularități de calibru și ateroscleroză precoce. Malformația poate fi familială (în 1/3 din cazuri) sau sporadică (în cadrul sindromului Williams și Beuren, unde este asociată cu o întîrziere mintală și fizică și disfmorfie cranio-facială caracteristică — facies elfin); ea poate să apară de asemenea asociată cu dereglări în metabolismul vitaminei D și hipercalcemie infantilă idiopatică severă.

Scanned with OKEN Scanner

În fine, pot coexista mai multe stenoze ale căii de ieșire ventriculare stîngi la diferite nivele.

Fiziopatologie. Indiferent de sediul lui, obstacolul la evacuarea VS este cauza unui gradient de presiune în timpul perioadei de ejecție sistolică (vezi capitolul „Stenoza aortică" din cadrul „Valvulopatiilor").

Tabloul clinic al SAo este diferit în raport cu gradul stenozei și localizarea ei. (Vezi capitolul „Stenoza aortică"). Cînd stenoza este strînsă, încă din primii ani ai copilăriei sau în adolescență apar tulburări funcționale importante, uneori dramatice (de pildă, la sugar, cînd se manifestă precoce, printr-o insuficiență cardiacă brutală, constituind o veritabilă urgență). Cele mai des întîlnite tulburări funcționale sînt dispneea de efort, dureri anginoase, ameteli, lipotimii și sincope sau moarte subită, ce pot apărea la efort sau în repaus.

La examenul obiectiv, unele date sînt particulare față de stenoza aortică dobîndită. Cel mai important semn al SAo valvulare este un suflu sistolic de ejecție, intens (gradul III—VI), rugos, cu maxim de intensitate în focarul aortei sau parasternal stîng și care se propagă spre gît și în lungul carotidelor și uneori și în spate; cînd iradiază spre vîrf, componentele de înaltă frecvență predomină, dînd suflului un timbru ascuțit și adesea muzical. Suflul sistolic de ejecție este însoțit de un freamăt, dacă stenoza este strînsă și debitul cardiac conservat; el este neobișnuit în stenozele sub sau supravalvulare. În stenozele subaortice, sulful are de obicei maxim de intensitate situat mai jos în spațiul III—IV i.c. stîng și uneori are un timbru muzical; în stenozele supravalvulare este auzit în spațiul II intercostal drept, suprasternal sau de partea dreaptă, la baza gîtului.

Forma valvulară cu bicuspidie, dar mai frecvent cea subvalvulară și mai rar cea supravalvulară sînt însoțite de un suflu diastolic precoce de insuficiență aortică, obișnuit minimală. În formele sub- și supravalvulară poate fi prezent și un suflu sistolic apical de regurgitare mitrală (49). Sufluri sistolice sau continue deasupra cîmpurilor pulmonare evocă, în formele supravalvulare, stenoza ramurilor arterei pulmonare. Componenta Ao a zgomotului 2 este de regulă normală în stenozele subaortice și supravalvulare, dar diminuată sau chiar dispărută în cele valvulare strînse sau/și calcificate. În formele severe — la orice nivel (cu prelungirea marcată a ejecției VS), sau cu boală miocardică asociată, zgomotul 2 este clivat paradoxal. Un clic de ejecție aortic este auzibil, dacă valvele sînt relativ mobile, pe marginea sternală stîngă și la vîrf, frecvent în formele moderate valvulare, fiind un element de diferențiere de cele supravalvulare și subvalvulare, unde obișnuit lipsește. Prezența zgomotului 4, la un bolnav peste vîrsta de 12 ani, indică obișnuit o obstrucție semnificativă. Pulsul arterial este tipic mic și întîrziat, tensiunea sistolică este scăzută, cu diferențială mică; o presiune a pulsului mai mică de 20 mm Hg sugerează stenoză severă. În stenoza Ao supravalvulară, presiunea sanguină sistolică la brațul drept este adesea mai mare decît la cel stîng.

Explorări paraclinice. Sediul aortic al stenozei este confirmat prin aspectul tipic al *carotidogramei*, cu o curbă ascendentă prezentînd o creștere gradată în scară și întîrziată, adesea cu platou vibrat cu incizura ca-

Scanned with OKEN Scanner

tacrotă întîrziată, alungirea timpilor de ascensiune, semiascensiune și ejecție, cu atît mai importante cu cît stenoza este mai strînsă.

ECG arată o axă electrică normală sau deviată la stînga; la cei mai mulți bolnavi cu gradient de presiune mai mare de 50 mm Hg se constată semne de HVS de baraj. Absența semnelor de HVS electrică nu permite excluderea diagnosticului de stenoză strînsă, deci periculoasă, îndeosebi la copil. La cea mai mică îndoială, poate fi utilă o probă de efort pe bicicleta ergometrică. Dacă traseul se modifică net (îndeosebi anomalii ale segmentului ST și undei T), bolnavul este foarte suspect de a avea o stenoză strînsă.

Radiologia evidențiază un volum cardiac normal sau un VS proeminent; în forma valvulară, caracteristic apare dilatarea poststenotică a aortei ascendente și, după adolescență, frecvent calcificarea sigmoidelor aortice (56).

Eocardiografia este foarte utilă pentru confirmarea sau eliminarea valvei aortice bicuspide, la un tînăr cu suflu sistolic bazal, la care este luată în considerație SAo și/sau pentru evaluarea unui pacient la care este nesigură severitatea bolii, sau în prezența unui clic de ejecție puternic, care nu are alte manifestări de boală valvulară aortică. Pe o bună înregistrare poate fi obținută o distincție clară a tuturor tipurilor afecțiunii; o valvă normală apare diferit de una bicuspidă (cu marcată excentricitate a poziției valvelor în diastolă), una ușor îngroșată de cea moderat îngroșată, sclerotică și de cea puternic calcificată, sever obstruată. Se poate estima, de asemenea, importanța reacției hipertrofice și dimensiunile cavității VS, gradientul de vîrf sistolic ventricular, fracția de ejecție, precum și diametrul rădăcinii aortice. Ecografia bidimensională poate deosebi stenoza valvulară în cupolă de cea diafragmatică subvalvulară și de îngustarea supravalvulară.

Cateterismul cardiac și angiocardiografia sînt esențiale pentru a confirma tipul și gradul stenozei și a elimina alte defecte asociate. Cateterismul inimii stîngi arterial retrograd permite înregistrarea traseelor de presiune de la VS la Ao, localizîndu-se astfel sediul obstrucției și apreciindu-se gradientul de presiune. Ventriculografia stîngă definește locul exact al obstrucției, morfologia leziunii și comportamentul său dinamic, starea aortei ascendente și aproximează talia cavității ventriculare și starea contractilă a VS. Aortografia estimează regurgitația aortică însoțitoare, numărul valvelor aortice și elimină posibilitatea unui PCA. La pacienții de peste 40 ani cu dureri anginoase, coronarografia își aduce aportul necesar, întrucît documentează prezența sau absența aterosclerozei coronariene semnificative.

Diagnosticul pozitiv poate fi stabilit de obicei ușor, pe baza datelor clinice, mecanografice, radiologice, ECG și ecocardiografice. **Diagnosticul diferențial,** trebuie făcut: 1) cu DSV al cărui suflu sistolic intens, de regurgitare, situat mezocardiac, se transmite spre toate focarele, și nu electiv spre focarul Ao; circulația pulmonară este de tip hiperkinetic și sînt semne de solicitare biventriculară; 2) stenoza pulmonară se însoțește de asemenea de un suflu sistolic bazal, dar cu maximum de intensitate parasternal stîng și însoțit de semne de HVD și dilatație poststenotică a AP;

Scanned with OKEN Scanner

3) stenoza aortică dinamică din cardiomiopatia hipertrofică obstructivă are suflul mezocardiac în mezotelesistolă, fără clic de ejecție, și cu pulsul carotidian caracteristic cu dublu vîrf sistolic, și hipertrofie septală asimetrică la ecocardiogramă; 4) la nou-născut, cu stenoză valvulară strînsă și insuficiență cardiacă severă, constituind o maximă urgență, trebuie eliminată ipoteza sindromului hipoplaziei de cord stîng.

Evoluție, complicații, prognostic. (Vezi și capitolul „Stenoza aortică"). Istoria naturală a stenozei aortice congenitale este diferită pentru fiecare pacient în parte, întrucît deseori o formă ce apare inițial ca fiind ușoară, se poate agrava rapid (25). Problema este deci, în fața unei SAo funcțional latentă sau ușoară, de a căuta argumentele care ne fac să bănuim o formă strînsă. Este indispensabilă dispensarizarea foarte regulată a copiilor cu această anomalie, clinic și prin examene neinvazive (ECG de repaus și efort, ecocardiogramă, radiologie) și dacă ele aduc elemente suficiente, se impune cateterismul cardiac; în cazul confirmării caracterului strîns al stenozei, decizia de operație va fi luată cît mai repede (52).

3. INSUFICIENȚA AORTICĂ CONGENITALĂ

În formă izolată, insuficiența aortică de origine congenitală, datorită unei anomalii primare a valvei aortice, este o entitate extrem de rară (31). Ea se observă în două condiții etiologice principale: 1. prolaps de valvă aortică bicuspidă; 2. necroza chistică extensivă a mediei aortei, cu dilatarea inelului valvular aortic și/sau fluturarea valvei aortice; această distrofie a țesutului elastic poate apare în cadrul unei maladii generale, din care cea mai frecventă este sindromul Marfan, unde este prezent cvasiconstant și prolapsul de valvă mitrală. Cel mai adesea, insuficiența congenitală a orificiului aortic este asociată unor anomalii variate ca: SAo valvulară, subvalvulară sau supravalvulară, CoAo, DSV cu prolaps de sigmoide aortice (obișnuit cea anterioară dreaptă), fibroelastoza, boli ale țesutului conjunctiv (sindroame Ehlers-Danlos, osteogeneza imperfectă etc.). Simptomatologia este cea cunoscută de la insuficiența aortică dobîndită.

Aortografia este indispensabilă pentru precizarea diagnosticului. Evolutia este foarte variabilă, de la o situație etiologică la alta. Apariția unei endocardite infecțioase imprimă în toate cazurile un tablou de gravitate.

4. TUNELUL AORTO-VENTRICULAR STING

Este o cardiopatie congenitală extrem de rară, constînd dintr-un canal cu structură vasculară, care pune în comunicare sinusul Valsalva anterior — deasupra ostiumului coronarian — cu regiunea subaortică a VS. El este situat în grosimea mușchiului septal ventricular, care formează peretele posterior al infundibulului pulmonar, pe care îl poate distorsiona prin dilatarea sa progresivă, antrenînd o veritabilă stenoză a căii de ieșire a VD. Valvele aortice, obișnuit normale, uneori fibrotice sau bicuspide, pot deveni incompetente, de gravitate crescîndă.

Tabloul hemodinamic și clinic este comparabil cu cel al unei insuficiențe aortice semnificative, cu dilatarea VS și a rădăcinii aortice; el poate evolua spre insuficiență cardiacă congestivă și moarte subită, în absența unei intervenții operatorii cît mai precoce. Diagnosticul poate fi pus în

Scanned with OKEN Scanner

vivo sau cel puțin bănuit, grație cateterismului și mai ales prin aortografie selectivă suprasigmoidiană, sub diferite incidențe, care vizualizează tunelul (59).

5. STENOZA MITRALĂ CONGENITALĂ

În formă izolată, stenoza mitrală congenitală este o malformație cu totul rară. Cel mai adesea (75% din cazuri), leziunile obstructive ale aparatului mitral sînt coexistente altor anomalii cardiovasculare congenitale importante, motiv pentru care ele pot fi depistate abia la cateterism, operație sau necropsie (55). Anomaliile anatomice sînt de mai multe tipuri: a) valvă mitrală displazică, cu îngroșarea foițelor, comisuri slab dezvoltate sau sudate, scurtări și fuzionări de cordaje realizînd uneori un aspect de pîlnie rigidă sau de hamac. Alteori există un țesut valvular mitral accesoriu situat pe fața atrială a valvei mici și care stenozează orificiul. Pot fi asociate displazii ale altor valve, precum și SAo supravalvulară și stenoză arterială pulmonară; b) inel fibros stenozant imediat supravalvular, în partea inferioară a AS; c) valvă în parașută cu cordajele îngroșate și scurte convergînd spre un singur mare mușchi papilar, strîngînd laolaltă foițele și comisurile, producînd obstrucția orificiului mitral. Adesea stenoza mitrală este prezentă în cadrul *sindromului Shone,* care cuprinde patru leziuni obstructive: CoAo, SAo subvalvulară, valvă mitrală în parașută și inel imediat supravalvular mitral. Alte cardiopatii asociate cu stenoza mitrală congenitală pot fi: valvă aortică bicuspidă, PCA, DSV, Tetralogia Fallot, stenoză tricuspidiană etc. Asociația cu DSA este luată în considerație în cadrul sindromului Lutembacher.

Diagnosticul este evocat clinic la orice sugar sau copil la care sînt prezente simptome și semne clinice și paraclinice de hipertensiune atrială stîngă și pulmonară, necorespunzător de marcate și rău tolerate în raport cu tabloul obișnuit al leziunilor congenitale coexistente. Ascultația la orificiul mitral este variabilă și atipică (83); aparatul valvular mitral avînd mobilitate limitată, zgomotul I accentuat și clacmentul de deschidere lipsesc adesea; uruitura diastolică și întărirea presistolică se aud în 2/3 din cazuri (58). Ecocardiografia în mod M depistează anomalia, iar cea bidimensională poate deosebi tipurile anatomice de obstrucție mitrală. Cateterismul cardiac estimează presiunile pulmonare și atriale stîngi precum și gradientul mitral, iar angiografia atrială și ventriculară stîngă identifică anomaliile caracteristice.

Diagnosticul diferențial ia în considerație alte cauze de HTP postcapilară: cord triatrial, stenoza venelor pulmonare, DSV cu debit mare și suflu mitral diastolic, insuficiență ventriculară stîngă de diferite cauze (SAo, fibroelastoza endocardică, insuficiența mitrală congenitală etc.).

Evoluția bolnavilor simptomatici este de obicei progresivă spre insuficiență cardiacă cronică, rebelă la tratamentul medical, sau moarte prin edem pulmonar acut sau tulburări de ritm (75).

6. INSUFICIENȚA MITRALĂ CONGENITALĂ

Insuficiența mitrală congenitală izolată este rară. Cel mai adesea este asociată cu alte malformații cardiace congenitale: în cadrul diferitelor tipuri de canal atrioventricular parțial sau complet, transpoziția arterelor

Scanned with OKEN Scanner

mari corectată, fibroelastoză endocardică, cardiomiopatie hipertrofică (CMH), DSV, CoAo, DSA tip OS, PCA, etc. Este de asemenea frecvent prezentă în boli metabolice sistemice ca mucopolizaharidoze sau boli congenitale ale țesutului conjunctiv. Ea poate fi secundară unor complicații ale diferitelor cardiopatii congenitale: infarct al mușchilor papilari ai VS (în SAo valvulară, originea anormală a arterei coronare stîngi din AP, CoAo, fibroelastoza endocardică), dilatare de inel mitral etc. (4, 11, 39).

Afectările anatomice primare ale insuficienței mitrale izolate sînt diverse și pot interesa: valvele (despicătură, îngroșare și retractare, margine liberă neregulată, agenezie totală sau parțială, perforare, balonizare, comisură largă), cordajele (agenezie sau retracție și scurtare, lungime exagerată, inserție ectopică), mușchii papilari (arcadă mitrală anormală sau poziție înaltă a mușchilor papilari cu îngroșarea cordajelor).

Fiziopatologia și clinica insuficienței mitrale congenitale izolată sînt asemănătoare cu ale celei cîștigate. Evoluția și prognosticul depind de volumul regurgitației mitrale și de consecințele sale asupra patului vascular pulmonar și asupra VS. Insuficiența mitrală semnificativă, complicată cu insuficiență cardiacă, răspunde greu la tratament medical sau acesta este ineficace și obligă la o intervenție operatorie precoce.

7. CORDUL TRIATRIAL

Cordul triatrial este o cardiopatie congenitală excepțional de rară, dar perfect curabilă chirurgical. El se definește prin prezența a două camere atriale stîngi suprapuse (postero-superioară sau sinus venos, conținînd deschiderile venelor pulmonare și antero-inferioară sau AS propriu-zis, înglobînd urechiușa și conducînd la orificiul mitral), separate printr-un diafragm fibromuscular orizontal sau oblic (fig. XXVIII-4). Este o anoma-

Fig. XXVIII-4. — Cord triatrial prin diafragm congenital supravalvular mitral având un orificiu de 0,42 cm²; RTP severă cu valori ce depășesc pe cele sistemice de 1,4 ori, prin baraj mixt, predominent arteriolar. Insuficiență sigmoidiană pulmonară. Valva mitrală balonată cu insuficiență mitrală — la angiografie în VS — ce încarcă numai porțiunea distală a AS și urechiușa. Piesă necropsică. Se observă diafragmul intraatrial stîng secționat și susținut de cele două pense superioare; camera postero-superioară (AS) cu vărsarea venelor pulmonare și cea antero-inferioară cu urechiușa (tracționată de pensă); valvele mitrale și VS.

Scanned with OKEN Scanner



Fig. XXVIII-5. — Rx toracică: Cord moderat mărit; bombare foarte marcată a trunchiului AP care apare şi ascensionat; cord drept mărit; circulaţia pulmonară încărcată cu aspect de stază cronică.

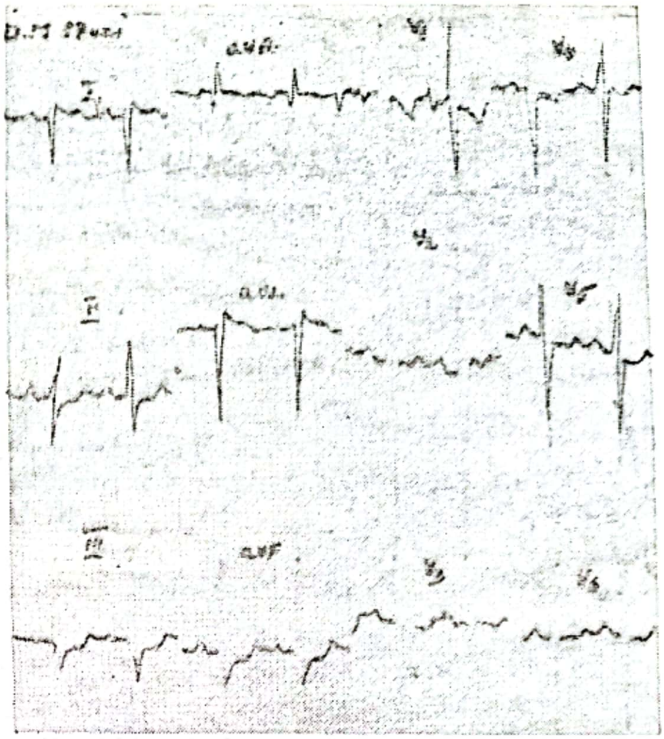

Fig. XXVIII-6. — ECG: tahicardie sinusală 100/minut, AQRS+125°, HVD.

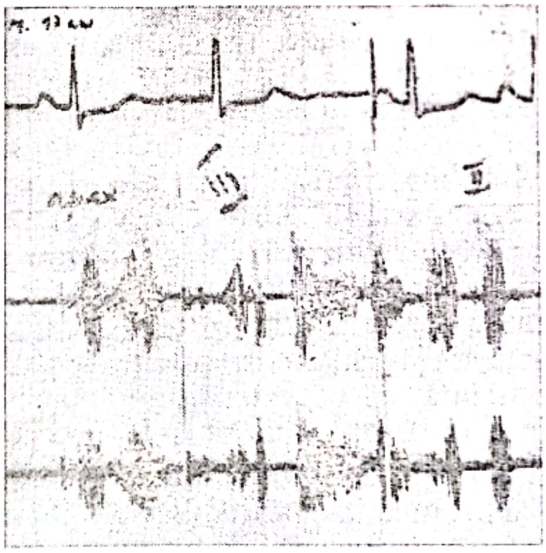

Fig. XXVIII-7. — Fonocardiogramă: Zg. 1 întărit la vîrf, suflu presistolic şi suflu telesistolic gr. IV; clic protosistolic amplu parasternal stîng şi P2 întărit; suflu diastolic descrescendo gr. IV, spaţiul III parasternal stîng.

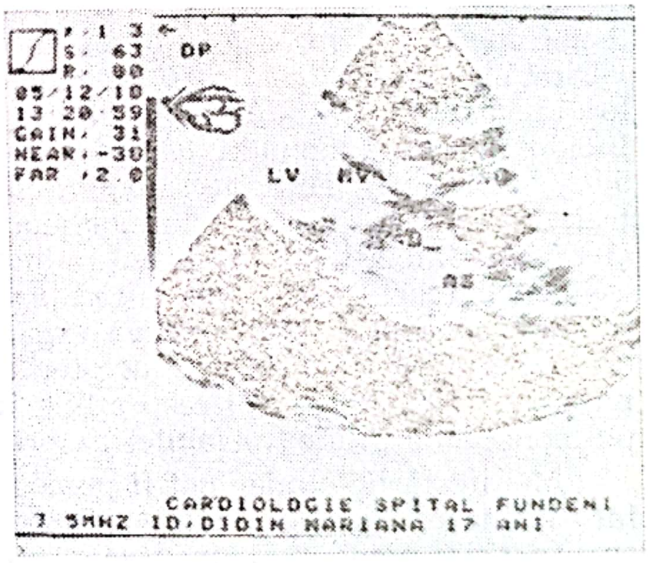

Fig. XXVIII-8. — Ecocardiogramă bidimensională. În AS, la o distanţă de 10 mm de valva mitrală, se evidenţiază un diafragm (D-săgeată) foarte fibrozat în porţiunea dinspre Ao, cu calcificări gr. I. Valva mitrală (MV-săgeată) discret îngroşată cu deschidere normală.

Scanned with OKEN Scanner

lie în dezvoltarea venei pulmonare primitive comune, rezultat al strîmtorării joncțiunii dintre aceasta și AS, cu dilatarea secundară a trunchiului venos pulmonar. Cel mai adesea membrana este perforată de unul sau mai multe orificii, ale căror dimensiuni determină gradul de obstrucție la trecerea sîngelui venos pulmonar, înainte de a ajunge la valva mitrală. Rareori poate fi asociat DSA (ce face obișnuit comunicarea între camera superioară și AD), drenaj venos pulmonar aberant, tetralogie Fallot, sau SP.

Consecința fiziopatologică este hipertensiunea pulmonară severă, venoasă și arterială, cu HVD (fig. XXVIII-5 și XXVIII-6), absolut analoagă barajului stenozei mitrale, dar care, în absența ascultației caracteristice (fig. XXVIII-7), poate sugera ca diagnostic inițial, o boală primară vasculară sau parenchimatoasă pulmonară (55). Ecografia mod M și mai ales cea bidimensională (2), pot evidenția prezența ecourilor structurale suplimentare ale membranei intraatriale stîngi (fig. XXVIII-8). Examenele invazive — principal angiografia — revelînd membrana obstructivă și cele două camere atriale stîngi — tranșează diagnosticul.

Evoluția spontană și prognosticul sînt din cele mai întunecate, spre edem pulmonar îndeosebi la efort, frecvente bronhopneumopatii, boală pulmonară vasculară obstructivă și insuficiență cardiacă congestivă, antrenînd moartea precoce (la o treime din copii, înainte de vîrsta de 5 luni și la altă treime înainte de 5 ani) (58); în formele adolescentului și adultului, dimensiunile mai mari ale orificiului dintre cele două camere asigură o evoluție mai puțin dramatică (75, 85).

8. STENOZA VENELOR ȘI VENULELOR PULMONARE

Stenoza venelor pulmonare este o anomalie excepțional de rară, care poate interesa de la una la totalitatea venelor pulmonare. Ea constă fie într-o îngroșare fibroasă intimală cu o stenoză focală și mergînd pînă la o veritabilă atrezie (localizată cel mai adesea foarte aproape de joncțiunea lor atrială), fie într-o hipoplazie cu strîmtorarea generală a calibrului. Incidența unor anomalii cardiace congenitale asociate este mare (peste 50% din cazuri): DSA, tetralogie Fallot, atrezie tricuspidiană, atrezie mitrală, PCA, transpoziția arterelor mari corectată (58). Obstrucția venulelor și venelor mici, denumită boală pulmonară venoocluzivă (55), afecțiune de asemenea foarte rară, este datorată unei obstrucții difuze cu țesut conjunctiv, cu aspect de tromboză organizată, sugerînd un proces dobîndit. Consecința fiziopatologică a acestor afectări este hipertensiunea capilară pulmonară localizată sau respectiv generalizată, cu hipertensiune arterială pulmonară de grade variabile, în prezența unei presiuni normale în AS.

Manifestările clinice pot fi precoce de la primele luni sau ani de viață: fatigabilitate, dispnee, dureri toracice, stări sincopale, infecții pulmonare cu repetiție, hemoptizii, insuficiență cardiacă, întîrziere staturoponderală etc. Sînt prezente semne tipice clinice și radiologice revelatoare de HTP arterială și congestie venoasă pulmonară uni sau bilaterală, cu vene pulmonare anormal de vizibile, dilatate și sinuoase în regiunea hilară; un fapt esențial, AS nu este dilatat. Electrocardiograma arată HVD în raport cu gradul HTP arteriale. Ecografia sprijină diagnosticul, eliminînd alte cauze de hipertensiune pulmonară postcapilară, în primul rînd stenoza

Scanned with OKEN Scanner

mitrală şi cordul triatrial. Numai cateterismul cardiac evidenţiind gradientul de presiune capilar pulmonar — AS şi angiografia pulmonară arterială sau preferabil cea venoasă pulmonară, pot demonstra realitatea obstacolului venos pulmonar.

Evoluţia spontană este dintre cele mai severe în ambele afecţiuni, moartea putînd surveni prin hemoptizii sau insuficienţă cardiacă în 1—2 ani (55); cînd leziunile sînt unilaterale, supravieţuirea este mai lungă.

9. FIBROELASTOZA ENDOCARDICĂ

Este o cardiopatie congenitală rară, întîlnită predominant la sugari şi copiii mici; se caracterizează prin îngroşarea difuză a endocardului, determinată de hiperplazia de ţesut colagen şi elastic, care implică una sau mai multe cavităţi cardiace, cel mai frecvent VS. Miocardul este hipertrofiat, iar contractilitatea sa stînjenită de îngroşarea endocardică şi complianţa scăzută.

Schematic, fibroelastoza VS apare sub două tipuri anatomice, corespunzînd la două varietăţi de imagini angiografice: tipul cel mai obişnuit, cu dilataţia cavităţii, asociată unei hipertrofii parietale, cu diminuarea cineticii ventriculare, a fracţiei de ejecţie, creşterea volumelor telediastolic şi telesistolic şi curent complicată cu insuficienţă mitrală; tipul foarte rar, contractat, cu cavitatea VS mai mică sau aproape normală, dar cu cinetica la fel de mediocră, dilatare AS şi HVD (55, 58).

Fibroelastoza poate apărea ca o anomalie izolată primară, sau coexistentă cu alte malformaţii cardiovasculare (SAo valvulară, CoAo, origine anormală a coronarei stîngi din AP, sindromul hipoplazic al cordului stîng, stenoză sau insuficienţă mitrală, PCA, DSV etc.).

Diagnosticul este sugerat de existenţa semnelor de cardiomegalie cu hipertensiune pulmonară, insuficienţă cardiacă, aritmii, fără cianoză şi absenţa altor sufluri decît cel de insuficienţă mitrală. La ECG, în forma cu dilatare, apare HVS şi T plat sau negativ în precordialele stîngi, iar în forma contractată, HVD; obişnuit se întîlneşte HAS sau hipertrofie biatrială. Ecocardiografia prezintă asemănări cu aspectele întîlnite în cardiomiopatia congestivă a adultului (51, 67).

Evoluţia este adesea rapidă şi dramatică, caracterizată prin episoade succesive de insuficienţă cardiacă, în cursul cărora survin complicaţii tromboembolice care pot precipita sfîrşitul letal; examenul anatomic dă cheia diagnosticului, revelînd leziunile caracteristice.

B. CARDIOPATII CONGENITALE ALE INIMII DREPTE

1. STENOZA PULMONARĂ CU SEPT VENTRICULAR INTACT

Definiţie şi frecvenţă. Stenoza pulmonară (SP) cuprinde acele condiţii în care apare o dificultate la trecerea sîngelui din VD în plămîni, din cauza unei obstrucţii ce îşi are sediul la nivel de valvă pulmonară, tract de ieşire al VD, trunchi sau ramuri ale AP. Aceste trei tipuri majore de SP — valvulară, subvalvulară şi supravalvulară — pot exista separat sau în combinaţie (1).

Scanned with OKEN Scanner

Este una din anomaliile cel mai frecvent întîlnite, reprezentînd sub formă izolată aproximativ 10% din cardiopatiile congenitale. Aproape totalitatea cazurilor de SP cu sept ventricular intact sînt valvulare, cele subvalvulare și supravalvulare fiind asociate, de regulă, cu alte anomalii. Este egal distribuită între bărbați și femei, posibil cu ușoară preponderență masculină (4). O incidență familială este întîlnită în cazurile de displazie mixomatoasă a valvei pulmonare și uneori în stenoza supravalvulară.

Morfopatologie și embriologie. *Forma valvulară* se caracterizează de obicei prin sigmoide sudate și îngroșate, formînd o cupolă cu convexitatea orientată spre lumenul AP, cu un mic orificiu central sau excentric (fig. XXVIII-9). Uneori este asociată cu alte anomalii cardiace ca: SP supravalvulară, comunicare interatrială (în general foramen ovale permeabil și mai rar DSA, cunoscută ca trilogie Fallot), DSV cu cale aortică normală, PCA, arc aortic drept, SAo valvulară, CoAo, transpoziția arterelor mari corectată etc. Excepțional se poate întîlni asocierea unei SP valvulare cu cea subvalvulară, ceea ce nu trebuie confundat cu existența în formele severe a unui grad de obstrucție sistolică musculară infundibulară, datorită reacției hipertrofice a VD (47).

Mai rar se întîlnește displazia mixomatoasă (42) a aparatului valvular pulmonar, cu îngustarea inelului și cu aspect particular al valvelor care, deși semilunare și neaderente una de alta, sînt foarte rigide, cartilaginoase și imobile, datorită unei îngroșări intrinseci prin țesut mucoid

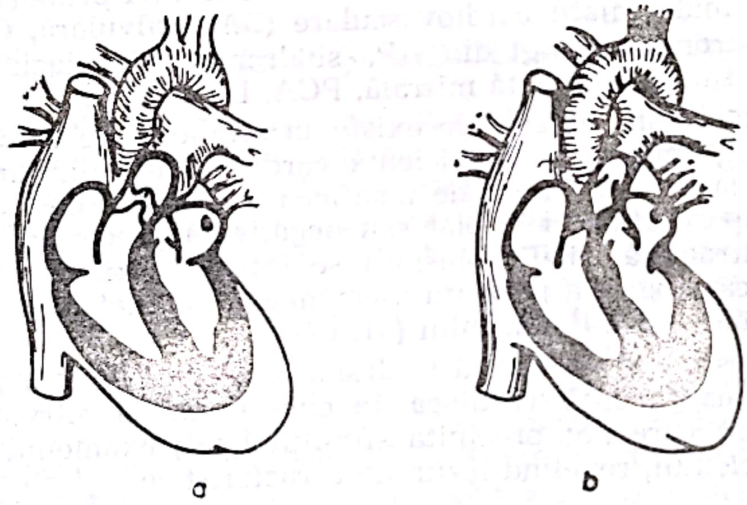

Fig. XXVIII-9. — Stenoză pulmonară izolată:
a) stenoză valvulară în cupolă
b) stenoză infundibulară fără modificarea aparatului valvular.

și conjunctiv dens. Se întîlnește cu o frecvență deosebit de mare în sindromul Noonan (75% din cazuri), care este răspunzător de 7—8% din SP, aceasta fiind asociată cu anomalii necardiace și cardiace (SP supravalvulară, hipertrofie septală asimetrică etc.).

SP subvalvulară se prezintă sub două tipuri anatomice: 1) stenoză scurtă circumscrisă, ca un inel fibros situat la limita dintre camera de

Scanned with OKEN Scanner

umplere și cea de ejecție a VD; 2) stenoză întinsă sub forma unei îngroșări fibro-musculare, care poate interesa întreg infundibulul transformat într-un canal strîmt. Rareori stenoza infundibulară pulmonară poate fi datorită hipertrofiei septale asimetrice. SP subvalvulară se datorește unei tulburări embriologice ce survine precoce, în perioada de septare și torsiune a bulbului arterial, iar cea valvulară unei anomalii apărute mai tardiv, cînd aceste procese sînt terminate. Așa se explică de ce SP subvalvulară este de regulă asociată cu un DSV înalt, deși el poate fi foarte mic sau să se închidă spontan.

SP supravalvulară a trunchiului principal și a ramurilor sale (coarctație) este caracterizată anatomic: 1) printr-un inel fibromembranos localizat, 2) segment hipoplazic, 3) hipoplazie difuză, 4) sau stenoze multiple periferice (16). Ea poate fi unică sau multiplă; în 60—70% din cazuri implică trunchiul pulmonar, una sau mai multe din ramurile sale proximale, în 20% există stenoze multiple ale ramurilor distale, și restul combinații de stenoză proximală și periferică. Poate fi izolată (de regulă în formele distale multiple), dar cel mai adesea (3/4 din cazuri) se asociază cu o altă cardiopatie congenitală ca: SP valvulară (sindrom Noonan), DSV, DSA, SAo supravalvulară sporadică (sindrom Williams și Beuren) sau familială, CoAo, PCA (sindromul rubeolei materne), tetralogia Fallot (56). Patogeneza sa nu este cunoscută.

VD este hipertrofiat în funcție de gradul stenozei, putînd atinge sau chiar depăși — în formele severe — grosimea peretelui VS. AP prezintă, de regulă, în formele valvulare și supravalvulare, o dilatare poststenotică. În formele severe se întîlnește și dilatarea AD, prin creșterea presiunii diastolice VD.

Fiziopatologie. Caracteristica hemodinamică a SP este apariția unui gradient sistolic de presiune între VD și AP distal de obstrucție, a cărui mărime este în funcție de gradul acesteia, fiind cel mai bun indicator al ei. În cazurile severe, gradientul este de peste 70 mmHg, în cele ușoare și moderate variază între 10 și 70 mmHg (în prezența unui flux pulmonar normal). Toate simptomele și semnele SP se datoresc trecerii dificile a sîngelui prin orificiul pulmonar. HVD este consecința directă a efortului de presiune impus de barajul mecanic. Debitul cardiac este normal, în repaus, în SP moderate, dar este normal sau micșorat în repaus și nu crește corespunzător la efort în stenozele strînse. În aceste ultime situații, debitul cardiac scăzut și extracția periferică de O_2 crescută explică apariția dispneei de efort și uneori a cianozei. În trilogia Fallot cu SP strînsă sau și insuficiență cardiacă, creșterea importantă a presiunii telediastolice VD și consecutiv a presiunii medii atriale drepte, face ca șuntul să fie predominent V—A, ceea ce determină un grad de desaturare arterială periferică și cianoză, în funcție de debitul său. Dacă stenoza este ușoară, șuntul fiind predominent stînga-dreapta, comportarea este ca într-un DSA simplu (68). În SP supravalvulară, cînd este implicată numai o arteră principală sau ramurile sale, presiunea VD rămîne în limite normale; cînd stenozele sînt distale și multiple, se produce o hipertensiune arterială pulmonară, adesea foarte importantă.

Scanned with OKEN Scanner

Tabloul clinic al SP, indiferent de localizarea ei, are un aspect variat, în funcție de severitatea obstrucției. În formele moderate, tulburările funcționale sînt deseori minore sau lipsesc complet pînă tardiv în copilărie sau adolescență. În cazurile severe, atrage atenția o toleranță scăzută la efort, dispneea, uneori dureri toracice asemănătoare angorului, sincopă la efort. Moartea subită poate apărea la un sugar sau copil în prealabil asimptomatic. Consecutiv supraîncărcării progresiv crescute la care este supus VD, în decadele a II-a și a III-a, apare ca manifestare tardivă insuficiența cardiacă dreaptă. Aceasta poate surveni și precoce din primele luni de viață ale sugarului, asociată cu hipoxemie, cianoză și acidoză metabolică, în formele rău tolerate foarte strînse, cu flux pulmonar scăzut (în absența PCA) și șunt dreapta-stînga prin foramen ovale. Dezvoltarea fizică și psihică sînt obișnuit normale, chiar în formele severe. În displazia mixomatoasă însă, din cadrul sindromului cardiofacial Noonan, se observă: creștere lentă fizicală, facies particular și întîrziere mintală (53). Cianoza, ca și celelalte semne de pihoxemie cronică (poliglobulie, hipocratism digital etc.) sînt neobișnuite; prezența lor reflectă o obstrucție severă și un șunt dreapta-stînga interatrial.

La examenul cordului se constată rareori o bombare precordială datorită HVD, al cărui impuls poate fi palpat în zona subxifoidiană. Pulsul venos sistolic se observă cînd apare insuficiența cardiacă dreaptă și insuficiența tricuspidiană, cu suflul său holosistolic descrescendo xifoidian. Semnul esențial al SP este suflul sistolic, rugos, intens (de obicei gradul IV—VI) însoțit de regulă de freamăt; el se percepe cel mai bine — în cazul formelor valvulare — în spațiul II—IV i.c. parasternal stîng cu transmitere largă în sus și spre stînga; în formele ușoare, suflul este mai puțin intens. Pe fonocardiogramă, suflul are un aspect rombic caracteristic; cu cît durata sa este mai lungă, iar maximul mai tardiv în sistolă, întinzîndu-se în special dincolo de componenta Ao a zgomotului 2, cu atît stenoza este mai strînsă, deoarece durata ejecției ventriculului drept care depinde de dimensiunea stenozei determină lungimea suflului. Cînd sediul maxim al suflului este ceva mai jos, în lungul marginii sternale stîngi, în spațiul III—IV, el sugerează mai degrabă o stenoză infundibulară. În formele supravalvulare și arteriale periferice, suflul este mezosistolic, în general mai puțin intens și auzibil parasternal stîng superior, dar uneori pe o arie largă, în ambele cîmpuri pulmonare sau unilateral deasupra zonei de obstrucție; cînd stenoza este severă și gradientul prezent și în diastolă, suflul este continuu. În stenozele discrete și moderate, valvulare și infundibulare, zgomotul 2 este de intensitate normală, dar clivat prin întîrzierea componentei pulmonare, odată cu alungirea perioadei de ejecție ventriculară dreaptă. În cele severe, este slab sau inauzibil, întrucît componenta pulmonară lipsește iar cea aortică este acoperită de suflu. În genere, cu cît stenoza este mai severă, cu atît intensitatea zgomotului 2 este mai mică și componenta pulmonară mai întîrziată. În formele supravalvulare, zgomotul 2 este obișnuit normal. Zgomotul 1 este normal și urmat de un clic de ejecție ce anunță suflul, auzibil în stenoza valvulară și niciodată în cea izolată infundibulară. La cei cu obstrucție semnificativă apare zgomotul 4.

Scanned with OKEN Scanner

Explorări paraclinice. *ECG* relevă de regulă HVD, care este cu atît mai accentuată cu cît stenoza este mai strînsă. Modificările ECG sînt precoce și se pot observa chiar cînd aspectul radiologic este încă normal. În cazurile ușoare, ECG poate fi normală, sau poate arăta o axă verticală în plan frontal, cu o oarecare proeminență a undei R în V_1, sau aspectul de tulburare de conducere „incompletă" pe ramura dreaptă (rSr'), greu de diferențiat de un aspect normal. Formele de SP displazică au adesea o axă QRS atipică, situată în cadranul superior drept (49).

Radiologia. Cel mai adesea cordul este normal sau numai ușor mărit în formele moderate de stenoză și chiar în cele cu obstrucție severă, dar conturul marginii stîngi, cu vîrful ridicat, evocă HVD. Cardiomegalia poate fi importantă sau chiar enormă în unele forme strînse, cînd a apărut insuficiența cardiacă congestivă, îndeosebi la copii. În SP valvulară apare dilatarea trunchiului AP poststenotic și a ramurii stîngi proximal. Vascularizația pulmonară este normală la cei mai mulți chiar în formele severe, dar diminuată cînd debitul VD (devenit insuficient) scade, sau/și la cei cu șunt V—A la nivel atrial.

Ecocardiografia. Modul M are o valoare limitată în diagnosticul SP, bazîndu-se rar pe semne directe, dar cel mai adesea pe semne indirecte, aspectul valvei pulmonare apărînd normal la mulți bolnavi cu obstrucție ușoară și la un număr semnificativ din cei cu forme severe. SP valvulară este de suspectat, cînd profunzimea undei „A" este crescută în expirație; diagnosticul poate fi pus cînd este prezentă o „deschidere" completă a valvei pulmonare în sistola atrială, în toate fazele respiratorii și cînd este o marcată întîrziere a închiderii valvei comparativ cu cea a aortei. Nu există o relație liniară între importanța gradientului și profunzimea undei „A". Ecografia bidimensională poate arăta un aspect în cupolă a sigmoidelor pulmonare. SP infundibulară se poate prezenta cu o valvă pulmonară normală la unii pacienți; ea este bănuită cînd se înregistrează vibrații sistolice ample și neregulate — sub efectul turbulenței sanguine prin camera strîmtată — sau o închidere mezosistolică a sigmoidelor pulmonare; cînd stenoza este strînsă, unda „A" dispare, deoarece obstrucția protejează foițele de evenimentele hemodinamice diastolice din VD (51, 67).

Cateterismul cardiac și angiocardiografia sînt utile pentru a preciza locul, varietatea morfologică, gradul de stenoză, dinamica ventriculară, cît și detalii anatomice pentru clarificarea indicațiilor operatorii și a eventualelor anomalii asociate. În SP valvulară, la retragerea sondei, se produce o trecere bruscă de la presiunea pulmonară joasă la presiunea VD ridicată. În SP subvalvulară izolată, la retragerea sondei, de obicei se observă o zonă intermediară în care presiunea sistolică este egală cu cea din AP, iar presiunea diastolică cu cea din camera de umplere a VD. Această zonă reprezintă presiunea înregistrată la nivelul camerei infundibulare intermediare.

Angiocardiografia arată: imagine în cupolă convexă în sus a orificiului valvular stenozat, jetul de produs opac ieșit din VD, dilatația ovoidă a trunchiului AP și, în forma subvalvulară, defectul de deschidere în diastolă al infundibulului.

Diagnosticul pozitiv se bazează pe suflul caracteristic și punerea în evidență a HVD, în condițiile unei circulații pulmonare periferice nor-

Scanned with OKEN Scanner

male sau diminuate; certitudinea este oferită numai de explorările invazive. **Diagnosticul diferențial** trebuie făcut în primul rînd cu cardiopatiile congenitale necianogene, care se însoțesc de suflul sistolic parasternal stîng; DSA, DSV și PCA se pot confunda cu SP, cu atît mai mult cu cît în aceste afecțiuni se găsește dilatarea AP, iar în primele două și mărirea cordului drept. Dar, în afara particularităților suflului, aprecierea vascularizației pulmonare joacă un rol esențial de diagnostic, în toate afecțiunile menționate fiind obișnuit crescută. Dilatația idiopatică de AP, care poate coexista cu o ușoară anomalie valvulară sau de perete arterial, mimează o SP ușoară, dar aceasta se însoțește adesea și de un suflu diastolic de regurgitare pulmonară. CoAo este ușor de diferențiat, grație aspectului radiologic și a particularităților pulsului și tensiunii arteriale. Formele cianogene ale trilogiei Fallot trebuie deosebite de cardiopatiile congenitale cianogene cu circulație pulmonară scăzută (trilogie Fallot, boala Ebstein, atrezia tricuspidiană etc.).

Evoluția, complicațiile și prognosticul sînt influențate în mare măsură de severitatea stenozei și mai puțin de locul obstacolului (4). SP fiind un proces dinamic, deteriorarea condiției pacientului poate rezulta din: accentuarea obstrucției la orificiul valvular (prin fibroză, vegetații sau calcificări), creșterea progresivă a hipertrofiei infundibulare stenozante, și/sau a fibrozei miocardice. Formele moderate sînt compatibile cu o evoluție îndelungată, lipsită de complicații; cele severe sînt dominate de riscul instalării insuficienței cardiace drepte ireductibile, care constituie cea mai frecventă cauză de moarte, dacă nu se intervine operator. O complicație de temut este endocardita infecțioasă (2—3%) și, mai rar, moartea subită prin fibrilație ventriculară. În formele grave de trilogie Fallot, moartea este consecința anoxemiei. Formele foarte strînse ale sugarului, sînt extrem de grave; cînd sînt prezente cianoza și insuficiența cardiacă, decesul survine rapid prin oprire cardiacă anoxică, dacă nu se intervine chirurgical de urgență.

2. INSUFICIENȚA TRICUSPIDIANĂ CONGENITALĂ

Insuficiența tricuspidiană datorată anomaliilor valvelor, pilierilor și mai ales ale cordajelor aparatului tricuspidian este cu totul excepțional izolată; obișnuit este întîlnită în cadrul bolii Ebstein, canalului atrioventricular comun, displaziei polivalvulare (9). De regulă este asociată cu foramen ovale patent.

Manifestările clinice sînt variabile, în funcție de natura și gravitatea leziunilor anatomice. Cînd modificările aparatului valvular sînt severe, apare precoce, din perioada neonatală, un tablou clinic caracterizat prin cianoză intensă, insuficiență cardiacă dreaptă, cu expansiune sistolică a ficatului, suflu holosistolic laterosternal jos situat, cardiomegalie cu plămîn clar, semne de supraîncărcare atrială și ventriculară dreaptă. In aceste cazuri, ipotezele de diagnostic diferențial cu atrezia pulmonară cu sept ventricular intact, boala Ebstein, boala Uhl, hipoplazia ventriculară dreaptă și cu insuficiența tricuspidiană funcțională secundară insuficienței cardiace drepte — prin persistența rezistențelor arteriolare pulmonare crescute —, sînt dificil de îndepărtat, uneori chiar după angiocardiogra-

Scanned with OKEN Scanner

fie. Alteori, anomalia se manifestă tardiv în copilărie sau adolescență, cu semnele obișnuite ale insuficienței tricuspidiene, cu sau fără insuficiență cardiacă dreaptă.

II. CARDIOPATII CONGENITALE NECIANOGENE CU ȘUNT STÎNGĂ-DREAPTĂ INTRA- SAU EXTRA CARDIAC

1. DEFECTUL SEPTAL ATRIAL (DSA)

Definiție, frecvență. DSA se caracterizează prin prezența unui orificiu la nivelul septului atrial, care permite comunicarea în ambele direcții între cele două atrii. DSA adevărat — anatomic și funcțional — nu trebuie confundat cu o comunicare interatrială printr-un foramen ovale patent, care deși acoperit de valva sa, poate deveni permeabil în anumite condiții hemodinamice prin forțarea acesteia. În genere, sub denumirea de DSA sînt încadrate numai cazurile pure sau asociate cu alte malformații de mică importanță și fără repercusiuni fiziopatologice care să modifice esențial tabloul clinic al DSA (foarte frecvent drenaje venoase pulmonare aberante — 20% din DSA, anomalii ale venelor sistemice — vena cavă superioară stîngă, SP largă, anomalii mitrale — prolaps, CoAo largă etc.). De multe ori însă, DSA este întîlnit în cadrul unor cardiopatii congenitale complexe ca tetralogia și trilogia Fallot, transpoziția arterelor mari, atrazie tricuspidiană; în aceste cazuri, aspectul clinic este cu totul diferit, fiind dominat de malformațiile asociate.

Este una din cele mai obișnuite cardiopatii congenitale reprezentînd la copii circa 10%, iar la adulți 50% din acestea (48, 54, 79). Se întîlnește mai des la persoane de sex feminin, proporția față de bărbați fiind de 2/1. Anomalia are o netă tendință familială, putînd apărea de-a lungul mai multor generații.

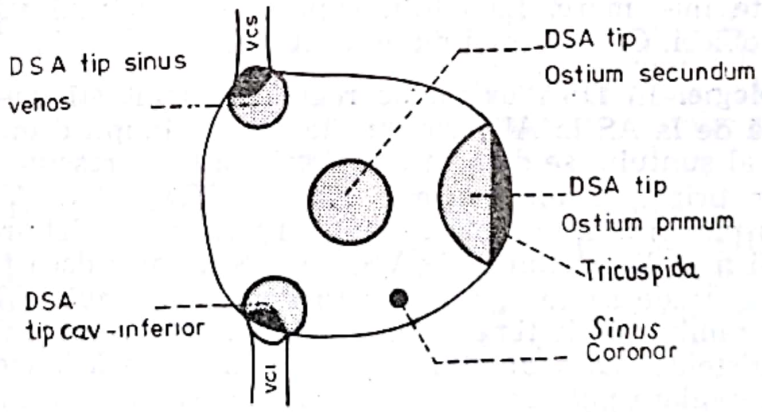

Fig. XXVIII-10. — Tipuri anatomice de DSA (schiță) (modificat după R. Rullière).

Morfopatologie. După localizarea și originea lor embriologică, se deosebesc următoarele tipuri de DSA (fig. XXVIII-10):

— *DSA tip ostium secundum* (OS), cel mai des întîlnit în clinică (66%), se situează în centrul membranei interatriale, în regiunea fosei ovale și este datorat persistenței ostiumului secundum.

Scanned with OKEN Scanner

— *DSA tip sinus venos sau cav superior* (5%), sus situat, imediat sub orificiul venei cave superioare (VCS), este datorat unor malformații ale septului primum și ale valvei venoase stîngi a sinusului coronar; ca parte integrantă a acestei leziuni, venele pulmonare ale lobului superior drept sau/și mediu, mai rar ale întregului plămîn drept se varsă anormal în VCS și/sau în AD.

— *DSA tip cav inferior* (1%), obișnuit larg, situat între fosa ovală și vena cavă inferioară.

— *DSA asociat cu VCS stîngă deschisă în AS* (1%) este situat posteroinferior de fosa ovală, în unghiul ocupat normal de ostiumul atrial drept al sinusului coronarian. Nu este un DSA veritabil, ci o malformație a peretelui veno-atrial stîng, anomalie complexă care mai cuprinde absența sinusului coronar și VCS stîngă cu vărsare în AS.

Aceste patru tipuri anatomice de DSA sînt considerate clinic, pentru scopuri practice, în cadrul DSA tip OS.

— *DSA tip ostium primum* (OP), cunoscut ca defect al mugurilor endocardici (endocardial cushion defect), sau defect jos situat, inferior de fosa ovală, reprezintă 6% din DSA. Defectele de dezvoltare a mugurilor endocardici, care implică regiunea canalului atrio-ventricular, cuprind o varietate de anomalii, din care două sînt majore: DSA tip OP, numit și canal atrio-ventricular parțial sau incomplet și canalul atrio-ventricular comun tip complet. DSA tip OP are marginea sa cea mai de jos formată din valvele atrio-ventriculare și se asociază aproape în fiecare caz cu „cleft" al valvei septale a mitralei (despicătură mai mult sau mai puțin marcată de la marginea liberă către bază), care reflectă lipsa de fuzionare a părții stîngi a mugurilor endocardici; ocazional, este implicată similar și valva septală a tricuspidei.

De regulă, în DSA, datorită șuntului A—V se observă o mărire cu atît mai importantă a inimii drepte și a arborelui arterial pulmonar, cu cît șuntul este mai mare. La adult, suprafața defectului variază între 1—4 cm^2; de obicei, OP este mai mare decît OS.

Fiziopatologie. În DSA există de regulă un șunt stînga-dreapta cu presiune joasă de la AS la AD, care crește debitul inimii drepte și al AP. Sensul A—V al șuntului se datorește și presiunii mai crescute în AS decît în AD, dar în principal umplerii mai ușoare a VD față de VS, deoarece orificiul tricuspidian este mai mare decît cel mitral, iar VD are un perete mai subțire și mai distensibil decît VS; de aceea, chiar dacă presiunea în cele două atrii tinde să se egalizeze (așa cum este cazul în DSA mari), totuși fluxul rămîne mult timp stînga-dreapta, spre zona care oferă cea mai mică rezistență. Deși debitul pulmonar crește, scăzînd concomitent rezistențele vasculare pulmonare, presiunea din AP și cordul drept rămîn normale sau doar ușor crescute (HTP de debit) mult timp, indiferent de volumul șuntului; capacitatea de dilatare a arborelui arterial pulmonar este atît de mare, încît debitul pulmonar poate fi de 3—6 ori mai ridicat decît cel sistemic, fără ca presiunea pulmonară să crească. Rareori, și numai tardiv (deceniul IV) — în cazurile cu șunt inițial important — apar leziuni obstructive în vasele mici pulmonare (consecință a unor episoade repetate tromboembolice și de bronhopneumopatii), care determină creșterea rezistențelor vasculare pulmonare și o HTP de rezistență; supraîn-

Scanned with OKEN Scanner

cărcarea de volum a VD este înlocuită de o supraîncărcare de presiune, se produce inversarea șuntului și cianoză de obicei moderată (sindrom Eisenmenger). Boala vasculară pulmonară severă, apărută la un DSA înaintea vîrstei de 20 de ani, sugerează posibilitatea unei hipertensiuni pulmonare arteriale primare, cu rezistențe ridicate (32, 33, 40).

Tablou clinic. DSA este bine tolerat în copilărie și adolescentă (82); defectele mari pot provoca o întîrziere în dezvoltare, palpitații, dispnee

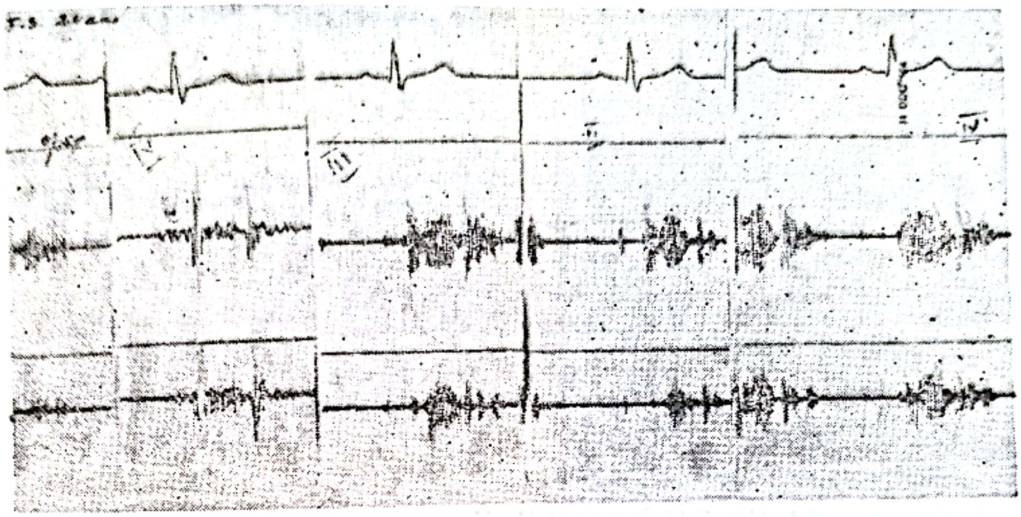

Fig. XXVIII-11. — DSA tip OS cu șunt stînga-dreapta semnificativ. Fonocardiogramă: suflu sistolic rombic gr. IV și suflu protodiastolic gr. II, focar maxim spațial IV—III parasternal stîng; zgomot 2 clivat larg — 0,06″; zgomot 4.

de efort și bronhopneumopatii sezoniere. Examenul cordului relevă semne de mărire a inimii drepte, suflu sistolic de ejecție de intensitate moderată la focarul pulmonar, clivare largă și fixă a zgomotului 2, uneori apare un suflu diastolic xifoidian de stenoză tricuspidiană relativă și/sau un suflu diastolic parasternal stîng de insuficiență pulmonară funcțională (fig. XXVIII-11). În caz de OP, se aude un suflu pansistolic apical, produs prin despicătura valvei septale a mitralei.

Explorări paraclinice. *Radiologie.* Aspectul radiologic este destul de caracteristic, avînd o mare valoare diagnostică (fig. XXVIII-12). Cordul apare ușor sau moderat mărit de volum, cu AD și VD constant mărite, dilatarea AP și a ramurilor ei centrale și periferice (hipervascularizație prin debit), pulsații proprii ale ramurilor AP (dans hilar — Pezzi); aorta ascendentă apare mică, butonul aortic șters, AS nu este dilatat. În DSA tip OP cu regurgitare mitrală semnificativă, mărirea VS este dificil de identificat, dar cardiomegalia este evidentă.

ECG arată practic constant în DSA tip OS semne de HVD cu BRD incomplet, devierea axei QRS la dreapta și uneori semne de HAD; în caz de OP, axa QRS este deviată la stînga și intervalul PQ ușor alungit (fig. XXVIII-13).

Ecocardiografia. La ecografia unidimensională (fig. XXVIII-13, 14), comunicarea interatrială nu este vizibilă, semnele de DSA sînt indirecte

Scanned with OKEN Scanner

și nu au decît valoare prezumtivă. Semnele indirecte de supraîncărcare volumetrică a VD și de flux crescut turbulent prin tricupidă, compatibile cu un DSA sînt dilatarea VD și mișcarea paradoxală a septului ventricular (se deplasează anterior în sistolă), semne care dispar în hipertensiunea arterială pulmonară. Obținerea la adult a unor trasee diastolice complete ale valvei tricuspide evidențiază o amplitudine exagerată și vibrații diasto-

Fig. XXVIII-12. — DSA tip OS cu șunt stînga-dreapta semnificativ. Rx toracică: inima dreaptă ușor mărită; dilatație netă a trunchiului AP, hipervascularizație pulmonară prin debit.

lice (mai des în DSA tip OP, probabil din cauza poziției joase a defectului localizat imediat deasupra valvei). Prolapsul valvei mitrale poate apărea la 1/3 din cazurile de DSA. Ostium primum poate fi identificat specific prin: strîmtarea tractului de ieșire al VS (sub 20 mm la adulți), apoziția

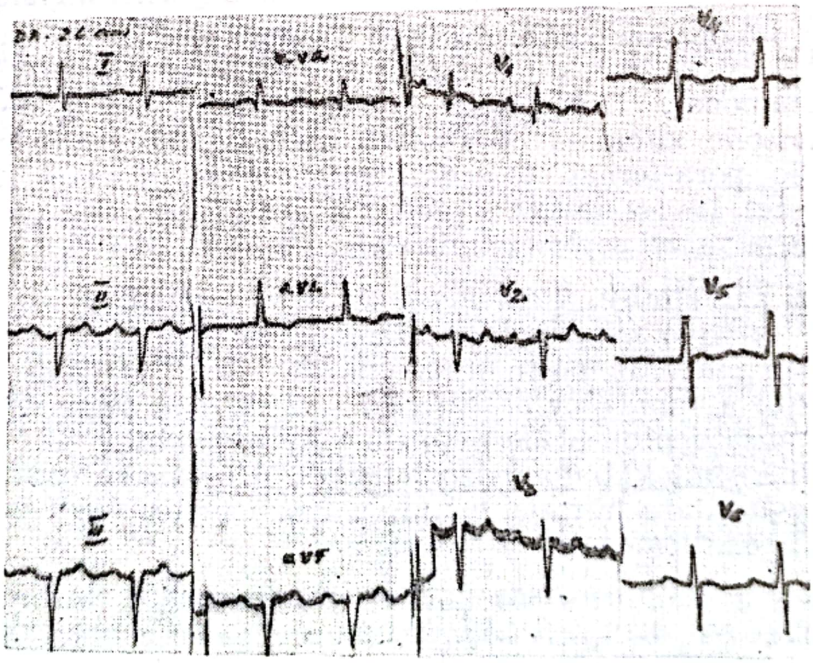

Fig. XXVIII-13. — DSA tip OP cu șunt A—V mare și cleft (despicătură) de mitrală. ECG: ritm sinusal 85/minut, AQRS — 75°, BAV gr. I, BRD incomplet și hemibloc antero-superior stîng.

prelungită diastolică valvă mitrală-sept ventricular, ecouri sistolice anterioare multiple ale valvei mitrale și eventual ale tricuspidei (din cauza crestării), apariția deschiderii valvei tricuspide din interiorul ecoului septului ventricular și, în fine, continuitatea ecoului valvei mitrale anterioare și al tricuspidei. Ecografia bidimensională poate vizualiza direct septul atrial, inserția valvei mitrale la sept, eventuala despicătură (cleft) a

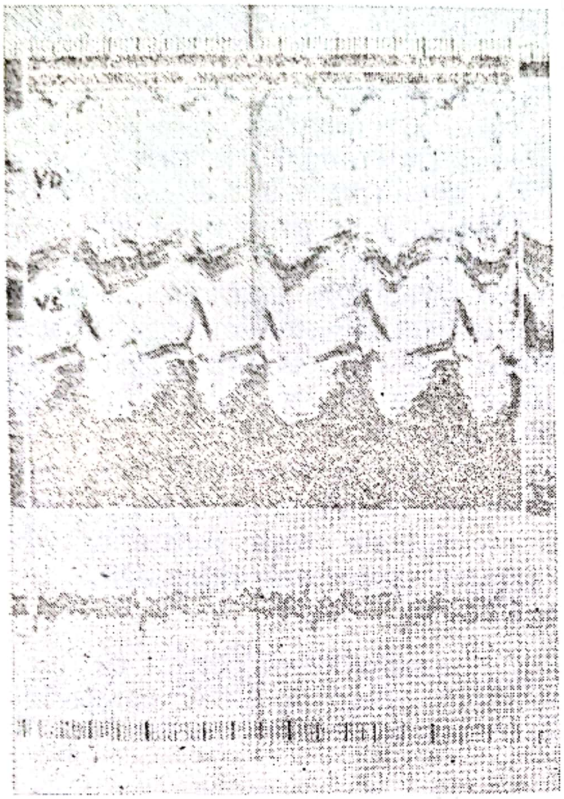

Fig. XXVIII-14. — DSA tip OS cu șunt A—V mare și ruptură de comisură tricuspidiană antero-laterală. Ecocardiograma M: VD mult mărit (56 mm), septul interventricular cu mișcare paradoxală amplă, contracții ample de perete anterior VD — aspect de supraîncărcare VD.

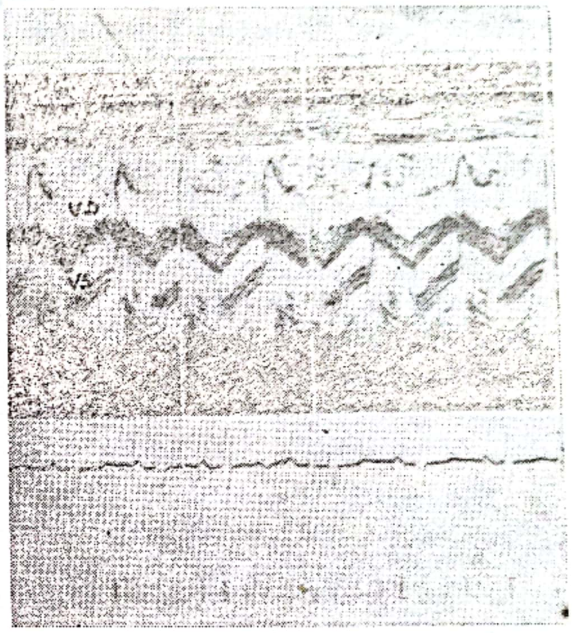

Fig. XXVIII-15. — DSA tip OP cu șunt AV mare și cleft (despicătură) de mitrală. Ecocardiogramă M: VD mărit (30 mm), septul interventricular cu mișcare paradoxală; ecourile valvei mitrale anterioare în continuitate cu cele ale tricuspidei — în diastolă (aspect tipic pentru defect al mugurilor endocardici — canal atrioventricular comun incomplet sau complet).

valvei mitrale anterioare și celelalte anomalii asociate. Ecografia de contrast pe cale venoasă depistează practic cu o mare sensibilitate toate șunturile interatriale, chiar minime.

Examenul cu izotopi radioactivi (angiocardiografia izotopică) evidențiază o recirculație a trasorului în AD, VD și plămîni.

Cateterismul și angiografia confirmă diagnosticul prin trecerea cateterului din AD în AS și oxigenarea crescută în AD; explorarea invazivă precizează de asemenea sensul și debitul șuntului, raportul debit pulmonar/debit sistemic, suprafața defectului, presiunea pulmonară, rezistențele vasculare pulmonare și sistemice și eventualele anomalii asociate.

Scanned with OKEN Scanner

Evoluție, complicații și prognostic. DSA este una dintre cele mai bine tolerate cardiopatii congenitale. Deseori nu determină tulburări funcționale pînă la vîrsta de 30—40 ani și, în absența complicațiilor este compatibil cu o viață îndelungată. Femeile cu DSA și șunt mic tolerează adesea bine sarcina. Cu toată toleranța relativ bună, DSA nu este o afecțiune benignă, deoarece scurtează media de viață, care este în jurul a 40 de ani. Cea mai frecventă complicație este insuficiența cardiacă dreaptă, modalitate terminală la aproximativ 90% din bolnavi; aceasta apare tardiv, după vîrsta de 30—40 ani, dar în cazurile cu șunt voluminos poate fi prezentă din copilărie. Spre deosebire de alte cardiopatii congenitale, DSA se asociază deseori cu cardita reumatică și constituirea ulterioară a unei stenoze mitrale (sindromul Lutembacher); valvulopatia mitrală poate fi factorul principal de HTP, iar șuntul prin DSA un factor de importanță secundară. Endocardita infecțioasă se grefează foarte rar pe DSA, probabil din cauza gradientului presional mic. Frecvent apar episoade de bronhopneumopatii acute, care precipită apariția HTP de rezistență, a desaturației sistemice în O_2 și a insuficienței cardiace drepte. De asemenea, se întîlnesc deseori tulburări de ritm supraventriculare, marcînd o etapă evolutivă, adesea invalidantă, ele fiind uneori dificil controlabile și neameliorate de intervenția chirurgicală.

În cazurile de DSA tip OP, evoluția este mai nefavorabilă și insuficiența cardiacă apare mai rapid, deoarece, de obicei, defectul este mai mare și asocierea posibilă a unei insuficiențe mitrale crește șuntul stînga-dreapta; severitatea sa hemodinamică este intermediară între DSA tip OS și canalul atrioventricular comun complet.

Diagnosticul pozitiv. Clinica și explorarea neinvazivă permit cel mai adesea să se afirme cu cvasi-certitudine diagnosticul de DSA; cateterismul și angiocardiografia trebuie rezervate bolnavilor la care se are în vedere intervenția chirurgicală (5, 28).

La sugar, în formele excepționale de DSA rău tolerate, ecocardiograma și explorarea hemodinamică confirmă caracterul izolat al șuntului atrial și elimină existența altui șunt stînga-dreapta ventricular sau la etaj arterial (10).

Diagnosticul diferențial. Cel mai dificil diagnostic este cel cu drenajul venos pulmonar aberant parțial (DVPAP), cu atît mai mult cu cît această anomalie se asociază adesea cu DSA, mai ales de tip sinus venos; uneori, totuși, anomalia se întîlnește și în condițiile unui sept atrial intact sau asociată altor malformații. De obicei (4/5 din cazuri) DVPAP privește toate venele drepte sau numai unele din ele și, rareori, venele pulmonare stîngi. Drenarea anormală a venelor pulmonare se face, în ordinea frecvenței descrescînde, în: VCS, AD, VCI, vena brahiocefalică stîngă, sinusul coronar etc. Această anomalie creează condiții foarte asemănătoare cu cele din DSA: un șunt A—V la nivel de presiune joasă, care supraîncarcă inima dreaptă și circulația pulmonară. Practic, este imposibil să se diferențieze de DSA, cu excepția clivării zgomotului 2, care este variabilă cu respirația, dacă septul atrial este intact.

Diagnosticul diferențial mai trebuie făcut cu alte cardiopatii congenitale cu șunt A—V: drenajul venos pulmonar aberant total (DVPAT), PCA și DSV. De asemenea, DSA cu șunt mic moderat trebuie diferențiat

Scanned with OKEN Scanner

de: SP izolată și moderată, dilatația idiopatică de AP și suflul sistolic inocent în aria pulmonară; aceasta se face pe baza exactității interpretării fiecărui element obiectiv clinic și paraclinic, iar în cazurile dificile unele precizări, precum și confirmarea diagnosticului se obțin prin cateterism și angiocardiografie.

Diferențierea, relativ frecvent întîlnită în practică, între stenoza mitrală și sindromul Lutembacher se bazează în special pe examenul radiologic, deoarece în ultimul atriul stîng nu este mărit.

2. DEFECTUL SEPTAL VENTRICULAR (DSV)

Definiție, frecvență. Prin DVS se înțelege o deschidere anormală în septul interventricular, indiferent de mărimea și localizarea sa, care pune în comunicare directă cele două cavități ventriculare.

DSV este de departe cea mai frecventă cardiopatie congenitală la copii, reprezentînd sub formă izolată aproximativ 25—28% din acestea; la adult, prin dublu proces natural — fie de agravare antrenînd moartea, fie de închidere spontană sau prin corecția chirurgicală —, DSV ajunge la o frecvență de aprox. 10% (54). În plus, DSV se întîlnește deseori asociat fie cu o altă malformație simplă (DSA, PCA, CoAo, SA, SP), fie mai ales în cadrul unor malformații cianogene complexe (tetralogia Fallot, transpoziția arterelor mari, atrezie tricuspidiană, VD cu dublă cale de ieșire etc.).

Morfopatologie și embriologie. La formarea porțiunii superioare membranoase a septului ventricular, unde sînt localizate majoritatea DSV (fig. XXVIII-16), participă trei părți: septul bulbului arterial, care, în urma torsiunilor și a înfundării sale în ventricul, este astfel orientat încît se întîlnește cu septul muscular și cu o parte fibroasă provenind din mugurii endocardici ai orificiilor valvulare mitral și tricuspidian. Orice tulburare a procesului de formare, fuzionare și orientare spațială a acestor trei septuri poate duce la un DSV sus situat, simplu sau la anomalii

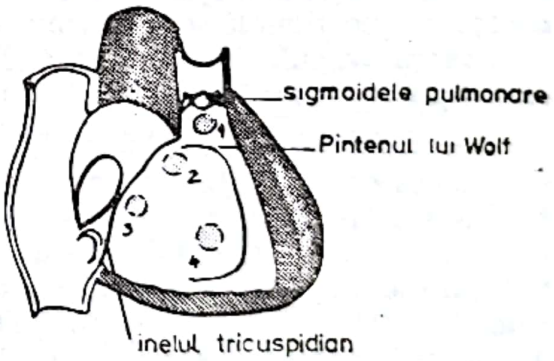

Fig. XXVIII-16. — Prezentarea schematică a sediului comunicărilor interventriculare. Septurile interatrial și interventricular văzute din dreapta:
1 — DSV suprapintenal
2 — DSV membranos infrapintenal
3 — DSV posteroinferior mascat de valva tricuspidă
4 — DSV anteroinferior în masa musculară.

bulbo-septale complexe, în care DSV este deseori asociat. DSV situate în porțiunea musculară a septului ventricular și care sînt foarte rare, reprezintă persistența comunicărilor interventriculare în septul muscular originar spongios.

Comunicările interventriculare sînt de o mare varietate anatomică, dat fiind și natura lor embriologică diferită. Se deosebesc următoarele patru tipuri (39):

Scanned with OKEN Scanner

— *tipul I, DSV subpulmonar sau supracristal* (situat foarte înalt în plin infundibul, cranial și anterior de pintenul lui Wolf sau creasta supraventriculară);

— *tipul II, DSV membranos sau infracristal,* situat în plină „pars membranaceea", imediat sub orificiul aortic; fasciculul His se găsește în țesutul subendocardic la marginea posterioară a comunicării. Reprezintă majoritatea cazurilor de DSV (80%). Aceste prime două tipuri sînt numite și defecte ale tractului de ieșire și pot fi asociate, îndeosebi cel supracristal, cu insuficiență aortică (sindrom Pezzi-Laubry);

— *tipul III, DSV tip canal atrio-ventricular,* localizat mai jos și mult posterior, sub valva septală a tricuspidei; poate fi izolat, dar mult mai obișnuit este întîlnit în ansamblul malformativ al canalului atrioventricular comun;

— *tipul IV, DSV muscular,* implică porțiunea septului ventricular de la nivelul camerelor de admisie; este adesea multiplu, asociat sau nu cu cel membranos (71). Ventriculul unic, datorită absenței cvasitotale a membranei interventriculare se întîlnește în 1% din cazuri (73).

Diametrul DSV variază între 0,1—3 cm. AP și ramurile ei sînt de obicei mult dilatate, iar uneori arteriolele pulmonare își păstrează structura histologică de tip fetal, cu îngroșarea intimei și hiperplazia musculaturii. Aorta are de regulă un calibru normal sau ușor redus și rareori poate fi călare pe septul interventricular. VD și VS prezintă de obicei un grad de mărire, în raport cu dimensiunile defectului septal și — pentru VD — și cu valorile presiunii pulmonare (19).

Fiziopatologie. Hemodinamic, DSV se caracterizează printr-un șunt stînga-dreapta la nivel ventricular, sub presiune în general ridicată, care se produce esențial în sistolă, cu răsunet consecutiv asupra cavităților ventriculare și circuitului pulmonar. Factorii hotărîtori care determină gradul și sensul șuntului și, în consecință, tabloul clinic și istoria naturală (factori cu evoluție dinamică în timp) sînt suprafața defectului și rezistența la flux în circuitul vascular pulmonar; mărimea șuntului este direct proporțională cu suprafața defectului și invers proporțională cu rezistența vasculară pulmonară. În raport cu diametrul comunicării, DSV izolat poate fi împărțit în trei grupe:

— *DSV mic,* sub 0,5 cm^2/m^2 de suprafață corporală, care opune o rezistență considerabilă trecerii sîngelui, consecințele hemodinamice limitîndu-se la un șunt A—V modest, care ajunge în AP sub o presiune joasă (defect cu acțiune practic de separare a presiunilor sau restrictiv). Debitul pulmonar este moderat crescut (debit pulmonar/debit sistemic mai mic de 2/1) cu presiunile în VD și AP normale sau ușor crescute (sub 40% din presiunea sistemică). Musculatura arteriolelor pulmonare va involua normal după naștere și la examenul histologic se vor găsi arteriole de tip adult. Acest tip de leziune nu reprezintă o supraîncărcare semnificativă pentru inimă și circulația pulmonară.

— *DSV de mărime mijlocie,* 0,5—1 cm^2/m^2 de suprafață corporală, permite ca presiunea din VS să se transmită în mare măsură în AP, deoarece un asemenea defect nu mai opune o rezistență importantă trecerii sîngelui. Se va înregistra deci un șunt A—V important, cu o creștere

Scanned with OKEN Scanner

semnificativă a debitului pulmonar (aprox. 1,5—3 ori debitul sistemic) și o ridicare moderată a presiunii pulmonare (sub 70% din cea aortică). Datorită acestui fapt, involuția musculaturii arteriolelor pulmonare și a VD după naștere este doar parțială și distensibilitatea lor mai mică decît normal se adaugă la rezistența exercitată de defect față de șuntul A—V. La acești bolnavi, pe o perioadă de mulți ani, atît timp cît HTP rămîne ușoară sau moderată, principala tulburare fiziopatologică este o supraîncărcare de volum a inimii stîngi. Cu timpul însă, se dezvoltă boala vasculară pulmonară care, pe măsură ce avansează și rezistențele pulmonare cresc, generează o supraîncărcare de presiune a inimii drepte; astfel VD se hipertrofiază, devenind mai puțin compliant, iar șuntul A—V fie diminuă, fie devine bidirecțional predominînd A—V sau, în final, se poate inversa.

— *DSV mare,* peste 1 cm^2/m^2 de suprafață corporală, permite ca sîngele să treacă ușor și în cantitate mare din VS în VD, deoarece virtual nu există nici o impedanță la nivelul defectului. Cele două ventricule sînt în comunicare liberă tot timpul și de aceea presiunile vor fi egale; datorită acestui fapt, presiunea mare sistemică este transmisă și în AP (presiunea arterială sistolică în AP este de peste 70% sau egală cu cea din Ao). Fluxurile respective prin circulațiile pulmonară și sistemică, deci mărimea și direcția șuntului prin defect, vor fi determinate principal de severitatea rezistențelor vasculare pulmonare și de raportul lor cu rezistențele vasculare sistemice: a) rezistențe pulmonare normale sau mai puțin de jumătate din cele sistemice — șuntul A—V este mare, fluxul pulmonar fiind de 2—5 ori fluxul sistemic; b) rezistențe pulmonare cel puțin jumătate sau mai mult din cele sistemice, șuntul este mult mai mic și nu neobișnuit poate fi bidirecțional, dar predominent A—V. La naștere, rezistențele vasculare pulmonare fiziologic ridicate fac ca șuntul A—V să fie mic sau absent. Pe măsură ce rezistența vasculară pulmonară scade în prima lună după naștere, apare o creștere progresivă a șuntului A—V prin comunicare și fluxul pulmonar devine mai abundent. Aceasta va duce la o mărire a întoarcerii venoase prin AS și a volumului telediastolic VS. Ambele ventricule, predominent stîngul, vor fi supraîncărcate prin volum, situație ce poate duce la unii sugari la apariția insuficienței cardiace. Într-adevăr, dacă vasele pulmonare involuează excesiv, debitul pulmonar devine excesiv, atingînd maximul său după două săptămîni de la naștere. Copiii sînt expuși, între două săptămîni și un an, la complicații fatale: fie insuficiență ventriculară stîngă cu congestie pulmonară masivă și edem pulmonar (capilare „neprotejate" de arteriolele pulmonare care sînt insuficiente în menținerea unui grad de rezistență), fie insuficiență cardiacă globală cu debit crescut, fie colaps printr-o scădere considerabilă a debitului sistemic. Totuși, adesea la copii, începînd cu vîrsta de aproximativ 1 an, se pot observa ameliorări spontane, în sensul diminuării șuntului A—V și scăderii supraîncărcării de volum biventriculare, fie prin faptul că proporțiile comunicării diminuă pe măsura creșterii în vîrstă, fie mai ales prin schimbările hemodinamice datorită obstrucției la flux în interiorul VD sau în arborele pulmonar. Obstrucția din camera de ieșire a VD, datorită hipertrofiei peretelui său anterior și a pintenului Wolf, poate deveni, după cîțiva ani, atît de importantă, încît oferă (la fel ca în situațiile de SP valvulară asociată) o protecție la flux și presiune pentru vas-

Scanned with OKEN Scanner

cularizația pulmonară. Este grupa de DSV cu gradient de presiune VD—AP, sau „DSV cu plămîn protejat", la care corecția chirurgicală totală poate fi temporizată pentru o vîrstă convenabilă. În aceste forme, cît timp obstrucția este moderată, șuntul rămîne A—V; cînd însă ea se agravează, poate ajunge la o creștere a presiunii VD la nivel sistemic, șuntul ventricular se inversează, producînd desaturație arterială sistemică, cu un tablou clinic de tetralogie Fallot, cu cianoză mai mult sau mai puțin pronunțată.

Cea mai curentă evoluție a copiilor cu DSV mare și care condiționează ameliorarea temporară, este spre obstrucție vasculară pulmonară, cu hipertensiune arterială pulmonară de rezistență (vasoconstrictivă la început și apoi, treptat, fixă, neinfluențată de oxigen și vasodilatatoare). Într-adevăr, debitul pulmonar mult crescut și circulînd sub presiune mare, poate determina cu timpul apariția unor leziuni de adaptare a arteriolelor pulmonare de tipul hipertrofiei mediei și proliferării endoteliului. Acestea duc la o strîmtorare a lumenului și deci la creșterea și mai mare a presiunii pulmonare, cu diminuarea șuntului A—V; se produce astfel un cerc vicios, creșterea presiunii antrenînd modificări structurale arteriolare, care determină o nouă ridicare a presiunii. În acest mod, se poate ajunge la o creștere atît de mare a rezistențelor și a presiunii pulmonare, încît acestea să egaleze sau să întreacă pe cele sistemice, determinînd ca șuntul să fie absent sau bidirecțional în cantitate neglijabilă și, respectiv, să se inverseze, devenind predominent V—A, apărînd cianoza. Această situație fiziopatologică și clinică caracterizată prin HTP severă, datorită unor rezistențe vasculare pulmonare ridicate (75% sau mai mult din cele sistemice), consecința modificărilor obliterative extinse din arteriolele pulmonare, cu un șunt bidirecțional minim sau V—A, cu cianoză tardivă, este cunoscut sub numele de *sindrom Eisenmenger* (86). Dezvoltarea bolii pulmonare vasculare poate fi rezultatul unui debit pulmonar crescut de lungă durată, în relație directă cu mărimea șuntului și vîrsta copilului, deși sînt din ce în ce mai multe dovezi care sugerează că modificările arteriolare pulmonare se dezvoltă din perioada de sugar și copil mic. De aceea, apariția semnelor clinice care evocă creșterea rezistențelor vasculare pulmonare obligă la documentarea lor prin cateterism și apoi intervenție operatorie imediată. La o vîrstă foarte precoce, sub 2 ani, este de așteptat ca postoperator rezistențele să revină la normal; cu înaintarea în vîrstă, la copilul mare și la adult, vasculopatia pulmonară, cu rezistențe din ce în ce mai mari, poate deveni ireversibilă, restrîngînd indicațiile de operație căreia îi majorează riscurile și îi scade beneficiile, evoluția ei fiind progresivă, independent de închiderea DSV. Trebuie subliniat că sindromul Eisenmenger nu este asociat cu o anumită entitate morfologică specifică, ci se poate întîlni în anumite etape ale evoluției oricărei cardiopatii congenitale cu șunt A—V mare.

Tablou clinic. Aspectul clinic este variabil, în funcție de mărimea defectului, gradul rezistențelor pulmonare vasculare și vîrsta pacientului. În cazurile cu defect mic sau mediu, simptomatologia subiectivă poate lipsi vreme îndelungată, uneori chiar și la vîrsta adultă, depistarea făcîndu-se datorită descoperirii incidentale a suflului caracteristic. Cînd DSV este mare, simptomele funcționale apar la sugar încă din primele 2—10 săptămîni de viață. Ele sînt necaracteristice, traducîndu-se prin apariția

Scanned with OKEN Scanner

unei dispnei la supt sau polipnee permanentă, întîrzieri în dezvoltarea fizică, infecții bronhopulmonare recidivante, uneori foarte grave, angajînd prognosticul vital, sau simptome de insuficiență cardiacă acută. Odată depășită această perioadă, șuntul A—V poate diminua și simptomele se pot ameliora pînă la vîrsta adultă. Cianoza și celelalte consecințe ale anoxemiei (poliglobulie, hipocratism) se observă de obicei tardiv, în formele în care s-a produs inversarea șuntului; în acest stadiu pot apărea și hemoptizii, dureri anginoase și stări sincopale.

Dacă simptomele sînt deseori estompate, în schimb, semnele obiective sînt întotdeauna nete. De regulă, la inspecție și palpare se percepe un șoc apexian puternic, datorită HVS, iar în cazurile cu HVD importantă, pulsații cu sediul parasternal stîng și subxifoidian. Semnul cel mai important este suflul sistolic parasternal stîng cu maximum în spațiul III—IV, obișnuit holosistolic, intens și aspru, de gradul IV—V, cu propagare în toate direcțiile, de obicei însoțit de freamăt (fig. XXVIII-17). Un suflu mezosistolic de ejecție bazal poate fi auzit, din cauza fluxului crescut prin valvele pulmonare. Zgomotele 1 și 2 sînt normale, cînd șuntul este mic; în DSV mare, zgomotul 1 este accentuat, ca și zgomotul 2, care adesea este palpabil la pulmonară și poate fi clivat strîns, dar labil. În HTP semnificativă se poate percepe și un clic sistolic pulmonar. Relativ frecvent, în DSV cu șunt mare se poate ausculta un zgomot III și un suflu diastolic apexian în timpul perioadei de umplere rapidă, datorit unei stenoze mitrale funcționale. În cazurile în care consecutiv creșterii rezistenței pulmonare și a HTP șuntul diminuă sau se inversează, intensitatea

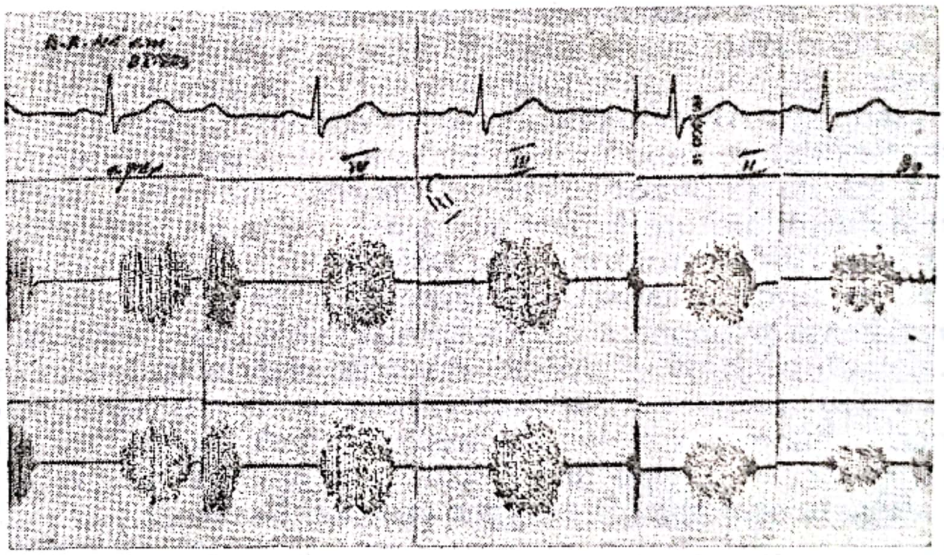

Fig. XXVIII-17. — DSV cu șunt A—V semnificativ. Fonocardiograma: suflu holosistolic rombic, foarte amplu, focar maxim spațiu III—IV parasternal stîng, iradiază pe toată aria precordială.

suflului sistolic scade și el este mai localizat și mai scurt ca durată; zgomotul 2 poate fi unic și însoțit de suflu diastolic de insuficiență pulmonară și/sau suflu holosistolic de insuficiență tricuspidiană. Odată cu dezvoltarea SP infundibulară, suflul de regurgitație interventriculară ia un caracter ejecțional și iradierea sa este mai puternică parasternal stîng superior, iar clivarea zgomotului 2 este mai largă, cu diminuarea com-

Scanned with OKEN Scanner

ponentei pulmonare. În DSV cu prolapsul uneia sau mai multor sigmoide aortice este prezent, parasternal stîng, un suflu diastolic precoce de insuficiență aortică. Bineînțeles că în cazul DSV asociat altor anomalii se vor găsi și semnele caracteristice ale acestora.

Explorări paraclinice. *Radiologie.* Aspectul radiologic este, ca și cel clinic, variat, în funcție de mărimea șuntului și a rezistențelor pulmonare. Cînd șuntul A—V este puțin important, cordul este de dimensiuni nor-

Fig. XXVIII-18. — DSV cu șunt A—V semnificativ. Rx toracic: VS, VD, trunchi AP — ușor mărite; hipervascularizație pulmonară prin debit.

male, eventual cu o vascularizație pulmonară mai bogată sau moderat crescută. Cînd șuntul este mare, se observă o cardiomegalie moderată pînă la severă, de obicei biventriculară sau cu proeminența ventriculului stîng; de asemenea AP este dilatată și Ao normală iar AS frecvent mărit, gradul său de dilatare fiind un bun indicator al măririi șuntului. Umbrele hilare sînt mărite și pulsatile, iar cîmpurile pulmonare periferice cu ramuri mari arteriale oferă imagini dense de hipervascularizație prin debit (fig. XXVIII-18). În formele de DSV cu SP, cardiomegalia este puțin importantă, iar hipervascularizația pulmonară este moderată. În cazurile în care rezistența pulmonară crește, se observă o discrepanță între circulația pulmonară centrală — AP și ramurile ei principale care sînt dilatate — și vascularizația periferică și din porțiunile mijlocii, care este scăzută, datorită lumenului redus al vaselor pulmonare mici; volumul cardiac diminuă prin scăderea sau dispariția supraîncărcării volumetrice a cordului stîng, în schimb, VD devine mai proeminent.

ECG. De regulă, modificările ECG sînt discrete. Axa electrică este normală sau deviată la stînga în 80% din cazuri, în celelalte observîndu-se o deviație axială dreaptă; o axă QRS superioară sugerează o anomalie tip canal atrioventricular comun. De multe ori, cînd șuntul este mare, se observă semne moderate de HVS sau hipertrofie biventriculară, cu predominență stîngă; în cazurile de HTP mare sau de SP asociată, predomină HVD. În șuntul A—V mare necomplicat se notează semne de HAS, iar cînd se asociază obstrucția vasculară pulmonară, semne de HAD.

Ecocardiograma. Modul M permite depistarea prin vizualizare directă numai a defectelor subaortice ce sînt mai mari decît lărgimea fasciculu-

Scanned with OKEN Scanner

lui ultrasonic. Obișnuit, diagnosticul de DSV se bazează pe semne indirecte, înregistrîndu-se modificările de volum ale VS și AS, secundare șuntului A—V și ale VD, secundare HTP. Există o relație liniară între importanța șuntului A—V și raportul dintre dimensiunea telesistolică a AS și cea telediastolică a Ao (AS/Ao). Cînd apare HTP, valva mitrală poate prezenta o pantă EF lentă. În caz de șunt VS—AD, valva tricuspidă, ce este adesea implicată, se prezintă îngroșată și cu flutter de înaltă frecvență. Ecografia bidimensională poate vizualiza defectul direct din diferite incidențe. În formele de DSV cu plămîni protejați, ecocardiografia permite uneori vizualizarea obstrucției la etaj infundibular sau valvular pulmonar. Ecocardiografia de contrast pe cale venoasă detectează șunturile și mai ales apreciază tulburările hemodinamice produse de DSV mult mai bine decît ecocardiografia standard, la care sensul șunturilor nu poate fi precizat (15).

Explorarea radioizotopică. Examenul cu radionuclizi evidențiază o recirculație a trasorului în VD și plămîni, dar fără AD.

Cateterismul cardiac și angiocardiografia permit aprecierea nivelului hipertensiunii arteriale și capilare pulmonare, estimarea importanței șuntului A—V, calculul raporturilor debitelor și rezistențelor pulmonare și sistemice și precizarea leziunilor asociate, ce au o incidență mare. În unele cazuri, sonda poate fi trecută din VD în VS prin comunicare, confirmînd astfel diagnosticul de DSV (probă absolută); comunicările musculare și supracristale nu sînt în practică străbătute. La studiul gazometric, creșterea O_2 cu peste 1 volum % în sîngele din VD față de AD este semnificativă pentru existența unui șunt A—V la nivel ventricular. Deoarece numeroase alte anomalii pot produce o creștere a oximetriei la acest nivel, este necesară documentarea angiografică. Nivelul presiunilor din inima dreaptă depinde de volumul șuntului A—V, rezistența vasculară pulmonară și prezența sau absența SP. Astfel, în majoritatea cazurilor, presiunea din AP și VD sînt ușor crescute sau normale în DSV mic, și moderat crescute (40—70% din presiunea sistemică) în DSV mediu; în DSV mare sînt mult crescute, apropiate de cele din VS. În fine, în DSV cu boală vasculară pulmonară se găsesc valori foarte crescute ale presiunii pulmonare și în VD, la nivelul sau peste valorile sistemice. Debitul sistemic este de regulă apropiat de valorile normale, în schimb debitul pulmonar este crescut, reprezentînd de 1,2—5 ori debitul sistemic; în formele cu cianoză, debitul pulmonar este dimpotrivă redus, fiind mai mic decît cel sistemic. Măsurarea rezistențelor pulmonare și raportarea lor la cele sistemice completează obligatoriu aceste investigații. În DSV cu SP, șuntul A—V este de importanță moderată, iar gradientul de presiune sistolică VD—AP obișnuit se cifrează la 20—50 mm Hg.

La *angiocardiografie*, șuntul A—V este cel mai bine pus în evidență prin ventriculografie selectivă stîngă, de preferat în poziția OAS (60°), care permite localizarea tipurilor anatomice de DSV, precizarea dimensiunilor și caracterului unic sau multiplu al comunicării. Tipul supracristal, de diagnostic mai dificil, este uneori mai bine vizualizat în poziția OAD. În DSV cu SP este important de completat cu o angiografie biplană în VD, care localizează și apreciază gradul de obstrucție. La orice bolnav cu DSV este indicată o injecție suplimentară în arcul aortic, cu

Scanned with OKEN Scanner

scopul de a cerceta posibilitatea asocierii unui PCA sau a unei insuficiențe aortice. Un defect în partea superioară extremă a septului interventricular membranos poate duce la un șunt VS—AD (valva tricuspidă fiind situată mai jos decît valva mitrală), ce poate fi diagnosticat foarte bine prin injecție angiografică în VS numai în proiecția posteroanterioară (șunt Gerbode). Combinația DSV înalt cu șunt AV și imcompetență tricuspidiană marcată va furniza date oximetrice și angiografice identice cu cele ale șuntului Gerbode, dar precizarea o aduce numai chirurgia pe cord deschis.

În formele de graniță, în care rezistențele vasculare pulmonare sînt mult ridicate dar șuntul A—V încă nu s-a inversat, angiografia pulmonară capilară blocată pentru studiul arhitecturii vasculare a lobului pulmonar și biopsia pulmonară permit determinarea stadiului afectării vasculare pulmonare, aducînd argumente suplimentare pentru stabilirea tipului, gradului de reducere a numărului de arteriole în periferia lobului și reversibilitatea leziunilor arteriolare pulmonare.

Diagnostic pozitiv. Dat fiind incidența ridicată la copil și gravitatea deosebită a bolii, diagnosticul de DSV trebuie făcut cît mai precoce și identificate îndeosebi cazurile cu șunt A—V mare și/sau risc crescut de vasculopatie pulmonară (copiii mici cu presiunea sistolică în AP mai mare de 1/2 din cea Ao). Diagnosticul se bazează pe datele clinice și examenele neinvazive, care permit cel mai adesea un diagnostic corect. Totodată, este necesar să se aprecieze aspectele hemodinamice esențiale: mărimea șuntului A—V reflectată de creșterea volumului cardiac și aspectul circulației pulmonare, precum și importanța HTP, oglindită de semnele de HVD. Precizarea prin cateterism și angiografie este rezervată bolnavilor la care se are în vedere intervenția chirurgicală și, în funcție de evoluția naturală sau după operații paliative (banding de AP — stenozare operatorie parțială —), ele se repetă obligatoriu spre a nu se depăși momentul optim și limitele pentru corecția chirurgicală totală (38, 39).

Diagnosticul diferențial se face în primul rînd cu o serie de cardiopatii ce evoluează cu suflu sistolic parasternal stîng: SP, DSA, CoAo, SAo congenitală sau dobîndită, cardiomiopatie hipertrofică obstructivă, insuficiența mitrală și suflurile anorganice. Cazurile de DSV cu cianoză trebuie diferențiate obișnuit de fereastra aortopulmonară, PCA sau DSA cu șunturi A—V inversate și cianoză tardivă. Vîrsta de apariție a cianozei și semnele clinice particulare ale malformațiilor respective orientează diagnosticul. De asemenea, DSV cu cianoză trebuie diferențiat de alte cardiopatii congenitale cianogene, mai frecvent întîlnite, ca: tetralogia Fallot, trilogia Fallot și atrezia tricuspidiană; în aceste afecțiuni, circulația pulmonară săracă contrastează cu circulația pulmonară centrală crescută din sindromul Eisenmenger; în plus, cianoza este precoce, existînd de regulă încă din primele luni sau ani de viață. Diferențierea DSV de VD cu dublă cale de ieșire și de ventriculul unic pune probleme deosebit de dificile și nu poate fi rezolvată decît grație unui examen hemodinamic și angiografic cît mai complet.

Evoluție, complicații și prognostic. DSV mici nu se însoțesc practic de tulburări funcționale, bolnavii ajungînd la vîrste înaintate cu o capacitate de muncă păstrată. În DSV mijlocii, deși capacitatea fizică se re-

Scanned with OKEN Scanner

duce doar puțin și deci bolnavii sînt compatibili mulți ani cu o viață relativ activă, puțin însă depășesc vîrsta de 30—40 ani. În ambele forme, se poate observa o diminuare de calibru a comunicării sau chiar o închidere completă spontană (30—40% din cazuri), cu cît ea este mai mică și copilul mai tînăr, în special pînă la 3 ani, uneori pînă la 5—6 ani sau mai tardiv (11), astfel încît cordul nu mai este suprasolicitat hemodinamic. În formele de DSV mari, evoluția și prognosticul sînt net diferite, mai grave, capacitatea funcțională mult redusă și supraviețuirea scurtată. Aproape 80% din bolnavii cu DSV moderat sau mare, mor în cursul primului an și la marea majoritate decesul survine în primele 6 luni de viață, datorită principalei complicații — insuficiența cardiacă congestivă. Bolnavii la care se dezvoltă hipertensiunea pulmonară de rezistență (boala obstructivă vasculară pulmonară), a doua mare complicație a DSV și cea mai frecventă la copiii mari și la adulți, cu creșterea acesteia suficientă spre a permite numai un șunt A—V moderat, prezintă o ameliorare temporară a stării lor clinice cardiovasculare, fără insuficiență cardiacă congestivă; principala lor dificultate este bronhopneumopatia intercurentă. În 10—20% din cazurile de DSV moderate și mari, ameliorarea poate fi datorită dezvoltării unei stenoze infundibulare pulmonare ce protejează plămînii. DSV este, alături de PCA, anomalia care se complică cel mai des cu endocardita infecțioasă (20% din cazuri), în special cînd șuntul este mic sau moderat, dar excepțional înainte de vîrsta de 2 ani. Endocardita este de obicei gravă și deseori răspunzătoare de mutilări severe, îndeosebi ale valvelor aortice implicate prin extinderea procesului infecțios; aceasta obligă la o profilaxie riguroasă antiinfecțioasă, independent de talia defectului. În fine, DSV se poate complica (4—5%) cu insuficiență aortică prin prolapsul valvelor sigmoide, cel mai adesea cea anterioară dreaptă. Regurgitația aortică evoluează rapid, ajungîndu-se, dacă defectul septal nu este închis, oricare i-ar fi calibrul, la insuficiență cardiacă. De cele mai multe ori, moartea bolnavilor cu DSV se datorește complicațiilor: insuficiența cardiacă intratabilă, infecțiile bronho-pulmonare intercurente, endocardita infecțioasă, abcesul cerebral, moartea subită prin aritmii grave ventriculare.

3. CANALUL ATRIO-VENTRICULAR COMUN

Definiție, frecvență. Canalul atrioventricular comun (CAVC) este o soluție de continuitate intracardiacă interesînd etajele atrial și ventricular și planul inelelor valvulare mitral și tricuspidian, asociind un DSA tip OP, un DSV sus situat și o singură valvă comună atrio-ventriculară pentru ambele părți ale inimii (fig. XXVIII-19). Este una din cele mai obișnuite malformații cardiovasculare complexe, apărînd în 2—3% din cazurile depistate la naștere (2).

Este asociat cu diferite alte malformații cardiace, îndeosebi SP, tetralogie Fallot, dublă cale de ieșire din VD sau VS, transpoziția arterelor mari; malformația este întîlnită la 50% din pacienții cu sindrom Down (trisomia 21).

Morfopatologie și embriologie. CAVC reprezintă o tulburare în procesul de dezvoltare a mugurilor endocardici *(endocardial cushion defect)*

Scanned with OKEN Scanner

care intervin normal în formarea septurilor intermediar, interatrial și interventricular, precum și a valvelor atrio-ventriculare. Schematic, se disting *o formă parțială* — DSA tip OP cu despicătură a marei valve a mitralei — și *o formă completă*, definită mai sus, în care atriile sînt incomplet separate de ventricule, valvele mitrale și tricuspide sînt incomplet formate (despicate sau absente), iar septurile atrial și ventricular sînt in-

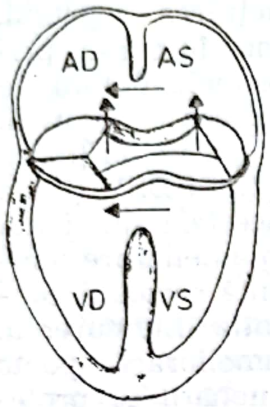

Fig. XXVIII-19. — Anatomia funcțională în canalul atrioventricular complet (modificat după Navin N.C.).

complete. Între forma completă și parțială de canal atrioventricular comun se pot întîlni o serie de variante intermediare, forme de tranziție, în funcție de importanța leziunilor valvei mitrale și tricuspidiene, de prezența și mărimea DSV. Sînt descrise mai multe tipuri de CAVC complete, după talia DSV și după atașarea hemivalvei comune anterioare la pereții ventriculari; *clasificarea* cea mai cunoscută a lui *Rastelli* (66), cuprinde *trei tipuri*: — *tipul A* — valva anterioară împărțită într-o hemivalvă mitrală și una tricuspidiană, fiecare atașată prin cordaje ce provin din ventriculul corespunzător; — *tipul B* — se deosebește de tipul A prin prezența de cordaje ce merg de la hemivalva mitrală la peretele VD; — *tipul C* — valva anterioară este unică și neatașată prin cordaje, liberă („plutește").

Fiziopatologie. Tabloul fiziopatologic al canalului atrioventricular comun este determinat în primul rînd de DSV și DSA, la care se adaugă leziunile valvulare regurgitante mitro-tricuspidiene. Complexul central de defecte poate permite amestecul de sînge din toate cele patru camere, dar deoarece presiunea este mai mare în cavitățile stîngi decît în cele drepte, ia naștere un șunt mixt în cadrul căruia predomină șuntul stînga-dreapta, atît la nivelul atriilor cît și la nivelul ventriculilor. Regurgitația, îndeosebi mitrală, prin valva comună despicată, antrenează o creștere a presiunii atriale stîngi, care majorează șuntul stînga-dreapta prin DSA; uneori, șuntarea de sînge se face direct din VS spre AD și poate fi mare, element important chirurgical. Acestea au drept urmare creșterea accentuată a circulației pulmonare, cu dilatarea AP, supraîncărcarea de volum biventriculară, VD avînd sarcina cea mai mare. Mărimea DSV este factorul major ce determină nivelul HTP, care poate antrena precoce leziuni arteriolare, cu rezistență pulmonară rapid crescută. Insuficiența cardiacă se instalează curînd și este severă, dat fiind supraîncărcarea biventriculară. Cînd HTP și obstrucția vasculară pulmonară sînt impor-

Scanned with OKEN Scanner

tante, componenta V—A a șuntului tinde să predomine și apare desaturația arterială sistemică cu cianoză intermitentă.

Tablou clinic. Manifestările clinice ca și evoluția și indicațiile operatorii ale canalului atrioventricular comun depind esențial de mărimea DSV și de importanța insuficienței mitrale. Formele rău tolerate, la sugar, sînt aproape în 80% din cazuri forme complete fără SP protectoare; ele sînt grave și se manifestă precoce datorită șuntului excesiv A—V și evoluției rapide spre HTP majoră răspunzătoare de apariția unei boli pulmonare vasculare obstructive, frecvent ireversibilă. La copil, proporția se inversează, formele incomplete fiind găsite în 75% din cazuri (10). Încă din primele luni ale vieții se poate observa: dezvoltare somatică deficitară, dispnee, infecții bronho-pulmonare iterative severe, alterarea stării generale și deseori insuficiență cardiacă greu controlată. În cazul în care se produce HTP accentuată, șuntul devine predominent V—A și apare o cianoză moderată, care într-o evoluție de lungă durată a bolii este însoțită de policitemie și hipocratism digital.

La examenul obiectiv se constată, nu rareori, o bombare a regiunii precordiale, semne palpatorii de HVD sau hipertrofie biventriculară și un freamăt sistolic parasternal stîng inferior și/sau la vîrf. Suflurile pot fi absente cînd presiunile sînt echilibrate, sau pot fi prezente un suflu sistolic intens parasternal stîng, de DSV și/sau suflu sistolic apexo-axilar de regurgitare mitrală, însoțit adesea de un rulment diastolic de debit și un zgomot III. Zgomotul II este totdeauna foarte accentuat în focarul pulmonar, clivat strîns și fix. Regurgitarea VD—AD poate fi suspectată prin prezența unei unde V amplă pe pulsul venos jugular.

Explorări paraclinice. *Radiologie.* Cardiomegalia este globală și marcată, AP dilatată, vascularizația pulmonară centrală și periferică crescută, anomalii ce sînt cu atît mai accentuate cu cît șuntul A—V este mai voluminos și regurgitarea mitrală mai importantă. Odată cu instalarea bolii pulmonare obstructive cardiomegalia poate diminua, cîmpurile pulmonare periferice se luminează și dilatarea arterelor pulmonare centrale persistă și se accentuează.

ECG. Sînt găsite elementele unei „triade" caracteristică pentru toate formele de canal atrioventricular comun: alungirea intervalului PR în peste 60% din cazuri, BRD incomplet în aproape 90% din cazuri, deviația axei QRS la stînga între —30° și —120° în cvasitotalitatea cazurilor. Sînt asociate semne de hipertrofie biventriculară predominent dreaptă și hipertrofie biatrială. Aritmiile atriale sînt relativ obișnuite. În formele cu boală pulmonară vasculară obstructivă sau SP importantă asociată, modificările ECG sînt de HVD și HAD.

Ecocardiografia uni- sau bidimensională confirmă, într-un mod simplu, diagnosticul prezumat clinic de canal atrioventricular comun, furnizînd două aspecte sugestive: a. înregistrarea unei singure valve atrioventriculare comună între peretele posterior al VS și peretele anterior al VD, traversînd ecourile septului restant; b. înregistrarea unei porțiuni din fiecare valvă comună, una anterioară tricuspidiană și alta posterioară mitrală, deplasîndu-se în diastolă, prima înainte și ultima înapoi, iar în sistolă apropiindu-se în planul septului restant sau la înălțimea prelun-

Scanned with OKEN Scanner

girii sale în regiunea subaortică. Mișcarea septului ventricular este normală în canalul atrioventricular comun forma completă și nu paradoxală ca în formele parțiale. Înregistrarea ecocardiografică permite formularea diagnosticului de defect al mugurilor endocardici și, în mod egal, în cadrul unui tablou de șunt stînga-dreapta cu deviație axială QRS la stînga, să-l elimine (67).

Cateterismul cardiac arată o trecere liberă și bizară a sondei în toate camerele. Oximetria este mult crescută în AD și continuă să crească în VD. Saturația în O_2 a sîngelui arterial sistemic este ușor scăzută; cînd șuntul V—A predomină, ea este mult diminuată, la aceasta contribuind și o desaturare a sîngelui venos pulmonar — secundară unei boli parenchimatoase pulmonare consecutive șuntului important. Presiunile din VD și AP sînt în general ridicate, oglindind creșterea atît a fluxului cît și a rezistențelor vasculare pulmonare. *Angiografia selectivă* demonstrează anatomia defectelor septale precum și incompetențele valvelor atrio-ventriculare. Cele mai bune imagini sînt obținute prin ventriculografia stîngă de față, care arată imaginea de „gît de lebădă" a camerei de golire a VS în timpul diastolei, caracteristică canalului atrioventricular comun, provocată de valva mitrală anterioară despicată și de dispoziția anormală a cordajelor sale.

Diagnosticul este deseori ușurat, datorită coexistenței mongolismului la un tablou de șunt stînga-dreapta voluminos, cu devierea la stînga a axei QRS, sindrom de HTP, suflu sistolic de insuficiență mitrală, marcată cardiomegalie și insuficiență cardiacă congestivă. Cateterismul cardiac și angiocardiografia sînt necesare pentru a deosebi canalul atrioventricular comun de DSA și PCA mari cu HTP, ventricul unic, VD cu dublă cale de ieșire și tetralogia Fallot.

Evoluție, complicații și prognostic. Evoluția spontană a canalului atrioventricular comun forma completă este severă, caracterizată în majoritatea cazurilor prin cardiomegalie progresivă și episoade de insuficiență cardiacă congestivă. Prognosticul este cu atît mai sever cu cît rezistențele vasculare pulmonare sînt mai mari; el este foarte rezervat în cazurile cu cianoză, aceasta aducînd proba rezistențelor pulmonare ridicate. Decesul se produce obișnuit în cursul primului an de viață prin insuficiență cardiacă sau boală pulmonară vasculară obstructivă și numai 4% din bolnavi depășesc vîrsta de 5 ani fără operație (6). Totuși, sînt și forme infantile, de obicei incomplete, compatibile cu o viață îndelungată pînă la adolescență sau adult, dar acești copii sînt frecvent hipotrofici sau în insuficiență cardiacă latentă și adesea supraviețuitorii au obstrucție la flux în circulația pulmonară. Endocardita infecțioasă poate complica evoluția acestei cardiopatii congenitale, dat fiind deformarea valvulară atrioventriculară și complexitatea leziunilor.

4. PERSISTENȚA CANALULUI ARTERIAL (PCA)

Definiție, frecvență. PCA constă în existența anormală după naștere a permeabilității canalului vascular arterial, prin care comunică în timpul vieții fetale Ao cu AP (fig. XXVIII-20). PCA este de obicei izo-

Scanned with OKEN Scanner

lată; după DSV și DSA reprezintă, la copii, una dintre cele mai frecvente cardiopatii congenitale (10—15%). PCA poate fi asociată cu alte anomalii cardiace; cele mai obișnuite în ordinea frecvenței sînt: DSV, CoAo, SP, SAo, DSA, insuficiența mitrală, transpoziția arterelor mari etc. Uneori, PCA poate fi sursa primară de sînge spre plămîni, ca în atrezia pulmonară, sau spre aorta distală, ca în întreruperea completă de arc aortic din care face parte integrantă (29).

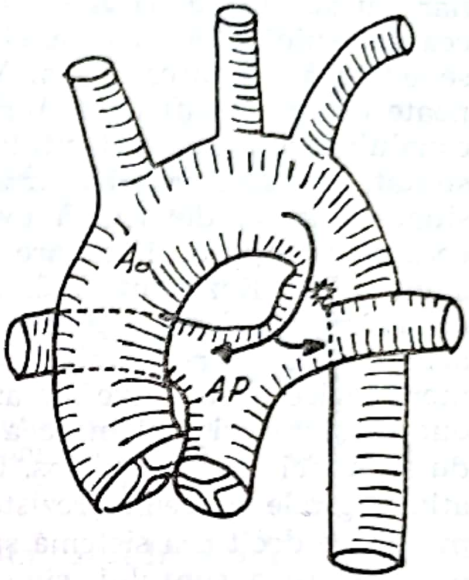

Fig. XXVIII-20. — Persistență de canal arterial.

Morfopatologie. În cursul vieții intrauterine, canalul arterial este o structură normală și esențială a circulației fetale, permițînd sîngelui parțial oxigenat din AP să scurtcircuiteze plămînii, care nu sînt încă funcționali, și să intre în Ao descendentă. Imediat după naștere, consecutiv expansiunii plămînilor, sensul șuntului se schimbă de la Ao la AP, declanșîndu-se obliterarea funcțională a canalului, probabil prin conținutul crescut în O_2 al sîngelui cu care vine în contact, care provoacă un spasm al peretelui său. La prematuri, unde PCA este foarte frecventă (și în 30% din cazuri șuntul A—V este mare), creșterea PO_2 nu este suficientă spre a obține o constricție a canalului, deși media musculară este capabilă să se contracte. Alături de rolul fundamental al PO_2 s-a incriminat și eliberarea de substanțe vasoactive ca histamina, bradichinina, catecolaminele și mai ales, activitatea prostaglandinei E_2. Obliterarea anatomică a canalului se produce mai tîrziu, în cursul primelor două luni de viață. Factorii etiologici posibili implicați în unele situații, în menținerea permeabilității sale, sînt: embriopatia rubeolică, hipoxia la naștere (suferință fetală, pacienți născuți la altitudini ridicate), factorii genetici (PCA tinde să apară mai frecvent la frați și surori).

În mod normal, la naștere canalul are o lungime de 1—2 cm, cu un diametru de 5 mm, continuîndu-se fără delimitare aparentă cu aorta. Ulterior, dacă rămîne permeabil, dimensiunile sale sînt variabile; uneori este lung și subțire, alteori scurt (aproape lipind cele două vase mari) și larg (putînd atinge talia aortei). Arborele arterial pulmonar este dilatat în raport cu importanța șuntului. Cordul prezintă mărirea AS și VS și uneori, cînd crește presiunea în AP, apare și o mărire a VD (72).

Scanned with OKEN Scanner

Fiziopatologie. PCA determină un șunt A—V sub presiune ridicată, atît în sistolă cît și în diastolă, din Ao în AP. Mărimea șuntului și consecințele sale hemodinamice și clinice depind esențial de calibrul canalului și relațiile dintre rezistențele vasculare sistemice și cele pulmonare. Un canal mic nu duce la o supraîncărcare semnificativă cardiopulmonară; unul mare, al cărui calibru este comparabil cu cel al aortei și care oferă o rezistență minimă la fluxul sanguin, permite transmiterea mai mult sau mai puțin completă a presiunii din aortă în sistemul arterial pulmonar, cu șunturi mari A—V și HTP importantă (40% pînă la 100% din cea sistemică). Drept consecință a debitului crescut din mica circulație, se observă dilatarea AS și VS; cu timpul, VS suprasolicitat de volum poate deveni insuficient. Aorta se dilată de la emergență pînă la nivelul canalului, din cauza debitului sporit de sînge expulzat de VS. Sîngele șuntat, ajuns în arborele arterial pulmonar în cantitate mare și sub presiune ridicată, determină evolutiv o creștere a rezistenței pulmonare, ceea ce duce la o diminuare a șuntului A—V și o suprasolicitare de presiune a VD. Rezistența pulmonară crescută este inițial funcțională, vasoconstrictivă reflexă, dar în timp se produce o hipertrofie a musculaturii arterelor și arteriolelor pulmonare. HTP determină progresiv și alterări morfologice obstructive ale arteriolelor pulmonare, care la rîndul lor produc creșterea și mai mare a rezistențelor și presiunii pulmonare, creîndu-se astfel un cerc vicios. Cînd boala obstructivă vasculară pulmonară atinge grade extreme, rezistența pulmonară este egală sau considerabil mai mare decît cea sistemă și HTP mult crescută poate determina treptat o inversare a șuntului, sîngele nesaturat din AP ajungînd în aortă cu apariția cianozei (fenomen cunoscut și în alte cardiopatii congenitale cu șunt A—V și denumit sindrom Eisenmenger). În acest stadiu este prezentă numai o solicitare pură de presiune a VD. De subliniat însă, că în PCA, rezistența vasculară pulmonară foarte ridicată și șuntul exclusiv dreapta-stînga se observă rar, în 5—7% din cazuri.

Tablou clinic. Formele cu șunt A—V moderat, care reprezintă circa 90% din totalul PCA, pînă în decada a II-a — a III-a a vieții nu determină tulburări funcționale sau acestea sînt cel mai adesea discrete, afecțiunea fiind descoperită cu ocazia unui examen sistematic sau a unui episod de endocardită infecțioasă. În cazurile cu șunt important însă, simptomele de proastă toleranță pot apărea mai precoce, chiar din primele săptămîni sau luni de viață ale sugarului sau în copilărie, fiind în funcție, pe de o parte, de supraîncărcarea circulaiei pulmonare și a cordului stîng și, pe de altă parte, de insuficiența relativă a debitului sistemic. Simptomele sînt comune tuturor șunturilor A—V importante, asociind o dezvoltare fizică deficitară cu infecții respiratorii repetate și cu simptome de insuficiență cardiacă. Cînd boala vasculară pulmonară severă duce la inversarea șuntului, sîngele neoxigenat din AP se scurge în aorta descendentă, apărînd cianoza denumită „diferențiată“ (45), limitată (ca și hipocratismul) la membrele inferioare (ocazional și la membrul superior stîng, dacă sîngele neoxigenat intră și în artera subclavie stîngă). În acest stadiu, simptomele comune sînt dispneea, oboseala (fatigabilitate), hemoptiziile, sincopa.

Scanned with OKEN Scanner

Cel mai important semn fizic este suflul continuu sistolo-diastolic „de mașinărie", cu întărire telesistolică și protodiastolică; este aproape patognomonic, deoarece lipsește rareori, întîlnindu-se în peste 90% din cazuri (fig. XXVIII-21). Sediul suflului este în spațiul I—II intercostal stîng, cu propagare (în special componenta sistolică) spre clavicula stîngă, gît și umărul stîng. Uneori însă, sediul este atipic, situat mai jos, para-

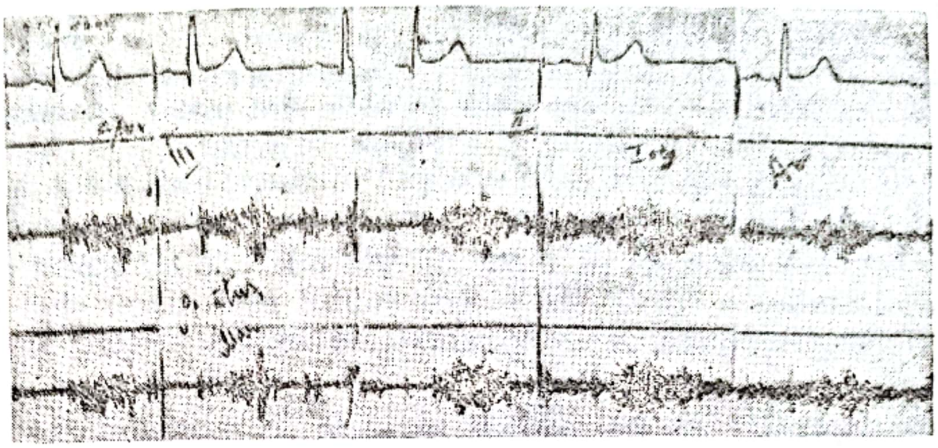

Fig. XXVIII-21. — PCA cu șunt stînga-dreapta semnificativ. Fonocardiograma: suflu sistolo-diastolic continuu, rombic pe zgomotul 2, grad V, focar maxim spațiul I—II parasternal stîng.

sternal stîng, sau chiar subclavicular drept (în cazul în care canalul arterial este asociat cu arc aortic drept). Cînd este intens, se însoțește de un freamăt continuu sau numai sistolic în furculița suprasternală sau în spațiul II intercostal stîng. Cînd șuntul este mare, debitul crescut prin valva mitrală și aortică permite auscultația unor sufluri funcționale: uruitură diastolică apexiană (zgomot de umplere ventriculară) și respectiv un suflu sistolic aortic precedat de clic de ejecție. Suflul continuu poate avea o componentă diastolică mai scurtă, îndeosebi la nou-născuți, la cei cu șunturi mici sau HTP. Ocazional, la sugari, presiunea arterială pulmonară relativ ridicată și presiunea sistemică joasă, cu un gradient de presiunea Ao—AP în diastolă mic, face ca șuntul prin canal, în cursul diastolei, să fie minimal sau absent; astfel, componenta diastolică a suflului poate să nu apară și tabloul clinic este acela al unui șunt A—V, al cărui sediu arterial este evocat în fața amplitudinii anormale a pulsului și localizării înalt situate a suflului sistolic. În cazurile cu HTP accentuată sau cu insuficiență cardiacă, gradientul de presiune între Ao și AP poate fi foarte redus și în cursul sistolei, suflul putînd astfel lipsi complet, trăsătura dominantă ascultatorie fiind zgomotul II unic și puternic (componenta pulmonară), asociat sau nu cu un suflu diastolic de insuficiență pulmonară.

Alte semne fizice, în PCA necomplicat, includ: pulsații în furculița sternală, impuls ventricular stîng hiperdinamic, pulsații arteriale periferice anormal de ample și egale la toate nivelele (în absența CoAo care este frecvent asociată), tensiune arterială diferențială mare ce crește în cursul efortului; dacă presiunea pulsului este mare (45 mm Hg sau mai mult), se pot observa toate semnele periferice întîlnite în insuficiența

Scanned with OKEN Scanner

aortică. Pulsații ventriculare drepte pot fi prezente la sugari și copii cu HTP semnificativă.

Explorări paraclinice. *Radiologie.* De regulă, cordul este ușor mărit sau de volum normal; cardiomegalia este importantă în cazurile cu șunt mare, fiind determinată de dilatarea cordului stîng supraîncărcat de volum. De regulă se observă dilatarea și accentuarea pulsatilității arcului pulmonar. Aorta ascendentă tinde să se dilate și devine netă la copiii mai mari și la adulți; butonul aortic este pregnant, ca o cocoașă deasupra trunchiului AP și cu pulsații crescute. Circulația pulmonară — atît centrală cît și periferică — este crescută; hilurile sînt mărite și uneori pulsatile (fig. XXVIII-22). Bolnavii cu sindrom Eisenmenger se prezintă cu o mărire discretă a VD, dar cu o marcată dilatare a arterelor pulmonare centrale și plămîni clari în periferie.

ECG poate fi normală, dacă șuntul este mic, sau cu aspect de supraîncărcare diastolică a VS și HAS dacă șuntul este mare; cînd se instalează HTP semnificativă, apar și semne de suprasolicitare ventriculară dreaptă.

Ecocardiografia. Cel mai adesea, semnele ecocardiografice nu au decît o valoare prezumptivă: mărirea AS, a VS și o amplitudine exagerată a ecoului mitral. Studiul cineticii valvei pulmonare ajută indirect la stabilirea semnelor de HTP. Ecografia bidimensională permite uneori evidențierea canalului arterial.

Fig. XXVIII-22. — PCA cu șunt A—V semnificativ. Ex. toracic: VS ușor mărit. dilatație de Ao și trunchi AP; netă hipervascularizație pulmonară prin debit.

La explorarea radioizotopică se observă o recirculație a trasorului în circulația pulmonară, predominent în plămîn stîng, dar nu în cordul drept.

Cateterismul cardiac și *angiocardiografia.* Singurul element obiectiv de explorare patognomonic și suficient pentru a afirma diagnosticul, este trecerea catererului din VD în AP și de acolo în aorta

Scanned with OKEN Scanner

descendentă, desenînd o buclă în formă de φ caracteristică. Această manevră reușește însă doar în cazurile cu canal larg, permițînd diferențierea PCA de fereastra aortopulmonară și de DSV. Alt semn important este punerea în evidență a oximetriei crescute din AP, comparativ cu cea existentă în VD. Presiunile din cordul drept și AP sînt normale sau ușor crescute (sub 40% din cele sistemice), în majoritatea cazurilor de PCA simple, întrucît șuntul este mic sau moderat (fluxul pulmonar este de 1—1,5 ori mai mare decît cel sistemic). În formele cu șunt A—V mare (flux pulmonar 2—2,5 ori mai mare în formele moderat-severe și 3—5 ori mai mare în cele grave), presiunile pulmonare și sistemice pot fi egale; presiunea telediastolică din VS și medie din AS pot fi ridicate; totuși, rezistențele vasculare pulmonare sînt normale sau joase. Cînd boala vasculară pulmonară a evoluat și a devenit severă, șuntul are sensul V—A, cel A—V micșorîndu-se sau fiind absent, rezistențele vasculare pulmonare sînt mult crescute și HTP majoră poate fi egală sau depăși pe cea aortică.

Prin aortografie retrogradă, cu injectarea selectivă a substanței de contrast în arcul aortic, se poate pune în evidență opacifierea AP și a ramurilor ei, uneori vizualizîndu-se canalul.

Diagnosticul se face clinic cu certitudine pe baza asocierii unui suflu continuu subclavicular stîng, cu o hiperpulsatilitate arterială. Cînd tabloul este tipic și lipsit de suspiciunea unei anomalii asociate, explorarea hemodinamică nu este necesară.

Diagnosticul diferențial. Întrucît semnul clinic caracteristic este suflul continuu, trebuie făcut diagnosticul diferențial cu celelalte situații în care se poate întîlni un asemenea suflu:

1. Fereastra aorto-pulmonară;
2. Anevrism al sinusului Valsalva rupt în cordul drept;
3. Fistula arterio-venoasă coronariană;
4. Anevrismele arterio-venoase ale vaselor din torace; pot provoca un suflu continuu pe teritoriul pulmonar corespunzător, dar, de regulă, topografia mai joasă permite diferențierea de PCA. De obicei, în aceste cazuri există un traumatism toracic în antecedente, care ajută la orientarea diagnosticului. În cazul fistulei arterio-venoase pulmonare există cianoză și o imagine radiologică caracteristică determinată de anevrism, într-unul din cîmpurile pulmonare.
5. Stenozele pulmonare periferice pot crea de asemenea dificultăți considerabile de diagnostic diferențial cu PCA, fiind necesară explorarea sîngerîndă.
6. DSV cu insuficiență aortică sau chiar numai insuficiență aortică pot să procure unele greutăți, dar mici, întrucît suflul diastolic de regurgitare este însoțit de suflu sistolic și se deosebește ușor de suflul „de mașinărie" al PCA, care este cu adevărat continuu.

Cînd există doar un suflu sistolic parasternal, diagnosticul trebuie făcut cu alte cardiopatii congenitale necianogene, ca de ex.: DSA, DSV, SP; în aceste cazuri, prezența măririi VD și alte nuanțe semiologice permit orientarea diagnosticului.

Scanned with OKEN Scanner

Evoluție, complicații și prognostic. Canalul arterial se închide rareori spontan, dacă este încă permeabil după cîteva luni de viață (85). Deși evoluția PCA este relativ favorabilă față de cea a altor cardiopatii congenitale, totuși, prognosticul este întunecat de apariția frecventă a complicațiilor posibil letale, în lipsa unui tratament prompt. Insuficiența cardiacă este prima cauză de mortalitate. Ea poate fi întîlnită fie din primele săptămîni sau luni, în formele rău tolerate cu șunt A—V mare și HTP majoră ale sugarilor, fie tardiv în decadele a III-a sau a IV-a a vieții. Endocardita infecțioasă este o altă cauză frecventă de mortalitate; ea se grefează obișnuit pe extremitatea pulmonară a canalului. Datorită antibioticelor, de obicei, endocardita se vindecă, dar unele cazuri în care antibioterapia nu vindecă infecția, intervenția chirurgicală devine necesară. Riscul evolutiv al unui șunt A—V la etaj arterial este constituirea unei boli ocluzive arteriale pulmonare. Odată ce arteriopatia ocluzivă a devenit ireversibilă, se poate anticipa moartea prematură în adolescență tardivă sau precoce la adult (55). Anevrismul canalului se complică rareori cu ruptura lui; deseori aceste anevrisme sînt micotice, consecință a unei grefe septice sau a ateromatozei și calcificării. În fine, rareori se întîlnesc anevrisme ale AP, formate la locul de inserție al canalului, produse prin acțiunea mecanică îndelungată exercitată de jetul sanguin. Apariția complicațiilor este evitată și evoluția modificată radical prin intervenția chirurgicală efectuată la timp.

5. FEREASTRA AORTO-PULMONARĂ (FAP)

Este o anomalie a septului ce divide trunchiul arterial comun, constînd în existența unei comunicări, obișnuit largi, între Ao ascendentă și trunchiul AP. Ea se aseamănă extrem de mult sub raport hemodinamic cu PCA, determinînd tablou clinic, electrocardiografic, radiologic și de date oximetrice obținute la cateterism cvasi identice. Fereastra aorto-pulmonară, denumită și fistula sau defectul septal aorto-pulmonar constituie, alături de trunchiul arterial comun, entități rău tolerate, începînd de la vîrste mai mici și care pot simula PCA cu debit mare. Din această cauză, anomalia este extrem de rară la adult, în 9 din 10 cazuri diagnosticul fiind pus în copilărie, înaintea vîrstei de 3 ani. Diferențierea de PCA este foarte dificilă, și uneori chiar imposibilă (11). Unele elemente de orientare pot fi următoarele:

a) Spre deosebire de canalul arterial care opune sîngelui șuntat o rezistență, de obicei apreciabilă, la nivelul ferestrei aortopulmonare ea este practic absentă și de aceea sîngele șuntat ajunge în AP aproape totdeauna în cantitate mare și sub presiune ridicată, determinînd creșterea rezistențelor pulmonare. În consecință, tulburările funcționale sînt foarte accentuate, iar evoluția spre HTP severă și sindrom Eisenmenger este cea mai rapidă din toate șunturile A—V, în absența unei corecții chirurgicale precoce (fig. XXVIII-23).

b) În fereastra aortopulmonară, suflul este de obicei numai sistolic și mai rar continuu; el este mai superficial și de mai mare intensitate decît în PCA, se aude mai bine ceva mai jos, în spațiul III—IV intercostal și mai spre dreapta — chiar parasternal drept — și este însoțit de clic de ejecție.

Scanned with OKEN Scanner

c) Cateterismul cardiac permite diferențierea numai dacă sonda poate fi trecută din AP în Ao; în aceste cazuri, traiectul este deosebit de cel caracteristic în φ, întîlnit în PCA; la explorarea radionucleară, se observă un flux asimetric simultan în AP și Ao, înainte de opacifierea VS.

d) Aortografia, punînd în evidență opacifierea simultană a aortei și porțiunii inițiale a AP, este semnul cel mai sigur pentru diferențierea

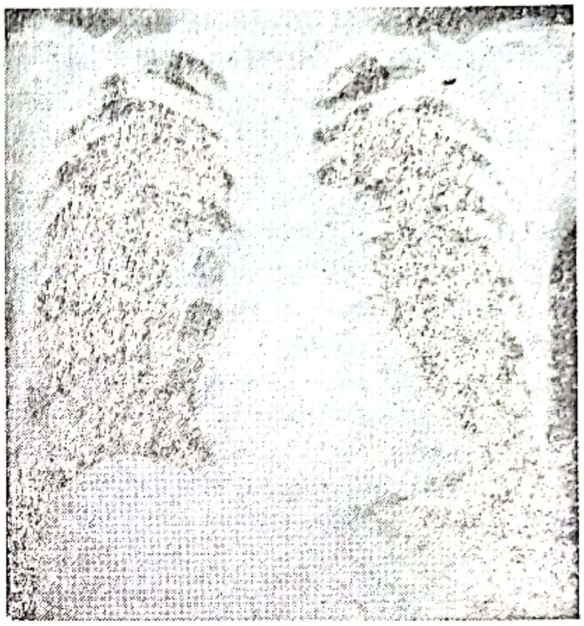

Fig. XXVIII-23. — Fereastră aorto-pulmonară cu sindrom Eisenmenger. Rx toracic: cord în limite superioare normale; dilatație a trunchiului AP; Ao ascendentă mărită; hiluri mari amputate, contrastînd cu circulația periferică scăzută.

acestor două cardiopatii congenitale. Totuși, deseori, datorită dificultăților de diferențiere, diagnosticul se face abia în cursul corecției chirurgicale, întreprinsă cel mai adesea pentru prezumția de PCA (39, 76).

6. ANEVRISMUL DE SINUS VALSALVA RUPT ÎN CAVITĂȚILE DREPTE

Anevrismele Valsalva ale sinusurilor valvulare aortice, cel mai frecvent drept și mai rar necoronarian posterior, sînt obișnuit congenitale (consecința unei atrofii localizate a tunicii medii aortice), mai rar cîștigate (infecțioase sau luetice). Majoritatea rămîn latente clinic pînă în decada III și IV a vieții, cînd din cauza unei endocardite infecțioase sau efort fizic, se rup în general în cavitățile cardiace, cel mai adesea AD sau VD, ocazionînd complicații rezolvabile printr-o indicație operatorie pusă la timp. Ruptura, semnalată tipic de apariția unui episod dureros precordial, provoacă instalarea brutală, mai rar progresivă, a unei fistule aorto-cardiace, cu tablou clinic grav (îndeosebi cea aorto-atrială) de șunt A—V voluminos, cu insuficiență cardiacă (cardiomegalie, hipervascularizație pulmonară, hepatomegalie) și semne periferice ca în orice insuficiență aortică. Este prezent un suflu continuu sau, mai rar, dublu suflu sistolo-diastolic, cu maximum în spațiul IV—V parasternal stîng. Electrocardiograma permite eliminarea unei cauze coronariene a accidentului dureros și exprimă dilatarea biventriculară, eventual și atrială dreaptă, precum și un bloc A—V gradul I—II, prin compresiunea nodului AV.

Scanned with OKEN Scanner

Examenul radiologic relevă cardiomegalie, dilatarea AP și hipervascularizație pulmonară. Dacă în cursul evoluției sale sacul anevrismal proemină în tractul de ieșire al VD, pot apărea semne de stenoză pulmonară și la ecocardiografie protruzia sa sistolică poate fi înregistrată ca un ecou separat. Cateterismul cardiac drept aduce argumentelor clinice certitudinea unui șunt stînga-dreapta la nivelul AD și VD, dar nu demonstrează originea sa aortică. Aortografia retrogradă este cea mai precisă în date și arată net traiectul fistulei aorto-cardiace. Evoluția sa se poate complica și cu endocardită infecțioasă (32).

7. IRIGAȚIA SISTEMICĂ ABERANTĂ A PLĂMÎNULUI

Vasul arterial sistemic aberant — rareori dublu sau multiplu — pentru alimentarea unei porțiuni din plămîn (obișnuit un lob inferior) pornește din aorta descendentă sau abdominală. Unii înglobează entitatea în cadrul mai larg al sechestrării pulmonare, întrucît asociația cu aceasta este curentă (65).

Au fost descrise trei variante ale alimentării arteriale sistemice spre regiunea pulmonară inferioară: a) artera sistemică perfuzează țesut pulmonar normal fără dislocare bronhială, care primește de asemenea sînge din AP; b) artera sistemică alimentează țesut pulmonar sechestrat intralobar și, în plus, plămîn adiacent normal; c) artera sistemică alimentează numai țesut pulmonar sechestrat. Cazurile asociate cu sechestrare pulmonară se manifestă prin infecții pulmonare cronice (pneumonie persistentă, tuse cronică, febră, hemoptizie), care conduc la o mai promptă recunoaștere clinică și tratament. Cele cu anatomie bronhială normală sînt asimptomatice. Cînd vasul care ia naștere din aortă este larg, șuntul sanguin Ao—AS, prin lobul pulmonar afectat, crește debitul cardiac, fiind răspunzător de evoluția spre insuficiență cardiacă congestivă la sugari; în schimb HTP este rară, iar suflurile precordiale nesemnificative. Radiografia toracică evidențiază o condensare la nivelul lobului sechestrat, precum și edem pulmonar și cardiomegalie în caz de insuficiență cardiacă congestivă. Electrocardiograma, cînd șuntul este voluminos, arată semne de supraîncărcarea diastolică a VS. Aortografia demonstrează vasul anormal din aorta descendentă spre lobul pulmonar respectiv, cu întoarcere venoasă pulmonară spre AS.

8. MALFORMAȚII ALE SISTEMULUI ARTERIAL CORONARIAN CU ȘUNT A—V

Anomaliile arteriale coronariene constituie un grup particular de anomalii cardiace, unele de importanță minoră funcțională și clinică, cum sînt: ostii multiple, coronară unică, hipoplazia unuia din trunchiurile coronariene, originea coronarei stîngi din sinusul aortic drept, originea circumflexei din coronara dreaptă sau sinusul aortic drept etc. și altele majore, corectabile chirurgical, ca fistula arterio-venoasă coronariană, originea aberantă a coronarei stîngi din artera pulmonară etc. (4, 10, 11).

Fistula arterio-venoasă coronariană. În acest tip rar de de anomalie, arterele coronariene iau naștere normal din aortă, dar una (mai rar am-

Scanned with OKEN Scanner

bele), sau o ramură majoră, comunică distal (fără a trece prin patul capilar), cu una din cavitățile cardiace și/sau cu un vas mare din pericard. În 60% din cazuri este interesată coronara dreaptă. Locurile obișnuite de deschidere ale fistulei, care au o importanță clinică mai mare decît vasul de origine, sînt în ordinea frecvenței următoarele: inima dreaptă în 90% din cazuri (VD, AD, sinusul coronarian sau direct o venă coronară mare, mai rar AP), vena cavă, AS, VS. Sînt afectate în egală măsură ambele sexe.

Fistula arterio-venoasă coronariană realizează un șunt A—V sau stîng-stîng, cu tulburări fiziopatologice similare cu ale unei fistule A—V în circulația mare. Importanța șuntului nu este în general suficientă pentru a genera tulburări subiective, cel puțin la început. Totuși, cu vîrsta, fistula se poate mări și bolnavii pot acuza: oboseală, dispnee la efort, limitarea randamentului fizic, rareori durere anginoasă sau semne de insuficiență cardiacă. În aprecierea tulburărilor sus-menționate trebuie să se țină seama de existența unor cardiopatii asociate, de exemplu o ateroscleroză coronariană progresivă cu vîrsta. Cel mai important element care permite evocarea prezenței afecțiunii este un suflu continuu precordial, localizat — spre deosebire de cel din PCA — atipic mai jos, cu maximum în spațiul IV—V intercostal stîng, mai difuz, relativ slab și superficial, mai puternic în sistolă sau în diastolă și nu în jurul zgomotului II; obișnuit este însoțit de freamăt. ECG și radiologia nu oferă, în majoritatea cazurilor, modificări utile pentru diagnostic, fiind normale. Dacă șuntul este important pot apărea semne de suprasolicitare de volum a inimii și un grad de hipervascularizație pulmonară. Cateterismul cardiac drept evidențiază printr-o cercetare minuțioasă a oximetriei în fiecare cameră și la nivelul sinusului coronar, un șunt stînga-dreapta, cel mai adesea minim și localizat. Cînd fistula drenează în AP, singur cateterismul nu poate face diferențierea de PCA sau fereastra aorto-pulmonară, decît dacă se reușește o sondare directă a fistulei sau a canalului. Angiografia selectivă în calea aortică suprasigmoidiană sau în arterele coronare oferă cele mai bune posibilități pentru a localiza fistula A—V coronariană, camera în care se golește și morfologia celor două coronare. În evoluția lor, aceste leziuni comportă riscul unor complicații, ca: insuficiența cardiacă, din cauza irigației deficitare a miocardului și a supraîncărcării de volum, endocardita infecțioasă, ruptura unui anevrism sacciform dezvoltat în segmentele coronariene dilatate, hipertensiunea pulmonară, ischemia miocardică.

Originea aberantă a coroanei stîngi din artera pulmonară. Este cea mai frecventă dintre anomaliile care interesează originea arterelor coronare. Artera coronară stîngă ia naștere din sinusul postero-lateral stîng al AP, avînd apoi un traiect normal, iar artera coronară dreaptă din aortă. Între cele două artere coronare, care se dilată și devin sinuoase pe măsură ce copilul înaintează în vîrstă, se dezvoltă conexiuni colaterale progresiv mai bogate. Tulburările care apar în această anomalie se datoresc ischemiei ventriculului stîng în teritoriul de distribuție al arterei coronare stîngi, ducînd la infarctizări, dilatarea cordului stîng, fibroelastoză endocardică și disfuncție de pilieri cu insuficiență mitrală. La fetus și în perioada neonatală, artera coronară stîngă este adecvat perfuzată dato-

Scanned with OKEN Scanner

rită hipertensiunii arteriale pulmonare. Cînd această presiune scade sub nivelele sistemice după cîteva zile sau săptămîni de la naștere, artera coronară stîngă este perfuzată retrograd de la coronara dreaptă prin anastomozele intercoronariene. Chiar dacă aceste canale anastomotice sînt abundente, avînd o localizare mai ales proximală, ele ocolesc patul capilar, lipsind astfel miocardul ventricular de oxigen și producînd ischemie în aria afectată a ventriculului stîng. Fluxul retrograd prin artera coronară stîngă produce în plus și un mic șunt stînga-dreapta.

Manifestările clinice apar la sugar brusc între 1 și 4 luni, cu semne de ischemie miocardică, adesea declanșată sau agravată de alimentație, incluzînd episoade de iritabilitate, agitație, refuzul biberonului, oboseală, transpirații reci abundente, paloare, vărsături, tuse, tahipnee și colaps circulator; alteori poate fi revelatoare instalarea unei insuficiențe cardiace. Dezvoltarea fizică este deficitară și infecțiile pulmonare frecvente. În cazuri rare, se întîlnesc la copii și la adulți cu circulație colaterală adecvată, forme asimptomatice, depistate întîmplător sau cu tulburări funcționale minime sau uneori cu angină pectorală de efort și palpitații. La auscultație, suflul lipsește adesea sau este prezent un suflu sistolic modest, un suflu diastolic sau continuu, care reflectă anastomozele intercoronariene. Uneori, suflul sistolic este intens, iradiind în axilă, dovada unei insuficiențe mitrale importante, care este pe primul plan, anomalia coronariană fiind o descoperire operatorie în cursul corectării insuficienței mitrale. Pulsul alternant, cînd este prezent, reflectă insuficiența ventriculară stîngă. Radiologia toracică evidențiază totdeauna o cardiomegalie importantă. La ECG se văd semne patognomonice la vîrsta copilăriei: imagine de infarct antero-lateral cu undă Q largă și profundă, denivelare ST și inversarea undei T în D_1, AVL, V5 și V6 și aritmii variate. În formele de tip „adult", electrocardiograma arată HVD izolată sau asociată la efort cu modificări ischemice.

Cateterismul cardiac depistează un mic șunt stînga-dreapta la nivelul trunchiului AP și un oarecare grad de HTP. Examenele esențiale sînt angiocardiografia selectivă în VS (pentru cinetică și demonstrarea insuficienței mitrale) și aortografia suprasigmoidiană, care vizualizează coronara dreaptă, plecînd din aortă și apoi — prin colaterale — coronara stîngă, care la rîndul său opacifiază retrograd trunchiul AP.

Fără tratament chirurgical, marea majoritate a copiilor mor în primul an de viață, subit, sau prin insuficiență cardiacă ireductibilă; uneori poate apare un anevrism ventricular.

III. CARDIOPATII CONGENITALE CIANOGENE CU ȘUNT DREAPTA-STÎNGA SAU BIDIRECȚIONAL

1. ATREZIA PULMONARĂ CU SEPT VENTRICULAR INTACT

Atrezia orificială pulmonară cu sept ventricular intact este o formă neonatală extremă a SP cu sept ventricular intact, caracterizată prin absența unei comunicări între trunchiul AP și VD, valva pulmonară fiind o membrană atrezică. Se deosebesc două tipuri anatomo-clinice (11):

Scanned with OKEN Scanner

1) cu VD hipoplazic (85% din cazuri), cameră ventriculară mică, virtuală, perete muscular gros, tricuspidă competentă și la ECG, HVS dar cu axa QRS la dreapta; 2) cu VD de dimensiuni normale sau chiar dilatat (15% din cazuri), valvă tricuspidă incompetentă și semne ECG de HVD. În ambele tipuri, valva tricuspidă poate prezenta anomalii de tip Ebstein; rareori este și ea atrezică.

Principala cale prin care sîngele trece din inima dreaptă în cea stîngă este un foramen ovale patent. Perfuzia arterială a plămînilor se face prin canalul arterial persistent sau prin circulația colaterală bronșică, la nivelul cărora poate fi prezent sau nu un suflu sistolic sau continuu; la examenul radiologic circulația pulmonară este diminuată.

Sugarii cu aceste leziuni atrag atenția din primele zile sau săptămîni, prin cianoza extremă și hipoxemia severă cu tahipnee. Spasmul și eventuala închidere a canalului arterial produc atacuri hipoxice și acidoză, fiind răspunzătoare de moartea precoce a majorității acestor pacienți, dacă nu se intervine prompt chirurgical.

La ecocardiografie, obișnuit VD este mic (mai rar mărit), VS și aorta dilatate, ecourile valvei pulmonare absente; înregistrarea ecourilor valvei tricuspide ajută la eliminarea atreziei tricuspidiene. La ecografia de contrast, atrezia pulmonară fiind ducto-dependentă, în incidența suprasternală substanța de contrast apare în aortă și apoi în artera pulmonară. Cateterismul și angiocardiografia sînt necesare pentru precizarea diagnosticului și separarea de alte leziuni, ca atrezia tricuspidiană, trunchiul arterial comun, transpoziția arterelor mari, ventriculul unic cu SP.

2. TETRALOGIA FALLOT

Definiție, frecvență. Tetralogia Fallot este o malformație cianogenă complexă, caracterizată prin: obstrucție pe calea de ieșire a VD, DSV mare subaortic, aortă călare pe sept și hipertrofie ventriculară dreaptă.

Este cea mai frecventă cardiopatie congenitală cianogenă, compatibilă cu o supraviețuire mai îndelungată, reprezentînd circa 2/3 din cardiopatiile congenitale, la adulți și la copiii peste 5 ani; sub această vîrstă, frecvența ei relativă este mult mai mică, deoarece se întîlnesc numeroase alte anomalii care, fiind incompatibile cu o supraviețuire mai prelungită, sînt mult mai rare după vîrsta primei copilării.

Morfopatologie. Statisticile arată că sediul dominant și caracteristic al obstrucției este infundibulul pulmonar (fig. XXVIII-24): stenoza infundibulară izolată se întîlnește în aproximativ 50% din cazuri, cea valvulară izolată în 10%, stenozele mixte în 20%, iar atrezia pulmonară (numită pseudotruncus arteriosus) în 20%. Deseori, în afara stenozării căii de emergență a pulmonarei, se întîlnește hipoplazia AP și a ramurilor ei de bifurcație. Deplasarea spre dreapta a originii aortei poate fi de grade variate, de cele mai multe ori ea este călare pe sept, luînd naștere din ambii ventriculi; în formele severe de tetralogie, cu hipoplazia AP, aorta enormă pare situată complet deasupra VD (7). Aorta primește sînge din ambii ventriculi, atît datorită poziției sale în raport cu septul ventricular, cît și presiunii ridicate din VD. DSV este totdeauna sus situat, infracris-

Scanned with OKEN Scanner

tal, în porțiunea membranoasă, foarte aproape de foița medială a tricuspidei, sub valva aortică și proximal de zona de obstrucție; de obicei, are o suprafață mare, aproape de cea a orificiului aortic. HVD este destul de importantă, afectînd atît camera de umplere cît și cea de evacuare, care au pereții mult îngroșați. Totuși, mărirea VD nu atinge niciodată gradul important întîlnit în SP cu sept ventricular intact, deoarece în tetralogie sîngele are o cale de scurgere suplimentară prin aortă (80).

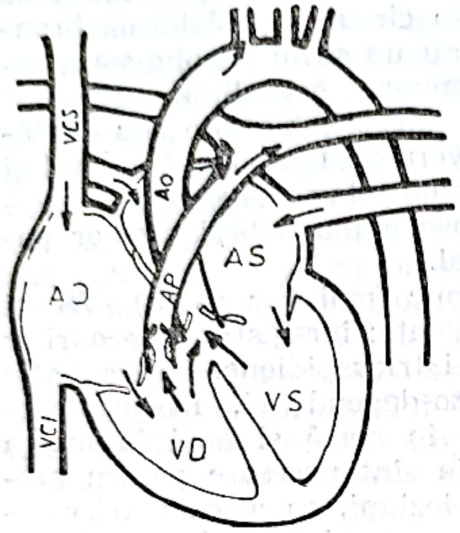

Fig. XXVIII-24. — Schema circulației în tetralogia Fallot.

Sînt prezente adesea malformații asociate: cea mai des întîlnită este DSA (obișnuit foramen ovale patent — constituind pentalogia Fallot), arc aortic drept, anomalii ale sistemului coronarian; mai rar, o venă cavă superioară stîngă sau dublă, hipoplazia, stenoza sau absența unei artere pulmonare și a valvei pulmonare, insuficiența valvei aortice, malformații de tip canal atrioventricular comun, anomalii izolate ale mitralei și tricuspidei, precum și unele malformații extracardiace (rinichi polilobat, luxație congenitală a șoldului, picior equin).

Fiziopatologie. Tetralogia trebuie considerată ca o SP cu sept ventricular deschis, cu egalitatea presiunilor între cei doi ventriculi și cianoză; gradul de dextropoziție a aortei nu pare să joace un rol important în modificările circulatorii. Direcția și mărimea fluxului de sînge prin DSV, care determină tabloul clinic și tolerarea bolii, depind de relația dintre rezistențele la flux din tractul pulmonar și cele din patul vascular sistemic. Cînd rezistența la ejecția ventriculară dreaptă, pe care o reprezintă stenoza căii pulmonare, este mai mică, șuntul este stînga-dreapta, cu creșterea fluxului sanguin pulmonar și saturația arterială sistemică normală; acestea sînt formele de tetradă așa-zise „acianotice" sau „roze", care abia dacă este posibil, uneori, să fie delimitate de DSV mare cu SP ușoară; dezvoltarea copilului este bună, iar boala devine evidentă la vîrste mai mari, sau chiar la adult. Cînd rezistența exercitată de SP este egală cu cea sistemică, șuntul este echilibrat și mic în fiecare direcție, în repaus, iar pacientul nu este evident cianotic, deși la efort poate să apară un șunt dreapta-stînga; capacitatea funcțională a bolnavului este relativ satisfăcătoare. În cazurile la care obstrucția pulmonară este marcat crescută, depășind rezistențele sistemice, fluxul pulmonar critic este redus, cu un șunt dreapta-stînga voluminos și o desaturație arterială în oxigen — respectiv cianoză în repaus — cu atît mai marcate cu cît stenoza este mai strînsă. Acestea sînt cazurile de tetralogie Fallot tipice, la care nu se observă un șunt stînga-dreapta prin DSV. Efortul fizic coboară rezistențele sistemice prin vasodilatație periferică și crește șuntul dreapta-stînga și deci gradul de hipoxemie. Obstrucția infundibulară, care este dinamică, poate de asemenea să fie agravată prin inotropism crescut, în cursul diferitelor activități ce cresc contractilitatea miocardică, ritmul cardiac, sau

Scanned with OKEN Scanner

care scad volumul ventricular drept, fenomen ce se poate manifesta printr-o stare de rău anoxic. În plus, gradul de hipertrofie a căii infundibulare poate crește cu vîrsta.

Ca o reacție de adaptare la hipoxemia sistemică cronică, se produc două fenomene compensatorii: dezvoltarea unei circulații colaterale și poliglobulia (care favorizează fenomene de tromboză, în deosebi în vasele cerebrale și pulmonare). Circulația colaterală tinde să aducă în plămîni o cantitate de sînge suplimentar, permițînd astfel o oxigenare mai bună și diminuarea gradului de anoxemie. O modalitate importantă a acestei circulații o constituie persistența canalului arterial pentru o perioadă de cîțiva ani, uneori toată viața; de obicei însă, după 1—2 ani, canalul se închide și suplimentarea debitului pulmonar se face prin dezvoltarea progresivă cu vîrsta, a unei circulații colaterale, avînd ca punct de plecare în special arterele bronșice. Perioada de închidere a canalului arterial este de obicei o perioadă critică, de agravare a cianozei, apoi, pe măsură ce circulația colaterală se dezvoltă, tabloul clinic se ameliorează. În formele de tetralogie Fallot extreme, foarte grave există un grad înalt de stenoză sau o atrezie pulmonară, care determină deseori o moarte timpurie. În aceste cazuri, întrucît tot debitul ventricular drept este expulzat prin DSV în aortă, supraviețuirea este posibilă numai dacă rămîne permeabil canalul arterial; circulația colaterală poate asigura doar foarte rar o oxigenare suficientă pentru supraviețuire după închiderea canalului.

Tabloul clinic este dominat de diferitele tulburări datorită anoxemiei. Cianoza reprezintă trăsătura clinică dominantă; apare rar la naștere — ca în cazul unei atrezii pulmonare — obișnuit însă se manifestă în cursul primelor 6 luni. Uneori la copii mici cu fenomene marcate de anoxemie, apar crize paroxistice, în cursul cărora cianoza se accentuează; este prezentă o dispnee intensă, putîndu-se produce tulburări nervoase grave, ca pierderea cunoștinței, accese convulsive, abces cerebral etc.; în timpul unor asemenea crize poate surveni moartea. Hipocratismul digital apare de obicei mai tardiv decît cianoza. Dispneea de efort și reducerea capacității fizice sînt aproape constante. Squatting-ul (tendința bolnavului de a se așeza „pe vine" pentru a se odihni și a-și ameliora dispneea de efort) apare în cursul unui efort, dar uneori în cazurile cu anoxemie severă, copiii păstrează această poziție, chiar și în repaus. Dezvoltarea fizică este de multe ori deficitară încă din primele luni de viață, atît sub raport ponderal cît și statural. În cazurile ușoare, în care supraviețuirea este mai lungă, dezvoltarea fizică este bună; de aceea, de obicei adulții cu tetradă au o dezvoltare fizică relativ normală.

La examenul cordului se percepe un suflu sistolic parasternal stîng (spațiul II—IV), moderat; cu cît tetrada este mai severă, cu atît suflul este mai scurt, în contrast cu situația din SP izolată. Suflul sistolic poate lipsi în caz de atrezie pulmonară, sau de SP extrem de strînsă. Uneori, se mai pot percepe un suflu continuu produs de PCA sau o circulație anastomotică și extrem de rar, un suflu diastolic de insuficiență aortică (83). Zgomotul 2 este puternic și unic.

Explorări paraclinice. *Radiologie.* Cordul este moderat mărit, vîrful deplasat în sus, înapoi și spre stînga, arcul mijlociu concav, arcul aortic obișnuit la dreapta, vascularizația pulmonară diminuată, cu reducerea sau

Scanned with OKEN Scanner

absența pulsațiilor hilare; uneori, cînd circulația colaterală este mult dezvoltată, umbrele vasculare pulmonare și regiunea hilară pot fi de mărime normală, dar și în acest caz pulsațiile lipsesc (fig. XXVIII-25).

Electrocardiografia arată o axă electrică deviată la dreapta între +90° și +120°. Semnele de HVD sînt nete dar moderate, nu atît de accentuate ca în SP pură sau trilogia Fallot, fiind de tipul suprasolicitării de

Fig. XXVIII-25. — Tetralogie Fallot extremă cu atrezie de orificiu pulmonar, hipoplazia AP și bogată circulație bronșică. Rx toracică: cord în sabot cu inima dreaptă mărită, concavitatea arcului mijlociu; Ao alungită, dilatată; gracilitate costală; aspect reticular al cîmpurilor pulmonare prin circulație vicariantă bronhopulmonară (imaginea în bandă mai puțin densă — paraaortic drept — reprezintă un vas colateral foarte dezvoltat, confirmare angiocardiografică).

adaptare (la rezistențele sistemice). Numai în 20% din cazuri se întîlnesc semne ECG care trădează dilatația atrială dreaptă.

Ecocardiografia. Trăsăturile ecocardiografice relativ caracteristice sînt: întreruperea continuității normale între septul ventricular și peretele anterior al rădăcinii aortice, care, din cauza dextropoziției vasului se înscrie înaintea septului ventricular; aorta apare dilatată, VD dilatat și hipertrofiat; dacă se reușește evidențierea valvei pulmonare în poziția sa obișnuită, se poate face diferențierea de trunchiul arterial comun, care prezintă de asemenea aspect de încălecare aortică. Ecografia de contrast pe cale venoasă arată șuntul dreapta-stînga ventricular.

Cateterismul cardiac și angiocardiografia sînt indispensabile pentru a preciza diagnosticul și a ghida terapeutica, determinînd gradientul de presiune prin stenoză, anatomia tractului de ieșire a VD și calibrul ramurilor pulmonare, poziția crosei aortice, mărimea și localizarea DSV, mărimea circulației colaterale bronșice, modelul arterial coronarian.

Diagnostic. Este ușor de evocat diagnosticul de tetralogie Fallot pe baza datelor clinice, dar este dificil să fie afirmat cu certitudine și să se excludă alte cardiopatii congenitale cianogene, în special cele care sînt caracterizate printr-o circulație pulmonară săracă: trilogia Fallot, atrezia tricuspidiană, boala Ebstein, ventricul unic cu SP, trunchi arterial comun cu circulație pulmonară asigurată prin circulație bronșică, transpoziția arterelor mari cu DSV și SP, ventricul drept cu dublă cale de ieșire și SP. Anumite nuanțe semiologice pot orienta diagnosticul spre una sau alta din

Scanned with OKEN Scanner

aceste cardiopatii, dar în practică numai cateterismul și mai ales angiocardiografia permit recunoașterea lor cu certitudine (41, 76, 80).

Evoluție, complicații, prognostic. Deși tetralogia Fallot este mai bine suportată decît celelalte cardiopatii congenitale cu șunt V—A, totuși, evoluția sa este destul de defavorabilă: foarte puține sînt cazurile ușoare, compatibile cu o supraviețuire îndelungată și cu o viață relativ activă, atingînd vîrsta adultă (sub 5% depășesc 30 de ani); cazurile grave mor în cursul primelor săptămîni sau luni de viață (30% mortalitate în primul an); peste 3 ani supraviețuiesc 50% și peste 10 ani doar 25% (8). Cele mai frecvente complicații sînt cele neurologice. Chiar în afara crizelor de cianoză paroxistică, deseori se produc tromboze sau embolii ale vaselor cerebrale, cu consecințe grave și de obicei ireversibile: hemiplegii, monoplegii, cecitate. Rareori se constituesc abcese cerebrale, punctul de plecare septic fiind de obicei o infecție în regiunea oto-rino-faringiană sau o infecție pulmonară. Endocardita infecțioasă se întîlnește la aproximativ 4—10% din bolnavi. Infecțiile pulmonare, inclusiv tuberculoza, sînt întîlnite mai rar. Uneori survin hemoptizii prin ruperea unui vas anastomotic pulmonar. Insuficiența cardiacă dreaptă, cînd apare, este de obicei rebelă la tratament și răspunzătoare de moartea unora din bolnavi; ea se întîlnește însă destul de rar, mai ales la bolnavii cu o supraviețuire mai îndelungată (12).

3. SINDROMUL ABSENȚEI VALVEI PULMONARE

Este o cardiopatie congenitală foarte rară constînd din agenezia completă a valvei pulmonare sau prezența numai a unor vestigii nodulare. Este excepțional izolată, obișnuit, asociată cu DSV sus situat, strîmtoarea inelului și a infundibulului pulmonar, precum și dilatarea adeseori anevrismală a trunchiului AP și ramurilor sale (mai ales cea dreaptă). Deși descrisă uneori ca tetralogie Fallot cu absența valvei pulmonare, este diferită hemodinamic și clinic de aceasta. Se caracterizează printr-o dublă solicitare a VD: volumetrică — datorită regurgitației pulmonare și de baraj — prin stenoza inelului pulmonar (76).

La nou-născuți, regurgitația pulmonară poate fi masivă, fiind accentuată de hipertensiunea pulmonară cu rezistențe pulmonare crescute; dacă inelul pulmonar nu este restrictiv, șuntul stînga-dreapta prin DSV este semnificativ. Rezultă o supraîncărcare volumetrică foarte importantă a VD, care duce clinic la apariția precoce și severă a insuficienței cardiace congestive cu cardiomegalie, hipervascularizație pulmonară și dublu suflu sistolo-diastolic parasternal stîng. La acestea trebuie adăugate tulburările de ventilație, uneori dramatice și evocatoare pentru această afecțiune, cu accese polipneice și infecții respiratorii repetate, consecutiv dilatării anevrismale a arterelor pulmonare centrale — răspunzătoare de compresiuni bronșice, cu emfizem obstructiv și atelectazii. Prognosticul este grav, 75% din sugari decedează din primele luni. La copiii mai mari, care au supraviețuit, toleranța funcțională este mai bună ani de zile, întrucît prezintă forme cu „protecție pulmonară", prin stenoză pulmonară moderată inelară și infundibulară, aspectul clinic fiind cel al unui DSV cu SP și cianoză discretă, prin șunt bidirecțional sau dreapta-stînga. În fine, cînd SP este

Scanned with OKEN Scanner

foarte strînsă, toleranța este mai puțin bună și tabloul clinic seamănă cu o tetralogie Fallot intens cianogenă. Diagnosticul este confirmat prin cateterism și mai ales angiocardiografie.

4. ATREZIA TRICUSPIDIANĂ (AT)

Definiție, frecvență. Atrezia tricuspidiană este o malformație cianogenă complexă, gravă, caracterizată prin absența aparatului valvular atrio-ventricular tricuspidian și a comunicării directe dintre AD și porțiunea ventriculară a inimii. Reprezintă aproximativ 1—3% din totalul cardiopatiilor congenitale și aproximativ 15% din cele cianogene (46, 54, 79).

Morfopatologie. Anatomic sînt prezente trei anomalii majore: atrezia sau hipoplazia tricuspidiană, hipoplazia VD și comunicarea interatrială. Anomalia fundamentală este malformația tricuspidiană. În 80% din cazuri atrezia este completă, fără nici o comunicare între AD și VD; în rest există o hipoplazie importantă, care, din punct de vedere funcțional poate fi asimilată cu o atrezie. Hipoplazia VD este constantă și de regulă foarte marcată. De cele mai multe ori, VD este în comunicare cu VS printr-un DSV de dimensiuni variabile, precum și cu AP. În unele cazuri de hipoplazie tricuspidiană, VD comunică și cu AD, dar cantitatea de sînge ce trece din AD în VD este foarte redusă. Uneori, VD nu comunică cu AP, fiind o cavitate nefuncțională în deget de mănușă. DSA este în 2/3 din cazuri reprezentat de o gaură ovală permeabilă, mai rar de un DSA propriu-zis, de tip OS. Datorită acestor anomalii se observă o dilatare cu îngroșarea pereților AD și urechiușii sale, uneori și a AS care tinde să crească progresiv, precum și în mod constant o creștere în volum cu dilatare și adesea hipertrofie VS.

Atrezia tricuspidiană se poate asocia cu alte anomalii: obstacol anatomic pe calea pulmonară (hipoplazia trunchiului sau a ramurilor arterelor pulmonare, stenoză sau atrezie valvulară sau subvalvulară pulmonară, hipoplazie sau atrezie a inelului pulmonar); canalul arterial rămîne uneori permeabil tot timpul supraviețuirii; deseori, circulația colaterală bronșică este mult dezvoltată, permițînd alimentarea circuitului pulmonar în cazurile de atrezie sau SP; malpoziție a arterelor mari cu DSV larg (tip ventricul comun), juxtapoziție mai obișnuit stîngă — a urechiușelor atriale și uneori CoAo; insuficiență mitrală, întoarcere venoasă pulmonară anormală dreaptă, anomalii ale întoarcerii venoase sistemice (13).

Datorită asocierii variabile a acestor multiple anomalii, există o serie întreagă de tipuri anatomice. Ținînd seamă că, sub raport clinic, factorul cel mai important este modalitatea de acces a sîngelui spre circulația pulmonară și debitul acestei circulații, variantele AT sînt clasificate în primul rînd pe baza relațiilor între arterele mari cu ventriculii și secundar pe prezența sau absența obstrucției la fluxul sanguin pulmonar. În acest sens, se disting două tipuri principale (79, 78, 37): tipul I, cu relații normale ale arterelor mari (forma obișnuită sau „simplă" de atrezie tricuspidiană, 70% din cazuri) și tipul II (formă mai rară, 30% din cazuri) cu malpoziții de artere mari de tip dextro- sau levotranspoziție; în fiecare

Scanned with OKEN Scanner

categorie, calea pulmonară poate fi normală sau cu obstacol, acesta fiind mult mai frecvent în forma cu vase mari în poziție normală (fig. XXVIII-26).

Fiziopatologie. Absența orificiului tricuspidian are drept consecință obligatorie, fără de care viața este imposibilă, un șunt larg V—A la nivelul atriilor, sîngele venos trecînd în totalitate (sau cvasitotalitate în cazurile

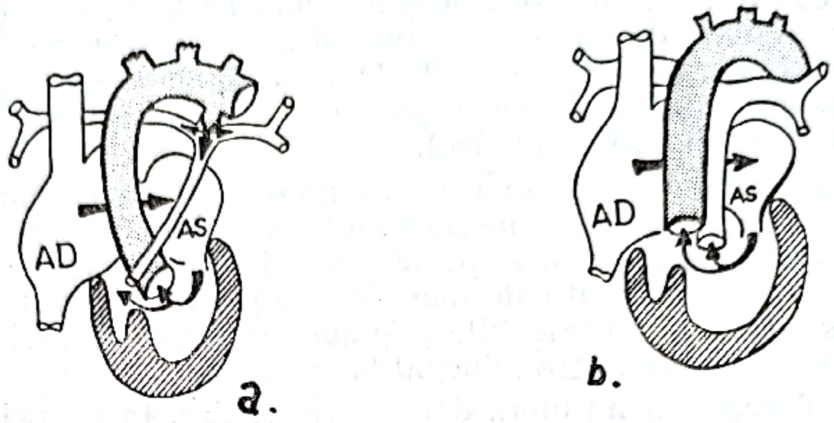

Fig. XXVIII-26. — Atrezie tricuspidiană (modificat după R. Rullière).
a) „simplă"; b „cu transpoziția marilor vase".

de hipoplazie tricuspidiană) din AD în AS, unde se amestecă cu sîngele oxigenat care vine din plămîni; de aci, trece în VS, care îl propulsează atît în circulația sistemică cît și în circulația pulmonară, fie direct în cazul transpoziției marilor artere (tipul II) sau al atreziei pulmonare cu sept ventricular intact (via canal arterial sau vasele colaterale bronșice), fie indirect spre plămîn, modalitatea de circulație cea mai obișnuită, prin intermediul DSV și al VD hipoplazic. Din punct de vedere hemodinamic, în atrezia tricuspidiană există deci un ventricul unic funcțional — cel stîng — care alimentează el singur ambele circulații. Ca o consecință hemodinamică a circulației ce trece total prin partea stîngă a inimii, VS este dilatat și hipertrofiat, formînd cea mai mare parte a miocardului ventricular. Cînd există un obstacol anatomic pe calea pulmonară sau intracardiac (stenoză infundibulară VD sau DSV „restrictiv"), perfuzia sanguină pulmonară este cantitativ scăzută, antrenînd o desaturație arterială sistemică importantă: este cazul atreziilor tricuspidiene cu diminuarea fluxului sanguin pulmonar, cu plămîni clari și cianoză francă în prim plan al simptomatologiei. Cînd calea pulmonară este fără obstacol și DSV mare, volumul fluxului sanguin spre plămîn este crescut, dar dependent de gradul rezistenței vasculare pulmonare: este cazul formelor de atrezie tricuspidiană cu vascularizație pulmonară normală sau crescută, cu semne de anoxemie reduse sau chiar inaparente clinic; acestea sînt de regulă formele tipului II cu transpoziția arterelor mari. În asemenea situații, apare o supraîncărcare volumetrică a VS, ducînd la insuficiență cardiacă congestivă. Creșterea cronică a debitului și presiunilor pulmonare imprimă în mod inexorabil evoluția spre o boală obstructivă arterială pulmonară (24).

Scanned with OKEN Scanner

Tablou clinic. Aspectul clinic este diferit, după importanța fluxului arterial pulmonar, deosebindu-se schematic două tipuri: formele cianogene și formele deloc sau puțin cianogene.

În *formele cianogene* domină consecințele anoxemiei. Cianoza este, de cele mai multe ori, intensă și precoce; în mai mult de jumătate din cazuri există de la naștere sau din prima săptămînă de viață, în rest apare de obicei în cursul primului an; de regulă, se agravează progresiv, datorită închiderii PCA, diminuării spontane sau închiderii DSV, sau creșterii gradului de SP. În afară de cianoză, se observă deseori squatting, hipocratism digital, poliglobulie, dispnee de efort, dezvoltare motorie și psihică foarte încetinită, deformații ale coloanei vertebrale, tulburări nervoase grave (lipotimii, sincope anoxice, convulsii).

În *formele necianogene,* în care volumul circulației pulmonare este mai mare decît cel sistemic, cianoza de amestec este mai mică sau absentă, deși desaturația este constantă; în schimb, supraîncărcarea de volum a cavităților stîngi poate fi atît de mare încît semnele de insuficiență cardiacă congestivă stîngă și infecțiile pulmonare trec pe primul plan, fiind adesea precoce și foarte severe, ducînd la exitus.

Examenul cordului nu oferă date caracteristice. În formele predominant cianogene se poate percepe un suflu parasternal stîng de SP de intensitate variabilă; în prezența PCA se percepe un suflu sistolic sau continuu; zgomotul 2 cardiac este unic. În formele necianogene se găsește frecvent o deformare a regiunii precordiale, freamăt sistolic și un suflu sistolic cu caracter de DSV, zgomot 2 obișnuit clivat, semne de insuficiență cardiacă și uneori o discrepanță între pulsațiile arterelor de la membrele superioare și cele inferioare datorită CoAo asociată.

Explorări paraclinice. *ECG* este importantă, pentru că evidențiază date relativ caracteristice, utile pentru diagnostic; axa electrică a cordului, la cei fără malpoziție de vase mari, este franc deviată la stînga, între 0° și —90° (fig. XXVIII-27); la cei cu arterele mari transpuse, axa electrică QRS este între 0° și +90°. În mod constant, se observă diminuarea forțelor ventriculare drepte și se găsesc semne de HVS, semne de dilatare atrială dreaptă sau dilatare biatrială. Prezența HAD și a axei QRS deviată la stînga, asociate cianozei, este aproape patognomonică pentru atrezia tricuspidiană.

Radiologia toracică. În formele obișnuite, cu circulație pulmonară scăzută, volumul cardiac este adesea normal sau ușor crescut, cu AD ușor pînă la moderat mărit, segmentul arterei pulmonare mic sau absent, arcul inferior stîng proeminent, cîmpurile pulmonare cu luminozitate crescută. Într-o minoritate de cazuri — cele cu flux pulmonar crescut — AP și ramurile ei sînt de volum mărit, transparența pulmonară apare diminuată, cu imagini de tip congestiv; cardiomegalia este moderată sau chiar importantă în situațiile cu puternică hipervascularizație pulmonară.

Ecocardiografia. La explorarea unidimensională, ceea ce orientează indirect este, pe de o parte, imposibilitatea de a pune în evidență o cavitate ventriculară dreaptă, sau, adesea prezența sa hipoplazică și, pe de altă parte, dilatația cavităților stîngi. Ecocardiografia bidimensională precizează anatomia malformației, permite aprecierea cineticii și taliei ventri-

Scanned with OKEN Scanner

culilor și evaluează anomaliile asociate. Ecografia de contrast pe cale venoasă arată un șunt dreapta-stînga interatrial.

Cateterismul cardiac și angiocardiografia. Traiectul sondei oferă date prețioase: cateterul nu poate trece din AD în VD, dar trece totdeauna prin DSA în AS și apoi în VS. Presiunea este crescută în AD, superioară aceleia din AS, cu o undă A gigantă, mai ales dacă DSA nu este mare.

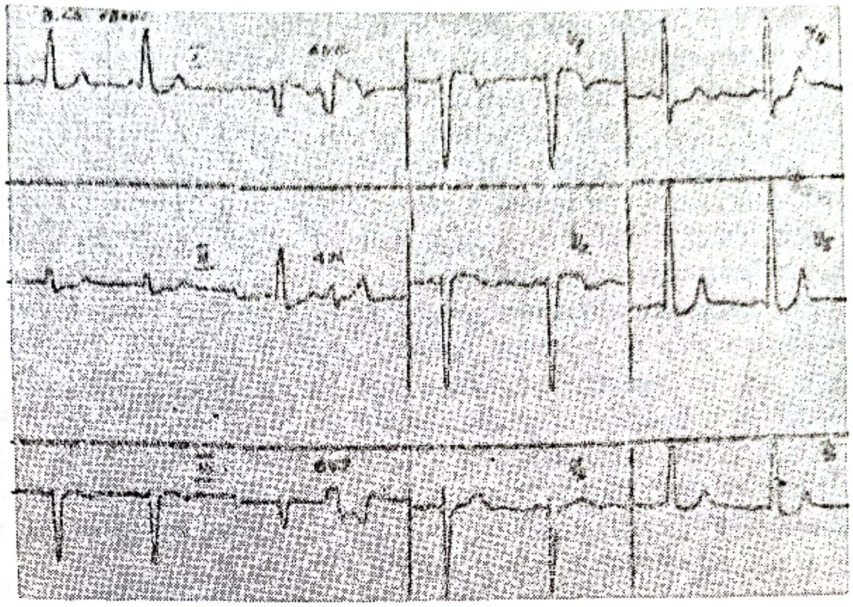

Fig. XXVIII-27. — Atrezie tricuspidiană „simplă" (cu Ao și AP în poziție normală), formă rară (fără obstacol pe calea pulmonară), DSA mare, DSV moderat. ECG: RS 70/min., extrasistole ventriculare, AaRS — 30°, HAS, HVS diastolică

Oximetria este scăzută în AS, VS, dar este mai mare decît în AD. La angiocardiografia venoasă, opacifierea AD permite atestarea diagnosticului, arătînd imaginea caracteristică de atrezie tricuspidiană, cu umplerea imediată a cavităților stîngi; opacifierea se face totdeauna în următoarea ordine: AD, AS, VS, apoi vasele de la bază. VS se opacifiază totdeauna înaintea VD, care se umple via DSV, sau nu se opacifiază de loc dacă este rudimentar. Este totdeauna foarte important să se studieze cu minuțiozitate starea circulației pulmonare, întrucît ea condiționează în mare parte posibilitatea unei chirurgii corectoare (35). Ventriculografia selectivă stîngă biplană permite să se aprecieze mărimea VS, DSV și a VD, talia și poziția aortei și AP. Studiul funcției ventriculare stîngi, cuprinzînd calculul volumelor telesistolice și telediastolice, al indicilor contractilității și continența valvei mitrale, are o importanță prognostică.

Diagnosticul pozitiv se bazează pe aspectul clinic, cu cianoză precoce și intensă, asociată cu axă QRS deviată la stînga, HVS, HAD și plămîni obișnuiți clari, care la un copil este puternic sugestiv pentru AT.

Diagnosticul diferențial se reduce, în majoritatea cazurilor, la excluderea altor cardiopatii congenitale cianogene, cu axă electrică deviată la stînga și/sau HVS, care sînt, de fapt, foarte rare: atrezia pulmonară cu sept ventricular intact și DSA, ventriculul unic, canal atrioventricular

Scanned with OKEN Scanner

comun cu SP. În formele cu vascularizație pulmonară normală sau crescută, diagnosticul diferențial include cardiopatii complexe cu axa QRS la stînga: canal atrioventricular comun, VD cu dublă cale de ieșire, ventriculul unic. Uneori, în diagnosticul diferențial al AT pot intra în discuție și alte malformații cianogene: transpoziția arterelor mari cu VD rudimentar, trunchi arterial comun, tetralogie Fallot severă.

Evoluție, complicații, prognostic. Atrezia tricuspidiană se situează printre cardiopatiile congenitale cele mai grave, fiind de regulă incompatibilă cu o supraviețuire mai prelungită: 50% din copii mor înainte de a atinge vîrsta de 6 luni și 75% înainte de 1 an; numai 10% depășesc vîrsta de 10 ani (35). Prognosticul depinde de mărimea DSA, care permite o trecere ușoară a sîngelui venos sistemic din AD în AS și de o delicată balanță circulatorie, în care starea căii pulmonare și deci fluxul arterial pulmonar să fie adecvat pentru oxigenare, dar nu excesiv hemodinamic. Atrezia tricuspidiană este generatoare de aceleași complicații ca și celelalte cardiopatii congenitale cianogene, moartea survenind cel mai obișnuit prin hipoxie severă și acidoză metabolică (în cursul crizelor de anoxemie paroxistică, cu accidente vasculare și abces cerebral), sau prin insuficiență cardiacă în cazurile de transpoziția arterelor mari cu artere pulmonare dilatate și flux pulmonar excesiv. Mai rar, moartea se datorește unei endocardite infecțioase sau unor complicații pulmonare. În prezent, datorită intervențiilor chirurgicale, evoluția a fost ameliorată, permițînd să se prevadă o supraviețuire îndelungată (35).

5. BOALA EBSTEIN

Definiție, frecvență. Boala Ebstein se definește anatomic ca malinserția unei părți a aparatului tricuspidian, care are drept consecință „atrializarea" unei porțiuni a camerei de admisie a VD. Este o anomalie rară, reprezentînd aproximativ 1% din totalul cardiopatiilor congenitale.

Morfopatologie și fiziopatologie. Valva tricuspidiană anterioară se inseră adesea normal pe inelul fibros, dar valvele septală și posterioară sînt deformate și inserate mai jos pe mușchiul ventricular, de care rămîn alipite pe circa 2/3 din lungimea lor, astfel că zona de comunicare dintre AD și VD este deplasată mult în interiorul cavității ventriculare. În plus, există anomalii ale cordajelor și pilierilor, ceea ce face ca cele două valve să fie atașate într-un grad variabil la sept și regiunea apicală. Partea proximală a VD, situată între inelul fibros rămas pe loc și noul orificiu situat mai jos, își pierde funcția ventriculară, deoarece în cursul sistolei valva tricuspidiană fiind închisă, nu poate propulsa sîngele ce-l conține. Pereții acestei porțiuni sînt hipoplaziați și se integrează de fapt, funcțional ca și anatomic, atriului drept. Numai porțiunea distală a VD, redusă uneori la apex și infundibul, își păstrează rolul de pompă ventriculară, ejectînd în AP. Pe de altă parte, existența unui oarecare grad de stenoză și insuficiență a orificiului tricuspidian, precum și volumul redus al porțiunii distale a VD, care nu poate prelua întreaga ofertă de sînge din AD, constituie un obstacol în calea circuitului sanguin, asemănător din punct de vedere funcțional cu ceea ce se observă într-o boală tricuspidiană. Ca efect al presiunii crescute în AD, deseori valva găurii ovale nu se sudează

Scanned with OKEN Scanner

de septul atrial; la 75% din bolnavii cu boala Ebstein, persistă gaura ovală permeabilă și mai rar un DSA propriu-zis de tip OS, prin care se poate produce un șunt V—A, de obicei de intensitate medie. În cazurile fără comunicare interatrială, afecțiunea are un tablou hemodinamic asemănător cu cel al unei stenoze tricuspidiene banale. Boala Ebstein este rareori asociată cu alte malformații ca: stenoza sau atrezia pulmonară, DVS, transpoziția corectată a vaselor mari etc. (32).

Tablou clinic. Simptomele pot fi variabile, în raport cu gradul anomaliei tricuspidiene și deci al dificultății existente în modalitățile de scurgere a sîngelui din AD în VD. În cazurile cu leziuni discrete, simptomele pot fi minime și tardive. De regulă, tulburările își fac apariția din copilărie. Astenia este deseori pe primul plan, determinînd consultarea medicului. Deoarece tulburările paroxistice de ritm se întîlnesc deseori, palpitațiile sînt un simptom comun. Dispneea este constantă. La bolnavii cu șunt V—A se găsesc toate semnele determinate de anoxemie, care însă fiind de regulă moderată, tulburările neurologice și squatting-ul se întîlnesc foarte rar. La auscultația cordului, caracteristică este prezența unui ritm în trei sau patru timpi, reprezentînd clivarea largă a zgomotelor 1 și 2, clacmentul de deschidere al tricuspidei, adesea un zgomot 3 și 4. De regulă, se percepe un suflu sistolic parasternal stîng sau xifoidian, de intensitate medie, însoțit uneori și de un suflu diastolic. Pulsul venos jugular arată uneori o undă V proeminentă de insuficiență tricuspidiană.

Explorări paraclinice. *ECG* prezintă un BRD complet sau incomplet cu aspect polifazic și de amplitudine redusă în precordialele drepte, HAD, diverse tulburări de ritm atriale și un sindrom WPW de tip B (20).

Radiologie. Umbra cardiacă are un aspect caracteristic, fiind mărită global, de formă ovoidă (minge de rugby), cu atriul drept ocupînd întreg spațiul retrosternal, pedicului scurt și îngust, circulația pulmonară săracă (fig. XXVIII-28 a și b).

Ecocardiograma. În modul M se obțin cu ușurință înregistrări ale valvei tricuspidiene anterioare, mare și mobilă, simultan cu valva mitrală. Aceste ecouri sînt înregistrate considerabil mai la stînga decît poziția lor normală, dincolo de linia medioclaviculară. Valva are o amplitudine de deschidere crescută, cu o pantă EF diminuată și mai caracteristic, o întîrziere accentuată a închiderii în raport cu mitrala, probabil în relație cu atrializarea și reducerea capacității de pompare a VD; o diferență de 0,04 sec sau mai mult asigură diagnosticul, deși acest semn nu este prezent în toate cazurile (9). Ecografia bidimensională arată deplasarea tricuspidei în VD, dimensiunile VD atrializat, ale AD și ale veritabilului VD.

Cateterismul și angiocardiografia. La cateterism, traiectul sondei arată marea dilatare a AD și presiunea crescută la acest nivel, contrastînd cu presiunea normală din VD și AP. ECG intracavitară înregistrată în segmentul „atrializat", arată deflexiuni QRS de tip ventricular, în timp ce în mod disociat curbele de presiune sînt de tip AD. În cazurile cu șunt V—A, oxigenarea este deficitară în sîngele arterial periferic. Angiocardiografia selectivă atrială și ventriculară dreaptă precizează considerabila dilatare a AD și valva tricuspidă anormal poziționată (10, 11).

Scanned with OKEN Scanner

Diagnostic pozitiv. Există posibilitatea de a pune un diagnostic pozitiv, bazîndu-se pe datele explorărilor neinvazive. Prezența galopurilor multiple, tulburările de ritm atrial, cardiomegalia cu circulație pulmonară redusă contrastînd cu lipsa semnelor ECG de HVD și HVS, dar cu BRD și HAD, sugerează diagnosticul; închiderea marcat întîrziată a valvei tricuspide la ecocardiografie este de o înaltă specificitate și poate consolida diagnosticul clinic și ocazional revelează un caz nesuspectat (9). În situații de dubiu, diagnosticul este confirmat de explorări invazive (55).



Fig. XXVIII-28. — a și b. Boala Ebstein. Rx toracică (posteroanterioară și laterală stîngă): Cord globulos, mult mărit; mare dilatație de inimă dreaptă; AS normal; hipovascularizație pulmonară.

Diagnosticul diferențial se limitează la entități care pot prezenta cardiomegalie cu vascularizație pulmonară scăzută sau normală; în formele necianogene: SP severă cu sept ventricular intact, stenoza tricuspidiană, pericardita exsudativă, miocardopatia severă sau fibroelastoza endocardică; în formele cianogene: tetralgia Fallot, trilogia Fallot severă, AT și boala Uhl.

Evoluție, complicații, prognostic. Evoluția este variabilă, în raport cu severitatea leziunilor și importanța anoxemiei. Uneori bolnavii mor încă din anii copilăriei, alteori ating vîrste considerabile (cazul record din literatură a decedat la 84 de ani); majoritatea bolnavilor mor în cursul decadei a doua (85). Dacă se înlătură formele sugarilor, care au un prognostic foarte sever, speranța de viață este de 35 de ani. Elementele de prognostic sever sînt intensitatea și precocitatea cianozei și gradul de mărire a inimii. Moartea se produce de cele mai multe ori prin insuficiență cardiacă congestivă sau tulburări grave de ritm. Abcesul cerebral și embolia paradoxală sînt cazuri mai puțin frecvente de moarte, iar endocardita infecțioasă este extrem de rară.

Scanned with OKEN Scanner

6. SINDROMUL HIPOPLAZIEI DE CORD STÎNG

Sindromul hipoplaziei de cord stîng cuprinde un ansamblu de anomalii caracterizate prin diverse grade de subdezvoltare — hipoplazie sau atrezie — privind camerele cardiace stîngi, valva mitrală și/sau valva aortică și aorta ascendentă; adesea se asociază o fibroelastoză endocardică și alte malformații viscerale. Cavitatea VS este întotdeauna mică, uneori ca o simplă fantă, cu pereții obișnuit îngroșați. Sîngele venos pulmonar ajuns în AS trece în AD printr-o comunicare interatrială, practic constantă (foramen ovale patent sau DSA). Dacă valva mitrală este patentă, dar calea aortică este atrezică, sîngele intrat în VS regurgitează în AS. Rareori există un DSV. AD, VD și AP sînt totdeauna dilatate și suportă sarcina perfuzării circulației pulmonare și suplimentar a celei sistemice — via PCA. Există constant o hipertensiune arterială pulmonară prin exces de debit, precum și o hiperpresiune atrială stîngă și venoasă pulmonară.

În general hipoplazia de cord stîng se prezintă sub forma unei cardiopatii cianogene grave (75). Diagnosticul trebuie luat în considerație la un sugar, scurt timp după naștere, cînd în mod brusc apar tulburări grave respiratorii, insuficiență cardiacă congestivă, hipoperfuzie periferică cu colaps, cianoză moderată, acidoză metabolică pronunțată și constant sufluri cardiace necaracteristice. Radiologic se constată cardiomegalie cu enorme cavități drepte și hipervascularizație pulmonară. ECG arată semne de HAD, HVD și absența forțelor electrice ventriculare stîngi. Explorarea invazivă prin cateterism și angiografie evidențiază modificările anatomice caracteristice, dar nu mai este necesară cînd o examinare ecografică atentă permite diagnosticul, arătînd: VS foarte mic (sub 10 mm în telediastolă), sau absent: aorta redusă la un cordon înregistrat în spatele unei AP mari; valva mitrală hipoplazică sau atrezică; o singură valvă atrioventriculară situată anterior de septul interatrial, care este tricuspida.

Evoluția sindromului — în afara unei intervenții chirurgicale paleative — se face spre inexorabilă deteriorare și moarte, care survine obișnuit în cîteva zile, mai rar săptămîni, în momentul închiderii canalului arterial.

7. TRUNCHIUL ARTERIAL COMUN (TAC)

Definiție, frecvență. Trunchiul arterial comun (sinonime: Truncus arteriosus communis, Truncus arteriosus persistent) este caracterizat prin existența unui singur vas mare arterial, care pornește din inimă și dă naștere arterelor coronare, sistemice și vaselor care perfuzează plămînul. Este extrem de rar, sub 1% din malformațiile cardiovasculare, dar extrem de grav.

Morfopatologie. De la baza inimii pleacă, printr-un orificiu valvular unic, un singur trunchi vascular ce este o aortă mare. La nivelul orificiului trunchiului comun există mai mult de trei foițe valvulare, unele rudimentare și/sau îngroșate, încît pot fi răspunzătoare de stenoză sau insuficiență truncală. Trunchiul arterial comun este situat călare pe septul interventricular și se însoțește totdeauna de un DSV mare membranos — confluent cu ostiul truncal, sau de un ventricul unic. Arterele pulmonare iau

Scanned with OKEN Scanner

naștere din trunchi direct sau printr-un trunchi comun; uneori lipsesc, plămînii fiind alimentați cu sînge prin circulația bronșică sau alte vase colaterale.

Trunchiul arterial comun se asociază cu alte malformații în mai mult de 1/2 din cazuri: PCA (15—30%), arc aortic drept (30%), întreruperea arcului aortic (10%), canal atrioventricular comun, DSA, venă cavă superioară stîngă persistentă, drenaj venos pulmonar anormal total, anomalii coronariene; relativ frecvent 1/4 din cazuri) există o malformație extracardiacă: urogenitală, digestivă, osoasă etc.

Trunchiul arterial comun poate fi clasat anatomic pe baza originii arterelor pulmonare din trunchi, sau funcțional după mărimea fluxului sanguin pulmonar. S-au propus mai multe *clasificări anatomice* (14, 81, 4, 72). Clasic, după Collet și Edwards (fig. XXVIII-29), se deosebesc patru tipuri principale:

Tipul I (cel mai frecvent, cam 40—50% din cazuri), caracterizat prin faptul că trunchiul comun se bifurcă foarte precoce în aorta ascendentă și trunchiul pulmonar, situat cel mai adesea pe flancul stîng al aortei, mai sus decît obișnuit și foarte scurt, de 4—5 mm, care la rîndul lui se divide în ramurile dreaptă și stîngă.

Tipul II (circa 30%), în care arterele pulmonare pornesc la aproximativ 10 mm de valvă, direct din trunchiul arterial, din fața sa posterioară, adiacent una de alta sau printr-un orificiu comun.

Tipul III (circa 10%), în care cele două artere pulmonare își au originea separat din fața laterală respectivă, la o distanță variabilă de sig-

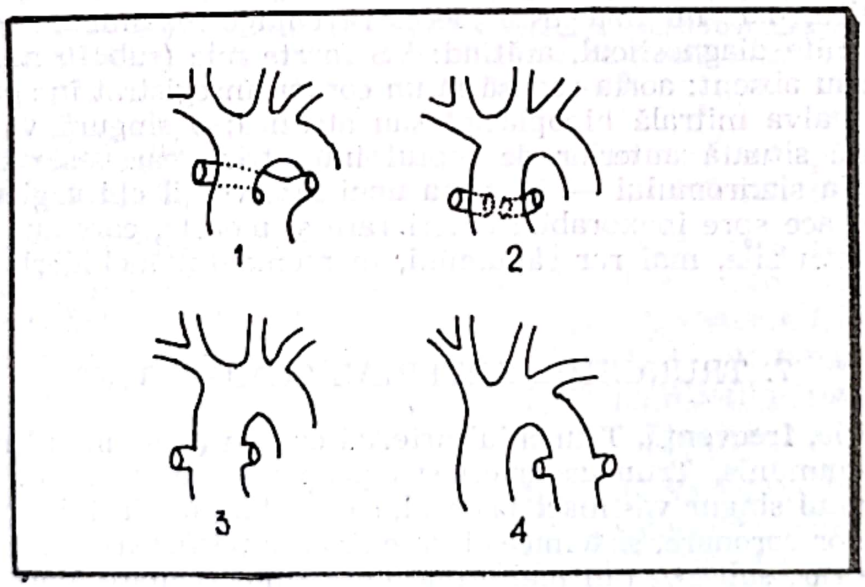

Fig. XXVIII-29. — Tipuri de trunchi arterial comun (după clasificarea lui Collet și Edwards).

moide. În tipurile I, II sau III se poate observa ocazional o hipoplazie sau o stenoză a ramurilor arterelor pulmonare.

Tipul IV, în care nu există artere pulmonare și nici PCA, fluxul arterial spre plămîni fiind asigurat numai pe calea arterelor bronșice, care nasc din crosa aortică sau aorta descendentă; nu toți îl acceptă ca un tip de truncus arteriosus și consideră mai adecvat încadrarea sa în for-

Scanned with OKEN Scanner

mele severe de tetralogie Fallot, cu absența trunchiului pulmonar (81). Unii autori (55, 21) cuprind diferitele forme de TAC și de atrezie pulmonară cu DSV într-o singură entitate denumită „absența originii anatomice din cord a sistemului arterial pulmonar" și le clasează, ținînd seama de importanța practică chirurgicală, în două mari grupe:

I) cu origine confluentă a arterelor pulmonare: a) cu trunchi pulmonar restant (pseudotruncus arteriosus cu atrezie proximală sau totală a trunchiului pulmonar); b) fără trunchi pulmonar restant (artere pulmonare izolate și confluente); c) TAC tip I și II;

II) cu origine neconfluentă a patului arterial pulmonar: a) cu artere pulmonare adevărate alimentate din: 1) TAC tip III; 2) PCA; 3) artere bronșice; b) fără artere pulmonare adevărate: TAC tip IV. Tipurile anatomice de TAC I, II și III evoluează funcțional, majoritatea cu cianoză și debit pulmonar crescut. Celelalte tipuri anatomice (TAC tip IV, pseudotruncusul, artere pulmonare confluente fără trunchi restant, artere pulmonare neconfluente alimentate de PCA sau artere bronșice) se prezintă obișnuit cu flux sanguin pulmonar foarte diminuat, avînd multe asemănări, sau unele (pseudotruncus) fiind chiar forme de T Fallot extremă.

Fiziopatologie. Tulburările hemodinamice sînt determinate de faptul că ambii ventriculi au aceeași cale de evacuare; de aici rezultă practic aceeași presiune sistolică în ventriculi și trunchiul arterial. Vasul arterial comun primește sînge desaturat din VD și sînge oxigenat din VS. Gradul de saturație arterială în O_2 este dependent de cantitatea fluxului sanguin pulmonar, care variază de la foarte crescut la marcat scăzut, în funcție de mărimea și numărul vaselor ce pornesc din trunchi spre a aproviziona plămînul, precum și de rezistența la flux oferită de arterele pulmonare periferice. Dacă există artere pulmonare care pleacă de la baza trunchiului și sînt suficient de mari (situațiile obișnuite), iar rezistențele vasculare pulmonare joase, fluxul de sînge prin plămîn va fi excesiv și sub presiune sistemică. Volumul mare al circulației pulmonare are avantajul că, deși are loc un amestec obligator sistemic și pulmonar în trunchi, sîngele care ajunge în circulația mare are o saturație crescută de O_2 și deci cianoza va fi discretă sau absentă. Datorită însă importantei solicitări de volum, inima stîngă se dilată și survin, în majoritatea cazurilor, încă din primele luni de viață, insuficiența cardiacă congestivă și moartea sugarilor. La cei care supraviețuiesc, debitul pulmonar este important, atît timp cît rezistențele vasculare pulmonare sînt mici; dar progresiv, leziunile arteriolare duc la creșterea importantă a rezistențelor și la o HTP fixă, debitul pulmonar diminuă, cianoza devine francă și supraîncărcarea de volum a inimii stîngi se reduce; riscul de arteriopatie pulmonară obstructivă este crescut cînd există arteră pulmonară.

Dacă ramificațiile pulmonare sînt stenozate la originea lor, sau dacă vasele care irigă plămînii iau naștere din aorta descendentă sau alte vase arteriale, chiar în ipoteza lărgirii acestor vase colaterale, totuși, rareori ele pot ajunge să creeze o circulație adecvată pentru plămîni. Ca atare, vascularizația și presiunea arterială sînt scăzute la nivelul plămînilor, cu un amestec de sînge venos pulmonar și venos sistemic, ejectat în trunchi, cu o saturație scăzută în O_2, iar cianoza este evidentă, în timp ce supraîncărcarea de volum a cordului nu este excesivă. Unii din acești bolnavi sînt sever hipoxici și moartea survine precoce. La cei cu un flux sanguin cola-

Scanned with OKEN Scanner

teral important, cardiopatia este adesea mai bine tolerată, bolnavii avînd perspectiva de a atinge vîrsta adultă, chiar deceniul III—IV și a face rar insuficiență cardiacă. Aceste forme cu debit pulmonar scăzut nu se deosebesc funcțional de tetralogia Fallot extremă.

Tablou clinic. La marea majoritate a cazurilor, tabloul realizat este acela al unui șunt A—V voluminos, cu anoxemie discretă și cianoză minimă sau inaparentă, ce poate fi observată mai tardiv, abia la cîteva luni după naștere. În schimb, deseori copiii prezintă din primele săptămîni sau luni de viață semnele de intoleranță ale tuturor șunturilor A—V excesive: dispnee, transpirații abundente, dezvoltare somatică insuficientă, infecții respiratorii repetate și insuficiență cardiacă congestivă-obișnuit severă. În cazurile mai rare de trunchi arterial comun cu volum mic al circulației pulmonare, cianoza este prezentă încă de la naștere; în raport cu intensitatea anoxemiei apar și hipocratismul, poliglobulia, squatting-ul și foarte rar accidente nervoase.

Examenul cordului nu oferă date caracteristice. Inima apare ușor sau moderat mărită, uneori însă cardiomegalia ajunge la marginea costală stîngă. Obișnuit, se percep un clic sistolic, zgomot II puternic și unic, suflu sistolic aspru și intens mezocardic; uneori (30% din cazuri) se înregistrează un suflu diastolic latero-sternal stîng înalt, de incompetență orificială truncală, care dacă este severă, precipită evoluția spre insuficiență cardiacă și complică terapeutica chirurgicală; ocazional, poate fi prezent un suflu continuu precordial produs la nivelul circulației bronșice colaterale.

Explorări paraclinice. *Radiologie.* Volumul inimii apare de obicei moderat mărit, uneori chiar foarte mare, cu dilatare biventriculară și atrială stîngă. Pedicului vascular animat de pulsații vii este de obicei lățit și alungit; un arc aortic drept este frecvent. Vascularizația pulmonară, în majoritatea cazurilor, apare crescută, cu pulsații foarte mari hilare și perihilare. Dacă există o hipoplazie unilaterală a unei artere pulmonare, se observă o circulație diminuată de partea respectivă și o hipervascularizație de partea opusă. În absența arterei pulmonare și a ramurilor ei, volumul cordului este mai puțin mărit și circulația pulmonară scăzută bilateral.

ECG relevă de obicei semne de hipertrofie biventriculară predominent stîngă, cu excepția cazurilor cu rezistențe vasculare pulmonare marcat ridicate, la care poate predomina HVD.

Ecocardiografia. Diferențierea față de tetralogia Fallot este extrem de dificilă; trunchiul arterial comun poate fi însă eliminat, dacă este evidențiată o valvă pulmonară.

Cateterismul și angiocardiografia. Cateterismul nu ajută suficient diagnosticul, furnizînd numai unele detalii; un rezultat pozitiv poate fi numai în cazul cînd se ajunge cu sonda în una sau în ambele artere pulmonare, ceea ce se obține foarte greu. La sondarea arterelor pulmonare, oximetria corespunde sîngelui din trunchi; de asemenea, presiunile sînt la nivel sistemic (există gradient numai între trunchi și ramurile pulmonare, atunci cînd la originea acestora se află o stenoză). De fiecare dată, cînd este posibil, trebuie determinate rezistențele și fluxul pulmonar prin măsurători de presiune și saturație în O_2 în ambele artere pulmonare,

Scanned with OKEN Scanner

dată fiind frecventa inegalitate de perfuzie. Angiocardiografia oferă date caracteristice și certitudinea diagnosticului intra vitam, arătînd tipul exact de trunchi, nașterea anormală a arterelor pulmonare și diferitele sale tipuri, eventuala circulație colaterală, existența și importanța regurgitației truncale.

Diagnostic pozitiv. La un copil mic (deseori sub 1 an), în prezența unui tablou clinic de șunt A—V rău tolerat, diagnosticul de trunchi arterial comun este sugerat de următoarele elemente: cianoză foarte discretă, clic de ejecție aortic, hiperpulsatilitate arterială, arc aortic drept, hipertrofie biventriculară predominant stîngă la electrocardiografie, aortă ascendentă călare pe sept și absența semnelor de valvă pulmonară la ecocardiografie. Dacă cianoza nu este evidentă, **diagnosticul diferențial** se face cu DSV, PCA și fereastra aortopulmonară. Cînd copilul este franc cianozat, se ia în discuție mai ales tetralogia Fallot, transpoziția arterelor mari cu DSV, sau un sindrom Eisenmenger.

Evoluție, complicații, prognostic. Cea mai mare mortalitate, la sugarii mici, apare la cei cu artere pulmonare relativ largi și flux sanguin pulmonar voluminos; moartea survine obișnuit prin insuficiență cardiacă sau infecții intercurente (70% mor în primele 6 luni). Pacienții cu flux sanguin pulmonar redus mor prin hipoxemie severă și uneori accidente cerebro-vasculare. Evoluția se poate complica și cu endocardită infecțioasă. Doar circa 15% din copiii bolnavi depășesc primul an de viață și foarte puțini ating vîrsta adultă (72). Evoluția mai puțin defavorabilă este întîlnită la cei la care există „o protecție pulmonară": artere pulmonare mai mici sau stenozate moderat la originea lor din trunchi; de asemenea, mai rar, în caz de arteriopatie pulmonară obstructivă mai puțin severă se poate atinge vîrsta adolescenței.

8. ATRIUL UNIC

Atriul comun sau unic (cord trilocular biventricular) se situează la limita definiției DSA, caracterizîndu-se prin absența totală a septului atrial. Este o cardiopatie congenitală rară, reprezentînd 0,5% din acestea și are o marcată preponderență feminină (4/1). Rareori izolat la adolescenți sau la adulți, este cel mai adesea asociat cu alte malformații cardiovasculare, îndeosebi anomalii de întoarcere venoasă sistemică și anomalii caracteristice ale canalului atrioventricular comun (DSV, despicătură de valvă mitrală, eventual și de tricuspidă) etc. Este frecvent întîlnit în sindromul Ivemark (situs invers incomplet cu stomac la dreapta, ficat median, prezența de 3 lobi în fiecare plămîn și asplenie) asociat cu SP, adesea ventricul unic și transpoziția arterelor mari (79). Tabloul clinic și paraclinic se prezintă obișnuit ca un DSA tip OP cu șunt bidirecțional, cel stînga-dreapta fiind voluminos, cu discretă desaturație periferică și cianoză la efort, evoluînd rapid spre fibrilație atrială, insuficiență cardiacă congestivă și HTP, dacă nu se intervine prompt operator.

Diagnosticul este imposibil de făcut clinic, dar poate fi sugerat la cateterism: sonda trece ușor din AD în AS la orice nivel, iar oximetria este mult crescută în AD față de cave, cu saturații învecinate în cei doi

Scanned with OKEN Scanner

ventriculi, coincizînd cu o desaturație obișnuit moderată a sîngelui periferic. Angiocardiografia aduce argumente suplimentare: opacifierea rapidă a tuturor cavităților cînd se injectează produsul de contrast în AD, iar la ventriculografia selectivă, aspectul foarte caracteristic „în gît de lebădă" al diferitelor forme de canal atrioventricular comun, prezența și gradul unui DSV asociat, al insuficienței mitrale și situația arterelor mari.

9. DRENAJUL VENOS PULMONAR ABERANT TOTAL

Este o anomalie severă, rară (circa 2% din totalul malformațiilor cardiace), interesînd toate venele pulmonare care se varsă printr-un colector comun în venele sistemice supradiafragmatice (tip I), subdiafragmatice — adesea un element al venei porte (tip II), în AD direct sau prin intermediul sinusului coronar (tip III), sau la nivele multiple (tip IV)

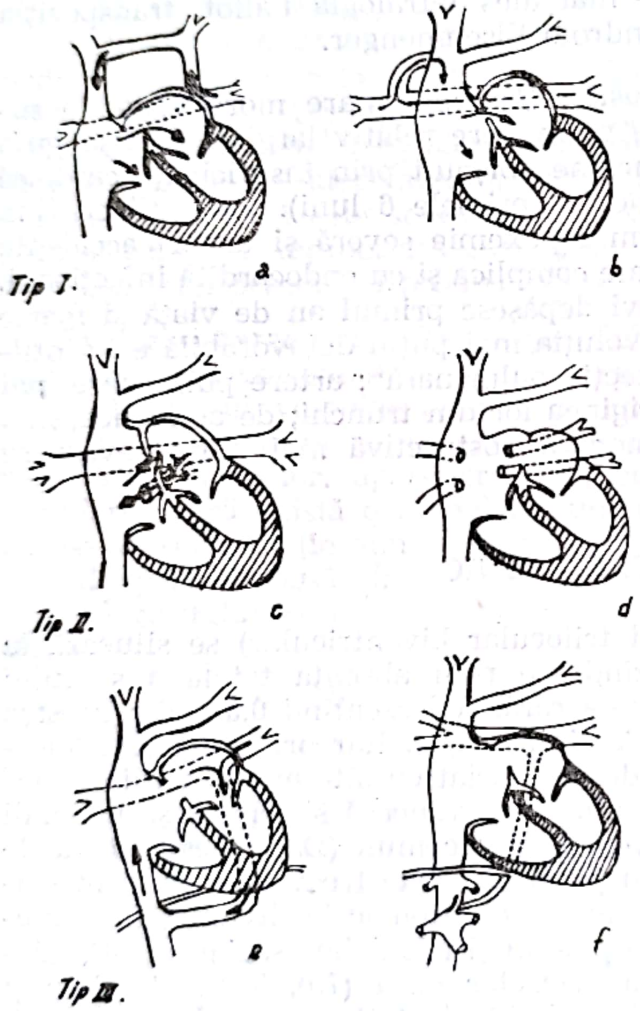

Fig. XXVIII-30. — Tipuri de drenaj venos pulmonar aberant total.
Tip I — supracardiac: a) în trunchiul brahiocefalic stîng
b) în VCS
Tip II — intracardiac: c) în sinusul coronar
d) direct în AD
Tip III — infracardiac: e) în vena portă
f) în canalul Arantius stenozat.

(fig. XXVIII-30). În diversele tipuri de drenaj venos pulmonar aberant total sînt posibile două modalități fiziopatologice, cu sau fără obstrucție venoasă, prin stenoza sau compresia colectorului comun; aceasta este prezentă aproape în toate cazurile de drenaj aberant subdiafragmatic sau în vena azigos și mai puțin frecventă în cazul unor sedii supradiafragmatice (venă cavă superioară, trunchi venos nenumit) sau în tipul mixt,

Scanned with OKEN Scanner

și absentă obișnuit în tipul de drenaj în sinusul coronar. Asocierea drenajului venos pulmonar aberant total cu o comunicare interatrială este obligatorie pentru ca sîngele venos pulmonar și sistemic, amestecat în AD, să ajungă parțial în cordul stîng și circulația sistemică, și astfel anomalia să fie compatibilă cu viața. Uneori sînt prezente și alte leziuni: DSV, cord bilocular, transpoziția arterelor mari, SP. Mărimea DSA condiționează importanța relativă a debitelor pulmonar și sistemic, precum și toleranța funcțională care este rea cînd defectul este mic; dimpotrivă, debitul cardiac este menținut adecvat cînd defectul este larg. Într-un mod similar cu debitul cardiac variază și saturația în O_2 a sîngelui arterial (85).

Tabloul fiziopatologic și clinic este cel al unui DSA cu șunt stînga-dreapta masiv (rezistența pulmonară obișnuit fiind joasă), cu încărcare extremă a circulației pulmonare prin exces de debit și uneori cu jenă la golire (în formele cu obstrucție venoasă). Cel mai adesea bolnavul este un nou-născut sau sugar în primele săptămîni sau luni, cu simptomatologie severă de șunt stînga-dreapta cu HTP rău tolerată: dispnee, tahipnee, hipotrofie, infecții pulmonare frecvente, insuficiență cardiacă și/sau cianoză variabilă — de la discretă pînă la intensă. În absența obstacolului pe trunchiul anormal, se găsește a cardiomegalie notabilă, hipervascularizație pulmonară bilaterală, suflu mezosistolic pulmonar moderat cu clivare relativ fixă de zgomot 2, zgomot 3 și 4, HAD și HVD cu deviație dreaptă a axului QRS la explorarea electrocardiografică. In formele cu obstrucție semnificativă a fluxului venos pulmonar, cianoza este mai marcată, suflul lipsește, cordul nu este mărit și cîmpurile pulmonare au aspect de stază venoasă, asemănătoare cu cea din stenoza mitrală critică sau cu TBC miliară. Ecocardiograma modul M arată supraîncărcarea de volum a inimii drepte și AS mic. Ecografia bidimensională poate demonstra sediul drenajului venos pulmonar anormal. În absența intervenției chirurgicale prompte, evoluția este gravă, moartea survenind la cel mai mulți copii în cîteva săptămîni sau luni (80% în primul an), prin edem pulmonar intratabil, asociat cu hipoxie severă. Formele copilului și adultului, cu o toleranță mult mai bună, sînt rare; aproape totdeauna ele sînt tipuri cu drenaj supracardiac și fără obstacol venos. Complicațiile în acest grup sînt HTP și insuficiența cardiacă congestivă.

În **diagnosticul** drenajului venos pulmonar aberant total, nici un criteriu clinic și complementar standard nu este specific, fiind necesare explorări invazive. Cateterismul arată fie un traiect anormal al sondei spre o venă pulmonară plecînd dintr-o venă sistemică, fie numai o oximetrie crescută în VCS sau VCI, coexistînd cu o desaturație periferică. Angiografia selectivă în AP pune în evidență conectarea venoasă anormală și îi precizează forma anatomică; angiografia directă în canalul venos comun și ventriculografia stîngă (pentru stabilirea volumului și complianței ventriculare, precum și excluderea unui DSV asociat sau a unui PCA) completează explorările.

10. TRANSPOZIȚIA ARTERELOR MARI (TAM)

Definiție, clasificare. Termenul de transpoziție a arterelor mari acoperă o serie largă de malformații cardiovasculare ce au în comun o schimbare a raporturilor normale, atît între cele două artere mari care pleacă

Scanned with OKEN Scanner

de la baza inimii, cît și între ele și cavitățile ventriculare. Raporturile vaselor mari sînt inversate, aorta fiind în general anterioară față de pulmonară; ambele vase mari pleacă din ventricule greșite morfologic — relație discordantă ventriculo-arterială — aorta din VD, iar pulmonara din VS.

Diferitele moduri de transpoziție a orificiilor arterelor mari trebuie corelate cu variantele posibile ale pozițiilor atriilor (situs viscero-atrial solitus sau inversus) și ventriculelor (situs ventricular solitus cu buclă la dreapta — D, sau situs ventricular inversus cu buclă la stînga — L), care determină conectarea lor anatomică concordantă (atriul morfologic drept se golește în VD, iar AS în VS), sau discordantă (atriul morfologic drept ejectează în VS, iar AS în VD). De asemenea, este necesar de subliniat așezarea la dreapta sau la stînga a aortei față de pulmonară (D-dextrotranspoziție sau, respectiv, L-levotranspoziție).

Se cunosc două tipuri diferite: 1) *TAM completă sau comună,* în care sîngele venos sistemic desaturat este pompat direct în aortă, iar sîngele venos oxigenat pulmonar este returnat în artera pulmonară; 2) *TAM corectată,* în care poziția transpusă a arterelor mari este corectată fiziologic prin inversarea atriilor sau a ventriculelor, astfel încît cursul fluxului sanguin rămîne normal.

Transpoziția completă a arterelor mari

Definiție, frecvență. Este o cardiopatie congenitală caracterizată printr-o discordanță ventriculo-arterială și o concordanță atrio-ventriculară (13). Este anomalia cianogenă cea mai frecventă la nou-născut și sugar (15—20% din totalul cardiopatiilor congenitale); după vîrsta de 4—5 ani, frecvența sa scade sub 5% (9). Se întîlnește foarte rar la adolescenți sau la adulți, deoarece evoluția este în general foarte severă — în absența intervenției chirurgicale, la circa 90% din cazuri moartea producîndu-se în primul an de viață. Apare mai frecvent la copiii mamelor diabetice și are o netă preponderență masculină (raport 2—3/1).

Morfopatologie. Criteriile anatomice pentru TAM completă sînt următoarele: ventriculii sînt în poziție normală unul față de altul (buclă dreaptă-D); aorta își are originea din VD, localizarea sa fiind anterioară, superioară și la dreapta (Dextro-transpoziție), cu arterele coronare născînd din ea; artera pulmonară pleacă din VS, fiind situată posterior, inferior și la stînga. Tractul de ieșire (conusul) VD este situat imediat sub rădăcina aortei, valva aortică și valva tricuspidă fiind separate prin crista supraventriculară. Prezența anormală a unui conus subaortic explică absența caracteristică a continuității fibroase directe între foița posterioară a valvei aortice și foița anterioară a valvei mitrale; în schimb, este prezentă continuitatea fibroasă între valva pulmonară și valva mitrală. Mai puțin obișnuite sînt formele de TAM completă cu aortă anterioară la stînga și mai sus (Levo-transpoziție) sau strict anterioară, cele cu aorta posterioară sau, cele cu arterele alăturate în plan frontal. Conexiunile întoarcerilor venoase sistemice și pulmonare sînt normale; atriile comunică prin valvele respective cu ventriculii corespunzători anatomic. TAM completă este deci necorectată anatomic și fiziologic. Ea este frecvent asociată cu alte malformații (în 25% din cazuri). O comu-

Scanned with OKEN Scanner

nicare interatrială este prezentă practic aproape totdeauna sub forma unui foramen ovale patent strîmt și mai rar un DSA veritabil. Formele numai cu DSA, septul ventricular fiind intact, constituie un prim grup de TAM complete, zise simple, uniforme din punct de vedere anatomic, reprezentînd pe plan clinic 25—30% din cazuri, ceea ce este foarte important, întrucît beneficiază de cele mai mari șanse de succes operator.

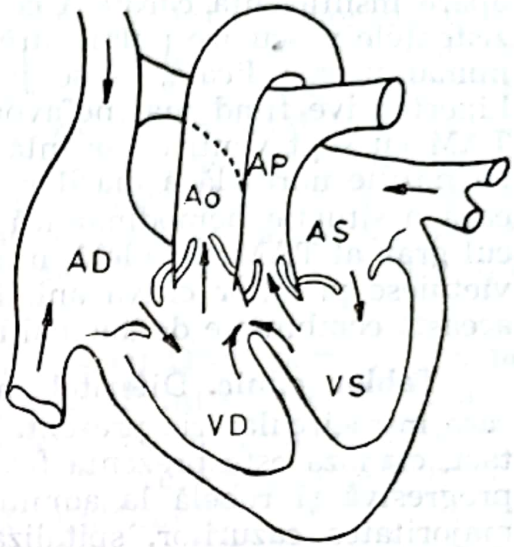

Fig. XXVIII-31. — Anatomia funcțională în transpoziția completă a vaselor mari cu DSV.

Formele complicate cu DSV (fig. XXVIII-31), întîlnite în peste 25% din cazuri, reprezintă o a doua grupă importantă de TAM complete, eterogenă din punct de vedere anatomic prin: localizarea DSV, situația ostiilor arteriale și malformațiile valvelor atrio-ventriculare; ceea ce interesează cel mai mult în acest grup, din punct de vedere clinic și chirurgical, sînt anomaliile asociate. În aceste două grupe poate fi prezent și PCA (în jur de 10%). Obstrucția tractului de ieșire ventricular stîng, cu localizare îndeosebi pulmonară, este întîlnită rar în formele cu sept ventricular intact, însă cu mult mai frecvent în cele cu DSV (cam 1/3 din ele). Asociații mai rar întîlnite sînt: CoAo, arc aortic drept, SAo, cleft de mitrală sau tricuspidă, canal atrioventricular comun, stenoza sau atrezia mitrală sau tricuspidiană, ventriculul unic, origine și traiect anormale ale arterelor coronare și situs inversus (18).

Fiziopatologie. În TAM completă, întrucît aorta ia naștere din VD iar AP din VS, problema hemodinamică constă în faptul că inima dreaptă nu este „în serie" cu inima stîngă, ci se găsește „în paralel" cu ea, existînd două circulații aprioric complet separate; aorta primește sînge desaturat venit prin venele cave la AD și apoi prin tricuspidă la VD, iar AP primește sînge oxigenat venit prin venele pulmonare la AS și apoi prin mitrală la VS. De aceea, TAM completă nu este compatibilă cu viața (toți acești sugari mor în minutele următoare nașterii), decît dacă există o comunicare între cele două circuite vasculare independente, care să permită un schimb, și deci un amestec de sînge venos și arterial. Astfel de comunicări includ: DSA, DSV, PCA sau anastomoze bronho-pulmonare. Totuși, dacă amestecul de sînge este acceptabil pentru menținerea vieții, nu este aproape niciodată suficient pentru a preveni cianoza severă. Volumul de sînge oxigenat util, care este schimbat de la o circulație la

Scanned with OKEN Scanner

alta, numit debit pulmonar eficace, este în funcție — în principal — de comunicările dintre cele două inimi mai ales de talia DSA. Cînd șuntul intracirculator este limitat, sugarul este extrem de cianotic, din cauza recirculării sîngelui venos sistemic. Sugarii cu TAM și DSV moderat mare au la începutul vieții o situație favorabilă hemodinamică (debit eficace relativ satisfăcător, HTP legată inițial numai de debitul pulmonar crescut) și clinică (cianoză modestă). Dar rapid, chiar în cursul primei luni, apare insuficiența cardiacă congestivă, adesea mortală. De asemenea, rezistențele vasculare pulmonare care sînt obișnuit, la început, normale sau numai ușor ridicate, cresc precoce, evoluția bolii vasculare pulmonare hipertensive fiind mai nefavorabilă în TAM cu DSV (de altfel, ca și în TAM cu sept ventricular intact și debit pulmonar crescut) decît în DSV cu poziție normală a marilor artere. Asociația DSV cu SP moderată creează o situație hemodinamică ce ameliorează tabloul clinic și prognostic grav al TAM completă, în așa fel că cei mai mulți bolnavi care supraviețuiesc primilor cîțiva ani, fără intervenție chirurgicală, sînt găsiți cu această combinație de anomalii (23, 26, 46).

Tablou clinic. Diferitele aspecte clinice depind de tipul de comunicare intracirculatorie prezent. În cazurile de TAM cu sept ventricular intact, cianoza este prezentă foarte precoce, imediat de la naștere, intensă, progresivă și rebelă la administrarea de O_2, starea gravă impunînd, în majoritatea cazurilor, spitalizarea în cursul primei săptămîni de viață. Cînd toleranța este mai puțin rea (cianoză discretă cu apariție mai tardivă — spre mijlocul sau ultima parte a primei luni) există șunturi semnificative prin DSV mare sau PCA larg, cu circulație pulmonară foarte importantă. Acești bolnavi au tabloul clinic dominat de insuficiența cardiacă congestivă. Cei cu DSV mare și SP mai moderată au adesea o toleranță acceptabilă, putînd prezenta cianoză și insuficiență cardiacă discretă sau absentă, ceva mai tardiv în cursul primului an. La sugarii cu DSV mare și SP strînsă, cianoza pronunțată poate fi prezentă din prima zi a vieții prin creșterea șuntului V—A la nivel atrial. Accese de anoxie paroxistică cu acidoză metabolică consecutivă apar la cei cu SP severă sau cu șunturi neadecvate.

Examenul fizic arată întotdeauna un impuls ventricular drept hiperdinamic, iar cînd se asociază DSV semnificativ, există și un impuls ventricular stîng. Matitatea cardiacă este mărită prin dilatarea cavităților. Zgomotul II este puternic, uneori unic, dar cel mai adesea strîns clivat. Ritmul de galop este obișnuit. De obicei, nu se percep sufluri precordiale sau cînd sînt prezente, suflurile sînt discrete. La cei cu DSV se găsește un suflu parasternal stîng inferior, de intensitate moderată; cînd DSV este asociat cu SP semnificativă se percepe un suflu sistolic aspru parasternal stîng, în general moderat, dar mai intens și mai lung decît este de așteptat de la o tetralogie Fallot cu un grad similar de cianoză. Asocierea TAM cu PCA produce, foarte rar, un suflu continuu.

Explorări paraclinice. *ECG* este necaracteristică; se observă semne de HAD cu HVD sau hipertrofia biatrială și biventriculară concomitente.

Radiologie. Cordul este mărit, cu pediculul vascular îngustat în poziția PA și mai lărgit în OAS; circulația pulmonară este bogată. În caz de

Scanned with OKEN Scanner

SP semnificativă, aspectul este asemănător cu tetralogia Fallot, dar silueta cardiacă este ceva mai mărită și desenul vascular pulmonar mai puțin redus.

Ecocardiografie. Ecografia mod M permite diagnosticul de TAM în majoritatea cazurilor, cînd este vorba de D-transpoziție, prin orientarea transductorului. În L-transpoziție, ca și în cazul cînd vasele sînt unul înapoia altuia, TAM nu poate fi afirmată prin această metodă și atunci se pune cel mai adesea diagnosticul prin studiul intervalelor de timpi sistolici, care identifică cele două vase. Ecografia bidimensională este mai utilă, întrucît dă informații cu privire la distribuția spațială a vaselor și relațiilor lor cu ventriculii, precizînd diagnosticul de TAM în toate cazurile; de asemenea, furnizează informații suplimentare privind anomaliile asociate. Ecografia de contrast permite depistarea TAM, cînd transductorul se plasează în fosa suprasternală; această incidență, de un interes limitat în ecocardiografia standard, capătă aici întreaga sa valoare, ajutînd la precizarea conexiunilor ventriculo-arteriale.

Examenul radioizotopic, în TAM completă cu DSV, permite constatarea unui flux normal în VCS, AD, VD, dar AP nu se vede la locul ei obișnuit, în schimb spațiul dintre AP și VCS (normal liber) se umple imediat, fiind ocupat de aortă. La scurt timp apare VS, care s-a umplut prin DSV și ulterior o slabă opacifiere a AP și plămînilor.

Cateterismul și angiocardiografia. Sonda trece aproape invariabil din VD în aortă și niciodată în AP. AS și VS sînt ușor cateterizate, prin pătrunderea sondei prin DSA; cînd este asociat DSV, prin el se ajunge în AP. În general, există dovezi de șunt bidirecțional la nivel atrial și/sau ventricular sau arterial. Saturația în O_2, identică în cavitățile drepte și aortă, este extrem de scăzută — între 18 și 70% — la cei cu sept ventricular intact și între 70—90% cînd există un PCA larg sau DSV mare, fără SP (55). Saturația în O_2 în AS, VS și AP este aproape normală și totdeauna mai mare decît în VD și aortă. În VD, prin definiție, se găsește o presiune egală cu cea din aortă. Este important de cunoscut presiunea din VS; dacă este normală sau joasă, arată că la fel este și în AP; cînd este ridicată, traduce fie o SP semnificativă, fie un PCA larg sau DSV mare asociat sau nu cu SP. Angiocardiografia este în cele din urmă examenul fundamental care ajută la precizarea unui diagnostic corect al topografiei leziunilor și la aprecierea gravității lor. Ventriculografia dreaptă va releva opacifierea imediată a aortei, care ia naștere din VD și urcă anterior față de AP, care, de calibru mare, se opacifiază tardiv și slab. Ventriculografia stîngă opacifiază preferențial AP, ceea ce permite diagnosticul de transpoziție a marilor vase.

Diagnosticul pozitiv este sugerat de la primul examen, prin faptul cel mai frapant clinic al asocierii cu totul neobișnuite a unei cianoze intense și precoce cu o imagine toracică radiologică tipică cu hipervascularizație pulmonară francă, la un sugar la care nu se aude nici un suflu cardiac semnificativ. O metodă fiabilă rapidă de afirmare sau eliminare a diagnosticului de TAM este ecografia unidimensională — în majoritatea cazurilor și cea bidimensională — prin precizarea traiectului vaselor

Scanned with OKEN Scanner

mari, în toate cazurile. În caz de dubiu, angiocardiografia oferă date caracteristice.

Diagnosticul diferențial se face cu cardiopatiile congenitale cianogene cu circulație pulmonară crescută: anumite forme de ventricul unic sau ventricul drept cu dublă cale de ieșire, trunchi arterial comun etc. Diagnosticul între o TAM completă și SP se face numai după o evaluare invazivă completă.

Evoluție, complicații, prognostic. Marea majoritate a copiilor mor în cursul primului an, din următoarele cauze majore: insuficiență cardiacă, complicații inerente marilor cianozați (sindrom de mare anoxie și acidoză), pneumonii datorită debitului circulator pulmonar crescut. Circa 50% din copii mor în prima lună de viață, 70% pînă la sfîrșitul lunii a treia și nu rămîn decît aproximativ 10—20% supraviețuitori la sfîrșitul primului an (3). Prognosticul cel mai sumbru este cînd septul ventricular fiind intact, șuntul constă numai dintr-un mic PCA sau foramen ovale patent sau ambele. Cea mai bună perspectivă o au copiii cu DSV mare și SP moderată, speranța lor de viață fiind de 5 ani (55). Actualmente, evoluția spontană a fost considerabil modificată și prognosticul mult ameliorat prin tratamentul chirurgical care trebuie practicat sistematic, la sugari, în perioada neonatală.

11. VENTRICULUL DREPT CU DUBLĂ CALE DE IEȘIRE

Este o anomalie relativ neobișnuită (circa 0,5% din cardiopatiile congenitale, în care ambele artere mari iau naștere din ventriculul drept. VS se evacuează prin DSV obligatoriu prezent, situat de obicei supracristal — fie subaortic, fie subpulmonar, fie mai rar cu „dublă angajare" — și uneori subcristal, distanțat de originea ambelor vase (73). Obișnuit, există un dublu conus dedesubtul celor două orificii, aortic și pulmonar, care sînt situate alăturat, la același nivel, fără continuitate fibroasă între valvele semilunare și valva mitrală. Aorta este situată la dreapta originii pulmonare (D-malpoziție), mai rar net anterior, sau la stînga (L-malpoziție). Rareori ventriculii pot fi inversați (buclă stîngă-L), cu discordanță deci atrio-ventriculară și cu ambele vase luînd naștere din ventriculul drept morfologic situat de partea stîngă. În 20% din cazuri există în plus SP, obișnuit sub forma unei stîmtori a tractului infundibular subpulmonar. Alte condiții ce pot fi asociate sînt: stenoză subaortică, CoAo, obstrucție la nivelul valvei mitrale (atrezie, prolaps, inel supravalvular), canal atrioventricular comun, valvă mitrală călare pe septul interventricular (VD cu dublă intrare și ieșire), hipoplazie de VS și aortă.

Trăsăturile fiziopatologice, clinice și de laborator ale ventriculului drept cu dublă cale de ieșire nu-i sînt proprii, ci pot realiza — în funcție de localizarea DSV și prezența sau absența SP — unul din următoarele trei tablouri: 1) Aspect de DSV cu debit mare și HTP (în jur de 50% din cazuri), cînd DSV este subaortic sau distanțat și fără protecția vascularizației pulmonare de presiunea ridicată generată de ventricul. Acest aranjament favorizează scurgerea sîngelui oxigenat din VS în aortă și a celui desaturat din VD în AP; întrucît, totuși, un oarecare amestec se produce în VD, sîngele aortic nu este complet saturat în O_2. Su-

Scanned with OKEN Scanner

garii evoluează rapid spre insuficiență cardiacă congestivă și boală arterială pulmonară obstructivă; cianoza este minimală și rareori prezentă. Electrocardiograma arată hipertrofie biventriculară, iar radiologia — cardiomegalie cu plămîni încărcați. 2) Aspect de TAM completă cu DSV larg și HTP, cînd DSV este subpulmonar și fără SP (sindrom Taussig-Bing). Sîngele oxigenat din VS trece preferențial în AP iar cel desaturat din VD în aortă. Cianoza este moderată, prezentă de la naștere sau precoce la sugar. Evoluția se face spre cardiomegalie și insuficiență cardiacă severă. 3) Aspect de tetralogie Fallot sau TAM cu SP, cînd există o obstrucție pe calea pulmonară. Cazurile cu stenoză severă sînt intens cianogene și rău tolerate, cu atacuri hipoxice, în aortă fiind șuntat mai mult sînge neoxigenat. Ventriculul drept cu dublă cale de ieșire cu SP moderată are o evoluție și un prognostic mai bun decît formele fără stenoză, deoarece plămînii sînt relativ protejați de efectele presiunii crescute, fiind citate supraviețuiri la copil și chiar la adult (61).

Diagnosticul clinic este dificil și diferențierea ventriculului drept cu dublă cale de ieșire de entitățile semnalate nu poate fi făcută decît prin examene complementare. La ecocardiografia unidimensională, trăsăturile acestei cardiopatii congenitale nu sînt specifice, dar trebuie subliniată prezența discontinuității mitroaortice, adică un decalaj antero-posterior și supero-inferior între peretele posterior al aortei și valva mitrală anterioară, din cauza interpunerii țesutului fibro-muscular al infundibulului anormal. Ecografia bidimensională permite să se afirme diagnosticul, arătînd cum aorta și AP pornesc din VD, precum și lipsa de continuitate între peretele posterior al aortei și valva mitrală. Cateterismul cardiac aduce următoarele elemente: trecerea sondei în aortă și AP pornind din VD; puternică creștere a O_2 între AD și VD; aspect ventricular drept, la ECG endocavitară, sub orificiile ambelor artere mari. Angiocardiografia selectivă în VD și VS asigură totdeauna diagnosticul, demonstrînd că DSV este singura cale de ieșire din VS și opacifierea ambelor artere mari plecînd din VD.

12. VENTRICULUL STÎNG CU DUBLĂ CALE DE IEȘIRE

Anomalie extrem de rară, se caracterizează prin nașterea ambelor artere mari din ventriculul morfologic stîng, aorta fiind situată la dreapta sau la stînga AP. VD este normal sau hipoplazic, iar tricuspida poate avea diverse anomalii (boală Ebstein, atrezie, stenoză sau încălecată pe septul interventricular). Ca și la ventriculul drept cu dublă cale de ieșire, supraviețuirea nu este posibilă decît dacă există un DSV asociat. SP este prezentă în 2/3 din cazuri.

Ventriculul stîng cu dublă cale de ieșire este o cardiopatie congenitală cel mai adesea cianogenă, realizînd un tablou fiziopatologic și clinic variabil în funcție de spectrul larg de anomalii asociate. Ea poate simula: DSV cu debit mare, TAM completă, tetralogie Fallot sau AT. Diagnosticul se bazează exclusiv pe angiocardiografia selectivă ventriculară stîngă biplană, care demonstrează plecarea celor două artere mari din VS, interrelațiile lor spațiale, mărimea și poziția DSV, precum și anomaliile asociate.

Scanned with OKEN Scanner

BIBLIOGRAFIE SELECTIVĂ

1. ABBOT, M. E. — Atlas of congenital cardiac disease. The American Heart Association, New York, 1936.
2. APETREI E., STOIAN IOANA, HAGI PARASCHIV-DOSIUS LILIANA — Cord triatrial cu HTP majoră și ICC la o adolescentă de 17 ani. Comunicare Clinica de cardiologie, Fundeni, ianuarie 1986 (în curs de publicare).
3. AUBERT J. et al. — Rev. Prat., 1980, 30, XIX.
4. BANKL H. — Congenital malformations of the heart and great vessels, Urban-Schwartzenberg-Baltimore, Münich, 1977.
5. BINET J. P. — Rev. Prat., 1980, 30, 21.
6. BERGER T. J. et al. — Ann. Thorac. Surg., 1979, 27, 104.
7. BERRY W. B. et al. — Am. J. Med., 1964, 36, 35.
8. BERTRANAOU E. G. et al. — Am. J. Cardiol., 1978, 42: 458.
9. BHARATI S., LEV M. — Circulation, 1973, 47: 575.
10. BOURDARIAS J. P. — Coeur et circulation, Ed. II, 1981, Flamarion Médecine Science.
11. BRAUNWALD E. — Heart disease, Ed. II, 1984, W. B. Saunders Company.
12. BROCK L. — J. Thorac. Cardiovasc. Surg., 1974, 67, 511.
13. BROWN J. W., HEATH D. — Br. Heart J., 18499 (1956).
14. COLLET R. W., EDWARDS J. E. — Surg. Clin. North Am., 1949, 29: 1245.
15. CLOEZ J. L. et al. — Arch. Mal. Coeur, 1981, 74.
16. CRUZ D. et al. — Amer. J. Cardiol., 1964, 13: 441.
17. DAVIGNON A. L. et al. — Am. Heart J., 1961, 62: 591.
18. EBERT P. R. — Transposition of the great arteries. În: Textbook of surgery. Ed. II, W. B. Saunders Company, Philadelphia, 1980, pag. 2294.
19. EDWARDS L. M. jr. et al. — Am. J. Cardiol., 1967, 19: 832.
20. EDWARDS J. E. — Congenital malformations of the heart and great vessels. Malformations of the atrial septal complex. In Gould S. E. (ed.). Pathology of the heart and blood vessels. 3-rd ed. Charles C., Thomas, Publisher, Springfield, III, 1968, p. 262.
21. EDWARDS J. E., McGOON D. C. — Circulation, 1973, 47: 393.
22. FĂGĂRĂȘANU D., NEMEȘ R. — Bolile congenitale ale aortei. În: Sistemul arterial aortic — patologie și tratament chirurgical. Ed. medicală, 1982.
23. FERENCZ C. — Circulation, 1966, 33: 232.
24. FONTAN F., CHAUVE A., DEVILLE CL. — Rev. Prat., 1980, 30, 19.
25. FRIEDMAN W. F., MODLINGER J. et al. — Circulation, 1971, 43: 91.
26. GAMPSAUR G., SOKOL D., TRUSLER G. A., MUSTARD W. T. — Arch. mal. coeur, 1973, 8, 937.
27. GORLIN A., GORLIN S. — Am. Heart J., 1951, 41: 1.
28. HAHN CHS., BROM A. G., NAUTA J. — Fortschritte der Kardiologie, vol. 3, S. Karger, 1962, Basel.
29. HEGGLIN R. — Patent ductus arteriosus. Fortschritte der Kardiologie, vol. 3, 1962 (Basel).
30. HERNANDEZ F. A., ROCHKIND R. — Am. J. Cardiol., 1958, 1: 181.
31. ILIESCU C. C. et al. — Med. Int., 1962, 5.
32. ILIESCU M., HAGI PARASCHIV-DOSIUS LILIANA, EFRAIM M., ILIESCU C. C. — Med. Int., 1963, XV, nr. 11.
33. ILIESCU M., KLEINERMAN L. — Med. Int., 1970, 8.
34. JONES R. C. et al. — Ann. Intern. Med., 1963, 58, 486.
35. JORDAN J. C., SANDERS C. A. — Am. J. Cardiol., 1966, 18: 112.
36. KEITH J. D., ROWE R. D., VLAD P. — Heart disease in infancy and childhood, 2-nd ed. MacMillan Publ. Co., Inc., New York, 1967.
37. KEITH J. D., ROWE R. D., VLAD P. — Heart disease in infancy and childhood, 3-d ed., The MacMillan Company, New York, 1978.
38. KIRKLIN J. W. — Circulation, 1971, 43: 321.
39. KIRKLIN J. W. — Advances in cardiovascular surgery, 1973. Grune Stratton, New York and London.
40. KLEINERMAN L., ILIESCU M. — Med. Int., 1969, nr. 5.
41. KLEINERMAN L., ILIESCU M. — Probleme medicale și indicații chirurgicale în tetrada Fallot. Med. Int., 1970, 22, 12.

Scanned with OKEN Scanner

84. VLAICU R., ZDRENGHEA D. — Angiocardiopatii congenitale. În Clinica medicală, Negoiță C., Vlaicu R., Dumitrașcu D., Edit. didactică și pedagogică, București, 1983.
85. WILLERSON J. T., SANDERS CH. — Clinical cardiology. Grune Stratton, New York, 1977.
86. WOOD P. — Br. Med. J., 1958, 2: 701, 757.

TRATAMENTUL MEDICAL ȘI CHIRURGICAL

D. Făgărășanu

TRATAMENTUL BOLILOR CU ȘUNT STÎNGA-DREAPTA INTRACARDIAC

DEFECTUL SEPTAL ATRIAL

A. **Tratamentul la copil.** *Tratamentul medical.* Copilul, indiferent de vîrstă, dacă este asimptomatic, nu necesită decît urmărire și profilaxia endocarditei bacteriene, de altfel foarte rară în DSA. Copiii cu DSA ostium secundum sau defect de tip sinus venos nu fac de principiu insuficiență cardiacă nici tulburări de ritm supraventricular.

Indicația chirurgicală. La copilul simptomatic vîrsta optimă pentru intervenție este între 4 și 7 ani. Operația este indicată la toți bolnavii cu semne de șunt stînga-dreapta evident radiologic și ecografic, la care datele de cateterism cardiac indică un șunt stînga-dreapta cu raport QP/QS $\geqslant$ 1,7 în caz de presiuni pulmonare normale, sau $\geqslant$ 1,5 în caz de hipertensiune pulmonară (HTP).

Operația este contraindicată în caz de șunt mic (QP/QS$\leqslant$1,5 fără HTP), deoarece calculul șuntului la nivel atrial comportă un risc de eroare crescut. Rezistențele pulmonare crescute cu raport pulmonar/sistemic $\geqslant$0,7 contraindică operația cel puțin dacă șuntul stînga-dreapta nu este încă foarte mare.

Operația. Defectele ostium secundum și sinus venos se închid prin sutură sau petic de pericard sau Dacron, sub circulație extracorporeală (CEC). DSA tip sinus venos este frecvent asociat cu drenaj venos pulmonar aberant al lobului drept superior sau/și mediu în vena cavă superioară. Peticul va fi plasat în așa fel încît să dirijeze sîngele venos pulmonar prin defect în atriul stîng.

Prolapsul de valvă mitrală asociat relativ frecvent bolii, nu necesită, de obicei, corecție chirurgicală. „Cleftul" sau despicătura de valvă mitrală (valva crestată sau despicată mai mult sau mai puțin de la marginea liberă către bază) mai frecvent asociat cu ostium primum, presupune sutura DSA, refăcîndu-se și competența valvei mitrale.

DSA ostium primum fără malformație asociată de sept ventricular sau valve atrio-ventriculare se operează similar.

Există cercetări clinice încurajatoare pe cazuri clinice selecționate în care închiderea DSA a fost făcută cu un petic în formă de umbrelă, introdus prin cateter transvenos (116).

Scanned with OKEN Scanner

Probleme postoperatorii. Mortalitatea chirurgicală este extrem de joasă, aprox. 1% sau mai puțin. Imediat postoperator trebuie urmărite semnele de eventuală întoarcere venoasă pulmonară stînjenită sau tulburările de ritm supraventricular.

Studii hemodinamice efectuate postoperator la adolescenți au dovedit o limitare a creșterii debitului cardiac la efort fizic intens, în absența HTP reziduale, a tulburărilor de ritm sau a șuntului stînga-dreapta restant.

Rezultatele la distanță pentru copiii operați echivalează cu vindecarea.

B. **Tratamentul la adult.** *Tratamentul medical* se adresează complicațiilor care apar în cadrul evoluției naturale a bolii. Acestea sînt: tulburările de ritm supraventricular și în special fibrilația sau flutterul atrial, insuficiența cardiacă congestivă, insuficiența tricuspidiană și/sau insuficiența mitrală, hipertensiunea pulmonară de rezistență. Tratamentele sînt cele clasice, cu mențiunea că fibrilația atrială necesită tentativă de conversie cu orice preț.

Indicația chirurgicală se face pe criteriile utilizate pentru copii, dar mortalitatea la adult este ceva mai ridicată, aprox. 5%.

Probleme dificile ridică bolnavii simptomatici, cu încărcare pulmonară la limita sau peste limita operabilității (QP/QS=1,5—1,7) și cu rezistențe pulmonare crescute. Intervenția prin suprimarea șuntului are un beneficiu care este însă estompat de riscul operator crescut și de persistența HTP de rezistență, postoperator.

Pacienții cu presiune pulmonară medie PAP$\geqslant$50 mm Hg, rezistențe pulmonare (Rp)$>$2 u/m^2 și desaturare sistemică $<$90% au reprezentat grupul de risc maxim pe o statistică de 146 adulți operați (Roberts).

DSA asociat însă cu insuficiență mitrală importantă hemodinamic sau stenoză mitrală (sindrom Lutembacher) poate fi operat și în prezența rezistențelor pulmonare peste limita acceptată, cu condiția unei bune corecții mitrale, prin eventuală protezare valvulară mitrală. Evoluția acestor bolnavi demonstrează o treptată retrocedare a rezistențelor arteriolare, dovedind că factorul principal de HTP este suferința mitrală, iar șuntul prin DSA un factor secundar.

DSA la pacienți de peste 60 de ani are indicație de operație numai în prezența unui șunt stînga-dreapta ceva mai mare (QP/QS$\geqslant$2), cu mențiunea că prezența fibrilației atriale și/sau a insuficienței cardiace congestive reprezintă complicațiile cele mai frecvente și că există frecvent boli valvulare asociate. Mortalitatea operatorie este ceva mai ridicată (cca 10%) dar rezultatele la distanță par superioare tratamentului medical.

TRATAMENTUL DSA — OSTIUM PRIMUM

Tratamentul DSA ostium primum izolat are aceleași indicații și procedee terapeutice ca și DSA ostium secundum, adică închiderea — de preferință — cu petic de pericard, materialele plastice producînd în multe cazuri hemoliză.

Scanned with OKEN Scanner

TRATAMENTUL ATRIULUI UNIC

Șuntul stînga-dreapta este de obicei mare și poate determina rapid instalarea insuficienței cardiace. În plus poate exista un șunt bidirecțional cu discretă desaturare periferică și cianoză de efort.

Indicația de intervenție chirurgicală este formală, odată ce s-a precizat diagnosticul.

Operația se face sub CEC și hipotermie moderată (25—28°C) în timp ce la copilul mic se face cu hipotermie profundă și oprire circulatorie. Septul se construiește cu ajutorul unui petic pericardic sau de Dacron, în așa fel încît fluxul venos sistemic (cave, sinus coronar, eventual vene suprahepatice separate) să fie dirijat la dreapta către tricuspidă, iar fluxul venos pulmonar să fie dirijat către mitrală. De obicei intraoperator trebuie rezolvate defectele asociate caracteristice pentru canalul atrio-ventricular comun (valve atrio-ventriculare, sept ventricular).

Postoperator există riscul unor tulburări de conducere severe pînă la bloc complet, în cazul lezării nodului AV. Tahicardia paroxistică supraventriculară, relativ frecventă, este benignă.

Rezultatele postoperatorii la distanță sînt mai bune în cazul leziunii unice, mortalitatea globală fiind în jur de 15%.

TRATAMENTUL DRENAJULUI VENOS PULMONAR ABERANT TOTAL

Drenajul venos pulmonar aberant total, este o malformație severă, cu mortalitate precoce foarte mare, 80% în primul an, dacă nu este tratată. Copiii cu această malformație izolată, fără obstrucție a căii anormale de întoarcere venoasă, au speranță de viață medie 3 luni, în timp ce în prezența obstrucției venoase aceasta este în medie de 3 săptămîni.

Indicația chirurgicală este de relativă urgență, în momentul precizării diagnosticului, la sugar sau copilul foarte mic.

Unele elemente de diagnostic preoperator au importanță primordială pentru tratamentul chirurgical:

1. Sediul drenajului aberant, obligator de cunoscut pentru tipul corecției chirurgicale.

2. Asocierea cu alte malformații cardiace în afară de DSA a cărui existență este regula.

3. Mărimea DSA; în caz că defectul este prea mic și restrictiv, urgența este de ordinul orelor. Datorită riscului operator deosebit la nou-născut se poate apela la septostomia atrială Rashkind, ce oferă o condiție hemodinamică mai acceptabilă pînă la intervenție chirurgicală corectoare.

4. Mărimea atriului stîng (A.S.); acesta este considerat de obicei prea mic pentru a oferi o condiție hemodinamică postoperatorie bună. Mathew și colab. au demonstrat că în prezența unei bune complianțe ventriculare stîngi, rezultatele chirurgicale sînt bune dacă peticul folosit la închiderea DSA este suficient de mare pentru a crea o cavitate AS suficientă și cu drenaj venos eficace.

Operația are o mortalitate care variază după diverși autori între 16 și 27% la copii operați între 36 ore și cîteva luni. Mai recent, datorită

Scanned with OKEN Scanner

eficacității crescute a terapiei intensive la nou-născut și sugar, a tehnicilor de hipotermie profundă și oprire circulatorie totală, mortalitatea a scăzut la 12%, fiind încă ridicată în drenajul venos pulmonar aberant total supracardiac (25%), dar 0% în cele cardiace și infracardiace. Ea constă în anastomozarea largă a conductului venos aberant comun la atriul stîng și închiderea DSA cu un petic foarte larg.

Rezultatele tardive postoperatorii în DVPAT demonstrează o funcție hemodinamică bună.

La adult drenajul venos pulmonar aberant total este o raritate. Supraviețuiesc de obicei cei cu drenaj supracardiac, fără boală obstructivă a circulației venoase de întoarcere. Mortalitatea operatorie este de cca 5% (Roberts).

TRATAMENTUL DRENAJULUI VENOS PULMONAR ABERANT PARȚIAL

Drenajul venos pulmonar aberant parțial apare la 15% din DSA și 85% din DSA tip sinus venos; el poate fi asociat însă cu sept intraatrial intact sau cu alte malformații.

Tratamentul medical nu diferă față de cel al DSA.

Indicația de operație se face după aceleași criterii hemodinamice ca pentru DSA, peticul interatrial trebuind să fie compliant.

În caz de sept interatrial intact, cateterismul cardiac și angiografia efectuate preoperator trebuie să determine precis vena pulmonară aberantă și locul ei de vărsare.

Operația se face sub CEC. Vena pulmonară dreaptă superioară vărsată aberant în vena cavă superioară, asociată de obicei cu DSA tip sinus venos, este dirijată către AS prin modul poziționării peticului de pericard sau Dacron.

Vena pulmonară dreaptă inferioară drenată aberant în atriul drept sau vena cavă inferioară, este dirijată cu ajutorul unui petic intracardiac către un orificiu creat chirurgical în AS, sau dacă este plasată anterior de hilul pulmonar se implantează direct în atriul stîng.

Vena pulmonară stîngă drenată aberant în sistemul venos brahiocefalic se implantează direct în AS.

Mortalitatea operatorie este minimă și rezultatele pe termen lung sînt excelente.

DEFECTUL DE SEPT VENTRICULAR (DSV)

Tratamentul la copil. Considerînd incidența ridicată și gravitatea deosebită a bolii prima necesitate terapeutică este diagnosticul precoce. Insuficiența cardiacă în cazul șunturilor mari apare de obicei în primele 6 luni de viață, iar boala vasculară pulmonară obstructivă se poate dezvolta rapid. Din acest motiv nou-născutul cu suspiciune de DSV va fi revăzut la 1 săptămînă și apoi la cîte 2 săptămîni interval, în primele 6 săptămîni pentru a detecta semnele de mărire cardiacă și insuficiență cardiacă.

Efectuarea repetată a electrocardiogramei în primele săptămîni poate depista semnele de presiune sistolică ridicată în VD și apariția semnelor

Scanned with OKEN Scanner

de suprasolicitare stîngă de volum. Pentru reușita tratamentului medical și indicația chirurgicală, este important de precizat gradul HTP, astfel încît este general recomandată efectuarea precoce a cateterismului cardiac.

În urmărirea copiilor trebuie scontat pe faptul că la cca 30% din copiii născuți cu DSV, apare închiderea spontană pînă la 3 ani și ocazional pînă la 5—6 ani. DSV care se micșorează în primul an de viață se tratează medical deoarece există șansa de închidere completă. Pe de altă parte DSV se poate micșora suficient, fără închidere completă, pentru a permite o creștere normală a copilului, mai ales după banding de arteră pulmonară. Bandingul de arteră pulmonară înseamnă stenozarea chirurgicală a trunchiului arterei pulmonare pentru protejarea circulației pulmonare de debitul și presiunea ridicate consecutiv DSV cu șunt mare.

Insuficiența cardiacă congestivă (ICC), prima mare complicație a DSV la copilul mic sub 1 an, se tratează cu digitalice și diuretice; este necesară, de asemenea, corectarea anemiei și prevenirea sau tratarea infecțiilor respiratorii. Practic, din punct de vedere terapeutic, există insuficiență cardiacă severă sau cu răspuns slab la tratamentul tonicardiac și diuretic, de obicei în DSV mari care nu au tendință la închidere și insuficiență cardiacă mai ușoară cu răspuns favorabil la tratamentul medical.

a. Dacă ICC este apreciată ca fiind severă și datele de cateterism cardiac arată o presiune sistolică în AP, peste jumătate din presiunea sistolică aortică (PAPS>1/2 PAoS), defectul trebuie închis chirurgical imediat. Închiderea DSV sub CEC și hipotermie profundă sau oprire circulatorie reprezintă metoda de elecție la copilul foarte mic, iar în cazul insuficienței cardiace cura chirurgicală totală este avantajoasă față de „bandingul" de arteră pulmonară.

În cazul DSV mari în septul muscular, a defectelor multiple sau cînd se apreciază riscul operator prea mare este recomandabil „bandingul" de arteră pulmonară, urmînd ca operația de corecție completă să fie făcută la o vîrstă cu risc mai mic: 15 kg sau 5 ani.

b. ICC mai ușoară se tratează medical în primele 6 luni, după care chiar în cazul unui răspuns terapeutic bun se reface cateterismul cardiac. Dacă presiunea sistolică din AP este mai mare de jumătate din presiunea aortică sistolică, indicația de corecție chirurgicală este obligatorie; dacă PAPS a scăzut sub jumătate din PAoS, se continuă tratamentul medical al insuficienței cardiace deoarece este încă posibilă închiderea DSV. Repetarea cateterismului cardiac însă la 6—12 luni este obligatorie. Ameliorarea stării hemodinamice va fi urmărită și prin electrocardiograme seriate, ecografie, radiografii toracice repetate și creșterea ponderală a copilului.

La vîrsta de 2 ani, o presiune medie în AP$\geqslant$20 mm Hg și aspect electrocardiografic de HVD sau hipertrofie biventriculară, reprezintă indicații chirurgicale, chiar dacă simptomatologia s-a ameliorat și chiar dacă ICC a regresat.

În caz de evoluție bună sub tratament medical, după vîrsta de 2 ani controalele se vor face semestrial pentru a se asigura de scăderea șuntului, iar dacă semnele persistă și există indicația din punct de vedere hemodinamic, copilul va fi operat la vîrsta preșcolară (5—7 ani).

Scanned with OKEN Scanner

A doua mare complicație a DSV este HTP de rezistență, boala vasculară pulmonară obstructivă. Dezvoltarea acesteia este în relație directă cu vîrsta copilului și cu mărimea șuntului. Copilul operat sub vîrsta de 2 ani are șanse mari ca rezistențele pulmonare să revină la normal. Pe măsura trecerii anilor, în cazul unui șunt stînga-dreapta semnificativ și a unei PAP $\geqslant$ 20 mm Hg sau RAP/RAo $>$ 0,2, riscul de a dezvolta rezistențe arteriolare crescute devine din ce în ce mai mare tinzînd către punctul unde beneficiul desființării șuntului este estompat de mortalitatea operatorie crescută sau de evoluția progresivă a vasculopatiei pulmonare obstructive, independent de închiderea DSV.

Limita de neoperabilitate se consideră a fi rezistențe arteriolare pulmonare de peste 10 u/m^2 sau un raport între rezistențele pulmonare și cele sistemice $\geqslant$0,7, valori neinfluențate de administrarea de oxigen sau vasodilatatoare. Investigații complementare pentru determinarea gradului afectării vasculare pulmonare pot fi angiografia patului vascular pulmonar pentru arhitectura vasculară a lobului pulmonar și biopsia pulmonară. Reducerea numărului de arteriole în periferia lobului reprezintă un marker de evolutivitate a bolii vasculare obstructive, indiferent de închiderea DSV și corespunde stadiului III sau mai mult după clasificarea Heath și Edwards. Pe cît este de importantă o atentă apreciere a stadiului circulației pulmonare în cazul rezistențelor crescute, pe atît este de hotărîtoare identificarea precoce a copiilor cu risc crescut de vasculopatie pulmonară obstructivă. Aceștia sînt copiii care la vîrstă foarte mică au presiunea sistolică în AP sensibil mai mare de 1/2 din presiunea sistolică aortică, și prezintă din punct de vedere anatomic defecte ventriculare mari.

Odată ce simptomatologia și semnele reacției Eisenmenger încep să se instaleze, tratamentul este medical (vezi tratamentul reacției Eisenmenger).

Copilul căruia i s-a practicat într-o primă etapă „banding" de AP va fi recateterizat, în caz de evoluție și creștere bună, după un interval de aprox. 2—3 ani, corecția totală fiind indicată la vîrsta de 4—6 ani.

Dezvoltarea în mod secundar a stenozei musculare infundibulare a VD protejează circulația pulmonară, iar indicația chirurgicală poate aștepta vîrste mai mari.

Asocierea insuficienței aortice (Sindrom Peszi-Laubry) în DSV supracristale face necesară cercetarea acestora chiar la șunturi mai mici. Insuficiența aortică necesită protezare valvulară doar în formele severe, valvuloplastia aortică fiind însă mai prudentă.

Copiii cu DSV necesită o atentă profilaxie a endocarditei bacteriene. Sensibilitatea ridicată la infecții respiratorii intercurente trebuie contracarată prin tratament prompt și reevaluare hemodinamică în caz de frecvență ridicată de episoade infecțioase respiratorii.

Mortalitatea operatorie variază în funcție de severitatea hipertensiunii pulmonare, de varianta de DSV și de leziunile asociate, precum și de vîrsta copilului. În cazul DSV fără leziuni asociate mortalitatea este sub 10%, dar aceasta crește la aproape 25% în cazul DSV multiple sau asociate.

Scanned with OKEN Scanner

Tratamentul preoperator cît și postoperator imediat se face cu diuretice și digitalice. Postoperator imediat, tratamentul se adresează:

1. insuficienței cardiace: digitalice sau tonicardiace nedigitalice, diuretice;

2. hipertensiunii pulmonare și tulburărilor de raport ventilație/perfuzie: ventilație asistată, vasodilatatoare;

3. tulburărilor de conducere, dintre care cea mai severă este blocul atrio-ventricular complet. Aceasta poate apărea imediat datorită lezării țesutului specific de conducere — în cca. 1% din cazuri — sau se poate instala tardiv la 10—25% din pacienții care au avut imediat postoperator bloc major de ramură dreaptă și hemibloc anterior stîng. În cazul blocului complet, se recurge la pacing temporar și antiinflamatorii deoarece o parte din cazuri își reiau conducerea normală. Lipsa apariției ritmului sinusal condus la 2—3 săptămîni de la operație, obligă la pace-maker permanent. Grupul de pacienți cu bloc atrioventricular total remis, bloc bifascicular (BRD+HBAS) sau tulburare de conducere trifasciculară cu interval H—V crescut, avînd risc mare de instalare a blocului complet, necesită urmărire atentă îndelungată, repetarea electrogramei hisiene, eventual urmărire Holter.

Copiii cu insuficiență cardiacă și HTP cu rezistențe ridicate preoperator, beneficiază în mod deosebit în perioada postoperatorie imediată de asocierea dopamină-nitroprusiat la doze de cca 8 µg/kg corp/min și respectiv 3—4 µg/kg corp/min. Studii hemodinamice au demonstrat scăderea presiunii și rezistențelor pulmonare însoțită de creșterea indexului cardiac în cazul acestei asocieri, în timp ce dopamina fără vasodilatator asociat nu are efecte semnificative. Studii recente arată scăderea presiunilor și rezistențelor pulmonare după administrarea de nifedipin.

Rezultatele postoperatorii tardive sînt cu atît mai bune cu cît operația a fost mai precoce. Studii hemodinamice au demonstrat la o mare parte din operați o adaptare defectuoasă a debitului cardiac la efort chiar în prezența presiunilor pulmonare normale de repaus. Acest fapt este mai evident dacă înainte de operație au existat rezistențe pulmonare crescute. Explicația ar putea fi dată de un răspuns inadecvat la efort al VS împreună cu o reactivitate crescută a patului pulmonar arteriolar. Acest fapt întărește ideea că atît operația precoce cît și cura totală reprezintă opțiunea ideală.

Urmărirea copilului după operație implică profilaxia endocarditei bacteriene, detectarea șunturilor restante (DSV multiple sau a dezunirii de petic), tratamentul insuficienței cardiace sau a HTP restante, a tulburărilor de conducere, a problemelor psihologice etc.

Operația. Actualmente se consideră că bandingul de arteră pulmonară se indică doar în cazul asocierilor complexe cu DSV prea mare sau imposibil de corectat total. Reintervenția pentru cură completă după banding are însă numeroase dificultăți tehnice.

Dezvoltarea tehnicilor de diagnostic, a tehnicii chirurgicale cît și a întregului complex de măsuri terapeutice fac astăzi mai acceptată ideea corecției totale precoce la copiii sub 2 ani.

Operația constă din sutura unui petic de pericard sau Dacron în jurul orificiului din septul ventricular sau sutura simplă a defectelor mici, mai ales cele din septul muscular. Calea de abord cea mai convenabilă

Scanned with OKEN Scanner

este prin atriul drept și orificiul tricuspidian. Defectele foarte înalte sînt abordate prin ventriculotomie dreaptă în timp ce defectele din septul muscular necesită uneori și ventriculotomie stîngă.

Tratamentul la adult. *DVS necomplicat.* Adolescentul sau tînărul cu DSV necomplicat și șunt mic nu necesită operație. Femeile tinere pot duce cu bine la termen o sarcină, avînd risc genetic mic (4%).

Evitarea efortului fizic mare, profilaxia endocarditei bacteriene și repetarea controalelor la intervale de 6—12 luni reprezintă indicațiile de bază.

La adult are indicație operatorie DSV cu șunt stînga-dreapta important (QP/QS>1,8—2), fără HTP sau șunt mai mic (QP⩾1,4) dar cu rezistențe pulmonare crescute 4 u/m²<Rp<10 u/m².

DSV complicat. Complicația cea mai frecventă la adult, ca și la copilul mare, este HTP de rezistență. Prezența rezistențelor arteriolare pulmonare crescute obligă la intervenție chirurgicală chiar dacă șuntul stînga-dreapta este mic, cu mențiunea că rezistențele peste 10 u/m² sau o presiune medie pulmonară peste 70% din cea sistemică reprezintă contraindicații clare de operație.

Tratamentul reacției Eisenmenger a fost discutat anterior și nu implică o atitudine chirurgicală, în condițiile unei biopsii pulmonare care indică un stadiu vascular depășit.

DSV cu insuficiență aortică, complicație cu incidență de 5—6%, are indicația chirurgicală formală. Insuficiența ventriculară stîngă cu debit redus este mai greu tratabilă decît cea a copilului sub 2 ani, iar prognosticul operativ este rezervat.

Tabelul XXVIII-II

Indicații operatorii în DSV

Copil 0—6 luni

a. ICC severă cu răspuns slab la tratament medical
b. PAPS>1/2 PAoS; QP/QS>1,8

Copil 6—12 luni

PAPS>1/2 PAoS (chiar în prezența unui răspuns bun la tratamentul ICC) QP/QS>1,8

Copil 1—2 ani

PAP m⩾20 mmHg; QP/QS>1,8; RAP/RAo>0,2
ECG — aspect de HVD±HVS

Copil peste 2 ani

a. copil asimptomatic, cord radiologic normal, dar QP/QS>1,8—2
b. copil simptomatic, cord radiologic mare; QP/QS>1,5; RAP<11 u/m² sau RAP/RAo<0,7
Copil mare QP/QS>1,4 dar cu RAP<11 u/m² sau RAP/RAo<0,7

Adult

QP/QS>1,4; RAP<11 u/m²; RAP/RAo<0,7

Observație

— DSV asociat cu stenoză infundibulară de VD — se indică cura chirurgicală la copilul mare
— DSV supracristal — chiar cu șunt mai mic decît indicația chirurgicală — se închide pentru profilaxia apariției insuficienței aortice secundare.

Scanned with OKEN Scanner

Tratamentul la copil. Formele incomplete beneficiază de aceleași indicații de operație ca și copiii cu DSA ostium primum. În plus, intraoperator este necesară repararea valvelor atrioventriculare „cleftate" (despicate), de obicei fiind vorba de valva mitrală anterioară.

Forma completă este o afecțiune gravă datorită șuntului masiv stînga-dreapta, copiii bolnavi avînd risc mare de dezvoltare a bolii vasculare pulmonare obstructive. Riscul de deces în primii 5 ani la cei neoperați este de 96% în timp ce supraviețuirea peste 5 ani în cazul corecției totale este în unele centre de 91%. Șansa de evoluție postoperatorie cea mai bună o au copiii operați în jurul vîrstei de 24 luni.

Spre deosebire de DSV, în canalul atrioventricular comun practic nu există șansa de închidere a defectului, motiv pentru care indicația de operație este regula.

Tratamentul insuficienței cardiace este necesar în majoritatea cazurilor. Dacă sub tratament evoluția este satisfăcătoare, în jurul vîrstei de 1 an se repetă investigația hemodinamică, pentru a stabili gradul HTP, forma anatomică a leziunii și existența leziunilor asociate. Corecția totală este indicată după vîrsta de 1 an. Copiilor slab dezvoltați cu insuficiență cardiacă severă, cu răspuns slab la tratament medical și DSV larg, dar fără insuficiența mitrală li se face „banding" de arteră pulmonară la o vîrstă foarte mică (3—4 luni), cu evaluare hemodinamică în jur de 1—2 ani.

În canalul atrioventricular comun mărimea DSV și gradul insuficienței mitrale sînt factorii care dictează evoluția și timpul în care trebuie efectuată corecția totală. Dacă șuntul VS—AD este mare, bandingul de AP nu poate preveni deteriorarea hemodinamică, astfel încît corecția totală este indicată sub 1 an.

Mortalitatea operatorie este relativ mare, 20%, în cele mai bune statistici fiind 6—14% (Hurst). Factorii care imprimă un prognostic grav sînt: hipertensiunea pulmonară, regurgitarea importantă la nivel atrioventricular, indicele cardio-toracic peste 0,6, starea generală alterată, dezvoltarea fizică deficitară.

Operația la copiii peste 1 an se face sub CEC, cu hipotermie moderată, în timp ce la vîrsta de sub 1 an este preferabilă hipotermia profundă, cu oprire circulatorie. Din punct de vedere tehnic operația este complexă deoarece necesită crearea a două valve atrio-ventriculare competente dintr-un orificiu comun, închiderea DSV, închiderea DSA, eventual lărgirea căii de ieșire a VD. Cel mai important obiectiv este formarea unui orificiu mitral adecvat cu valvă completă. Insuficiența mitrală postoperatorie, dacă este severă, obligă la protezare mitrală sau poate induce hemoliza gravă.

În caz de asociere la canalul atrioventricular comun a tetralogiei Fallot, a dublei căi de ieșire din VD sau VS sau a transpoziției de vase mari, complexitatea leziunii depășește de obicei nivelul tehnic obișnuit.

Evoluția postoperatorie poate fi marcată de persistența HTP, de insuficiența ventriculară stîngă, de regurgitarea mitrală importantă, hemoliză sau mai rar bloc AV total.

Scanned with OKEN Scanner

TRATAMENTUL BOLILOR CU ȘUNT STÎNGA-DREAPTA EXTRACARDIAC

PERSISTENȚĂ DE CANAL ARTERIAL (PCA)

Tratamentul la copil. Prevenirea nașterilor premature reprezintă o profilaxie eficace, deoarece majoritatea prematurilor au PCA, iar la un procent important (30%) șuntul este mare.

Insuficiența cardiacă instalată la copilul mic necesită tratament medical eficace. Reducerea acesteia preoperator micșorează mult riscul intervenției.

Copilul asimptomatic este operat electiv la vîrsta de 2—3 ani. Copilul asimptomatic cu insuficență cardiacă, creștere întîrziată, semne de șunt important, va fi operat înaintea vîrstei de 1 an.

Mortalitatea la copil în cazul operației elective este apropiată de zero. Beneficiul postoperator este imediat din punct de vedere hemodinamic, iar copilul cu creștere întîrziată se dezvoltă mai bine postoperator.

Operația constă din suprimarea canalului și în funcție de forma și structura acestuia, ligaturarea dublă, triplă sau secțiunea și sutura sa.

Tratamentul la adult. Indicația de operație la adult este formală, deoarece boala evoluează uneori chiar către boală vasculară pulmonară obstructivă, și se complică cu insuficiență ventriculară stîngă sau/și dreaptă, endocardită infecțioasă sau calcificări.

Operația este contraindicată la bolnavii cu rezistențe pulmonare foarte ridicate, deoarece mortalitatea este mare, iar supraviețuirea chiar după închiderea canalului nu depășește 1—2 ani. La acest grup de bolnavi totuși se poate indica închiderea canalului printr-o tehnică specială de cateterism pusă la punct de Portsmann. Aceasta constă în poziționarea unui „dop" în canal cu ajutorul unui cateter introdus prin artera femurală, dirijat din aortă prin canal.

Spre deosebire de copii, operația la adult poate fi tehnic mai dificilă datorită calcificării canalului, sau uneori datorită dilatării sale anevrismale, necesitînd uneori circulație extracorporeală.

FEREASTRA AORTO-PULMONARĂ

Afecțiunea este mult mai rară decît PCA și are aceleași indicații și contraindicații de operație ca și PCA.

Tratamentul medical se adresează insuficienței cardiace și/sau hipertensiunii pulmonare majore care apare mult mai precoce.

Operația efectuată sub CEC constă în separarea celor două trunchiuri arteriale printr-un petec de Dacron.

Evoluția postoperatorie este direct legată de vîrsta la care s-a făcut corecția, rezultatele tardive fiind cu atît mai bune cu cît corecția s-a făcut mai precoce. Închiderea unei ferestre aorto-pulmonare necomplicate dă o speranță de supraviețuire de cca 90%. Rezultatele la distanță sînt excelente dacă la momentul intervenției nu existau rezistențe pulmonare mari.

Scanned with OKEN Scanner

RUPTURA ANEVRISMELOR DE SINUS VALSALVA ÎN CAVITĂȚILE DREPTE

Anevrismele de tip Valsalva se consideră boli congenitale deoarece apar ca o consecință a absenței tunicii medii în sinusul valvei drepte anterioare (cca 80%) sau în sinusul valvei posterioare noncoronariene (cca 29%). Ruptura anevrismelor apare de obicei la vîrstă adultă și se produce cu predilecție în cavitățile drepte (AD sau VD), producînd fistule cu debit mare și insuficiență cardiacă rapid instalată, mai severă în cazul rupturii în AD, mai ușoară dacă ruptura este în VD. Ocazional bombarea unui anevrism în infundibulul VD poate da semne de obstacol la ejecție sau tulburări grave de conducere.

Tratamentul medical constă în profilaxia sau tratamentul endocarditei bacteriene și tratamentul energic al insuficienței cardiace.

Indicația de operație odată diagnosticul preciat este obligatorie, indiferent de mărimea rupturii.

Operația se face sub CEC și constă în sutura sau peticirea gurii anevrismului prin abord aortic sau pe cale atrială ori ventriculară dreaptă. La aprox. 40% din cazuri este necesară protezarea aortică.

Mortalitatea operatorie este apropiată de 0, iar rezultatele la distanță sînt foarte bune.

IRIGAȚIA PULMONARĂ SISTEMICĂ ABERANTĂ

Tratamentul medical constă în rezolvarea infecțiilor pulmonare și a insuficienței cardiace.

Indicația de *tratament chirurgical* este formală, dar în prezent acesta poate fi ocolit prin tehnici speciale de cateterism, prin care se emboliează terapeutic arterele aberante.

Operația constă din ligaturarea arterelor aberante și eventual lobectomie sau pneumectomie (în caz de sechestrare pulmonară). Rezultatele operatorii sînt foarte bune.

TRATAMENTUL VALVULOPATIILOR CONGENITALE SAU AL MALFORMAȚIILOR OBSTRUCTIVE VASCULARE CU SAU FĂRĂ ȘUNT

STENOZA AORTICĂ CONGENITALĂ

Tratamentul la copil. Copiii cu boală asimptomatică vor fi examinați anual, clinic și prin explorări neinvazive, pentru a surprinde evoluția bolii.

Copilul simptomatic va fi ferit de eforturi fizice și eventual va primi tratament digitalic. Indicația de cateterism cardiac se face în prezența simptomelor clinice clasice (dispnee, sincopă, angină), în cazul unui cord radiologic mărit și a semnelor electrocardiografice de HVS. Criterii ecocardiografice, cu gradient calculat $\geqslant$50 mmHg la copilul putin simptomatic sau $\geqslant$40 mmHg la copilul cu semne de insuficiență ventriculară stîngă, sînt utile ca indicații de explorare invazivă.

Scanned with OKEN Scanner

Decizia de operație nu este ușoară deoarece pînă în prezent nu există o proteză valvulară ideală pentru copil, fiind de preferat valvulotomia aortică la copilul mic, ca prim timp operator. Hotărîrea de a interveni va fi luată doar în cazul existenței criteriilor clinice și hemodinamice de gravitate. Criteriile hemodinamice pure, sînt: un gradient transvalvular sistolic de vîrf de 75 mmHg la debit cardiac normal, sau o suprafață a orificiului aortic calculată la mai puțin de 0,5 cm^2/m^2. În prezența modificărilor electrocardiografice importante, a cordului mare sau a elementelor clinice de severitate se poate opera și la gradiente sistolice de vîrf mai mici de 40 mmHg. Amînarea intervenției crește riscul operator și al morții subite.

Actualmente se tratează divulsia valvulară aortică, pe cale transcutană retrogradă cu sondă cu balonaș, mai ales în formele severe.

Copiii fără indicație operatorie vor fi revăzuți și, dacă este necesar, recateterizați.

Mortalitatea operatorie la copil variază cu vîrsta, greutatea, calibrul aortei, gradul insuficienței cardiace, gradul afectării stării generale. Riscul mediu în centrele cu experiență este de 7% (Mors). La copiii peste 10 kg se obțin rezultate mai bune datorită unui calibru mai mare al aortei ascendente (Mors).

Operația se face pe CEC și se preferă valvulotomia față de protezarea aortică. Tipurile de valvulotomie variază cu tipul stenozelor valvulare. Este preferabilă o stenoză reziduală largă unei regurgitări aortice. Mai tîrziu, reintervenția poate fi necesară, datorită calcificării valvelor aortice, prilej cu care de obicei se optează pentru proteză valvulară.

Probleme serioase ridică bolnavii cu inel valvular foarte îngust la care valvulotomia nu este suficientă pentru îndepărtarea gradientului. Secțiunea inelului cu montarea unei proteze valvulare sau inserția unui conduct apical ventricular stîng către aorta descendentă reprezintă soluțiile folosite actual (vezi operația Cooley).

Tratamentul la adult. La adult stenoza aortică congenitală, reumatică sau degenerativă are același tratament, respectiv protezarea aortică cu o valvă cu diametru cît mai mare pentru a desființa gradientul transvalvular.

STENOZA SUBAORTICĂ

Tratamentul la copil. Profilaxia endocarditei bacteriene trebuie făcută cu deosebită atenție, deoarece atît leziunea de jet cît și insuficiența aortică frecvent asociată sînt locuri de minimă rezistență.

Indicația de operație are un prag mai scăzut decît cel al stenozei valvulare, deoarece inelul fibros inițial se complică cu timpul cu o hipertrofie obstructivă musculară, iar insuficiența aortică asociată, inițial minimă, se agravează treptat. Operația este curativă, ameliorarea hemodinamică fiind deosebită și de durată.

Se consideră cu indicație operatorie leziunea cu gradient sistolic peste 30 mmHg. Mortalitatea operatorie este asemănătoare stenozei aortice. Rezultatele la distanță țin de extensia leziunii; cînd aceasta este difuză rezultatele sînt mai puțin bune, de exemplu în cazul extensiei fibrozei pe valva mitrală anterioară. Formele tuneliforme sau cele asociate

Scanned with OKEN Scanner

hipertrofiei septale asimetrice rămîn postoperator cu gradiente sistolice importante. Rezultatele chirurgicale imediate sînt bune, dar este necesară reevaluarea copilului prin controale repetate, dată fiind tendința unor forme de a progresa prin obstrucție fibro-musculară.

Operația se face în CEC și constă în rezecarea inelului fibros subvalvular. Riscul de bloc prin lezarea fasciculului His sau de traumatizare a valvei mitrale anterioare sau a valvelor aortice, obligă la tehnici operatorii speciale și multă atenție.

Stenoza subaortică tuneliformă, datorită întinderii sale, nu poate fi rezecată în totalitate. Există variante de operație plastică și o soluție neanatomică care constă în interpoziția unui conduct valvulat între apexul ventriculului stîng și aorta descendentă.

Tratamentul la adult. Complicațiile hemodinamice ale stenozei subaortice sînt mult mai frecvente la adult și impun tratament energic. Asocierea regurgitării aortice semnificative necesită deseori protezare valvulară concomitentă.

Apariția tulburărilor de conducere poate obliga postoperator la cardiostimulare.

La adult, participarea musculară infundibulară a VS este aproape regulă, iar intervenția deseori necesită miotomie și miomectomie septală.

STENOZA AORTICĂ SUPRAVALVULARĂ

Indicația de cateterism cardiac este aceeași ca și pentru stenoză aortică valvulară.

Un gradient sistolic egal sau peste 60—75 mmHg indică necesitatea operației.

Operația. Spre deosebire de stenoza aortică valvulară sau subvalvulară operația prezintă dificultăți deosebite în cazul în care hipoplazia aortei ascendente este difuză sau cînd aorta este prea rigidă la nivelul stenozei, deoarece există riscul de a lăsa un gradient semnificativ. Variatele tipuri de operație includ plastii de lărgire, interpunerea de proteze de Dacron.

În cazul unor stenoze difuze tubulare poate fi încercată montarea de conducte valvulate între apexul ventriculului stîng și aorta descendentă (tehnica Cooley).

INSUFICIENȚA AORTICĂ CONGENITALĂ

Profilaxia sau tratamentul endocarditei bacteriene reprezintă primul pas terapeutic. Cunoașterea etiologiei (valvă bicuspidă, necroza cistică a mediei sau sindrom Marfan) pune bazele unui tratament mai eficace.

Insuficiența valvulară semnificativă necesită tratament medical. Indicația de protezare valvulară se face în cazul dilatației de ventricul stîng determinată radiologic, electrocardiografic (modificări de ST-T semnificative în precordialele stîngi), ecografic (diametru telesistolic 55 mm) și a semnelor clinice de insuficiență aortică importantă. Oricare din acești indicatori poate decide intervenția, chiar la persoane puțin simptomatice.

Scanned with OKEN Scanner

Operația. Problema chirurgicală la copil este diametrul mic al aortei. Necesitatea implantării unei proteze, care este întotdeauna obstructivă la diametre mici, determină abordarea unor variate tehnici de lărgire aortică. Protezele biologice, avantajoase pentru că nu necesită tratament anticoagulant, sînt obstructive la diametre mici și incidența calcificării valvelor biologice la copil este foarte mare. Dintre protezele mecanice preferabile sînt cele cu disc.

Insuficiența aortică secundară necrozei chistice a mediei poate necesita înlocuirea aortei ascendente cu o proteză tubulară în care se reimplantează originea arterelor coronare.

Insuficiența aortică secundară sindromului Marfan necesită deseori și operarea anevrismului de aortă ascendentă.

TUNELUL AORTO-VENTRICULAR STÎNG

Copilul născut cu această malformație rară necesită tratament chirurgical rapid, în caz contrar evoluția naturală a bolii determină relativ rapid regurgitarea aortică asociată, sau obstrucția infundibulului ventriculului stîng sau drept.

Angiografia efectuată precoce precizează diagnosticul și indicația de operație.

Operația se face în CEC și constă în suturarea sau mai bine suturarea unui petec în peretele aortic la locul deschiderii tunelului. Comunicarea către ventricul se închide mai rar datorită riscului de tulburare majoră de conducere, traiectul acestuia trecînd prin septul interventricular în dreptul peretelui posterior al VD.

SINDROMUL HIPOPLAZIEI DE CORD STÎNG

Severitatea leziunii creează condiții practic incompatibile cu viața, decesul survenind în cîteva zile sau săptămîni de la naștere, prin hipoxemie severă și edem pulmonar netratabil.

Fără să existe corecție totală, prin combinarea unor intervenții paleative se poate încerca crearea unui echilibru între circulația pulmonară arterială și cea de întoarcere.

Septostomia atrială Rashkind sau excizia septului interatrial determină o bună decomprimare a atriului stîng cu scăderea congestiei venoase pulmonare. Asociat se practică ligatura canalului arterial permeabil dacă există și banding de arteră pulmonară în caz de debit arterial pulmonar crescut. Asocierea unei stenoze congenitale pulmonare moderate permite un prognostic mai bun, în timp ce atrezia pulmonară, chiar dacă se creează operator o fistulă sistemico-pulmonară agravează prognosticul.

Operația Blalock-Hanlare se efectuează la nou-născuții care necesită decomprimarea AS sau creerea unei căi de amestec mai bun al sîngelui la nivel atrial. Ea constă în efectuarea unui DSA larg care permite o mixică bună, operația făcîndu-se de urgență pe cord închis.

Mortalitatea operatorie este de cca 65%, dar prognosticul îndepărtat la supraviețuitori este sever.

Scanned with OKEN Scanner

Indicația operatorie este formală odată diagnosticul precizat, avînd în vedere riscurile evolutive majore ale bolii.

Vîrsta optimă pentru corecția chirurgicală este 4—6 ani, o corecție mai precoce riscînd recoarctația, una mai tardivă instalarea unei hipertensiuni arteriale persistente, care nu cedează postoperator.

La nou-născut și sugarul cu CoAo și ICC este obligatoriu un tratament medical intensiv pentru a amîna operația, deoarece este dovedit că sugarii ce supraviețuiesc primului an devin apoi astimptomatici, iar intervenția chirurgicală la o vîrstă atît de mică este riscantă, dificilă tehnic și cu mare probabilitate de recoarctație. Dacă totuși sub tratament intensiv corect condus semnele de insuficiență cardiacă se accentuează, este obligatorie explorarea hemodinamică urmată de corecția chirurgicală la un interval de la debutul simptomatologiei variind, după autor, de la 6 ore (Waldhausen) la 48 ore (Hartman).

Prezența unor malformații cardiace asociate CoAo impune un tratament secvențializat, individualizat de la caz la caz. Oricum, un canal arterial permeabil se ligaturează concomitent cu corecția CoAo, iar în cazurile de DSV+CoAo, cele mai bune rezultate s-au obținut cînd leziunile au fost rezolvate concomitent.

În ultimii ani, unele forme de coarctație istmică cu stenoză de tip diafragmatic sînt rezolvate prin dilatație cu sondă Grüntzig, rezultatele fiind mai bune la copii.

Operația se face sub anestezie generală și control riguros farmacologic al tensiunii arteriale.

Scopul operației constă în realizarea continuității aortice la același calibru și a unui flux sanguin normal în zona de subcoarctație, prin diferite procedee tehnice alese în funcție de condițiile locale, preferința și experiența chirurgului. Aceste procedee realizează continuitatea aortică, fie prin eliminarea zonei coarctate (anatomică — în cazul rezecției și suturii termino-terminale sau interpoziției de grefon — funcțională, în procedeele de by-pass aorto-aortic), fie prin lărgirea ei (procedee aortoplastice).

În Clinica de chirurgie cardiovasculară Fundeni se folosește, alături de alte procedee, o variantă tehnică originală (D. Făgărășanu) de aortoplastie istmică, cu pericard recoltat intraoperator (la 125 de cazuri), în special la vîrsta mici unde, cu tehnicile clasice există pericolul restenozării aortice. Comportantul tisular și hemodinamic foarte bun, rata extrem de mică de incidente, accidente și complicații, precum și mortalitatea de 0% validează metoda.

Complicațiile postoperatorii sînt diferite ca frecvență și gravitate:

— hemoragia secundară necesită reintervenție de hemostază;

— chilotoraxul survine prin lezarea canalului toracic în timpul disecției și se rezolvă prin dietă și drenaj;

— paralizia nervului recurent stîng prin lezarea în timpul disecției;

— infecția liniei de sutură la nivelul aortic necesită tratament antibiotic masiv, deoarece nestăpînită duce la hemoragii cataclismice prin desfacerea suturii.

Scanned with OKEN Scanner

— complicațiile medulare (paraplegie) sînt determinate de gradul ischemiei medulare în timpul clampării aortice, dependentă la rîndul ei de situația anatomică a arterei spinale anterioare și dezvoltarea circulației colaterale. Incidența este scăzută (0,4% — Breuer). Dubost a stabilit cîteva criterii ce indică risc crescut de ischemie medulară: vîrsta adultă, lipsa semnelor clinice de circulație colaterală, puls femural palpabil, prezența anevrismelor de artere intercostale, reintervențiile. Tratamentul acestei complicații este profilactic, constînd în folosirea, la cazuri selecționate, a unui by-pass parțial de supleere, VS-Ao infracoarctație pe timpul clampării.

— Hipertensiunea paradoxală și angina abdominală survin în ziua 2—10 postoperator și se caracterizează prin creșterea acută a tensiunii arteriale, asociată cu dureri abdominale, balonare, leucocitoză. Tratamentul constă în hipotensoare și sedative.

— Recoarctarea se datorează de obicei unor vicii de tehnică și necesită reintervenție cînd gradientul este mare.

— Hipertensiunea arterială reziduală survine cu o incidență de 9—24% în CoAo operată. Cauzele pot fi multiple: CoAo restantă (istmică sau ectopică), recoarctarea, hipoplazia aortică subistmică sau abdominală, afecțiuni vasculare sistemice, disecție aortei postoperatorie, sindrom hipercatecolic hiperchinetic, hipertensiune arterială reno-vasculară, nefropatii hipertensive, feocromocitom etc.

Mortalitatea postoperatorie globală este în general scăzută, în jur de 2—3%, dar variază în principal în raport cu vîrsta, ajungînd la 30—40% la nou-născuții și sugarii cu leziuni asociate și insuficiență cardiacă.

În Clinica de chirurgie cardiovasculară Fundeni — București, la peste 600 de CoAo operate, mortalitatea globală a fost de 2,4%.

STENOZA MITRALĂ

Prognosticul stenozei mitrale congenitale este destul de rezervat datorită evoluției rapide către HTP majoră.

Primul pas terapeutic este identificarea leziunilor asociate prin a căror corecție s-ar putea permite fie scăderea debitului transmitral, fie scăderea presiunii telediastolice din VS, cum ar fi: corectarea persistenței de canal arterial sau a defectului septal ventricular și corectarea coarctației de aortă sau a stenozei aortice.

Tratamentul convențional al insuficienței cardiace, evitarea efortului fizic, profilaxia endocarditei bacteriene, precum și tratarea promptă a infecțiilor respiratorii completează măsurile terapeutice medicale curente, care urmăresc de fapt amînarea operației pe valva mitrală pînă la o dezvoltare somatică bună. Aceasta reprezintă singura soluție, cu excepția celor aproximativ 20% de stenoze mitrale supravalvulare la care operația paliativă sau corectivă este posibilă mai devreme. Introducerea unei proteze mitrale la copilul mic are dezavantajul că necesită tratament anticoagulant și schimbare repetată în raport cu creșterea.

Investigațiile hemodinamice stabilesc momentul în care operația devine obligatorie (în funcție de hipertensiunea și rezistențele pulmonare).

Scanned with OKEN Scanner

Operația. În funcție de tipul patologic al stenozei mitrale se pot încerca operații plastice, reconstructive — comisurotomii — asociate cu plastii care au rezultate însă relativ greu previzibile și mortalitate ridicată: 50% în caz de asociere cu alte leziuni, 25% în stenoza mitrală izolată.

Protezarea mitrală are efect hemodinamic mai sigur, mortalitatea fiind de cca 25—30%. Din nefericire copilul mic necesită reintervenții pentru reinserția unor proteze mai mari corespunzător creșterii.

INSUFICIENȚA MITRALĂ

Insuficiențele mitrale congenitale la copil sînt rare, mai ales în forma izolată.

Tratamentul medical urmărește profilaxia endocarditei bacteriene, îndepărtarea oricărei leziuni asociate care ar putea agrava regurgitarea: persistență de canal arterial, defect septal ventricular, stenoză aortică sau coarctație de aortă.

Tratamentul medicamentos urmărește o amînare pe cît posibil a intervenției chirurgicale la copilul mic datorită dimensiunii reduse a inelului mitral, acesta fiind mai mic în insuficență mitrală congenitală decît în cea reumatică.

Operația. Există multe procedee de reducere a insuficienței mitrale prin plastii de valve, cordaje sau inel, dar rezultatele hemodinamice nu sînt întotdeauna previzibile. Regurgitările mari necorectabile prin procedee plastice necesită protezări. Bioprotezele la copil se calcifică cu ușurință devenind stenotice, în timp ce protezele mecanice obligă la tratament anticoagulant permanent.

COR TRIATRIATUM

Tratamentul medical este asemănător cu cel al stenozei mitrale și se adresează hipertensiunii pulmonare venocapilare, de severitate variată. Indicația chirurgicală este formală, cazurile operate mai precoce dînd rezultatele postoperatorii cele mai bune.

Operația se face în CEC la copilul foarte mic și cu o scurtă oprire circulatorie.

Excizia membranei care desparte atriul stîng, îndepărtează gradientul supramitral și permite un drenaj liber al venelor pulmonare.

Rezultatele postoperatorii țin de vîrsta la care s-a făcut operația, de gradul și felul HTP preexistente.

FIBROELASTOZA ENDOCARDICĂ

Indiferent de forma patologică-constrictivă sau cu dilatație —, tratamentul medical este o urgență, deoarece aprox. 80% din decese survin în primul an de viață. Repaosul, sedarea, îndepărtarea leziunilor congenitale asociate de natură să suprasolicite ventriculul stîng prin volum sau presiune, conjugate cu digitalice, diuretice, vasodilatatoare, pot creea condiții hemodinamice favorabile în procentul relativ mic de leziuni care au tendința spontană să se stabilizeze.

Scanned with OKEN Scanner

Folosirea antiinflamatoarelor cortizonice a adus succese terapeutice în anumite cazuri, probabil în forme cu componentă inflamatorie pronunțată.

STENOZA VALVULARĂ PULMONARĂ CU SEPT VENTRICULAR INTACT (SP)

SP la nou-născut. Tratamentul la nou-născut ține cont de severitatea stenozei, gradul dezvoltării circulației pulmonare, starea canalului arterial (deschis sau închis), de gradul componentei tricuspidiene.

Formele cu stenoză strînsă determină un tablou sever cu debit pulmonar foarte mic și hipoxemie marcată dacă nu mai există circulație prin canalul arterial și cu șunt dreapta-stînga prin foramenul ovale patent sau regurgitare tricuspidiană. Cianoza reprezintă o indicație operatorie imediată.

Pînă la operație se urmărește tratamentul hipoxemiei și cianozei, al acidozei metabolice, al insuficienței cardiace și al infecțiilor respiratorii.

Datele de cateterism care indică intervenția sînt: șuntul dreapta-stînga via foramen ovale patent, debit pulmonar scăzut semnificativ, gradient sistolic valvular peste 40 mmHg, presiunea sistolică în VD mai mare decît în VS.

Pentru amînarea intervenției la o vîrstă de peste cîteva luni, se poate încerca în cazul diagnosticului precoce, tratamentul cu prostaglandină pentru menținerea canalului arterial funcțional și creșterea deci a debitului pulmonar.

Odată cu efectuarea cateterismului cardiac, o stenoză valvulară izolată foarte strînsă poate fi dilatată eficient cu ajutorul unei sonde cu balonaș tip Grüntzig sau pe cale chirurgicală pe cord închis transinfundibular.

Copilul cu semne de SP medie va fi urmărit relativ frecvent electrocardiografic și ecografic, pentru determinarea evoluției suprasolicitării ventriculare drepte.

SP la copilul mare și adult. O bună cunoaștere hemodinamică a efectelor leziunii imprimă o conduită terapeutică adecvată. Stenoza valvulară pulmonară medie este definită de un gradient sistolic de vîrf în jur de 70 mmHg sau o presiune sistolică de vîrf în ventriculul drept între 75 și 100 mmHg, la un debit cardiac normal; acest tip de SP are indicație de operație. La debite cardiace mai mici se operează de obicei și stenozele cu gradiente sistolice de vîrf, corespunzător mai mici.

Intervenția chirurgicală la copil are mortalitate foarte mică (aproape de 0,5%). Studiile hemodinamice demonstrează că îndepărtarea obstacolului permite ulterior creșterea normală a debitului cardiac la efort, spre deosebire de adultul operat, care la efort nu mai are o creștere corespunzătoare de debit. Aceasta s-ar putea explica în parte printr-un gradient infundibular restant sau prin extracție tisulară crescută de oxigen, consecința obișnuirii cu un debit cardiac scăzut.

Operația. Valvulotomia pulmonară Brock pe cord bătînd ține mai mult de istoria chirurgiei cardiace, dar se poate efectua în cazuri de urgență, sau la eșuarea unei tentative de dilatație cu balon.

Scanned with OKEN Scanner

La copilul nou-născut cu boală foarte severă, valvulotomia pulmonară poate fi făcută cu scurtă oprire circulatorie (60—90 sec) prin clamparea venelor cave. În mod obișnuit operația se face pe cord deschis sub CEC și constă în valvulotomie pulmonară în cazul comisurilor fuzate sau a exciziei totale a valvelor profund displazice, cu deformări care indiferent de valvulotomie ar crea obstacol la ejecție. În caz de inel valvular prea mic se fac lărgiri cu petec de pericard. Este foarte important ca eventuala stenoză infundibulară musculară asociată să fie operată în același timp, în caz contrar rămînînd gradient sistolic important postoperator, cu adaptarea defectuoasă de debit cardiac la efort. Uneori, gradientul la nivel infundibular retrocedează postoperator, fapt care probează natura sa dinamică.

Regurgitarea valvulară pulmonară de obicei este neimportantă hemodinamic; 3% din operați rămîn cu o regurgitare severă cu persistența semnelor de suprasolicitare de VD.

STENOZA PULMONARĂ SUBVALVULARĂ

Indicațiile de tratament chirurgical sînt aceleași ca pentru stenoza valvulară pulmonară. Asocierea cu un defect septal ventricular este deosebit de frecventă sau regulă, dar unele defecte foarte mici se închid spontan, pînă la vîrsta de 2—3 ani.

Mortalitatea operatorie este minimă, în jur de 1% în formele severe sau asociate.

Operația. Intervenția se face în CEC și constă în lărgirea prin excizie a infundibulului ventricular drept, eventual și plastice cu petec de pericard sau Dacron.

Rezultatele hemodinamice postoperatorii sînt bune, disfuncția de VD post-ventriculotomie fiind minimă.

STENOZELE PULMONARE SUPRAVALVULARE ȘI COARCTAȚIILE PULMONARE PERIFERICE

Atît tratamentul medical cît și cel chirurgical țin cont de malformațiile cardiace asociate (în aprox. 75% din cazuri defect septal ventricular și stenoză pulmonară valvulară, stenoza aortică supravalvulară, coarctația de aortă, tetralogia Fallot) și de sindroamele care includ această malformație — Noonan, Williams, sindromul rubeolei materne.

Indicația de operație se face la stenozele proximale strînse localizate sau cel mult segmentare, în timp ce stenozele tubulare întinse sau cele periferice multiple nu pot fi operate.

ATREZIA PULMONARĂ CU SEPT VENTRICULAR INTACT

Această malformație este cauzată de cianoză și hipoxemie severă la nou-născut și reprezintă o urgență de tratament. Supraviețuirea copilului cu atrezie de pulmonară ține de existența a două defecte asociate: foramen ovale patent prin care se realizează șuntul dreapta-stînga necesar circulației de întoarcere, dar care determină cianoză și hipoxemie se-

Scanned with OKEN Scanner

veră și canalul arterial persistent, fistulă naturală grație căreia o parte din sîngele sistemic dezoxigenat trece prin plămîn și se oxigenează.

Spasmul și eventuala închidere a canalului arterial duc la hipoxemie severă cu acidoză metabolică și deces.

Tratamentul medical și chirurgical agresiv are uneori rezultate bune. În centrele experimentate supraviețuirea peste 1 an la copii operați este de aproximativ 25%, în timp ce evoluția naturală este practic cu deces 100% pînă la 1 an.

Tratamentul medical este de natura intensivă urmărind combaterea hipoxemiei, acidozei. Odată ce s-a făcut cateterismul cardiac de urgență și s-a precizat diagnosticul, perfuzia de prostaglandină PGE_1 0,1 µg/kg corp/min, sau prin cateter introdus retrograd prin aortă via artera ombilicală chiar la originea canalului arterial, produce dilatația sa și creșterea circulației pulmonare cu ameliorarea evidentă a hipoxemiei și acidozei. O alternativă posibilă este administrarea per orală de prostaglandină PGE_2 prin sondă naso-gastrică, cu efecte similare, dar cu avantajul posibilității unei administrări mai de lungă durată — săptămîni, luni.

Operația. Odată ce se apreciază că starea hemodinamică este relativ stabilă și circulația pulmonară în măsură să creeze un risc chirurgical acceptabil, se intervine operator. Tipul operației este determinat direct de mărimea cavității ventriculare drepte: tipul 1 cu VD foarte mic, tricuspidă completă și pereți groși; tipul 2, cu VD dilatat datorită unei insuficiențe tricuspidiene asociate, frecvent datorită unei malformații tricuspidiene de tip Ebstein.

În prezent opinia generală, dar nu unanimă, este către un prim timp operator paliativ. Acesta se compune din crearea unei fistule sistemico-pulmonare cel mai indicat fiind tipul Blalock-Taussig și eventual excizia diafragmului obstructiv de la originea AP. Operația Blalock-Taussig realizează o fistulă între artera subclavie și artera pulmonară ipsilaterală. Alte fistule sistemico-pulmonare folosite în prezent sînt: tipul Waterston — anastomoza între aorta ascendentă și artera pulmonară dreaptă; anastomoză prin proteză Gore-Tex între aorta ascendentă și trunchiul principal al arterei pulmonare; anastomoză de tip Potts (aorta descendentă la ram stîng pulmonar).

În timp ce pentru tipul cu VD dilatat beneficiul este clar, în tipul cu VD foarte mic îndepărtarea obstacolului nu este de natură să creeze un debit anterograd suficient, dar decompresiunea camerei de ejecție reduce probabil ischemia subendocardică și aritmiile secundare.

Corecția totală în prim timp operator în tipul 1, compusă din procedee de lărgire a camerei de ejecție VD și închiderea sigură a DSA, combinată cu menținerea funcțională a canalului arterial postoperator, intervenție făcută sub oprire circulatorie totală, ar putea fi după unele păreri procedeul de elecție.

TETRALOGIA FALLOT

Gravitatea bolii este definită în principal de raportul rezistențelor la flux din aortă și din artera pulmonară și de obstacolul sever la ejecție în fața VD care determină un șunt dreapta-stînga mare, simptomatologia instalîndu-se din primele luni de viață și necesitînd tratament precoce.

Scanned with OKEN Scanner

Obstrucția redusă în fața VD permite o bună dezvoltare a copilului, iar boala devine aparentă tardiv, în copilărie, adolescență sau în viața adultă. Din acest motiv formele terapeutice variază în funcție de forma bolii.

Tratamentul la copil. *Tratamentul medical* are ca obiective prevenirea și tratarea complicațiilor majore: crizele hipoxice, abcesele cerebrale, endocarditele infecțioase, precum și tratamentul anemiei feriprive, a bolilor febrile, prevenirea accidentelor trombotice și a emboliilor paradoxale.

Crizele hipoxice pot fi severe, uneori amenințînd viața. Copilul va fi plasat în poziție genu-pectorală (squatting); se va administra oxigen și morfină, eventual bicarbonat de sodiu intravenos, dacă acidoza nu se corectează rapid. Introducerea propranololului în tratamentul crizelor hipoxice severe a fost de mare folos, deoarece acesta scade hiperactivitatea contractilă a miocardului infundibulului ventriculului drept, micșorînd astfel gradientul și crescînd fluxul prin artera pulmonară. Se știe că obstrucția infundibulară este deosebit de dinamică și este agravată de orice condiții care cresc contractilitatea miocardică: efort, medicamente, diverse manevre, teamă etc. Profilaxia crizelor hipoxice cu propranolol administrat per os este eficace între anumite limite.

Copiii cu tetradă Fallot nu fac insuficiență cardiacă decît cu rare excepții, motiv pentru care nu necesită administrare de digitalice, acestea fiind chiar contraindicate, în cazul crizelor hipoxice severe.

În cazul cianozelor severe la nou-născut cu circulație pulmonară foarte săracă, perfuzia de prostaglandină PGE_1 sau PGE_2 au administrarea de PGE_2 per os poate menține canalul arterial permeabil.

Poliglobulia severă (hematocrit $\geqslant 60\%$) necesită sîngerare și înlocuirea volumului cu plasmă sau soluții cristaloide.

Indicații de operație la vîrste sub 1 an:

— instalarea precoce a cianozei (săptămîni sau 2—3 luni);

— nou-născut cu formă extremă menținut pe tratament cu prostaglandine;

— hematocrit $\geqslant 65\%$;

— crize hipoxice frecvente;

— agravarea cianozei și a policitemiei.

În judecarea indicației de operație trebuie ținut seama de faptul că fără operație aprox. 30% din copii mor în primul an, practic marea majoritate a formelor cu cianoză intensă și hipoxemie marcată, peste 3 ani supraviețuiesc doar 50%, iar peste 10 ani supraviețuiesc numai 25%. In balanță cu aceste date trebuie cîntărită mortalitatea postoperatorie a centrului în care se efectuează operația: centrele cu mortalitate sub 10% la copilul 0—1 an vor aborda corecția totală ca prim timp, în timp ce în centrele cu mortalitate operatorie infantilă mai mare se vor prefera ca prim timp operațiile paliative și tratament medical cu propranolol, urmînd ca intervenția radicală să fie făcută peste cîțiva ani. Trebuie subliniat faptul că întîrzierea corecției totale nu este de nici un beneficiu pentru copil, dimpotrivă, obstrucții moderate în calea VD au tendința naturală să devină mai severe agravînd starea circulației pulmonare și îngreunînd operația.

Scanned with OKEN Scanner

Operația. Cura totală se face sub CEC, copiii sub 1 an și sub 10 kg se operează cu hipotermie profundă (18—20°C) și oprire circulatorie. Leziunile sînt abordate prin ventriculotomie dreaptă în zona infundibulară. Se face valvotomie pulmonară, se închide defectul septal ventricular cu petec de pericard sau Dacron, se lărgește calea de ieșire a ventriculului drept, dacă este necesar prin rezecție modelantă sau mai bine prin plastie cu petec de pericard sau Dacron. Se închide eventualul defect septal atrial asociat (pentalogie Fallot), sau chiar un foramen ovale patent.

Datorită dezvoltării deficitare a circulației pulmonare în formele severe de boală, sau dacă la nivelul centrului chirurgical respectiv vîrsta mică a copilului prezintă risc operator exagerat, se optează pentru operații paliative, care creează fistule între circulația sistemică și cea pulmonară. Acestea, indiferent de tip — Waterston, D'Allaines, Potts, De Leval etc. — cresc debitul pulmonar, îmbunătățesc hematoza și dezvoltă în timp patul vascular pulmonar. În afară de o ameliorare imediată, copilul are în felul acesta un răgaz de cîțiva ani pentru a se dezvolta și a putea fi corectat chirurgical total ulterior. Primul tip de fistulă inventat și cel mai popular în momentul de față este operația Blalock-Taussig care anastomozează artera subclavie opusă părții pe care este arcul aortic cu artera pulmonară ipsilaterală. Calibrul subclaviei este de natură să creeze un șunt stînga-dreapta convenabil cu bună dezvoltare ulterioară a circulației pulmonare fără să producă hipertensiune pulmonară.

Tabelul XXVIII-III

Mortalitatea în funcție de variante morfologice în boala Fallot pe 836 cazuri operate 1967—1982 (Kirklin)

Variante	Stenoză AP (713)	Atrezie pulmonară (123)	TOTAL
Stenoza AP			
stenoză infundibulară joasă	3 %	—	3 %
altele (infundibulară, valvulară, anulară, supravalvulară)	9,2%	—	9,2%
Atrezie de pulmonară			
infundibulară	—	0%	0 %
valvulară	—	19%	19 %
atrezie de trunchi comun al arterei pulmonare		25%	25 %
Absență de valvă pulmonară	23 %	—	23 %
Colaterale aorto pulmonare mari	18 %	22%	21 %

Evoluția postoperatorie imediată după cura totală sau operații paliative poate fi grevată de o serie de factori, care țin de adaptarea circulației pulmonare și a VS la debitul crescut. Patul vascular pulmonar nedezvoltat, spasmul difuz indus de creșterea bruscă a presiunii de perfuzie, reprezintă complicația cea mai de temut și cea mai frecventă. Sîngele în acest sistem de presiune mare împrumută căi de șunt frecvent preexistente pe care le străbate invers decît înainte de operație, determinînd contaminarea venoasă cu hipoxemie.

Scanned with OKEN Scanner

Perfuzia de dopamină+nitroprusiat de sodiu în doze aproximativ de 8 µg/kg corp/min și respectiv 3 µg/kg corp/min realizează un deziderat dublu: atît creșterea debitului cardiac cît și scăderea rezistențelor pulmonare.

Copiii cu operații paliative fac uneori forme grave de perfuzie asimetrică, cu raport ventilație-perfuzie alterat.

Copiii operați sub hipotermie profundă și oprire circulatorie au postoperator date hemodinamice superioare față de cei operați în condiții de CEC obișnuită, în ceea ce privește gradientul pulmonar restant și defectul ventricular rezidual.

Postoperator, atît imediat cît și tardiv poate exista un grad de insuficiență ventriculară stîngă datorită creșterii bruște a întoarcerii venoase și eventual unor rezistențe periferice crescute. În aceste situații tratamentul cu tonicardiace și vasodilatatoare este eficace. De remarcat însă că bolnavii cu tetralogie Fallot operați sub vîrsta de 2 ani au funcție ventriculară stîngă normală la efort, în timp ce copiii mari rămîn cu un grad de disfuncție ventriculară stîngă la efort permanent.

Copiii cu policitemii severe și de vîrstă mai mare au tulburări grave de coagulare și pot sîngera postoperator abundent.

Tulburările de ritm și conducere fără să apară cu incidență prea mare pot crea probleme. Aritmiile ventriculare apar spontan la cca 14%, iar în condiții de efort maximal pînă la 30% din bolnavii operați la vîrsta școlară fac tulburări de ritm ventricular. Riscul unor tulburări de ritm ventricular se pare că ține de vîrsta mai mare și de existența unei presiuni ridicate în VD. Locul generator de aritmii ventriculare a fost demonstrat a fi zona infundibulară operată a VD.

Un mic procent de bolnavi operați pot muri subit, cel mai frecvent datorită unor tulburări de ritm ventricular maligne asociate sau nu cu bloc bifascicular sau trifascicular. Pe de altă parte bolnavii care dezvoltă un bloc major de ramură dreaptă postoperator, chiar asociat cu hemibloc anterior stîng, nu prezintă risc deosebit de evoluție către bloc atrioventricular complet. Depistarea bolnavilor cu aritmii ventriculare spontane sau de efort și tratarea corespunzătoare a acestora cu antiaritmice reduce mult incidența morții subite sau a aritmiilor ventriculare maligne repetitive.

Tratamentul la adult. Tratamentul este asemănător cu cel al copiilor, cu cîteva particularități. Acestea pornesc de la faptul că existența bolii la adult dovedește o formă inițială blîndă.

Vascularizația pulmonară la adult este aproape normală la peste 50% sau chiar ușor crescută, mai ales la cei cu forme acianotice. În plus, vasele circulației bronșice sînt foarte dezvoltate, prin ele trecînd un flux important dinspre circulația sistemică către cea pulmonară. Acest fapt determină lunga supraviețuire, dar creează condițiile unor potențiale complicații postoperatorii: sîngerare, încărcare pulmonară, inversare de șunt.

Adultul operat, fără să aibă risc sporit, nu-și mai poate recupera perfect funcția cardiacă, avînd o adaptare defectuoasă a debitului cardiac la efort; un procent important fac tulburările de ritm ventricular postoperator, în special cei cu interval H-V alungit pe electrograma His, și au risc potențial de moarte subită.

Scanned with OKEN Scanner

Fără a pune în discuție oportunitatea corecției totale, aceste fapte demonstrează marele beneficiu al intervenției chirurgicale în prima copilărie.

SINDROMUL ABSENȚEI VALVEI PULMONARE

Copiii cu simptomatologie moderată trebuie tratați medical pentru insuficiență cardiacă, complicații pulmonare și pentru profilaxia endocarditei bacteriene.

Indicația de intervenție se adresează copiilor cu simptomatologie severă, celor cu semne de compresie bronșică datorită dilatației anormale a AP, celor la care coexistă alte malformații cardiace (tetralogia Fallot), sau copiilor mari cu simptomatologie moderată.

Mortalitatea operatorie este asemănătoare cu cea din tetralogia Fallot, sau ceva mai mare, cu condiția să nu existe o obstrucție importantă a căilor respiratorii — trahee și bronșie principală dreaptă, de obicei — caz în care prognosticul este mai sever.

Operația se face sub CEC și constă în eliberarea bronșiei drepte și refacerea continuității arterei pulmonare drepte, anterior de aortă, printr-o proteză sau anastomoză. Se corectează leziunile asociate și se plicaturează sau rezecă cu plastie dilatația anevrismală de artere pulmonare. Inelul valvular stenozat este lărgit printr-un petec transanular. Se indică protezare valvulară pulmonară în prezența insuficienței tricuspidiene semnificative sau a semnelor de boală vasculară pulmonară.

TRUNCHIUL ARTERIAL COMUN — ABSENȚA ORIGINII ANATOMICE DIN CORD A SISTEMULUI ARTERIAL PULMONAR

În afară de forma anatomică care dictează posibilitatea și tipul corecției, în acest grup de malformații există două polarități:

a. prima — către circulație pulmonară deosebit de săracă, foarte asemănătoare cu tetrada Fallot extremă. Ca tipuri anatomice cuprinde formele de pseudotrunchi arterial, arterele pulmonare izolate și confluente fără trunchi restant, arterele pulmonare neconfluente alimentate de canal arterial permeabil bilateral sau de vase bronșice.

b. a doua grupă funcțională este reprezentată de tipurile I, II, III de trunchi arterial comun; majoritatea au pe lîngă cianoză, debit pulmonar ridicat și evoluează, de obicei, către insuficiență cardiacă și HTP.

Tratamentul Grupului cu debit pulmonar scăzut. Prognosticul acestor cazuri, aparente forme extreme de tetradă Fallot, este foarte grav. Tratamentul medical este asemănător; lipsind însă calea de ejecție a VD din circuit, administrarea de propranolol nu este indicată.

Noul-născut cu cianoză și hipoxie severă, beneficiază pe timp limitat pînă la operația paliativă de perfuzie de prostaglandine PGE_1 sau de administrare per orală de prostaglandine PGE_2.

Copiii cu anastomoze sistemice-pulmonare bogate au prognostic mai bun în primii ani de viață, ei putînd fi operați ulterior.

Scanned with OKEN Scanner

Tabelul XXVIII-IV

Clasificarea cu importanță terapeutică — Edwards și Mc Goon modificată după Hurst

A. *Confluență a arterelor pulmonare*

a) Trunchi AP restant (pseudotrunchi arterial)
   1) pseudotrunchi arterial cu trunchi pulmonar (atrezie proximală pulmonară)
   2) pseudotrunchi cu atrezie de trunchi pulmonar

b) Artere pulmonare izolate, confluente, fără trunchi restant de arteră pulmonară

c) Tipurile I și II de trunchi arterial persistent

B. *Originea neconfluentă a patului arterial pulmonar*

a) cu artere pulmonare adevărate
   1) Tipul III de persistență de trunchi arterial
   2) Artere pulmonare alimentate de canalul arterial persistent
   3) Artere pulmonare alimentate de artere bronșice

b) Tipul IV de trunchi arterial, fără artere pulmonare, circulația arterială pulmonară făcîndu-se prin arterele bronșice.

Operația. Primul timp operator cu rare excepții îl reprezintă crearea unei fistule sistemice-pulmonare, de obicei Blalock-Taussig, uneori Waterston-Cooley. Supraviețuirea postoperatorie este de aprox. 75%. Odată cu dezvoltarea patului pulmonar se procedează la cura completă. Aceasta se face pe CEC și constă în închiderea defectului septal ventricular și montarea unui conduct valvulat între ventriculul drept și arterele pulmonare (operația Rastelli).

Tratamentul grupului cu debit pulmonar crescut. *Tipurile I, II, III.* Copiii neoperați, indiferent de tratamentul medical au mortalitate 100% mai devreme sau mai tîrziu (pînă la 4—8 ani).

Tratamentul medical urmărește stăpînirea insuficienței cardiace, prevenirea endocarditei bacteriene și în cazurile cu cianoză severă prevenirea complicațiilor acesteia.

Indicația de operație este cu atît mai precoce cu cît insuficiența cardiacă este mai mare, intervenția făcîndu-se adesea la cîteva săptămîni după naștere. Cateterismul și angiografia cardiacă trebuie să precizeze perfect leziunea și starea circulației pulmonare. Existența unei singure artere pulmonare determină risc sporit de arteriopatie obstructivă pulmonară și indică intervenția precoce. Determinarea rezistențelor arteriolare pulmonare preoperator arată gradul afectării sistemului arterial pulmonar, indicațiile și contraindicațiile corecției totale fiind ca cele în cazul DSV. În plus, datorită frecvenței inegalității de perfuzie pulmonară preoperator, trebuie precizat care plămîn are presiunea de perfuzie cea mai mare. Pentru corecția totală este necesară cel puțin o arteră pulmonară cu presiune distală joasă și rezistențe arteriolare acceptabile.

Asocierea regurgitării valvei trunchiului arterial adaugă probleme terapeutice serioase. Regurgitările mici se tratează conservator, avînd în minte neajunsurile implantărilor de proteze la copilul mic. Regurgitările foarte severe obligă însă la protezare.

Marea parte a centrelor medicale continuă să indice ca prim pas bandingul de arteră pulmonară bilateral, operația fiind mai ușoară, re-

Scanned with OKEN Scanner

zultatele însă nu sînt foarte încurajatoare, iar pe de altă parte, bunele rezultate ale unor centre care adoptă corecția totală precoce ca prim pas vor face ca balanța să încline către această atitudine, supraviețuirea postoperatorie ajungînd la 90% la copilul mic.

Operația de corecție totală la copilul mic se face sub hipotermie profundă 10—20°C și oprire circulatorie în timp ce la copilul mare se face sub CEC.

Intervenția constă în închiderea DSV și implantarea unui conduct valvulat (cu valvă biologică) între ventriculul drept și arterele pulmonare.

Dimensiunea mică a conductului, considerînd talia copilului, va face necesară eventuala schimbare a acestuia cu timpul.

Tratamentul trunchiului arterial tip IV este limitat la măsuri medicale obișnuite, dat fiind că operația nu este posibilă.

ATREZIA DE TRICUSPIDĂ

Atrezia de tricuspidă este o malformație compatibilă cu viața, doar datorită existenței la naștere a unui foramen ovale patent, existenței canalului arterial permeabil sau asocierii cu defect septal ventricular. Jumătate din copii sînt cianotici de la naștere, cianoză care apare și la ceilalți sau se agravează datorită tendinței de închidere a canalului arterial și de micșorare a DSV. Prognosticul grav — 50% decese în primele 6 luni și 60% în primul an — justifică necesitatea unui tratament de urgență.

Nou-născutul cu cianoză intensă, circulație pulmonară săracă, va beneficia temporar pînă la intervenția chirurgicală de menținerea persistenței canalului arterial cu ajutorul perfuziei de prostaglandine PGE_1. Se face de asemenea, tratamentul hipoxemiei severe, acidozei metabolice, tratamentul cianozei.

Copilul cu semne de debit cardiac scăzut și insuficiență cardiacă dreaptă, are un foramen ovale prea mic, nepermițînd scurgerea sîngelui venos mai departe în AS. În acest caz este indicat, tot imediat după naștere, septostomia atrială cu sondă cu balonaș (Raskind).

Copilul cu DSV mare prezintă semnele obișnuite de încărcare pulmonară excesivă și insuficiență cardiacă stîngă, necesitînd tratament medical intens.

Tratamentul infecțiilor pulmonare intercurente este de mare importanță, precum și profilaxia endocarditei bacteriene.

Indicația de operație ține seamă de forma hemodinamică. Într-un prim pas, este de ales o formă de operație paliativă:

1. fistulă arterială sistemico-pulmonară Blalock-Taussig sau eventual Waterston, D'Allaines sau variante.
2. fistulă venă sistemică-arteră pulmonară-Glenn.
3. banding de AP, la care se adaugă sau nu septostomia sau septectomia atrială.

Evoluția bună a acestor copii, supraviețuirea de 84% la 10 ani a celor operați, face ca între vîrsta de 5—8 ani să se ia în considerație operația fiziologică, procedeu Fontan sau Fontan-Björk. Aceasta este însă indicată doar în cazurile cu artere pulmonare bine dezvoltate cu rezistențe mici, în prezența ritmului sinusal și a bunei funcții ventriculare stîngi, deoarece principiul este realizarea unui flux de sînge din AD în

Scanned with OKEN Scanner

AP sau VD. Atriul drept fiind o cavitate cu pereți subțiri are nevoie de contracții eficace și regulate și de rezistențe mici la ejecție.

Operația. Procedeul Fontan original, constă în anastomozarea unui conduct valvulat între AD și AP și amplasarea unei valve în cava inferioară pentru a împiedica refluxul sistolic, cu închiderea concomitentă a DSA și DSV. Actualmente se consideră preferabile conductele nevalvulate de Dacron sau obținute prin plastie de perete atrial drept și pericard (Björk) implantate în camera de ejecție a VD, fără implantare de valvă în cava inferioară.

Deși intervenția chirurgicală tinde să realizeze un circuit fiziologic, rezultatele îndepărtate la supraviețuitori sînt incomplet cunoscute. Cu toată ameliorarea clinică evidentă, la majoritatea supraviețuitorilor debitul cardiac de repaus este relativ mic, iar la efort apare hipertensiune atrială dreaptă cu desaturare periferică în oxigen semnificativă.

BOALA EBSTEIN

Boala Ebstein este relativ bine suportată în copilărie, suferința instalîndu-se treptat la peste 45 ani, însă șansa de supraviețuire este de doar 13% (Roberts, Ebstein-Watson).

Tratamentul medical la copilul mic poate fi doar profilactic, în timp ce la copilul mare și adolescent este necesară tratarea insuficienței cardiace congestive. Tratamentul tahicardiilor paroxistice din cadrul sindromului W.P.W. tip B se face, de obicei, cu antiaritmicele clasice. În cazurile severe însă, cu tulburări de ritm necontrolabile, se poate indica „mapping" intracardiac și întreruperea chirurgicală a căii accesorii.

Indicația de operație ține cont de severitatea bolii, criteriile de severitate fiind: diagnostic la copilul mic, simptomatologie severă, index cardio-toracic $\geqslant 0{,}65$, cianoză.

Operația. Procedeele paliative — anastomoza între VCS și AP dreaptă, sau închiderea DSA la pacienții cu funcție ventriculară dreaptă acceptabilă și regurgitare tricuspidiană minimă — dau rezultate mediocre.

Procedeele operatorii curative sînt încă în dezvoltare. Dintre acestea, procedeul larg acceptat constă în plicaturarea segmentului atrializat sau chiar rezecția acestuia cu anuloplastie tricuspidiană, sau protezare valvulară tricuspidiană cu valvă de tip „low-profile". Rezultatele la termen lung sînt încurajatoare.

O alternativă operatorie este un procedeu modificat de Fontan care constă în închiderea orificiului tricuspidian și montarea unui conduct valvulat între AD și camera de ejecție a VD sau trunchiul AP.

TRANSPOZIȚIA COMPLETĂ DE VASE MARI

Boala realizează o condiție hemodinamică severă, deoarece transpoziția simplă face ca circulația sistemică și cea pulmonară să fie în paralel și nu în serie așa cum este normal. Acest fapt determină o hipoxemie gravă cu 50% deces în prima lună. În această condiție orice șunt intracardiac (DSA, DSV) sau extracardiac (PCA), realizează un amestec de sînge între cele 2 sectoare circulante și creează o boală compatibilă cu

Scanned with OKEN Scanner

viața în primele zile sau săptămîni. Pe de altă parte asocierea DSV (în aprox. 30% din cazuri) duce rapid la insuficiență cardiacă și dezvoltarea bolii vasculare pulmonare obstructive.

Asocierea cea mai compatibilă cu viața este transpoziția cu DSV și stenoză de arteră pulmonară, deoarece realizează atît mixică, iar pe de altă parte stenoza protejează circulația pulmonară.

Tratamentul medical este chemat să dea posibilitatea copilului nou-născut să supraviețuiască pînă la operația de corecție totală. În caz de sept interventricular intact primul pas îl reprezintă septostomia atrială cu sondă balonaș, făcută chiar în timpul cateterismului care precizează diagnosticul. Rezultatul satisfăcător este definit de o creștere a saturației de oxigen cu cel puțin 10% și o scădere concomitentă a gradientului interatrial la sub 2 mmHg, sau de o saturație arterială de peste 50—75%. La ameliorare de durată se consideră existența la peste 6 luni a unei saturații de oxigen de peste 60%. Uneori septostomia nu reușește să amelioreze hipoxemia și acidoza, cazuri în care perfuzia de prostaglandină E_1 (PGE_1) ameliorează constant hipoxemia și acidoza, prin dilatația canalului arterial. Oprirea perfuziei după 2—4 zile face ca hipoxemia să se reinstaleze, trădînd închiderea rapidă a canalului, dar acidoza nu se mai instalează.

O alternativă la septostomia cu balonaș sau cînd aceasta se consideră insuficiență, o reprezintă septectomia interatrială Blalock Hanlon, dar operația în condiții de hipoxemie și acidoză are un risc important (mortalitate 30%).

În cazul realizării unui defect interatrial hemodinamic eficace printr-o metodă sau alta, la copii cu canal arterial, este oportună închiderea medicamentoasă a acestuia cu indometacin sau ligatura chirurgicală. În cazul nerealizării unui defect septal atrial eficace printr-una din metodele amintite se recurge la crearea unei fistule sistemico-pulmonare Blalock-Taussig sau Waterston, sau la corecția totală precoce.

Evoluția bună după crearea unui DSA eficace indică momentul optim al corecției totale. În timp ce opinia generală este pentru corecție totală la 1 an de evoluție bună după septostomie sau septectomie, mai recent, în centrele chirurgicale cu mare experiență se optează pentru corecția totală precoce ca prin timp.

Transpoziția care asociază un DSV mare, fără SP cu semne de insuficiență cardiacă, necesită ca operație paliativă bandingul de AP, în timp ce corecția totală urmează a fi făcută mai tîrziu decît la copiii cu sept interventricular intact.

Indicația pentru corecția totală precoce. În timp ce unele statistici demonstrează o mortalitate ridicată la operația de corecție totală făcută la copiii sub 2 luni, altele mai recente arată o mortalitate de doar 2—7% la corecții totale făcute chiar în perioada neonatală. În această situație apare logică urmărirea efectelor septostomiei atriale, aceasta avînd riscuri minime. Hipoxemia persistentă după septostomie este deseori bine tolerată pînă la vîrsta de 10—12 luni cînd intervenția are riscuri mai mici. Buna cunoaștere a posibilităților reprezintă pentru fiecare centru cea mai potrivită indicație chirurgicală.

Operația de corecție totală odată făcută, obligă la o urmărire a copilului deoarece pot apărea complicații postoperatorii (obstacol la vărsarea

Scanned with OKEN Scanner

venelor sistemice sau pulmonare datorită petecului interatrial, șunturi prin petecul de plastic). Incidența crescută a tulburărilor de ritm supraventricular după operația Mustard se datorește cel mai probabil unei disfuncții a nodului sinusal asociate cu o conducere aberantă intraatrială care predispune la mecanism de reintrare. Funcția de pompă a VD afectată preoperator rămîne deficitară și postoperator, necesitînd tratament tonicardiac.

Cu toate aceste complicații postoperatorii, corecția totală produce o ameliorare hemodinamică evidentă.

Operația. În timp ce operația anatomică făcută prima dată de Jatens, constînd în translocarea aortei și arterei pulmonare cu reimplantarea arterelor coronare, are în majoritatea centrelor o mortalitate excesivă, operațiile neanatomice Mustard și Senning se soldează cu rezultate mult mai bune. Ambele, dar, prin procedee diferite, dirijează sîngele venos sistemic către valva mitrală, ventriculul stîng și artera pulmonară, iar sîngele venos pulmonar este dirijat către valva tricuspidă, ventriculul drept și aortă. Operația Mustard folosește un petec de pericard sau Dacron cu care se creează un conduct intraatrial prin care sîngele adus de venele cave este dirijat către valva mitrală, lăsînd să se scurgă pe lîngă el sîngele venos pulmonar către valva tricuspidă. Complicațiile date de comportamentul uneori obstructiv al petecului, tulburările de ritm amintite, fac ca operația Senning să fie preferată în ultimul timp. Aceasta realizează același deziderat, dar cu mai puțin material protetic și constă în secționarea peretelui atrial drept și a septului interatrial cu sutura părții drepte posterioare a peretelui atrial la jumătatea stîngă a septului interatrial și sutura jumătății drepte a septului interatrial prin interpoziția unui petec la peretele stîng al atriului stîng. Aceasta realizează un circuit mai puțin obstructiv al celor două curente sanguine venoase.

Transpoziția care asociază DSV mare și SP, sau bandingul făcut ca operație paliativă, poate fi reparată prin alt procedeu neanatomic — operația Rastelli. Aceasta constă în devierea sîngelui din VS prin defectul septal direct în aortă, cu ajutorul unui petec, ligatura AP chiar deasupra valvei și montarea unui conduct extracardiac între ventriculul drept și trunchiul arterei pulmonare, distal de ligatură. În cazul absenței stenozei pulmonare se recurge la închiderea transatrială a DSV și completarea operației cu procedeu Senning sau Mustard.

În cazul existenței deja a unei arteriopatii obstructive pulmonare, se poate proceda la așa-numita operație Mustard paliativă, operație Mustard obișnuită dar cu lăsarea DSV neînchis.

Operarea diverselor leziuni intracardiace asociate transpoziției de vase mari corectate, trebuie să țină cont de cursul diferit al sistemului de conducere atrio-ventricular și de anatomia diferită a patului coronarian.

TRATAMENTUL CĂII DUBLE DE IEȘIRE DIN VD

Din punct de vedere terapeutic este obligatorie o perfectă definire angiografică a relației marilor vase, a poziției DSV și a existenței sau nu a stenozei subvalvulare pulmonare. În raport cu poziția DSV se disting trei tipuri: DSV subaortic, DSV subaortic cu stenoză subvalvulară pulmonară și DSV subpulmonar (complex Taussig-Bing).

Scanned with OKEN Scanner

Existența DSV fără plămîn protejat de stenoză subpulmonară duce rapid la insuficiență cardiacă și la dezvoltarea arteriopatiei pulmonare obstructive în timp ce evoluția DSV către închidere creează un obstacol din ce în ce mai sever în fața VS cu insuficiență severă. Severitatea SP dictează gradul cianozei.

Tratamentul medical urmărește corecția insuficienței cardiace și tratarea formelor grave de cianoză, cu acidoză pronunțată.

În cazul DSV fără plămîn protejat se indică clasic bandingul de AP. Recent însă rezultatele corecției totale făcute între 3—12 luni au devenit superioare. Cazurile cu SP severă beneficiază ca prim timp de o fistulă pulmonară Blalock-Taussig. Cazurile cu DSV subpulmonar (complex Taussig-Bing) necesită operație paliativă mai complexă care constă în banding de AP, formarea unui defect septal atrial și fistulă sistemică pulmonară Blalock-Taussig.

Complexitatea corecției totale face ca în această malformație operațiile paliative să fie necontestate, cel puțin în formele cu stenoză pulmonară severă sau cu defecte subpulmonare.

Operația. Intervenția trebuie să realizeze 4 deziderate: a) închiderea DSV; b) îndepărtarea SP; c) dirijarea sîngelui venos pulmonar către aortă și d) a sîngelui venos sistemic către arterele pulmonare.

În cazul DSV subaortic operația constă în așezarea unui petec larg pe DSV și canalul care conduce la valva aortică în așa fel încît sîngele arterializat din VS să fie condus prin acest tunel în aortă, în timp ce sîngele venos sistemic curge peste el către AP.

Existența DSV subpulmonic face imposibilă operația descrisă mai sus și obligă la crearea unei transpoziții — prin dirijarea sîngelui din VS în AP cu ajutorul unui petec așezat între defectul septal și orificiul pulmonar și corectarea transpoziției create în același timp operator printr-o operație Senning sau Mustard.

Existența discordanței atrio-ventriculare asociate obligă la o variantă de operație Rastelli. Stenoza pulmonară strînsă necesită valvulotomie și petec transanular, iar dacă din motive tehnice aceasta nu se poate face, se montează un conduct extracardiac între VD și AP.

DUBLA CALE DE IEȘIRE DIN VS

Malformația este rarisimă, necesitînd ca prim pas bandingul AP pentru protejarea circulației pulmonare. În caz că VS nu este hipoplazic, corecția totală se poate face prin închiderea DSV, suprimarea continuității între VS și AP și implantarea unui contact extracardiac între VD și AP (operația Rastelli).

TRATAMENTUL MALFORMAȚIILOR CONGENITALE CORONARIENE

FISTULELE ARTERIOVENOASE CORONARIENE

În timp ce mare parte din fistulele coronariene pot fi asimptomatice, cele simptomatice devin evidente la copilul sub 1 an sau în viața adultă.

Tratamentul constă în suprimarea fistulei dinspre cavitățile cardiace în care se varsă (AD, VD, trunchiul AP sau sinusul coronar).

Scanned with OKEN Scanner

Uneori traiectele fistulare pot fi închise și pe cord bătînd prin suturi făcute de la exterior. Rezultatele sînt bune și mortalitatea este mică, de aprox. 3,4%.

ORIGINEA ABERANTĂ A CORONAREI STÎNGI DIN AP

Boala se complică rapid cu o insuficiență cardiacă congestivă, apărînd din primele 6 luni de viață. Insuficiența ventriculară stîngă se datorează în primul rînd ischemiei ventriculare stîngi severe și a multiplelor zone de infarct.

Mortalitatea operatorie este 75% în primul an de viață, motiv pentru care este indicat tratamentul medical al insuficienței ventriculare stîngi și al tulburărilor grave de ritm — răspunsul terapeutic fiind acceptabil, iar intervenția chirurgicală se amînă pînă la cel puțin 18 luni.

Operația. Operația cea mai simplă, cu rezultate tardive mulțumitoare, este ligatura arterei coronare aberante imediat la emergența acesteia din artera pulmonară. În acest fel se stăvilește scurgerea sîngelui oxigenat din sistemul coronarian în circulația pulmonară.

Operații mai fiziologice se fac prin by-pass între aortă și coronara aberantă și ligaturarea acesteia la emergența din artera pulmonară sau anastomozarea arterei subclavii stîngi sau mamare interne stîngi la artera coronară cu origine aberantă.

BIBLIOGRAFIE SELECȚIONATĂ

1. BORMAN J. B. — Recent Trends in Cardiovascular and Thoracic Surgery, Grune & Stratton, New York.
2. BRAUNWALD E. — Heart Disease. „Textbook and Cardiovascular Medicine", W. B. Saunders Comp., Philadelphia, 1980.
3. BREST A. N., MAYER J. H. — Cardiovascular Disorders, F. A. Davis Comp., Philadelphia, 1968.
4. CLELAND W., GOODWIN J., McDONALD L., ROSS D. — Medical and Surgical Cardiology, Blackwell Scientific Publication, Oxford, 1976.
5. GIBBON J. H., SABISTON D. C., SPENCER F. C. — Surgery of the Chest., W. B. Saunders Comp., Philadelphia, 1972.
6. GOOR D. A., LILLEHEI C. W. — Congenital Malformations of the Heart, Grune & Stratton, New York, 1976.
7. FĂGĂRĂȘANU D., NEMEȘ R. — În Sistemul arterial aortic (sub red. Pop D. Popa I.), vol. I, Editura Medicală, București, 1982.
8. GUMBINER CH., MULLINS C. E. și McNAMARA D. G. — Am. J. Cardiol., 1980, 45, 311.
9. HEBERER G., RAU G., LOHR H. H. — Aorta und Grosse Arterien, Springer-Verlag, Berlin—Heidelberg, 1966.
10. HENRY E. — Nouveau Traité de technique chirurgicale (sub red. Patel J. și Leger L.), vol. IV, ed. Masson et Comp., Paris, 1972.
11. MOLLER J. H., EDWARDS J. E. — Am. J. Roentgenol., 1965, 95, 557.
12. HUFNAGEL C. A. — Rhoads Textbook of Surgery, ed. a V-a, J. B. Lippincott Co., Philadelphia—Toronto, 1977.
13. HURST J. W. — The Heart — Arteries and Veines, ed. a VI-a, McGraw-Hill Book Comp., New York, 1986.

Scanned with OKEN Scanner